This is a digital copy of a book that was preserved for generations on library shelves before it was carefully scanned by Google as part of a project to make the world's books discoverable online.

It has survived long enough for the copyright to expire and the book to enter the public domain. A public domain book is one that was never subject to copyright or whose legal copyright term has expired. Whether a book is in the public domain may vary country to country. Public domain books are our gateways to the past, representing a wealth of history, culture and knowledge that's often difficult to discover.

Marks, notations and other marginalia present in the original volume will appear in this file - a reminder of this book's long journey from the publisher to a library and finally to you.

Usage guidelines

Google is proud to partner with libraries to digitize public domain materials and make them widely accessible. Public domain books belong to the public and we are merely their custodians. Nevertheless, this work is expensive, so in order to keep providing this resource, we have taken steps to prevent abuse by commercial parties, including placing technical restrictions on automated querying.

We also ask that you:

+ *Make non-commercial use of the files* We designed Google Book Search for use by individuals, and we request that you use these files for personal, non-commercial purposes.
+ *Refrain from automated querying* Do not send automated queries of any sort to Google's system: If you are conducting research on machine translation, optical character recognition or other areas where access to a large amount of text is helpful, please contact us. We encourage the use of public domain materials for these purposes and may be able to help.
+ *Maintain attribution* The Google "watermark" you see on each file is essential for informing people about this project and helping them find additional materials through Google Book Search. Please do not remove it.
+ *Keep it legal* Whatever your use, remember that you are responsible for ensuring that what you are doing is legal. Do not assume that just because we believe a book is in the public domain for users in the United States, that the work is also in the public domain for users in other countries. Whether a book is still in copyright varies from country to country, and we can't offer guidance on whether any specific use of any specific book is allowed. Please do not assume that a book's appearance in Google Book Search means it can be used in any manner anywhere in the world. Copyright infringement liability can be quite severe.

About Google Book Search

Google's mission is to organize the world's information and to make it universally accessible and useful. Google Book Search helps readers discover the world's books while helping authors and publishers reach new audiences. You can search through the full text of this book on the web at `http://books.google.com/`

A propos de ce livre

Ceci est une copie numérique d'un ouvrage conservé depuis des générations dans les rayonnages d'une bibliothèque avant d'être numérisé avec précaution par Google dans le cadre d'un projet visant à permettre aux internautes de découvrir l'ensemble du patrimoine littéraire mondial en ligne.

Ce livre étant relativement ancien, il n'est plus protégé par la loi sur les droits d'auteur et appartient à présent au domaine public. L'expression "appartenir au domaine public" signifie que le livre en question n'a jamais été soumis aux droits d'auteur ou que ses droits légaux sont arrivés à expiration. Les conditions requises pour qu'un livre tombe dans le domaine public peuvent varier d'un pays à l'autre. Les livres libres de droit sont autant de liens avec le passé. Ils sont les témoins de la richesse de notre histoire, de notre patrimoine culturel et de la connaissance humaine et sont trop souvent difficilement accessibles au public.

Les notes de bas de page et autres annotations en marge du texte présentes dans le volume original sont reprises dans ce fichier, comme un souvenir du long chemin parcouru par l'ouvrage depuis la maison d'édition en passant par la bibliothèque pour finalement se retrouver entre vos mains.

Consignes d'utilisation

Google est fier de travailler en partenariat avec des bibliothèques à la numérisation des ouvrages appartenant au domaine public et de les rendre ainsi accessibles à tous. Ces livres sont en effet la propriété de tous et de toutes et nous sommes tout simplement les gardiens de ce patrimoine. Il s'agit toutefois d'un projet coûteux. Par conséquent et en vue de poursuivre la diffusion de ces ressources inépuisables, nous avons pris les dispositions nécessaires afin de prévenir les éventuels abus auxquels pourraient se livrer des sites marchands tiers, notamment en instaurant des contraintes techniques relatives aux requêtes automatisées.

Nous vous demandons également de:

+ *Ne pas utiliser les fichiers à des fins commerciales* Nous avons conçu le programme Google Recherche de Livres à l'usage des particuliers. Nous vous demandons donc d'utiliser uniquement ces fichiers à des fins personnelles. Ils ne sauraient en effet être employés dans un quelconque but commercial.

+ *Ne pas procéder à des requêtes automatisées* N'envoyez aucune requête automatisée quelle qu'elle soit au système Google. Si vous effectuez des recherches concernant les logiciels de traduction, la reconnaissance optique de caractères ou tout autre domaine nécessitant de disposer d'importantes quantités de texte, n'hésitez pas à nous contacter. Nous encourageons pour la réalisation de ce type de travaux l'utilisation des ouvrages et documents appartenant au domaine public et serions heureux de vous être utile.

+ *Ne pas supprimer l'attribution* Le filigrane Google contenu dans chaque fichier est indispensable pour informer les internautes de notre projet et leur permettre d'accéder à davantage de documents par l'intermédiaire du Programme Google Recherche de Livres. Ne le supprimez en aucun cas.

+ *Rester dans la légalité* Quelle que soit l'utilisation que vous comptez faire des fichiers, n'oubliez pas qu'il est de votre responsabilité de veiller à respecter la loi. Si un ouvrage appartient au domaine public américain, n'en déduisez pas pour autant qu'il en va de même dans les autres pays. La durée légale des droits d'auteur d'un livre varie d'un pays à l'autre. Nous ne sommes donc pas en mesure de répertorier les ouvrages dont l'utilisation est autorisée et ceux dont elle ne l'est pas. Ne croyez pas que le simple fait d'afficher un livre sur Google Recherche de Livres signifie que celui-ci peut être utilisé de quelque façon que ce soit dans le monde entier. La condamnation à laquelle vous vous exposeriez en cas de violation des droits d'auteur peut être sévère.

À propos du service Google Recherche de Livres

En favorisant la recherche et l'accès à un nombre croissant de livres disponibles dans de nombreuses langues, dont le français, Google souhaite contribuer à promouvoir la diversité culturelle grâce à Google Recherche de Livres. En effet, le Programme Google Recherche de Livres permet aux internautes de découvrir le patrimoine littéraire mondial, tout en aidant les auteurs et les éditeurs à élargir leur public. Vous pouvez effectuer des recherches en ligne dans le texte intégral de cet ouvrage à l'adresse `http://books.google.com`

24e ANNÉE. N° 1. 3 JANVIER 1903.

M551

REVUE HEBDOMADAIRE

BOSTON MEDICAL LIBRARY
OCT 16 1903

LARYNGOLOGIE, D'OTOLOGIE
ET DE RHINOLOGIE

LE SARCOME DES FOSSES NASALES

ÉTUDE CRITIQUE

DESCRIPTION CLINIQUE ET TRAITEMENT[1]

Par M. A. GROSJEAN, interne des hôpitaux de Nancy.

Les tumeurs du nez, dont l'étude véritablement scientifique ne remonte pas à plus d'un demi-siècle, ont donné lieu, depuis plusieurs années, à des travaux très importants qui n'ont pas peu contribué à modifier d'une façon très heureuse la thérapeutique de ces affections nasales.

Les progrès réalisés par les sciences histologiques ayant permis de découvrir très exactement la nature intime des tumeurs, les chirurgiens ont été étonnés de rencontrer dans les fosses nasales, à côté de polypes vulgaires et bénins, je ne dirai pas fréquemment, mais de temps en temps et avec une fréquence relative non soupçonnée, des néoplasmes malins que l'on disait être très exceptionnels.

Les observations de ces tumeurs, la plupart sarcomateuses, se sont multipliées en même temps que les interventions chirurgicales couronnées de succès se multipliaient aussi.

Après les observations isolées ont paru les statistiques : les unes établies d'après un groupement purement chronologique; les autres prenant pour base de leur classification

1. Travail reçu le 8 septembre 1902.

plus scientifique les caractères histologiques différentiels des variétés sarcomateuses (Strauss, de Würzburg, 1897).

Il y a quelques années, la question très importante du traitement a été envisagée par deux auteurs différents dans des thèses de Paris, et résolue différemment, chacun préconisant sa méthode thérapeutique.

Enfin, M. Tissier (*Ann. des mal. de l'oreille,* 1901) a résumé très scientifiquement l'année dernière nos connaissances actuelles d'histo-pathologie relatives à ces tumeurs sarcomateuses du nez.

Ayant observé durant l'hiver trois cas de sarcome du nez à la clinique de rhino-laryngologie de M. le professeur agrégé Jacques, j'ai cru qu'il ne serait pas inutile de grouper dans une revue d'ensemble les cas les plus intéressants parus dans la littérature médicale jusqu'à ce jour, les descriptions tant anatomo-pathologiques que cliniques éparses dans les auteurs, et les importantes solutions apportées de nos jours aux problèmes thérapeutiques par les chirurgiens les plus autorisés.

Historique.

Le sarcome du nez est une affection dont la rareté n'est que relative. J'ai eu la curiosité de rechercher le nombre des observations publiées jusqu'à ce jour dans la littérature médicale, et j'ai relevé *178 cas de sarcome des fosses nasales*, y compris les trois observations que je présente aujourd'hui.

Je me propose de donner ici le compte rendu succinct des observations les plus intéressantes[1] de sarcome des fosses nasales (les cavités annexes présentent parfois aussi des productions sarcomateuses, mais les considérations thérapeutiques trop spéciales que nécessiterait leur pathologie m'engagent à limiter mon étude au sarcome des fosses nasales proprement dites).

1. Classées suivant un ordre chronologique.

Sont marquées d'un astérisque (*) les observations dont le résumé est emprunté à la thèse de Strauss (Würzburg, 1897).

Les deux premières observations consignées dans la science remontent, l'une à 1820, l'autre à 1843.

Observation I. Paletta (Milan 1820), *in* thèse de Casabianca, Paris, 1876. — A l'autopsie d'un jeune homme tourmenté de maux de tête dans ses derniers jours et mort dans le coma, on trouva dans la fosse nasale droite un polype *né de la cloison* dont une partie avait pénétré dans le crâne à travers la lame criblée de l'ethmoïde, et dont la partie inférieure remplissait presque toute la fosse nasale droite.

Casabianca rapporte cette observation comme étant un cas de sarcome, ce qui est très vraisemblable, quoique ici, comme bien l'on pense, le *criterium* histologique fasse complètement défaut.

*Obs. II. Lehmann (1843). — Il s'agissait d'un sarcome de la narine droite chez un homme de trente-deux ans. Cette tumeur naissait du septum, obstruait la narine droite, provoquant des douleurs lancinantes et des épistaxis. Après deux tentatives d'ablation elle amena la mort au bout de neuf mois.

Obs. III. Nélaton (1860). — Sarcome *à myéloplaxes* des fosses nasales.

Obs. IV. Duplay (1868), *in* thèse Delaux. — *Fibrosarcome* du plancher des fosses nasales. Extirpation et guérison.

* Obs. V. Stender (1868). — Sarcome *alvéolaire* chez un homme de soixante-six ans (l'intervention n'est pas relatée).

*Obs. VI. Billroth (1870). — Sarcome *fuso-cellulaire* sur la face gauche de la cloison chez un homme de soixante-trois ans. Extirpation. Récidive après cinq mois. Nouvelle opération. Un an et demi après, récidive et mort.

*Obs. VII. Viermois (1872). — *Mélanosarcome*. Extirpation ; huit jours après, mort par pyémie.

Obs. VIII. O. Weber (Pitha et Billroth, 1873). — *Gliosarcome* né dans le voisinage du cornet moyen droit, ayant envahi toute la fosse nasale droite et s'étant porté, à travers le canal nasal, jusque dans la cavité orbitaire. Une particularité de ce cas était la présence

sur la face externe du maxillaire supérieur d'une petite tumeur de même nature.

Obs. IX. *Medical Times and Gazette* (1875, tome II, p. 552). — Sarcome *médullaire* sur la face gauche du septum. Ablation sans récidive.

*Obs. X. Watson (1875). — *Myxosarcome.* Ablation à la pince et à la curette. Cautérisation au chlorure de zinc. Récidive un an après. Mort deux ans après cette récidive.

Obs. XI (du même chirurgien). — Sarcome *médullaire* chez un homme de trente-cinq ans. Obstruction nasale à gauche depuis sept ans. Extirpation. Récidive au bout de dix mois, et mort à la suite de méningite.

*Obs. XII. Grynfellt (1876). — Sarcome *médullaire* de la cloison chez une femme de vingt-six ans. Incision médiane, résection de la cloison. Guérison sans récidive.

Caractères histologiques. — Apparence d'un sarcome *fuso-cellulaire* avec des cellules rondes.

*Obs. XIII. Wassermann (1879). — Un cas de sarcome *à cellules rondes* chez un homme de trente-neuf ans. La mort arriva malgré trois essais d'extirpation à la pince à polype et à la curette. La tumeur était insérée au niveau du cornet moyen gauche et du septum.

Obs. XIV. Sergent (thèse de Paris, 1881). — *Myxosarcome:* ablation. Récidive et mort.

*Obs. XV. Delavan (1882). — *Myxosarcome* de la fosse nasale droite présentant les symptômes spéciaux d'épistaxis très sérieuses et d'anémie grave.

*Obs. XVI. Delana (1883). — Sarcome à *cellules rondes* de la cloison chez une femme de quarante-cinq ans. Incision médiane du nez : on enlève avec la tumeur la portion de cloison d'où elle était née. Guérison.

Obs. XVII. Delaux (thèse de Paris, 1883). — Sarcome *embryonnaire* de la cloison.

Obs. XVIII. Trélat (1883). — *Myxosarcome.*

*Obs. XIX et XX. Cozzolino (1884). — 1° *Myxosarcome;* 2° *Fibromyxosarcomes,* tumeurs mixtes qui naissaient de la cloison. Ablation à l'anse chaude et cautérisation.

Obs. XXI. Jeanselme (1884). — Sarcome de la partie postérieure de la cloison avec extension vers le rétro-pharynx.

Obs. XXII. Walshom (W. J.), de Londres (1884). — Sarcome *fuso-cellulaire* de la narine droite. Extirpation. Trois mois après, pas encore de récidive.

Obs. XXIII et XXIV. Terrillon (1885). — 1° *Ostéosarcome* de la cloison; extirpation par le procédé de résection temporaire. Guérison. 2° *Ostéosarcome* obstruant la narine gauche; douleurs, exophtalmie et anémie. Ablation de la tumeur et de l'œil gauche. Aucune récidive.

*Obs. XXV et XXVI. Schæffer (1885). — Deux observations de sarcome *médullaire*, dont un, après plusieurs récidives, amena la mort par généralisation (métastase dans le foie).

Obs. XXVII. Schmiegelow (1885). — Enfant de deux ans et demi: *chondrosarcome* des fosses nasales.

*Obs. XXVIII. Higgeno (1886). Sarcome *pulsatile* de la fosse nasale gauche s'étendant vers l'antre d'Highmore et l'orbite, chez un homme de soixante-six ans. — Mort de broncho-pneumonie et de pleurésie.

*Obs. XXIX et XXX. Wassermann (1886). — 1° *Polypes sarcomateux* récidivants, insérés sur la face droite de la cloison. Ablation à la curette tranchante et cautérisation. Pas de récidive. 2° *Dégénérescence sarcomateuse* de polypes ayant perforé la cloison. Extirpation radicale; guérison.

*Obs. XXXI. Loumeau (1887). — Sarcome *à cellules rondes* chez un homme de soixante-dix ans. Obstruction des deux narines dans l'espace de deux mois. Douleurs dans les yeux. Epistaxis. Compression des voies lacrymales. Résultat de l'opération: inconnu.

*Obs. XXXII et XXXIIbis. Monse (1887). — 1° *Fibrosarcome* avec cellules rondes du cornet moyen chez une femme de quarante-trois ans. 2° *Fibrosarcome* chez un enfant de deux ans et demi.

*Obs. XXXIII. Bacon (1888). — *Dégénérescence sarcomateuse* de polypes qui existaient depuis deux ans dans la narine droite d'un homme de vingt et un ans. Extirpations successives; dans l'une on lia la carotide primitive droite; malgré cela une récidive survint.

Extirpation radicale. Quatre mois après on n'observait aucune récidive.

Obs. XXXIV. Calmette et Chatellier (1888). — *Fibrosarcome* chez une femme de trente ans. Ablation à l'anse galvanique et cautérisation. Guérison.

Obs. XXXV et XXXVI. Onodi (Clinique de Schrœtter, à Vienne, 1888). — 1° Polypes muqueux des deux fosses nasales : ablation quelques mois après on constate la récidive, dans la fosse nasale droite, de *polypes muqueux déjà mélangés d'excroissances sarcomateuses*. 2° Sarcome né du *cornet moyen*.

* Obs. XXXVII. Routier (1888). — *Dégénérescence sarcomateuse de polypes* chez un homme de vingt-quatre ans. Ablation à curette non suivie de récidive.

Obs. XXXVIII. Bosworth (1889). — Observation d'un sarcome développé *à la suite de l'arrachement violent*, opéré à l'aide d'une pince, *d'un polype* muqueux des fosses nasales.

* Obs. XXXIX et XL. Michel Dansac (1889). — 1° Sarcome *télangiectasique* de la cloison, avec des cellules rondes; la tumeur avait le volume d'une cerise. Ablation. Guérison. 2° *Angiosarcome endothélial* de la grosseur d'une noix, implanté sur la face gauche de la cloison. En un mois et demi, cet angiosarcome a récidivé quatre fois.

Obs. XLI. Lang (1889). — Tumeur sarcomateuse venant faire saillie sur le dos du nez sous forme d'une masse rouge, élastique, d'apparence fluctuante, simulant à s'y méprendre un abcès, une gomme. On s'aperçut de l'origine intra-nasale de la tumeur par l'existence de végétations polypeuses à l'intérieur du nez. *Intervention :* résection des deux os malaires, d'une partie de l'ethmoïde et de l'apophyse zygomatique du côté droit.

Obs. XLII. Durante (1890). — Tumeur mixte *(épithélio-sarcome)* des fosses nasales. Envahissement des lobes frontaux, abcès latent, mort subite; l'autopsie fit connaître l'existence de cet abcès latent du cerveau.

Obs. XLIII. Hooper (1890). — *Myxosarcome télangiectasique* de la cloison provoquant des épistaxis notables.

* Obs. XLIV. Knight (1890). — *Fibrosarcome* de la partie supérieure de la narine droite qui causait depuis deux ans des maux de

tête considérables. Extirpation; récidive au bout de six semaines, et mort trois mois après.

* Obs. XLV. Michael (1890). — *Mélanosarcome* chez une femme de cinquante ans. Ablation, cautérisation; pas encore de récidive un an et demi après.

* Obs. XLVI et XLVII. Rapok (1890). — 1° *Ostéo-fibrosarcome* de la fosse nasale droite, chez un garçon de treize ans, produisant depuis six mois d'abondantes hémorragies nasales. 2° Sarcome nasal chez une femme de quarante-cinq ans qui présentait auparavant des polypes muqueux du nez.

Obs. XLVIII. Tillaux (1890). — *Dégénérescence sarcomateuse de polypes* du méat inférieur gauche chez un homme de soixante-cinq ans. Exophtalmie à gauche et compression des voies lacrymales du même côté.

* Obs. XLIX. Wilke (1890). — *Sarcome fuso-cellulaire* obstruant la narine droite depuis sept mois. A plusieurs reprises on en fit l'ablation à l'anse froide et au galvanocautère; finalement la mort survint par cachexie.

* Obs. L. Braquehaye (1891). — *Dégénérescence sarcomateuse* de polypes: douleurs, hémorragies, exophtalmie.

Obs. LI et LII. Gérard-Marchant (1891). — 1° Tumeur sarcomateuse nasale venant faire saillie sur le dos du nez; masse molle, rouge et fluctuante. L'obstruction nasale, l'anosmie permirent, après plusieurs jours d'hésitation, d'établir le diagnostic. 2° *Récidive sarcomateuse de nombreux polypes muqueux* opérés quatre ans auparavant par Richet après large ouverture des fosses nasales. Le malade, opéré à nouveau de la même façon, succomba à une généralisation.

* Obs. LIII. Hutlin (1892). — *Myxosarcome myéloïde* chez un jeune homme de dix-sept ans.

Obs. LIV et LV. Quénu (1892). — 1° *Sarcome télangiectasique* de la fosse nasale droite (plancher), de la grosseur d'un haricot, chez une femme de cinquante ans. On se borna d'abord à un traitement insuffisant par des cautérisations: récidive. Intervention radicale, guérison. *Caractéristique histologique: fibrosarcome* avec de nombreuses cellules rondes. 2° *Sarcome fibroplastique* de la narine

droite. Épistaxis; le malade mouche parfois des morceaux de tumeur. Incision médiane sur le dos du nez. Ablation d'une tumeur grosse comme une noix implantée sur la face externe de la fosse nasale droite, en avant du cornet inférieur.

* Obs. LVI. Schallcuon (1892). — *Mélanosarcome* enlevé à l'anse froide et à la cuiller tranchante. Pas de récidive.

* Obs. LVII et LVIII. Strohe (*in* thèse de Bonn, 1892). — 1° Sarcome *à grandes cellules* chez un homme de cinquante-deux ans : extirpation ; récidive peu après l'opération. La parotide gauche, les glandes sous-maxillaires des deux côtés ne tardèrent pas à se prendre et le patient mourut assez rapidement. 2° *Fibro-angio-sarcome* chez un homme de quarante-deux ans qui avait depuis trois mois du catarrhe nasal, et depuis six semaines de l'obstruction nasale et des hémorragies par la narine droite. Extirpation radicale, malheureusement suivie d'une récidive quatre semaines après.

Obs. LIX. Cozzolino (1893). — *Sarcome à cellules polymorphes*, à développement très rapide.

Obs. LX. D'Aguanno (1893). — *Sarcome fuso-cellulaire* avec quelques cellules rondes implanté sur la face droite de la cloison. Ablation à l'anse : pas de récidive.

Obs. LXI. Gouguenhein et Hélary (1893). — Sarcome *télangiectasique* de la cloison.

Obs. LXII. Natier (1893). — Sarcome nasal né de l'*apophyse palatine du maxillaire supérieur*.

Obs. LXIII. Ficano, de Palerme (1894). — *Ostéosarcome* de la fosse nasale droite; tumeur de la grosseur d'un abricot, fermant presque complètement la narine droite; coloration rouge foncé, surface lisse, consistance osseuse. Cette tumeur fait corps avec la cloison et le cornet moyen et ne laisse pas même la place à un stylet. Ablation par voie nasale, qui réussit parfaitement. Pas de récidive en août 1895.

Obs. LXIV. Moure (1894). — *Sarcome encéphaloïde* de la fosse nasale droite chez une fille de quinze ans. Ablation en août à l'anse chaude d'une tumeur d'aspect grisâtre assez volumineuse pour masquer son point d'implantation. Deuxième ablation quelques jours après; la tumeur extraite ressemble à un morceau de foie ou

de rate. Huit jours plus tard la tumeur a repullulé : aspect noirâtre ecchymotique. Ablation ; le point d'implantation est vers l'infundibulum. Nouvelle récidive huit jours plus tard. Nouvelle intervention le 14 novembre ; toujours même aspect noirâtre de la tumeur, qui a le volume d'un œuf de pigeon ; elle est enlevée à l'anse froide, sa surface d'implantation est curettée jusqu'à l'os, un morceau du cornet inférieur enlevé à la pince coupante. Cicatrisation sans incident. En mai 1895, pas de récidive quoique l'examen histologique ait démontré que l'on avait affaire à un sarcome encéphaloïde. En 1899 la jeune fille se porte à merveille et peut être actuellement considérée comme guérie.

Obs. LXV et LXVI. Arslan (1895). — 1° *Fibro-angiosarcome* de la cloison chez un homme de soixante-trois ans. Ablation à l'anse chaude ; récidive. Deuxième opération ; mort à bref délai. 2° *Fibrosarcome du cartilage quadrangulaire* chez une femme de vingt-six ans : ablation ; guérison.

Obs. LXVII. Bonain (1895). — *Polypes muqueux du nez* qui, après plusieurs récidives, ont fait place à un vaste sarcome aux allures de tumeur encéphaloïde. Mort rapide. *Caractéristique histologique* lors de l'*autopsie : myxo-angiosarcome.*

Obs. LXVIII. Curtis (1895). — Sarcome nasal ; l'intervention consista dans l'excision du nez.

Obs. LXIX et LXX. Gouguenheim et Lermoyez (1895). — 1° *Sarcome télangiectasique* avec beaucoup de cellules rondes, siégeant à la partie antérieure du septum. Ablation à l'anse galvanique : guérison sans récidive. 2° Sarcome *à myéloplaxes* de la cloison.

Obs. LXXI. Harris (1895). — Sarcome *de la voûte* des fosses nasales.

Obs. LXXII. Kafemann (1895). — *Mélanosarcome* de la partie supérieure de la cloison chez une femme de cinquante-huit ans. Ablation : le point de départ était l'*hiatus semi-lunaire.* Récidive.

Obs. LXXIII. Lake (1895). — Malade opéré de polypes muqueux il y a deux ans, présente une obstruction de la fosse nasale droite par une masse molle, saignant facilement, nécrosée à sa surface, naissant, suivant toutes probabilités, *du cornet moyen.* Ablation partielle à l'anse qui amena une forte hémorragie et, après, la tumeur s'accrut rapidement. Intervention radicale quelques mois après ; aile

droite du nez détachée, on saisit la masse avec des pinces à polypes; puis on fait une application vigoureuse du couteau annulaire de Meyer, qui arrache la plus grande partie de la masse latérale de l'ethmoïde. Le plancher de la cavité est curetté, la paroi interne du sinus maxillaire et la paroi orbitaire sont complètement enlevées. Guérison sans encombre. Deux ans après, aucun signe de récidive; pas non plus de difformité du nez.

Obs. LXXIV. Lederman (1895). — Sarcome d'une fosse nasale. *Intervention; ligature des deux carotides externes;* résultats satisfaisants.

*Obs. LXXV. Olchewsky (1895). — *Mélanosarcome* chez une femme de cinquante-huit ans. Ablation à l'anse chaude. Récidive sept semaines après. Extirpation radicale de cette nouvelle tumeur dont le point d'implantation était dans le méat moyen. Nouvelle récidive un an après.

Obs. LXXVI. Passon (1895). — *Gliosarcome* de la racine du nez. Mort sous chloroforme.

*Obs. LXXVII et LXXVIII. Cohn (1896). — 1° *Fibro-angiosarcome* du méat moyen gauche. Extirpation; 2° *Polype sarcomateux* implanté dans les *cellules ethmoïdales antérieures.*

Obs. LXXIX. John O. Roé (1896). — Angiome classique qui subit la *transformation angiosarcomateuse* chez une femme de soixante-huit ans. Ablation; récidive et mort.

Obs. LXXX et LXXXI. Compaired (1896). — 1° Sarcome *de la portion olfactive de la cloison* nasale chez un homme de trente-sept ans. Le début remonte à sept mois. Grattage énergique et cautérisation; guérison; 2° Sarcome de la *partie inférieure de la cloison cartilagineuse* à sa jonction avec le vomer, près du méat. Raclage; cautérisation au galvano et au chlorure de zinc à 90 o/o. Le malade quitte la maison de santé dix jours après, guéri, n'ayant plus ni rhinorrhée ni céphalée.

Obs. LXXXII. Dupont (*in* thèse de Lyon, 1896). — *Myxosarcome* des fosses nasales et de l'orbite droit. Intervention (par M. Rollet) : auvent nasal rabattu par le procédé d'Ollier; les fosses nasales apparaissent remplies de masses tremblotantes d'un blanc rosé, analogues à de la gelée; prolongements orbitaires et pharyngiens. Extirpation assez facile, mais amenant une hémorragie sérieuse:

Tamponnement. La plaie se referme sans incident; mais récidive rapide.

Obs. LXXXIII. Moure (1896). — Sarcome de la cloison chez une femme de quarante-deux ans. La tumeur faisait une saillie grisâtre, sale, mamelonnée, presque sphacélée à l'entrée de la narine gauche. Ablation à l'anse froide, curettage, cautérisation galvanique sur le point d'implantation, situé sur la *cloison cartilagineuse*.

Récidive sur place deux mois après. Ablation de la tumeur et de la portion de cloison où elle s'insérait. Pas de récidive deux ans et demi après.

Obs. LXXXIV. Saint-Clair Thompson (1896). — Sarcome siégeant *au centre de la cloison cartilagineuse* chez un homme de vingt-neuf ans. L'auteur croit à un fibrosarcome. Ablation à l'anse. Malgré une cautérisation soignée à l'acide chromique, on vit renaître la tumeur au bout de quinze jours.

Obs. LXXXV. Sendziak (1896). — *Angiome caverneux sarcomatoïde* de la cloison chez un homme de trente-quatre ans. Ablation à l'anse chaude.

Obs. LXXXVI. Wilkin (1896). — Sarcome *du vestibule du nez.*

Obs. LXXXVII. Ball (1897). – *Fibrosarcome* de la cloison, du volume d'une noix, proéminent des deux côtés de la cloison au niveau du vestibule et obstruant les deux fosses nasales. Résection de la cloison cartilagineuse qui avait été absorbée dans sa plus grande partie. Pas de récidive trois mois après. La malade était âgée de vingt-cinq ans.

Obs. LXXXVIII. Begouin (1897). — Sarcome des fosses nasales *avec volumineux ganglions rétro-pharyngiens.*

Obs. LXXXIX. Bond (1897). — *Sarcome vasculaire*, variété fongueuse, villeuse ou papillaire, fixé à la cloison, au plancher et à la paroi externe de la narine gauche. Le début remonte à cinq ans.

Intervention : Le nez, ouvert le long de son bord gauche, est rabattu sur le côté droit de la face. On enlève la cloison avec la tumeur et aussi le plancher de cette fosse nasale. La surface d'implantation du néoplasme est curettée et cautérisée. Le nez est ensuite replacé *in situ;* on fait les sutures. Guérison rapide sans récidive.

Obs. XC. Hamilton (1897). — *Angiome caverneux sarcomatoïde* de la cloison nasale.

Obs. XCI. Hellmann (1897). — Sarcome nasal remplissant la fosse nasale gauche et le naso-pharynx. Aspect : tumeur très molle, de couleur rouge. La malade refusant une opération, on administre l'arsenic à haute dose sans résultat. Douleurs violentes à peine atténuées par la morphine. Une otite catarrhale survient des deux côtés; puis, la malade s'étant fait arracher la première molaire gauche, la tumeur dépassa rapidement l'alvéole. On la vit bientôt également traverser la peau dans la région du sac lacrymal gauche. Elle se montra ensuite dans la bouche, au niveau de la voûte palatine, et s'ulcéra rapidement de tous côtés. Le pus s'écoulait sur le visage et le cou ; une odeur infecte pénétrait même les appartements ; enfin, la malade mourut dans le coma.

Caractéristique histologique : sarcome à petites cellules rondes.

Obs. XCII à XCVI. Martuscelli (1897). — Cinq cas de sarcome des fosses nasales relevés à la clinique du professeur Massei, de Naples, dans le courant d'une année. Ils étaient caractérisés cliniquement par les symptômes communs suivants :

Obstruction plus ou moins complète des fosses nasales.

Abondante sécrétion muqueuse.

Diminution de l'odorat.

Rares accès d'asthme survenant la nuit.

Rhinorrhée abondante dans deux cas; le plus souvent sécrétion muco-sanguinolente.

Peu de modifications de l'ouïe.

Épiphora dans un cas.

Dans deux cas, douleurs irradiées au naso-pharynx.

État général variable. Pour la plupart, bonne constitution.

Coloration de la tumeur : blanc rosé ou rougeâtre.

Durée. — Un à deux ans, à partir du moment où les malades s'apercevaient d'une obstruction nasale pénible.

Caractères histologiques : deux cas *à petites cellules.*

Un cas de *sarcome endothélial.*

Un cas de *myxosarcome.*

Un cas de *sarcome mélanique.*

Obs. XCVII. Payson Clark (1897). — Sarcome de la cloison nasale chez une femme de quarante-quatre ans présentant des antécédents héréditaires cancéreux. Première ablation à l'anse

froide. Examen histologique : *myxosarcome*. Deuxième extirpation plus complexe : on rabat l'auvent du nez suivant le procédé d'Ollier. Ablation de la plus grande partie de la cloison cartilagineuse et d'une portion du septum osseux à l'aide de ciseaux et de pinces. Le nez est ensuite remis en place. Guérison sans incident. Depuis, la malade a continué à se bien porter, et le dernier examen du nez (fin de mars 1898) ne révéla rien qui fît craindre une récidive.

Obs. XCVIII. Rutten, de Namur (1897). — Tumeur nasale chez un homme de vingt-deux ans. Début, il y a six mois, par des douleurs névralgiques à gauche, que l'on disait être d'origine dentaire. Puis sensation de plénitude dans le nez. Difficulté de mâcher les aliments du côté gauche ; douleurs frontales et insomnie. Depuis quelque temps seulement douleurs intenses intra et péri-orbitaires. A l'ophtalmoscope, injection veineuse et refoulement des membranes de l'œil dans son segment inférieur. Pas d'examen histologique, le malade repoussant toute intervention opératoire. Si l'on tient compte, dit l'auteur, des symptômes suivants :

Douleur profonde résistant à toute médication ;
Age du malade ;
Infiltration diffuse de la muqueuse nasale ;
Peu de tendance de la tumeur à envahir et à s'étaler en surface ;
Consistance assez ferme,

On peut, avec presque certitude, se prononcer pour un *fibrosarcome*, dont le point de départ semble être le maxillaire supérieur.

* Obs. XCIX et C. Seifert (*in* thèse de Strauss, 1897). — 1° Sarcome des méats moyen et inférieur droits chez un homme de quarante-huit ans. Extirpation radicale. *Analyse histologique :* sarcome *à petites cellules rondes* renfermant également des éléments fusocellulaires ; 2° *myxosarcome* de la partie supérieure du septum cartilagineux chez un jeune homme de seize ans. Extirpation par résection de la cloison et guérison.

* Obs. CI. Vohsen (1897). — *Cylindroma ostéoïde*, tumeur sarcomateuse rencontrée dans la fosse nasale gauche d'un jeune homme de dix-sept ans. Extirpation à l'anse galvanique et à la cuiller tranchante. On ouvrit également un kyste qui attenait à cette tumeur. Une récidive sous forme de polypes suspects fut extirpée à la curette tranchante.

Obs. CII. Barklay Baron (1898). — Sarcome *alvéolaire à grosses cellules*. Douleurs violentes au niveau des sourcils et de la voûte nasale. Écoulement de sérosité par le nez et obstruction nasale. Il existait en même temps une tuméfaction molle, élastique, dans l'angle de l'œil. L'ablation partielle de la tumeur nasale à l'anse froide amène une sérieuse hémorragie. Lors de l'intervention radicale, pratiquée en agrandissant la brèche déjà faite dans le maxillaire supérieur par le processus destructif, on voit la dure-mère à nu, la couche osseuse qui la protégeait ayant été détruite par le néoplasme. Il eût été dangereux, dit l'auteur, de chercher dans cette circonstance à curetter l'intérieur du nez sans voir ce que l'on faisait. Le malade a guéri et la déformation de la face consécutive a été fort peu considérable.

Obs. CIII. Délie (1898). — Un cas de sarcome nasal *avec généralisation et mort*. A l'autopsie, on découvre un sarcome du cornet moyen ayant envahi les cellules ethmoïdales et les enveloppes cérébrales. Adhérences de la dure-mère au plancher de la fosse frontale gauche. Lésions de méningite avec épanchement de liquide sanguinolent à la base du cerveau, principalement du côté gauche.

Caractéristique histologique de la tumeur : *sarcome endothélial*.

Obs. CIV. Mackenzie (1898). — Un cas de sarcome *à cellules rondes* et très vasculaire, intéressant encore par ce fait que l'auteur a constaté la coexistence de polypes bénins dans une fosse nasale et de polypes malins dans l'autre.

Obs. CV. Martin (1898). — Sarcome nasal chez une femme de vingt et un ans, ayant débuté un an auparavant. Épistaxis très fréquentes, tous les deux jours, d'où état d'anémie précaire. M. Jaboulay, de Lyon, sans pratiquer aucun délabrement osseux et sans hémorragie notable, enleva cette tumeur nasale par les voies naturelles avec la pince et la curette, suivant le *procédé Daniel Mollière*. Cette tumeur énorme occupait toute la narine droite, toute l'arrière-cavité des fosses nasales et proéminait à l'extérieur de la narine. Il y avait de plus envahissement du sinus maxillaire et compression des voies lacrymales.

Caractéristique histologique : sarcome *à myéloplaxes*. A la suite de cette extirpation, plus d'épistaxis; état général et état local excellents en novembre 1898.

Obs. CVI. Polyak (1898). — Sarcome *myxomateux à cellules fusiformes* du sinus maxillaire droit *étendu au cornet inférieur droit* et

opéré au moyen de la *résection temporaire de Langenbeck*. (Cette observation a sa place ici, croyons-nous, parce que dès le début et jusqu'à l'intervention on pensa à un sarcome des fosses nasales proprement dites; d'ailleurs, quoique le point de départ ait été, suivant toute vraisemblance, le sinus maxillaire droit, le cornet inférieur du même côté ne tarda pas à se prendre.)

Obs. CVII. Bar (L.), de Nice (1899). — Sarcome nasal chez un homme de trente ans. Depuis quelques semaines seulement, il s'était aperçu d'une gêne nasale; puis survinrent de l'exophtalmie, une diplopie ennuyeuse, enfin une céphalée continue et très douloureuse. Une tuméfaction frontale apparaît en même temps que l'exophtalmie gauche s'accentue de plus en plus. On fait une trépanation exploratrice du sinus, qui renferme des mucosités louches et légèrement purulentes. Le canal fronto-nasal est rétréci. Le développement de la tumeur nasale, les épistaxis répétées et la persistance de l'exophtalmie confirment le diagnostic de sarcome du nez *avec léger empyème secondaire de voisinage*.

Obs. CVIII. Fremont et Demerillac (1899). — Sarcome du ne *guéri par électrolyse*.

Obs. CIX. Sendziak, de Varsovie (1899). — *Fibrosarcome* volumineux de la narine gauche chez un garçon de quatorze ans, se traduisant par d'abondantes hémorragies nasales et une obstruction persistante de la fosse nasale gauche datant de cinq ans. Puis apparut une suppuration nette du côté gauche du nez, et l'on vit la pommette gauche se tuméfier; la déformation s'accentua de plus en plus. Enfin, survinrent des douleurs dans la région de l'arcade sourcilière du même côté et la suppuration cessa. L'émaciation du sujet était considérable, son état général très défectueux. *Intervention* : morcellement à l'anse chaude. Nouveau morcellement à l'anse froide : hémorragies sérieuses. Enfin, après avoir attiré l'énorme tumeur à l'extérieur avec un crochet, on en fit l'ablation définitive à l'anse. Son point d'implantation était situé au niveau du *méat moyen*. Un fait curieux à noter, car, s'il est fréquent lorsqu'il s'agit de polypes muqueux, on le rencontre rarement dans le cas de sarcome nasal, c'est la présence à l'intérieur de la tumeur, que le microscope reconnut sarcomateuse, de *kystes remplis d'un liquide séreux*. Ces kystes étaient sans doute le résultat de l'irritation produite par des opérations répétées.

Obs. CX. Warthin (Scott) (1899). — Sarcome *à cellules polymorphes* nettement primitif des fosses nasales. Mort rapide. *Autopsie* : *Métastases* généralisées et formation d'une *masse sarcomateuse dans la cavité ventriculaire droite.*

Obs. CXI. Goldsmith (1900). — Sarcome nasal avec *sinusite frontale aiguë* et *phlegmon de l'orbite.*

Obs. CXII. Tilley (Herbert) (1900). — Sarcome de la *cloison* (côté droit) chez une femme de soixante-deux ans. Tumeur rouge foncé, largement pédiculée, provoquant d'abord une obstruction nasale très gênante et des épistaxis répétées. Ensuite la masse néoplasique vint faire saillie au dehors par l'orifice narinal. Ablation à l'anse; hémorragie notable et tamponnement énergique.

Depuis, a récidivé; en mars 1900, la tumeur atteignait le volume d'un gros haricot, de couleur rouge pourpre, prenant naissance dans la région du *tubercule septal.*

Obs. CXIII. Broeckaert, de Gand (1901). — *Lymphangiosarcome* chez un homme de soixante-douze ans, à qui on avait arraché, à plusieurs reprises, des polypes muqueux transparents, à surface lisse et brillante. La moitié gauche de la face est tuméfiée; de la narine gauche coule une sécrétion sanieuse et fétide; à l'entrée de cette narine se voit une tumeur grisâtre déprimant la cloison sans y adhérer, pas plus qu'au plancher. Pas d'engorgement ganglionnaire. Ablation par voie nasale à l'anse froide.

Caractéristique histologique : sarcome alvéolaire endothélial. Mais au bout de quelques jours, la tumeur récidive rapidement. Seconde intervention plus complexe. Le malade rentre chez lui, est pris de froid, gagne un érysipèle de la face, et meurt.

Obs. CXIV et CXV. Coomes (1901). — Deux cas de sarcome *du nez et de la face.*

Obs. CXVI. Kiär (M. G.) 1901. — Sarcome du *cornet inférieur* droit chez une femme de cinquante-sept ans. Depuis plusieurs mois le nez était bouché et la tête lourde. A l'inspection, tout le cornet inférieur est boursouflé, lisse et saigne au moindre conctact. Pas de ganglions. Résection de la presque totalité de ce cornet à l'anse froide. Tamponnement.

Caractéristique histologique de la tumeur. — Sarcome pur. Récidive un mois après : tumeur lobulée, pâle et dure. Intervention plus complète proposée (nov. 1901).

Obs. CXVII. Nardi (1902). — *Angiosarcome de la cloison nasale* chez une femme de vingt-six ans. La malade s'était aperçue, depuis un mois et demi, de la présence au niveau de la narine gauche, d'une excroissance charnue qui faisait saillie au dehors et saignait légèrement lorsqu'elle faisait des efforts pour se moucher. Tumeur ayant la forme et les dimensions d'une petite dragée ovale, de coloration rosée, de consistance molle et présentant une surface inégale. Point d'implantation au niveau du tiers inférieur de la cloison. Ablation à l'anse froide est suivie d'une hémorragie assez abondante, ayant nécessité la compression digitale et le tamponnement. La malade n'a pas été revue.

Caractères microscopiques. — Angiome lymphatique à la phase fibro-sarcomateuse, dont le stroma renfermait des zones et un tissu complètement analogue au tissu muqueux du cordon ombilical, ces zones étant disposées autour des vaisseaux. (*Archiv. ital. di laringol.*, avril 1902, traduct. *in Rev. hebdom. de laryngol.*, 26 juillet 1902.)

Observations personnelles.

Observation I. — L... Adèle, âgée de trente-deux ans, ouvrière en jerseys, ne présente aucun antécédent héréditaire. Un seul de ses frères est mort à vingt ans, en Algérie, durant son service militaire, d'une affection indéterminée.

Elle-même n'a jamais eu qu'une variole bénigne il y a neuf ans. Mariée, elle a sept enfants, dont quatre sont morts; l'un de carreau, un autre à la suite de méningite, le troisième mort-né (par compression du cordon, paraît-il), enfin, le quatrième emporté par la variole à trois mois. Les trois enfants vivants sont actuellement bien portants; le dernier est né en décembre 1901.

L'affection semble avoir débuté au mois de janvier 1900 : la malade s'aperçut à ce moment d'une « grosseur qui poussait dans sa narine gauche », saignotant de temps en temps et subissant une augmentation passagère lors des périodes menstruelles. Toutefois, il n'y avait, à cette époque, aucune obstruction nasale, et la tumeur ne grossissait que très lentement. Puis, la malade remar-
ı, à sa grande surprise, qu'elle mouchait « des morceaux de
ir », de véritables petits lambeaux de tumeur. Enfin, survint
léformation du nez d'un seul côté, du côté gauche, déformation
i s'est toujours accentuée depuis.

Très inquiète, la malade va consulter à l'hôpital d'une petite
le des environs, où l'on fait une extirpation sommaire de la

tumeur accessible à la vue en relevant un peu le lobule du nez (août 1900); mais cette intervention reste sans résultats: la tumeur continue à s'accroître.

Un médecin de la localité entreprend, en novembre 1900, un traitement de galvanopuncture : il y aurait eu légère diminution à la suite de la première séance, mais cette amélioration a été de courte durée. L'ignipuncture, tentée après, n'a pas donné de meilleurs résultats, même continuée pendant trois séances, et a laissé, au point le plus saillant de la tumeur, une cicatrice bien visible actuellement.

Jusqu'à ce mois de novembre 1900, la malade avait toujours respiré facilement par la narine gauche; ce n'est que dans les deux derniers mois de gestation de son dernier enfant (novembre et début de décembre 1901) que l'obstruction est devenue complète, la tumeur prenant subitement un accroissement très rapide; en même temps, la déformation de l'aile du nez et des parties voisines devenait plus considérable, et, de temps en temps, survenaient des épistaxis. Le 15 décembre, la tumeur apparaissant à l'entrée de la narine, on extrait à la pince la portion la plus saillante.

Enfin la malade vient consulter à la clinique le 27 décembre 1901.

Son état général n'est pas mauvais; un peu amaigrie, elle ne présente rien de particulier à signaler en dehors de l'affection nasale qui nous occupe.

Examen local. — On constate la présence dans la narine gauche d'une tumeur de la grosseur d'un œuf de poule, qui déforme notablement tout le côté gauche du nez; la partie la plus saillante de la tumeur correspond précisément au sillon naso-génien; la peau de toute la région est distendue, mais saine, ayant conservé tous ses caractères y compris la coloration. Dans la fosse nasale gauche, la masse charnue apparaît rougeâtre; elle est très molle, mais c'est vainement que l'on cherche son pédicule.

D'après l'ensemble des symptômes objectifs auxquels viennent s'adjoindre les commémoratifs, on porte le diagnostic de sarcome des fosses nasales; la malade entre à l'hôpital civil ce même jour.

Le *28 décembre* on entreprend le morcellement de la tumeur à l'anse chaude de façon à éviter autant que possible l'hémorragie. Au cours de cette extirpation par les voies naturelles, la tumeur apparaît molle, presque diffluente, et semble avoir son point d'implantation sur la tête du cornet inférieur. On se sert de la pince à la fin de l'opération.

A la suite de cette intervention, la malade reste couchée deux

jours. Son état général est assez bon et on lui permet de rentrer chez elle le 2 janvier 1902, quitte à revenir dans trois semaines, si nécessaire, pour compléter l'extirpation. Au moment où elle quitte l'hôpital, la respiration par la narine gauche n'est plus entravée et la malade se sent, de ce fait, soulagée.

Durant son absence, M. le Dr Hoche pratique l'examen histologique de la tumeur morcelée : *sarcome fuso-cellulaire.*

Le 25 *janvier* la malade rentre à l'hôpital pour une extirpation plus complète de sa tumeur. M. le doyen Gross, après examen, décide de faire une résection partielle du maxillaire supérieur: l'opération est fixée au 28 janvier.

Intervention radicale pratiquée le 28 *janvier 1902* par M. le professeur Gross.

Après les soins préliminaires, on fait, sous anesthésie chloroformique, l'incision classique de la résection du maxillaire supérieur : incision partant de l'angle interne de l'œil et descendant le long du sillon nasogénien. On tombe immédiatement sur une tumeur d'aspect analogue à celui de la masse qui encombrait, il y a trois semaines, la fosse nasale gauche; tumeur bien limitée sans aucun prolongement et fixée sur la partie interne et supérieure de la branche montante du maxillaire supérieur. L'extirpation n'a présenté aucune difficulté opératoire spéciale. Les suites en ont été excellentes et la malade est repartie chez elle au milieu de février en bonne voie de guérison.

La malade a donné de ses nouvelles au mois de *mai 1902*. La « grosseur » ne semble pas avoir tendance à reparaître, la cicatrice commence à s'effacer, et la respiration se fait par le nez absolument comme avant le début de l'affection. Plus récemment *(octobre 1902)* l'opérée nous écrit que sa guérison est complète : plus d'obstruction nasale; cicatrice de résection à peine visible; état général excellent. On peut donc considérer cette malade comme n'ayant pas de récidive au bout de neuf mois *(22 octobre 1902)*.

Obs. II. — A. M..., quarante et un ans, employé de bureau.

Il y a six mois, a eu un abcès dans la bouche au niveau du sillon gingivo-génien supérieur gauche. En même temps il avait une céphalée intense. L'abcès s'est ouvert spontanément au niveau de la première grosse molaire supérieure gauche, et, depuis, l'écoulement s'est reproduit tous les huit ou dix jours. C'est un écoulement d'un demi-verre de pus fétide, et, fait à noter, *sans qu'il y ait de tuméfaction préalable*.

Il y a deux mois, le malade a souffert de névralgies très intenses de toute la moitié gauche de la face. A la suite, il a eu une épistaxis abondante qui s'est renouvelée encore une fois depuis. Il dit ne pas moucher de pus.

Le malade vient à la clinique pour guérir cette suppuration intermittente le 15 janvier 1902.

État actuel (15 janvier 1902). — État général mauvais depuis longtemps déjà.

État de la bouche. — On remarque la disparition des molaires supérieures et l'existence d'une petite fistule au niveau de la première grosse molaire supérieure gauche, par où s'écoule un peu de sang. Un stylet introduit dans cette fistule s'enfonce de 3 centimètres environ vers la fosse nasale gauche. Il se meut dans une masse de tissus mollasses, sans rencontrer d'os dénudé.

Examen des narines. — La narine gauche est obstruée par une masse rougeâtre, irrégulière, non sanieuse, recouverte de veines dilatées; elle adhère à la paroi externe de la fosse nasale et pas à la cloison. Extérieurement, on voit un peu de gonflement de la joue au niveau de la fosse canine, qui est dépressible et peu douloureuse. Au niveau du grand angle de l'œil gauche, la pression éveille une très vive douleur; le *globe oculaire* est d'ailleurs *refoulé en haut et en dehors*. La vision est normale.

17 janvier. — On fait à la clinique l'ablation à l'anse chaude de la portion de tumeur qui oblitère la fosse nasale gauche. On en fait rechercher la nature histologique : c'est du *sarcome fasciculé*. Après ce morcellement, on aperçoit, coexistant avec cette tumeur maligne, un polype muqueux inséré sur la muqueuse supérieure saine. Ablation de ce polype à l'anse froide.

A la suite de cette intervention, la narine gauche est libre, et le malade éprouve de ce fait un léger soulagement.

Malheureusement, l'état général reste toujours mauvais et le malade succombe à une syncope cardiaque due à la dégénérescence du myocarde, alors que l'on s'apprêtait à tenter la résection du maxillaire supérieur.

Autopsie. — *Ouverture du thorax : Poumons.* — Dans le lobe inférieur du poumon droit, en avant, on aperçoit une masse dure qui, à la coupe, est nettement tuberculeuse.

Le poumon s'affaisse peu.

En arrière, adhérences pleurales des deux côtés et greffes cancéreuses sur les plèvres.

A la coupe, poumons farcis de nodules tuberculeux. Pus dans les bronches. Nombreuses cavernes.

Cœur. — Surcharge graisseuse.

Le myocarde, au niveau du ventricule droit, est *plus mince* que normalement et aussi *plus mou*.

Le myocarde, au niveau du ventricule gauche, est *pâle* et d'épaisseur à peu près normale.

Pas de dilatation des cavités du cœur.

Appareil valvulaire intact.

Ouverture de l'abdomen : Foie. — Renferme de nombreux nodules cancéreux.

Intestin. — Tuberculeux sur tout son parcours; il renferme aussi de nombreux nodules que l'on prendrait facilement pour des greffes cancéreuses.

Reins. — Ne se décortiquent pas bien. Présentent un certain degré de néphrite; sclérose bien nette.

Obs. III (due à l'obligeance de M. le professeur agrégé Jacques). — M. V..., soixante-dix ans (Vosges), vient consulter M. le Dr Jacques en juin 1901 pour une obstruction nasale gauche datant de plusieurs mois. Un polype a été extrait peu de temps auparavant par le médecin du malade, qui aurait ensuite cautérisé le nez au crayon de nitrate d'argent. M. Jacques constate que la narine gauche est presque entièrement oblitérée par une synéchie bourgeonnante adhérant au plancher, synéchie mollasse, saignante, étendue entre la tête du cornet inférieur et la cloison déviée du même côté. Pas d'ulcération, ni de douleurs spontanées, ni de suppuration. L'intervention, immédiatement pratiquée, consiste en l'excision, à la pince emporte-pièce de Laurens, du tissu synéchial préalablement libéré du côté du plancher au couteau galvanique. Cette petite intervention provoque une hémorragie assez forte, nécessitant la cautérisation ignée, et l'application d'un tampon de gaze iodoformée que le médecin ordinaire du malade devra extraire dans quelques jours. Le patient est renvoyé chez lui avec prescription de se représenter dans une quinzaine pour vérification.

Comme il fallait s'y attendre, le malade, débarrassé de son obstruction nasale, remet à plus tard la visite promise, et ce n'est que neuf mois après, en mars 1902, qu'il se représente avec une récidive de son affection primitive.

Cette fois, la synéchie est plus étendue et englobe dans une masse unique toute la région antéro-inférieure de la fosse nasale gauche. La tumeur est ulcérée au niveau de la tête du cornet et un stylet introduit rencontre le squelette à nu en un point assez limité. En même temps la tumeur a gagné vers la profondeur. Epistaxis spontanées réitérées, d'ailleurs modérées.

L'intervention, plus pénible cette fois que la première, ne permet pas de dépasser d'emblée, à cause d'un suintement sanguin assez abondant, les limites apparentes du néoplasme. C'est avec assez de peine que M. Jacques obtient le rétablissement de la perméabilité de la fosse correspondante, et encore grâce à la résection de la crête septale donnant attache à la tumeur du côté interne. Comme la première fois, le malade est renvoyé chez lui, le nez tamponné d'iodoforme, avec promesse de revenir dans la quinzaine. Cette fois, un cas de force majeure (érysipèle compliqué) retient, deux mois durant, le malade à la maison. Le *24 mai* seulement il revient s'offrir à l'examen de M. Jacques qui a le regret de constater que l'affection s'est rapidement accrue pendant ces dernières semaines. L'entrée de la fosse nasale gauche est considérablement rétrécie par une masse de tissus bourgeonnants, d'un

rouge un peu violacé, affleurant l'orifice narinal. L'aile du nez est soulevée et le sillon naso-génien est presque effacé.

Rien de visible encore à la rhinoscopie postérieure.

Le sinus maxillaire ne semble pas envahi. L'extension probable de l'affection au cartilage de l'aile du nez et à la branche montante du maxillaire engage M. Jacques à proposer une intervention par voie externe qui est acceptée et sera pratiquée dans quelques jours (juin 1902).

(A suivre.)

REVUE GÉNÉRALE ET ANALYSES

BOUCHE ET PHARYNX BUCCAL

Abcès rétro-pharyngien idiopathique chez un adulte, par le Dr Hopmann, de Cologne.

Il s'agit d'un homme de vingt-deux ans, n'ayant aucun antécédent, qui avait, en dix-huit jours, considérablement maigri, puisqu'il avait perdu 15 kilos. A l'examen, on observait, sur la paroi postérieure, une tumeur énorme, fluctuante, qui s'étendait en haut, derrière le voile, jusque dans le naso-pharynx; l'extrémité inférieure était impossible à apercevoir. L'incision donna lieu à une quantité considérable de pus que l'auteur évalue à deux tiers de litre. Aussi pense-t-il que la poche descendait jusque dans le médiastin postérieur. Toutes les recherches du côté de la colonne vertébrale démontrèrent l'intégrité de cette région. Quatre ou cinq semaines après, le malade était guéri.

L'auteur insiste ensuite sur la rareté de pareils abcès aigus chez l'adulte; il pense qu'ils peuvent être sous la dépendance d'une infection des ganglions de cette région. (*La Parole*, n° 7, juillet 1902.)

Contribution à l'étude de l'hypertrophie de l'amygdale linguale, par MM. Ferran et Rosenthal.

La situation de cette glande, la difficulté de son examen ont que sa pathologie est restée mal connue du clinicien. L'amygdale linguale est constituée par une série de papilles membraneuses de dimensions et de nombre variables. Chez

l'enfant, c'est un lieu d'élaboration et de division des cellules lymphatiques; à partir de l'âge de quatorze ans, elles s'atrophient pour ne laisser subsister à l'âge adulte que quelques follicules isolés. L'hypertrophie de l'amygdale linguale n'est pas très rare; elle apparaît chez l'adulte entre trente et cinquante ans; assez fréquente chez l'enfant, très rare chez le vieillard. La diathèse arthritique joue une importance relative; la syphilis, au contraire, a une action prépondérante; elle est très fréquente chez les malades atteints de laryngite tuberculeuse. L'usage du tabac, des boissons alcooliques, le froid, le catarrhe chronique nasal, lacrymal peuvent entraîner l'hypertrophie des tissus adénoïdes de la base de la langue.

L'hypertrophie glandulaire peut être soit disséminée, soit massive, soit en nappe. Le symptôme subjectif principal est la sensation de corps étranger arrêté à la gorge, sensation qui s'accentue au moment de la déglutition des liquides ou de la salive. Le malade éprouve un besoin presque continuel de déglutir à vide; certains malades localisent leur douleur au niveau de l'os hyoïde. Une toux sèche, quinteuse, persistante constitue parfois à elle seule toute la symptomatologie de l'affection et peut déterminer une petite hémorragie, dont l'examen laryngoscopique permettra de faire le diagnostic; certains malades éprouvent des sensations nauséeuses. Les troubles phonatoires sont rares et ne s'observent guère que chez les chanteurs, au moment de l'émission des notes aiguës.

A côté de ces symptômes, on observe des névralgies sternales, scapulaires, cervicales, des cas d'œsophagisme, des cas d'asthme bronchique, des crises syncopales et d'ictus laryngé; dans ces cas, la lésion amygdalienne agit comme agent provocateur et réveillerait une névrose latente : hystérie ou neurasthénie. L'affection ne rétrocède jamais spontanément. L'examen laryngoscopique seul permettra de faire le diagnostic. L'on ne confondra pas l'hypertrophie de l'amygdale linguale avec les kystes, avec les tumeurs malignes ou spécifiques, qui ne tardent pas à s'ulcérer.

Dans les cas légers, on obtiendra quelque amélioration

avec les gargarismes sulfureux, les badigeonnages iodés. Dans les cas plus accentués, avec le chlorure de zinc, résorcine, nitrate d'argent; l'acide chromique, dont on ne peut malheureusement pas localiser l'action. Quand l'hypertrophie est très prononcée, l'intervention chirurgicale devient nécessaire. Délaissant l'emploi du bistouri, de la guillotine et de la curette de Winckler, les auteurs se servent de la pince tranchante de Furet ou d'Escat dans l'hypertrophie en nappe, et disent avoir obtenu d'excellents résultats de la cautérisation ignée à l'aide du galvanocautère et sous le contrôle du miroir laryngoscopique. La réaction inflammatoire sera combattue à l'aide de gargarismes antiseptiques. (*Lyon méd.*, n° 34, août 1902.) Dr Mercier Bellevue.

NEZ ET PHARYNX NASAL

Oblitération des narines par cicatrice vicieuse consécutive à une ulcération survenue après la rougeole; autoplastie, par M. Jalaguier, chirurgien des hôpitaux.

Fillette de cinq ans et demi. Rougeole au mois de septembre 1901. Durant la convalescence, ulcération sur la lèvre supérieure et autour des narines. Rétraction cicatricielle et oblitération complète. Première opération en octobre 1901 au moyen de la thermocautérisation, puis drainage consécutif durant dix jours. L'oblitération est revenue en décembre 1901. L'enfant entre le 7 avril 1902 dans le service de Jalaguier.

Première opération le 12 mai. Narine gauche.

1er temps. — Jalaguier pénètre dans la fosse nasale en taillant un petit lambeau quadrilatère au niveau de la cicatrice naso-labiale. L'aile du nez est détachée et la face cruentée du petit lambeau est appliquée sur la face interne saignante de la narine. Suture au catgut.

2e temps. — Sur la région de l'apophyse montante du maxillaire, taille d'un lambeau quadrilatère à pédicule inférieur. Le lambeau est mobilisé et suturé : 1° à la muqueuse du plancher de la fosse nasale et de la partie inférieure de la cloison; 2° à la sous-cloison et à la peau de la lèvre, au niveau de l'incision du petit lambeau cicatriciel.

3e *temps.* — Suture du lambeau génien et suture de l'aile du nez dans l'angle inférieur de la plaie.

Deuxième opération le 30 juin pour la narine droite.

Le 30 juillet, la fillette est présentée à la Société de chirurgie; les narines fonctionnent bien. (*Bull. et mém. de la Soc. de chir. de Paris*, t. XXVIII, p. 891.)

KAUFMANN.

Une observation de fibro-myxome du naso-pharynx, par le Dr CHEVALIER, du Mans.

Lorsque le malade vint consulter, il se plaignait de troubles respiratoires, accusés surtout pendant la marche. Le facies est celui d'un adénoïdien; l'audition diminuée à gauche; les fosses nasales très étroites. L'examen de la gorge permet de constater, en arrière du voile du palais, du côté gauche, une grosse tumeur, dure et lisse au toucher, implantée en avant et sur la partie latérale gauche du voile du palais. Après avoir éliminé l'existence d'un fibrome naso-pharyngien, d'un kyste volumineux ou d'un polype muqueux nasal plongeant dans le naso-pharynx, l'auteur s'arrêta au diagnostic de fibro-myxome, affection rare, mais pas exceptionnelle, étant donnée la structure fibro-muqueuse de la muqueuse de cette région. L'examen histologique, pratiqué sur différentes coupes de la tumeur, n'a fait que confirmer ce dernier diagnostic.

L'auteur, après avoir décidé le malade à l'intervention, fit d'abord la résection de la tête du cornet inférieur. Trois semaines après, l'opération eut lieu sous chloroforme; l'auteur essaya à différentes reprises d'enlever la tumeur à l'anse froide; ne pouvant y parvenir, il eut recours à l'anse galvanocaustique de Chardin, introduite par la fosse nasale gauche, et, en faisant passer le courant à courts intervalles, parvint à sectionner graduellement la tumeur. L'hémorragie, assez abondante, ne céda qu'au tamponnement serré antérieur et postérieur. Revu deux ans après l'intervention, le malade, absolument guéri, ne présente aucune trace de récidive. (*Bull. de laryngo-oto-rhinol.*, 30 juin 1902.)

Dr MERCIER BELLEVUE.

Incontinence d'urine et végétations adénoïdes, par le Dr Étiévant.

Les observations de miction involontaire nocturne d'origine adénoïdienne sont assez rares, certains même nient cette influence. Tel n'est pas l'avis de l'auteur, qui fait ressortir, dans des observations personnelles, l'influence incontestable des végétations adénoïdes sur l'incontinence nocturne.

En 1885, Major reconnaît cette influence, et avec lui différents auteurs sont venus dire que la proportion était de 40 0/0 dans les cas compliqués de végétations adénoïdes et d'hypertrophie des amygdales. Fischer dit que la proportion était de 15 0/0 et que tous ses malades ont guéri de leur énurèse après le raclage de leurs végétations.

Pour expliquer cette incontinence, Major invoque la surcharge d'acide carbonique dans le sang; Hack imagina la théorie du réflexe nasal, que Mendel essaya de réfuter en faisant jouer le rôle principal à l'insuffisance de l'hématose, à l'anoxhémie chronique qui résulte de la gêne de la respiration nasale. Fischer est également de cet avis, et attribue les cauchemars, l'anémie, l'inaptitude au travail, à la gêne respiratoire éprouvée par les adénoïdiens, et surtout par tous ceux dont la respiration nasale s'effectue mal. C'est ainsi que l'on constate l'énurèse chez les enfants qui ont une dégénérescence polypoïde des cornets inférieurs, une hypertrophie de la muqueuse chronique ou passagère. Outre ces altérations locales, il faut une prédisposition du système nerveux pour que ce symptôme puisse se manifester; quoi qu'il en soit, il est bon de signaler ce symptôme chez beaucoup d'adénoïdiens.

L'adénotomie est suivie d'un succès à peu près certain, et, dès que le naso-pharynx est complètement guéri, l'énurèse ne tarde pas à disparaître. L'auteur conclut à la nécessité de l'intervention chez tous les adénoïdiens. (*Lyon méd.*, n° 34, août 1902.) Dr Mercier Bellevue.

LARYNX ET TRACHÉE

Tuberculose du larynx et grossesse, par M. Kuttner, de Berlin.

L'influence de la grossesse sur la tuberculose du larynx n'a pas été complètement étudiée. Cependant, d'après certaines observations, l'auteur a pu conclure que l'hérédité n'existe pas toujours; l'affection pulmonaire était primaire dans tous les cas, et toutes les femmes étaient atteintes d'une affection pulmonaire avant le commencement de la grossesse. Chez la plupart, l'affection du larynx existait avant la conception; chez deux, elle apparut pendant le sixième mois; chez douze, pendant la première moitié de la grossesse.

Aucun enfant ne fut porté à terme; tous naquirent vivants, mais ne tardèrent pas à mourir.

Le traitement local est resté impuissant; le rétablissement spontané est impossible tant que la grossesse dure.

L'auteur est d'avis de pratiquer la trachéotomie, si l'infiltration s'étend et si la vie est compromise par la dypsnée.

La grossesse arrêtée aussitôt que possible seconde les chances de la mère; mais, après le septième mois, les fatigues de l'accouchement peuvent épuiser la femme. Enfin, si l'affection du larynx est avancée, on pratiquera la trachéotomie avant l'accouchement. (*Bull. de laryngo-oto-rhinol.*, 30 mars 1902.) Dr Mercier Bellevue.

Un cas de laryngite pour diagnostic, par M. Béco, de Liège.

Cas bizarre d'un homme de soixante-dix ans, chaudronnier, atteint d'une lésion du larynx qui, quoi que l'on fasse, ne se modifie pas. Aspect gris sale, raviné, boursouflé, de la corde, qui paraît recouverte d'une sorte d'enduit pultacé. Mobilité normale; rien à la trachée ou dans le rhinopharynx; pas de syphilis; pas d'adénite. L'auteur ne peut dire encore la nature de l'affection; il songea d'abord à une dégénérescence maligne, puis à la syphilis. A la suite d'un traitement local consistant en attouchements divers et même en curettage, les cordes vocales reprirent toujours leur aspect bossué de papier mâché. L'examen anatomo-

pathologique n'a rien pu préciser; l'affection ne ressemble pas à la pachydermie. Ce n'est pas l'opinion de M. Capart, qui croit à une pachydermie verruqueuse que l'on remarque chez les candidats à la tuberculose ou au carcinome. M. Rousseaux serait partisan d'une cautérisation au galvano ou même d'une laryngo-fissure, le traitement de douceur étant insuffisant. M. Beco a décapé les cordes vocales avec l'instrument tranchant; malgré cela, le processus continue indéfiniment et obstinément. Le malade demande un repos de deux mois. Il revient de nouveau et, à l'aide de la pince de Gouguenheim, on enleva en une seule fois tout le revêtement des cordes vocales : la voix redevient sonore, mais enrouée. Les attouchements successifs n'empêchent pas la reproduction épithéliale excessive, qui paraît cependant se ralentir. Au microscope, les couches épithéliales superficielles sont très épaissies et ramollies. (Soc. belge d'oto-rhino-laryngol., juin 1901.)

Dr Mercier Bellevue.

OREILLES

La méningite séreuse d'origine otitique, par MM. Lecène et Bourgeois.

Les auteurs appellent ainsi une complication de l'otite suppurée, caractérisée anatomiquement par l'hypertension du liquide céphalo-rachidien, cliniquement par des phénomènes d'irritation cérébrale, et qui guérit par une intervention simplement décompressive. La méningite séreuse peut évoluer tantôt rapide, tantôt, au contraire, avoir une évolution lente, progressive, durant plusieurs mois.

Les auteurs rapportent l'observation d'un jeune homme de dix-huit ans qui, à la suite d'une fièvre typhoïde, présenta subitement des convulsions, localisées surtout à droite, vive céphalée, pupille dilatée, bref tous les symptômes d'une méningite classique. Quelques heures après ces accidents, la mastoïde est trépanée, l'antre ouvert à droite; pas de pus, ponction du lobe temporo-sphénoïdal donnant issue à 20 à 30 grammes de liquide céphalo-rachidien, absolument clair. Même intervention à gauche; on trouve un peu de pus dans

l'antre, la ponction donne issue à environ 15 grammes de liquide céphalo-rachidien. Aussitôt après, les convulsions cessent pour ne plus reparaître. Six jours après l'opération, le malade a encore quelques convulsions; mais, dès le lendemain, la guérison s'accentue; deux mois après, le malade est bien portant et ne présente rien autre chose qu'un peu de surdité de l'oreille droite.

MM. Broca et Laurens publient l'observation d'une forme chronique de méningite séreuse, survenue chez un enfant de treize ans, atteint d'otorrhée droite depuis 1893 et qui, à la suite d'un évidement pétro-mastoïdien pratiqué en 1899, présenta une série de symptômes cérébraux qui ne disparurent qu'après une ponction du ventricule latéral, dont on sortit une quantité notable de liquide céphalo-rachidien; dès le lendemain, l'amélioration se fit sentir.

Suivent sept observations de malades qui, à la suite d'otorrhée, présentèrent des symptômes cérébraux que l'on attribua tout d'abord à un abcès : la ponction donna issue à un liquide clair, sous pression; dans une seule observation il y eut mort avant l'intervention, les autres guérirent dans un temps plus ou moins long, à la suite de la ponction du ventricule, ou même de l'incision de la dure-mère.

En résumé, la méningite séreuse est presque toujours d'origine otitique : le caractère anatomique essentiel est l'augmentation de quantité du liquide céphalo-rachidien, surtout dans le ventricule. Le début est brusque, s'accompagne de céphalée, vomissements, convulsions et torpeur. Il y a de la stase papillaire, le plus souvent de la fièvre, quelquefois des vomissements; la respiration ralentie. Les convulsions épileptiformes deviennent subintrantes et, jointes au coma, décident le chirurgien à intervenir. L'amélioration suit de près l'intervention; le pronostic est fatal si l'on n'opère pas. Le diagnostic ne peut guère être fait avant l'opération; on songera toujours à un abcès cérébral ou cérébelleux, ou même à un abcès extra-dural. Du reste, entre l'œdème périodique et la méningite séreuse, il n'y a pas, pour les auteurs de différence essentielle. D'après eux, la méningite séreuse agit mécaniquement par l'hypertension cranienne qu'elle produit, mais il n'en est pas moins

vrai qu'elle peut engendrer des symptômes graves et parfois mortels, surtout si l'on n'intervient pas. Dans certains cas, il suffirait, pour mettre fin à ces accidents, d'ouvrir simplement la dure-mère; dans d'autres cas, il faudra pratiquer l'ouverture du ventricule latéral; les auteurs préconisent cette dernière intervention. (*Sem. méd.*, 21 juin 1902.)

Dr Mercier Bellevue.

Surdité hystérique unilatérale datant de cinq ans chez une malade atteinte d'épilepsie jacksonienne, par le Dr F. Chavanne.

Le Dr Chavanne a observé, dans le service du Dr Lannois, un cas intéressant de surdité hystérique unilatérale.

L'oreille atteinte avait déjà présenté, à différentes reprises, de la suppuration. La surdité s'était déclarée brusquement à la suite d'une attaque d'épilepsie jacksonienne, avec aura dans le bras droit; elle remontait à cinq ans.

Depuis cinq ans, la malade était sujette à des crises tantôt jacksoniennes, tantôt hystériques.

Au moment où elle entra dans le service du Dr Lannois, elle offrait les phénomènes suivants :

Hémianesthésie droite, sensibilité normale à gauche. Point hystérogène ovarien droit.

Sensibilité du pavillon abolie à droite, normale à gauche; sensibilité des conduits cartilagineux et osseux et du tympan normale et égale des deux côtés.

Surdité absolue à gauche. Rinne négatif. Pas de perception aérienne à la montre, à la voix, ni au diapason.

Quelques séances d'électrisation amenèrent le retour de l'audition dans son intégrité à peu près absolue. (*Ann. des mal. de l'oreille*, n° 7, juillet 1902.)

Dr Brindel.

CROUP ET DIPHTÉRIE

L'eau oxygénée dans le traitement de la diphtérie, par le Dr Novikov.

D'après le Dr Novikov, l'eau oxygénée donnerait, dans la diphtérie, des résultats aussi encourageants que les injections de sérum antidiphtérique. Si les fausses membranes se détachent moins facilement, l'action dépressive

de la toxine diphtérique se trouverait paralysée par l'eau oxygénée. Le peroxyde d'hydrogène s'emploierait à la dose de deux à trois cuillerées à bouche dans un verre d'eau pour gargarisme; les petits enfants en prendraient une cuillerée à café toutes les deux heures. Les badigeonnages de la gorge deux ou trois fois par jour activeraient le décollement des fausses membranes. L'eau oxygénée aurait donné également d'excellents résultats dans les stomatites d'origine mercurielle. (*Sem. méd.*, n° 26, juin 1902.)

Dr Mercier Bellevue.

VARIA

Goitre kystique unilatéral ayant déterminé des accidents asphyxiques par compression de la trachée, par le Dr Dionis du Séjour.

L'observation que l'auteur communique se rapporte à une institutrice de trente-huit ans, dont les suffocations intenses ne lui permettaient pas de se mettre dans le décubitus dorsal sous peine d'asphyxie. Lorsque la malade vint à la consultation, elle portait une petite tumeur du volume d'une mandarine, présentant tous les signes physiques d'une tumeur du thyroïde. La respiration était pénible, l'oppression manifeste au moindre effort, la voix légèrement enrouée, l'état général satisfaisant.

Au cours de l'opération, la malade fut prise de spasme laryngé nécessitant la trachéotomie; puis l'incision mena sur le plan de clivage du kyste, qui fut facilement et rapidement décortiqué. Un mois après, la malade était complètement guérie et n'a plus eu ni accès de suffocation, ni oppression, ni symptômes de bronchite, ni troubles cardiaques. En terminant, l'auteur conseille d'examiner de parti pris le corps thyroïde chez tous le malades présentant des accidents pulmonaires, et insiste sur l'utilité de l'intervention chez les malades porteurs de petits goitres kystiques. (*Centre méd. et pharmac.*, juillet 1902.)

Dr Mercier Bellevue.

Bordeaux. — Impr. G. Gounouilhou, rue Guiraude, 11.

24e ANNÉE. N° 2. 10 JANVIER 1903.

REVUE HEBDOMADAIRE
DE
LARYNGOLOGIE, D'OTOLOGIE
ET DE RHINOLOGIE

LE SARCOME DES FOSSES NASALES

ÉTUDE CRITIQUE

DESCRIPTION CLINIQUE ET TRAITEMENT

(*Suite*[1])

Par M. **A. GROSJEAN**, interne des hôpitaux de Nancy.

Anatomie pathologique et pathogénie.

Ce n'est guère qu'au XVIIIe siècle, du moins d'après les renseignements qui nous sont parvenus, qu'a commencé l'étude vraiment scientifique des affections chirurgicales du maxillaire supérieur. Évidemment, de tout temps, dans les siècles antérieurs comme dès l'antiquité, les « guérisseurs » et les médecins, de même qu'ils ouvraient les abcès, ont toujours cherché, par toutes sortes de moyens, à détruire les tumeurs qu'ils voyaient naître et croître sous leurs yeux; mais il faut arriver au milieu du XVIIIe siècle pour trouver une description de tumeur du maxillaire supérieur; c'est la suivante, résumée par Bordenave[2] dans un rapport à l'Académie de chirurgie.

M. Doublet fut consulté en 1755 par une dame de trente-neuf ans qui portait depuis quatre ans une tumeur du volume d'une noisette à l'angle interne de l'œil gauche. Cette tumeur était vacillante et dure, et la malade n'y ressentait aucune douleur. Mais, depuis quelque temps, la malade se plaignait de difficulté

1. Voir n° 1, du 3 janvier 1903.
2. Bordenave, *Mémoires de l'Académie de Chirurgie*, t. V, 1819, p. 165.

de respirer par la narine gauche. M. Doublet y reconnut un polype de consistance mollasse, qu'il crut devoir extraire avant de tenter la section de la tumeur extérieure. Au bout de quatre mois, une nouvelle tumeur, plus considérable des trois quarts, revint, fut extirpée ensuite et suivie de guérison un mois après. Dans ce temps on reconnut encore, dans la narine gauche un nouveau polype plus mol que le premier et qui fut traité par les consomptifs. Après quelque temps un troisième polype, et une troisième tumeur se manifesta à l'angle de l'œil. Les progrès en furent plus rapides et accompagnés de douleurs très vives. Malgré ces accidents l'habitude du corps était en assez bon état et, quoique la peau fût altérée, la tumeur ainsi que le polype n'exhalaient pas d'odeur putride. La malade parut soulagée par l'ouverture d'un cautère; mais malgré cela la tumeur de l'angle de l'œil fit des progrès si considérables et le sinus maxillaire que l'on n'avait pas soupçonné malade se remplit si exactement que les portions palatines des os maxillaires se séparèrent, un gonflement considérable survint à toute la membrane interne de la bouche, les gencives devinrent dures et racornies et, la malade mourut au mois de mars 1758. A l'examen, on reconnut une tumeur du sinus maxillaire qui s'étendait vers la tempe et vers l'angle de l'œil où elle avait un volume presque double de la portion contenue dans le sinus [1].

Quant à l'étude histologique des tumeurs sarcomateuses en général, on peut dire que, de même que le diagnostic qui en dérive, elle date d'hier. C'est Lebert qui, vers 1850, a différencié le sarcome (tumeur fibro-plastique) des tumeurs cancéreuses proprement dites; Robin et Paget ont ensuite distingué différentes catégories dans ce groupe des tumeurs fibro-plastiques :

1° Des tumeurs à *corps fibro-plastiques* proprement dits;

2° Des tumeurs à *cellules rondes embryo-plastiques;*

3° Enfin, des tumeurs renfermant des éléments spéciaux signalés par Müller : les *myéloplaxes*.

1. Cette observation ne peut pas être classée parmi les observations citées plus haut, car en la lisant attentivement on hésite entre une tumeur du maxillaire et une tumeur des fosses nasales. Pour plus de détails, consulter la thèse Delaux 1883, Paris, d'où cette observation est extraite.

Aujourd'hui, après les mémorables travaux de Follin, Broca, Lannelongue, Nélaton, Virchow, Cornil et Ranvier, le genre Sarcome caractérisé microscopiquement par la disposition spéciale des vaisseaux au sein des masses cellulaires [1] peut être subdivisé, d'après la forme des éléments cellulaires, en un certain nombre de variétés :

Sarcomes à cellules rondes ;

Sarcomes à petites cellules fusiformes ;

Sarcomes à grandes cellules fusiformes, etc. [2].

Toutes les variétés de sarcomes se rencontrent dans les fosses nasales : j'ai pu le vérifier dans la statistique que j'ai dressée, et elles y affectent les mêmes caractères macroscopiques généraux que partout ailleurs : tumeurs arrondies, lisses, rosées ou grisâtres; mais l'aspect, la consistance et surtout les caractères histologiques de ces tumeurs varient beaucoup suivant l'espèce à laquelle on a affaire. Aussi, décrirai-je séparément les caractères propres à chacune des variétés les plus fréquentes, en empruntant la classification à M. Gouguenheim [3].

1° *Sarcome encéphaloïde ou embryonnaire.* C'est une tumeur molle, d'une coloration légèrement rosée. Il fuit sous le doigt. Il s'étend avec rapidité. Si on le racle, il donne un liquide blanc et assez épais.

Au microscope, on aperçoit dans une coupe des cellules embryonnaires avec noyau à nucléoles. Les cellules s'étendent dans la muqueuse environnante et dans les culs-de-sac glandulaires. La forme des cellules n'est guère variable, elles sont rondes.

2° Dans le *sarcome myéloïde*, les cellules sont larges, aplaties; elles renferment des granulations graisseuses; les noyaux varient de un à dix. On a donné à ces éléments le nom de plaques à noyaux multiples ou myéloplaxes. La

1. Cornil et Ranvier, *Histologie pathologique*, 3e édit., 1901, p. 326.
2. *Ibid.*
3. Extrait de la thèse de Stamatiadès. Paris, 1895, p. 18 et suiv.

consistance de ce néoplasme est molle, sa coloration rouge foncé.

3° Le *sarcome fascicule* est dur, rouge; ses cellules sont juxtaposées et forment des faisceaux parallèles en s'entrecroisant.

4° Dans le *fibrosarcome*, le tissu fibreux prédomine, soit, comme le dit Claverie, que le néoplasme fût en principe un fibrome et que les éléments sarcomateux soient venus s'y ajouter, ou bien que ce soit le résultat de la marche progressive de la tumeur. Les cellules sont toujours fusiformes.

5° Le *sarcome télangiectasique* est des plus rares.

Telles sont les variétés les plus fréquentes de sarcomes nasaux dont j'ai emprunté la description histologique à une thèse intéressante de Stamatiadès sur les tumeurs malignes des fosses nasales.

P. Tissier [1] ajoute à ces variétés :

« Le *mélanosarcome*, observé plusieurs fois (Lincoln, Heymann, Michaël, H. Clark), sous la forme de tumeurs grisâtres ou d'un gris noirâtre, récidivant facilement. Il faut éviter de les confondre avec les polypes qui, à la suite d'une hémorragie, peuvent prendre une coloration noirâtre. »

Enfin, il est une variété très intéressante au point de vue anatomo-pathologique qui nous occupe, c'est le *myxosarcome* des fosses nasales. Longtemps, on s'est demandé si les polypes, tumeurs bénignes des fosses nasales, peuvent dégénérer en tumeurs malignes. Plusieurs auteurs répondaient à cette question par l'affirmative; Billroth, lui, qualifiait leurs assertions de « mythe, devenu traditionnel », lorsqu'en 1886-1889 les docteurs Bayer (Bruxelles), Schiffers (Liège) et Bonain (Brest) apportèrent des observations probantes de transformation sarcomateuse de polypes nasaux.

Dupont [2], dans sa thèse, donne l'histologie du myxosarcome d'après Chevallier : « Le myxome des fosses nasales, à mesure

1. P. Tissier, *Annales des maladies de l'oreille*, 1898, n° 1, p. 15 et 16.
2. Dupont, Thèse de Lyon, 1895.

qu'il avance en âge, tend à s'éloigner de plus en plus de l'état embryonnaire... Mais si ses éléments, au lieu d'évoluer vers un état plus parfait, tendent au contraire à revenir vers un état de plus en plus embryonnaire, on peut voir les cellules perdre presque la forme adulte et se rapprocher de la forme ronde, la matière amorphe et les travées connectives disparaître peu à peu. On a ainsi la transition entre le myxome et le sarcome : myxosarcome ou myxome embryonnaire. » Cette proposition est énoncée par Chevallier à propos du myxome des muscles, des aponévroses, des gaines des vaisseaux et des tendons; l'auteur voudrait la voir énoncée au sujet du polype muqueux nasal, et il pense que, suivant toutes probabilités, elle peut y être appliquée. « Nous pensons, dit-il, que le polype muqueux du nez peut évoluer vers la forme jeune ; ce n'est pas à dire que du moment que cette transformation est commencée, fatalement elle aboutit au sarcome. Loin de là ; nous pensons au contraire que, sous l'influence des causes étiologiques que nous avons énumérées, le myxome évolue vers la forme embryonnaire et se fixe dans cette forme au moins pour un temps. Nous avons des exemples de tumeurs qui ont conservé pendant des années les allures de semi-malignité, sans qu'au bout de ce temps elles se soient modifiées et se soient rapprochées en rien du sarcome. » L'auteur de cette thèse et M. Rollet (de Lyon) qui a inspiré ce travail, placent donc le myxosarcome dans une situation intermédiaire, au point de vue anatomo-pathologique, entre le myxome et le sarcome. Nous verrons qu'au point de vue du pronostic ces productions pathologiques occupent une place analogue.

Mais je crois qu'il y a lieu, d'après les observations que j'ai recueillies de tous les côtés, de ranger à côté des autres variétés de sarcomes décrites plus haut une espèce sarcomateuse vraie [1] que les observateurs ont appelée parfois myxo-

1. Voyez plus haut, dans les observations citées, celle d'Odoni, XXXV, et aussi les observations XXXVII, XLVIII, L et LXVII.

sarcomateuse[1], le préfixe *myxo* ne servant plus dans la plupart des observations qu'à rappeler l'origine myxomateuse de la production morbide où les éléments sarcomateux ont fini par se substituer aux tissus polypeux. Ainsi s'explique la présence dans une même fosse nasale (obs. II de M. Jacques) d'un sarcome et de polypes muqueux ordinaires, coexistence singulière que j'ai relevée plusieurs fois dans la statistique que j'ai faite. Ainsi s'explique aussi la constatation, dans des récidives de polypes muqueux, d'excroissances sarcomateuses franches au milieu de tissus myxomateux bien nets ; ces excroissances malignes ont d'ailleurs progressé rapidement, donnant lieu à un sarcome pur extirpé dans une intervention radicale[2].

Cette question de la transformation des polypes en tumeurs malignes a été envisagée déjà par bien des auteurs et n'est pas encore résolue d'une façon nette et précise. Notre ami M. Bertemès (de Charleville), dans un récent travail sur la transformation *épithéliomateuse* de ces polypes nasaux[3], émet cette opinion que la présence, dans une même fosse nasale, de polypes à côté de productions malignes peut fort bien être due à l'irritation et à l'inflammation causées et entretenues par le néoplasme. La réaction se traduirait par l'œdème de voisinage et l'hypertrophie polypeuse de la muqueuse autour du pédicule néoplasique. M. Bertemès conclut en ces termes : « Sans vouloir nier complètement la possibilité de tranformation épithéliomateuse des polypes (dont il existe deux observations sérieuses de Schiffers), nous ne la croyons pas démontrée. Nos deux observations, où les conditions d'examen étaient particulièrement favorables, nous ont donné un résultat négatif. Tout ce qu'on peut admettre, mais à titre de simple hypothèse, c'est que, chez des sujets âgés ou prédis-

1. *Myxosarcomateuse*, sans trait d'union.
2. Voyez les observations dont le compte rendu précède.
3. Bertemès, Polypes muqueux et épithélioma des fosses nasales (*Rev. hebdom. de laryngol.*, 1900).

posés héréditairement, les polypes peuvent, à la longue, pour ainsi dire, préparer le terrain et faciliter la dégénérescence épithéliomateuse de la muqueuse nasale. »

Au point de vue du *siège*, ces tumeurs peuvent apparaître sur tous les points des cavités nasales ; le plus habituellement (Tissier, *op. cit.*) c'est aux dépens de la muqueuse, plus rarement aux dépens du squelette cartilagineux ou osseux et dans ces cas le pronostic serait plus sombre (Tissier). On les rencontre au niveau de la voûte des fosses nasales, des cornets, surtout du cornet moyen, au niveau de l'apophyse palatine du maxillaire supérieur (Tissier), à l'union du plancher et de la cloison ; mais leur siège de prédilection est sans contredit *la cloison*. Plicque voyait une tumeur maligne dans chaque polype inséré sur le septum. Sans aller jusque-là, on peut tenir pour suspectes toutes les végétations que l'on voit naître de la cloison.

Dans une thèse allemande de 1899 [1], je trouve un total de 56 observations de sarcome de la cloison.

D'autre part, sur un total de 131 cas de tumeurs de la cloison réunis par Arslan (*Archiv. ital. di otol.*, f. 1, 1895), il y avait :

10 cas de syphilis ;
25 — tuberculose ;
45 — sarcomes ;
37 — polype hémorragique ;
2 — fibro sarcome ;
1 — adéno-fibrome ;
1 — granulome inflammatoire simple [2].

A ce sujet, M. Tissier s'est demandé très justement si ce nombre presque extraordinaire de sarcomes du septum n'était pas dû à ce fait que l'on rangeait sous l'étiquette de sarcome un certain nombre de productions morbides qui n'étaient autre chose que des polypes hémorragiques de la cloison. De

1. E. Eiler, Inaugural-Dissertation, Würzburg, 1899, p. 38 et suiv.
2. D'après Tissier, *op. cit.*

ses savantes recherches histologiques, il tire quelques notions très intéressantes d'anatomie pathologique et de pathogénie. Pour lui, le polype hémorragique de la cloison doit être rapproché du sarcome, et, sans nier le rôle de l'inflammation dans la pathogénie des polypes hémorragiques, il considère le fibrome, le fibrosarcome, le sarcome globo-cellulaire comme des modalités différentes d'un même processus. Suivant l'état des vaisseaux, ces modalités se diviseraient encore en sous-variétés : fibro-angiome, sarcome angiomateux, etc... « Ces conclusions, ajoute-t-il, appliquées au fibrome du naso-pharynx seraient admises par tous, et cependant nous savons que, même dans le cas où l'examen histologique révèle la nature d'un fibrosarcome, angiomateux ou non, l'ablation totale du polype pharyngien est habituellement suivie de guérison. Il n'y aurait donc plus lieu de s'étonner du pronostic bénin de certains sarcomes du nez, et particulièrement de ceux qui siègent sur la cloison où l'intervention radicale est singulièrement facile [1]. »

Je me propose d'étudier, au chapitre du diagnostic, les caractères qui différencient le sarcome du polype hémorragique de la cloison.

Pour terminer ce qui a trait à l'anatomie pathologique des tumeurs sarcomateuses des fosses nasales, je dirai qu'elles affectent, dans ces cavités, aussi souvent la forme diffuse que la forme pédiculée (mais alors c'est un pédicule très large, très épais); elles ont une tendance envahissante, comme les néoplasmes malins des diverses régions, toutefois un peu moins accusée; elles usent et détruisent les parois osseuses, envahissent le sinus maxillaire, l'orbite, — les myxosarcomes présentent cette dernière particularité (Dupont), — parfois la base du crâne, l'observation de Durante en est une preuve : envahissement de la lame criblée de l'ethmoïde et ensuite des lobes frontaux, formation d'un abcès latent du cerveau. Ces

1. Tissier, *op. cit.*, p. 14.

sarcomes n'ont, toutefois, aucune tendance à se porter vers en bas du côté de la voûte palatine; rarement ils se dirigent vers les choanes et le naso-pharynx, mais ils viennent assez souvent faire saillie à l'extérieur à travers les orifices des narines agrandis ou non. Leur vascularisation étant énorme, souvent tout à fait extraordinaire, ils saignent facilement et donnent lieu parfois, lors de l'extirpation, à des hémorragies en nappes extrêmement considérables dont je reparlerai au chapitre du traitement.

Étiologie.

Les jeunes gens et les adultes des deux sexes sont surtout atteints de cette affection; je dis surtout, car on observe également le sarcome du nez chez le vieillard.

D'après Delaux, le sarcome myéloïde appartiendrait à l'enfance, le sarcome fasciculé à l'âge adulte, de vingt à quarante ans, enfin le sarcome embryonnaire, essentiellement malin, se montrerait à tous les âges, mais principalement de quarante à cinquante-cinq ans.

J'ai cité un cas de chondrosarcome observé par Schmiegelow chez un enfant de deux ans et demi, et un cas de fibrosarcome rencontré par Monse chez un enfant du même âge également.

En somme, ici comme dans les autres régions, le sarcome se distingue des cancers par le choix qu'il fait, en général, de sujets relativement jeunes.

Je ne crois pas utile d'insister longuement sur l'étiologie de cette affection, car, de même que celle de la plupart des tumeurs, cette étiologie est encore aujourd'hui fort mal connue et la majeure partie des discussions entreprises actuellement à ce sujet ne servent trop souvent qu'à masquer notre ignorance de la cause primordiale, effective.

Deux seuls faits sont à retenir concernant les facteurs étiologiques probables :

1° L'influence de l'*hérédité* bien mise en évidence par erneuil.

2° L'irritation produite, non seulement par une inflammation chronique due à des polypes muqueux par exemple, mais encore par le traumatisme (Verneuil, Nélaton) auquel les malades ont l'habitude de rapporter l'origine des tumeurs dont ils sont affectés. Cette influence a toujours été admise en tant que facteur étiologique *occasionnel,* la cause première nous échappant complètement. Nélaton, dans sa thèse de 1860, exprime bien ce qu'il y a de juste dans cette opinion populaire répandue autour de nous :

« Toutefois, quelque secondaires que puissent paraître aux yeux de l'homme de l'art ces causes purement physiques, il ne serait pas juste de leur dénier, en principe, toute espèce d'influence. S'il est vrai que la cause qui préside au développement du tissu myéloplaxique, comme à celui de la plupart des autres tissus morbides, consiste essentiellement, souvent même uniquement, dans un vice de nutrition dont la raison première nous échappe, ne peut-on pas accepter aussi très raisonnablement que cette cause interne, tout obscure qu'elle est dans sa nature, puisse être quelquefois provoquée ou même seulement aidée dans la manifestation de ses effets par certaines circonstances extérieures abordables à nos moyens d'observation ? »

Symptômes. Évolution.

Le début de l'affection est presque toujours lent et insidieux. Ce sont ordinairement des *épistaxis* qui attirent en premier lieu l'attention du malade. Puis, de légères douleurs qui lui paraissent être névralgiques, qui s'irradient dans toute la région malaire soit du côté atteint seulement, soit des deux côtés, soit, rarement, dans le naso-pharynx. La confusion est surtout facile lorsque ces douleurs minimes surviennent par accès, comme cela se produit quelquefois.

Enfin apparaissent deux symptômes qui commencent à inquiéter le patient : c'est, d'une part, la gêne de respiration

nasale, l'obstruction nasale qui survient petit à petit, mais dans un laps de temps assez court; le malade fait des efforts de plus en plus violents pour « déboucher son nez », mais il n'arrive qu'à provoquer des épistaxis. C'est, d'autre part, la rhinorrhée fétide (qui n'existe pas toujours) qui s'établit graduellement aussi. Le liquide, d'abord clair, muqueux, devient peu à peu jaunâtre, roux ou jaune verdâtre; il est parfois sanguinolent. Il est, de plus, habituellement fétide : il n'a pas la fétidité de l'ozène, mais une odeur excessivement désagréable, parfois une odeur de putréfaction.

L'obstruction nasale ne va pas sans l'anosmie, qui existe, dans beaucoup de cas, parfois très prononcée.

Les épistaxis se renouvellent de plus en plus fréquemment; elles n'ont d'habitude rien de grave par elles-mêmes, du moins au début; elles sont simplement gênantes; elles ennuient, tracassent même les malades qui viennent alors se plaindre au médecin de ces saignements de nez, d'une gêne de respiration ou parfois d'écoulement nasal par une ou les deux narines.

Plus tard ces épistaxis contribuent beaucoup à anémier les malades; on en trouve — j'en ai cité une observation — qui sont tout à fait affaiblis par ces pertes de sang continuelles.

J'ajouterai que dans quelques cas (Martuscelli) on a observé des accès d'asthme survenant la nuit dont on peut fort bien s'expliquer le mécanisme par l'action irritante de la tumeur sur le reste de la pituitaire, irritation qui est le point de départ de réflexes analogues à ceux que nous voyons se produire journellement par le fait de l'hypertrophie des extrémités postérieures ou queues des cornets nasaux.

On a noté beaucoup plus souvent la voix nasonnée, le malade ne respirant plus que par la bouche.

Enfin un symptôme assez singulier que je trouve signalé dans un petit nombre seulement d'observations et qui existait dans un des cas qne je rapporte, c'est ce fait que les malades rendent par le nez des fragments de tumeur, « des

morceaux de chair, » comme disait notre malade. Ce rejet de fragments néoplasiques peut s'accompagner d'épistaxis ; il est parfois suivi d'amélioration dans la respiration nasale (Le Fur, thèse de Paris), les fosses nasales étant momentanément désobstruées.

A tous ces symptômes fonctionnels subjectifs viennent se joindre, lorsque le malade vient consulter le médecin, des signes d'un autre ordre, mais non moins importants, je veux parler des caractères physiques de la tumeur nasale que la rhinoscopie nous permet actuellement d'observer. La rhinoscopie antérieure est celle qui nous rend le plus de services dans ce cas particulier. On aperçoit une tumeur fixe, non pédiculée le plus souvent, arrondie et lisse : sa coloration de fond est d'un blanc rosé, parfois grise ou rougeâtre. On voit souvent se détacher sur ce fond des stries, des lignes sinueuses plus rouges, qui sont des vaisseaux. Cette masse saigne d'ailleurs très facilement au moindre contact d'un instrument.

On peut quelquefois apercevoir la tumeur en relevant simplement le lobule du nez pendant que le patient penche la tête en arrière ; parfois même la tumeur vient faire saillie hors des orifices du nez sous forme d'une masse d'un gris sale ou encore rougeâtre. A la suite d'un tamponnement antérieur des fosses nasales pour épistaxis on a pu prendre cette masse sanieuse, sortant légèrement à travers la narine, pour un tampon d'ouate oublié.

Le stylet introduit dans la narine peut apprécier non seulement les caractères de consistance, mais aussi, lorsque la tumeur est quelque peu volumineuse, son siège exact, son point d'implantation autant qu'il est possible de le déterminer.

En ce qui concerne la consistance, la palpation à l'aide du stylet donne des renseignements un peu différents suivant la variété à laquelle on a affaire :

« Les sarcomes embryonnaires sont de consistance molle

et donnent lieu à cette fausse sensation de fluctuation que donnent par exemple les fongosités.

» Les sarcomes fasciculés ont une consistance plus ferme et donnent à la palpation la sensation d'un tissu bien élastique et ferme. Ce n'est que lorsqu'ils sont creusés de nombreuses vacuoles ou de véritables kystes (ce qui arrive quelquefois) qu'ils peuvent produire la fluctuation.

» Quant aux sarcomes myéloïdes, à leur période d'état, ils sont durs, de la consistance d'un fibrome. Plus tard, quand ils sont ramollis ou qu'ils ont subi la dégénérescence graisseuse, ils donnent les mêmes signes de fluctuation au palper que les sarcomes embryonnaires.

» Les fibrosarcomes ont la même consistance que les sarcomes fasciculés, leur fermeté est même plus prononcée.

» Les ostéosarcomes ont une dureté qui ne permet pas de les confondre avec les autres variétés [1]. »

La rhinoscopie postérieure permet de reconnaître l'état du cavum et les limites postérieures de la masse néoplasique. A vrai dire elle a moins d'importance ici que la rhinoscopie antérieure jointe à l'exploration à l'aide du stylet.

Par suite de l'augmentation de volume du néoplasme, le nez a subi des déformations qu'il est facile de constater : il peut être élargi au niveau de l'entrée et d'un seul côté, comme le fait s'est présenté dans notre observation I. Ce peut être, au contraire, la partie supérieure de l'auvent nasal qui soit déformée. Ordinairement, la déformation est unilatérale ; même dans le cas où la cloison est envahie par la tumeur qui proémine dans les deux fosses nasales, il y a toujours un côté où la déformation est plus accentuée ; c'est celui qui a donné naissance au néoplasme. Dans deux cas, que j'ai signalés, de Gérard-Marchant et de Lang, la tumeur vint faire saillie sur le dos du nez sous forme d'une masse rouge et fluctuante. Ces cas sont très rares ; en effet, la masse sarco-

1. Stamatiadès, *op. cit.*

mateuse ne se dirige pas du côté des téguments et les ulcère encore plus rarement. Si par hasard, comme dans les cas cités, elle vient faire saillie sous la peau, celle-ci est saine et garde ses caractères de mobilité; tout au plus perd-elle son épaisseur et sa coloration normales pour devenir fine et rouge ou bien légèrement violacée.

Si ces néoplasmes ne sont pas diagnostiqués et traités au début, ils ont naturellement tendance à s'accroître, à envahir. On signale dans la littérature un certain nombre de cas où par leur envahissement progressif, par la compression qu'ils exercent sur l'orifice de la trompe d'Eustache, ils ont modifié sensiblement l'ouïe; d'autres cas où ils compriment de la même façon les canaux lacrymo-nasaux, ce qui provoque de l'épiphora : ceci est une complication assez fréquente; mais les redoutables envahissements sont ceux qui se produisent vers l'encéphale par la lame criblée de l'ethmoïde, provoquant de la méningo-encéphalite, des abcès latents, causes de mort subite parfois absolument imprévue (Knight, Durante), ou vers les orbites, c'est alors l'origine d'une exophtalmie progressive qui donne au malade le « frog face », un facies qui rappelle celui de la grenouille (Castex). Les muscles de l'œil se paralysent, surtout le droit externe et l'élévateur de la paupière supérieure (Stamatiadès). L'envahissement des sinus a moins de gravité; pourtant une fois il a amené la mort.

Du reste, il n'y a pas constamment absorption des tissus avoisinants par le néoplasme. On a observé aussi le refoulement de ces tissus (Duplay); la cloison, au lieu d'être envahie, peut être refoulée du côté de la narine saine; toutefois, ces cas sont rares; il y a le plus souvent usure, perforation et destruction.

Malgré tout, l'état général se conserve bon jusqu'à la période ultime; il faut dire cependant que cette période terminale peut, par exception, arriver assez rapidement : en quelques mois certaines tumeurs sarcomateuses peuvent réci-

diver plusieurs fois en dépit de toutes les interventions les plus radicales et finalement se généraliser et entraîner la mort. Plusieurs observations sont là qui le prouvent. Quant au laps de temps nécessaire à un sarcome des fosses nasales pour déterminer les complications dont j'ai parlé, puis la mort, il est très difficile de le dire d'une façon précise. Cela dépend d'ailleurs beaucoup de la variété de sarcome dont il s'agit. Je ne reviendrai pas ici sur ces différences d'allures des tumeurs suivant qu'elles appartiennent à telle ou telle variété; pour donner une bonne idée de ces différences, qu'il me suffise de rappeler l'observation de Lehmann, où une dizaine de mois seulement ont séparé la terminaison fatale du moment où le patient s'est aperçu pour la première fois de sa gêne nasale; et, d'autre part, l'observation de Duplay, où dans l'espace de douze ans la tumeur avait à peine acquis le volume d'une noisette.

Un fait bien spécial aux productions sarcomateuses en général et que nous trouvons très net ici, c'est de ne pas déterminer d'adénopathies, du moins pas avant une période tardive, presque ultime. Ce sont alors les ganglions sous-maxillaires qui s'engorgent et s'hypertrophient.

Enfin, un dernier caractère de ces sarcomes, qui peut même devenir important pour le diagnostic, c'est la facilité avec laquelle ils récidivent sur place au bout de quinze jours, un mois, deux mois et davantage; ils sont la plupart du temps, les myxosarcomes surtout, d'une ténacité vraiment désespérante et, comme nous le verrons, on ne saurait trop multiplier contre eux les moyens de destruction, rugination, curettage, cautérisation, pour se mettre à l'abri des récidives.

Diagnostic.

Tous les auteurs s'accordent pour reconnaître que le diagnostic des sarcomes du nez n'est pas chose facile, et certes, comme le fait remarquer Castex, ce n'est pas un des moin-

dres services rendus par la rhinoscopie que d'avoir déjà contribué dans une large mesure à diminuer les difficultés de ce diagnostic, et celles du traitement, en permettant de découvrir d'abord et d'extirper ensuite par les voies naturelles une petite tumeur à son début, cachée dans quelque coin des fosses nasales.

Lorsque l'on a constaté la présence d'une tumeur, d'une grosseur quelconque, à l'intérieur des fosses nasales, la première question que l'on se pose est celle de savoir s'il s'agit d'une tumeur liquide ou d'une tumeur solide.

Les tumeurs liquides, bosses sanguines, hématomes, abcès de la cloison, ont pour caractère de proéminer des deux côtés du septum et d'être fluctuantes; la muqueuse qui les recouvre est ordinairement enflammée et de coloration rouge foncé.

Certains sarcomes, les sarcomes myéloïdes, de même que d'autres tumeurs cancéreuses encéphaloïdes, peuvent présenter de la fluctuation, tel était le cas du malade de Rendu. La tumeur existait des deux côtés de la cloison du nez; elle était molle, rénitente, rosée; l'examen digital faisait sentir une fluctuation allant d'une narine à l'autre; aussi le chirurgien crut-il à un abcès. L'incision ne fit pas sortir la moindre goutte de sang et un examen plus approfondi démontra qu'il s'agissait d'une tumeur encéphaloïde[1].

Le diagnostic avec les *hématomes* et les *abcès de la cloison* peut donc être très embarrassant. C'est, alors, sur les antécédents, les commémoratifs (traumatisme dans le cas d'hématome, maladie infectieuse au cas d'abcès), que l'on se basera surtout pour affirmer qu'il s'agit ou non de néoplasme. En cas d'incertitude, on aura la ressource de faire une ponction qui, dans le cas de sarcome, ne donnera rien ou simplement un peu de sérosité rougeâtre.

S'agit-il d'une tumeur solide, on pourra, tout d'abord, penser à un *corps étranger*, à un *rhinolithe* ou calcul nasal,

1. Delaux, Thèse de Paris, 1883.

mais leur coloration est plutôt blanc grisâtre, uniforme ou tachetée de noir, leur surface rarement lisse, le plus souvent bosselée, chagrinée ou anfractueuse, avec des débris de toutes sortes, épithéliaux, muco-purulents et autres, au niveau de leurs anfractuosités. Le diagnostic devient plus difficile quand ils sont rougeâtres et environnés eux-mêmes d'une muqueuse enflammée : la palpation à l'aide du stylet dissipera très rapidement l'erreur, soit que le stylet donne une percussion nette de corps étranger, soit qu'il passe au-dessus et de chaque côté de la tumeur, qui, alors, repose simplement sur le plancher des fosses nasales.

La difficulté est plus grande lorsqu'il s'agit du diagnostic avec le *papillome*, qui donne parfois des végétations suspectes; mais on reconnaîtra aisément le papillome à ses granulations d'un gris rosé, parfois en chou-fleur, n'ayant aucune tendance ni à l'ulcération ni à l'envahissement des os voisins.

Le polype fibreux naso-pharyngien a quelquefois tendance à s'étendre en avant dans l'intérieur des fosses nasales.

« Ils poussent de nombreux prolongements, dit M. Le Dentu[1], parfois du côté des fosses nasales exclusivement, mais, bien souvent, dans de nombreuses directions et envahissent, simultanément ou successivement, le sinus maxillaire, l'orbite, la fosse zygomatique, etc., affectant alors les allures d'une production maligne... Ils offrent comme trait saillant, surtout lorsqu'on les compare aux sarcomes, d'appartenir exclusivement à l'adolescence. Le polype sarcomateux, au contraire, est une maladie soit de l'âge adulte avancé, soit de la vieillesse. » Ceci est vrai dans beaucoup de cas : le polype du naso-pharynx ne se rencontre plus, en effet, après l'âge de vingt-cinq ou trente ans; mais, on voit parfois — je l'ai montré — le sarcome des fosses nasales dans l'adolescence, l'enfance même. C'est par le

1. *Leçons de clinique chirurgicale*. Paris, 1877.

toucher digital du pharynx que se fera le diagnostic; les fibromes naso-pharyngiens sont très bien perçus au toucher; ils saignent extrêmement facilement. Dans les cas de sarcome, on ne pourra, la plupart du temps, rien sentir (à part de très rares exceptions, ou bien un cas de sarcome à la dernière période), car la tumeur ne dépasse pas les choanes.

Les *polypes muqueux* enflammés peuvent, quelquefois, par leurs caractères physiques, induire en erreur, d'autant plus que des polypes ordinaires peuvent très bien coexister (observation II de M. Jacques) dans une même narine avec des productions malignes sarcomateuses, et que, chez des personnes âgées, des végétations polypeuses peuvent subir parfois, nous l'avons vu, une évolution sarcomateuse, dont le microscope, à plusieurs reprises, a constaté les stades. Un des caractères principaux des polypes est d'être pédiculés et de se déplacer lorsque le patient fait de violents efforts d'inspiration et d'expiration, déplacement dont il se rend très bien compte lui-même. Mais le plus important des signes macroscopiques réside dans la consistance et l'aspect gélatineux qu'ils offrent en même temps qu'une translucidité tout à fait particulière. C'est à ces caractères qu'on les reconnaîtra; on pourra même soupçonner parfois, des observateurs l'ont fait, le début d'une transformation sarcomateuse, grâce à la diminution sensible de translucidité de leur masse.

BOSTON MEDICAL LIBRARY OCT 15 1903

Le *polype hémorragique de la cloison* sera distingué du sarcome de la cloison par son siège d'abord : partie antéro-inférieure du septum cartilagineux, et aussi par les caractères suivants[1] : lésion unilatérale siégeant beaucoup plus souvent à gauche qu'à droite; la tumeur est de grosseur variable allant de la grosseur d'un pois à celle d'un œuf de pigeon; elle est nettement sessile, rarement elle est très largement pédiculée; sa couleur est rouge sombre, quelquefois

1. Symptomatologie empruntée à Tissier, *op. cit.*, p. 12.

rouge vif; sa surface lisse ou granuleuse, sa friabilité parfois extrême (Lang). La cocaïne tantôt agit, et d'autres fois reste sans action sur ces masses polypoïdes; mais, fait digne de remarque, elles n'ont aucune tendance à s'étendre et, à aucun moment de leur évolution, ne retentissent sur les ganglions.

Les *angiomes* ont une coloration plus foncée, et, eux non plus, ne déterminent jamais d'adénopathies. Ils sont, d'ailleurs, au point de vue anatomo-pathologique assez voisins des sarcomes (Tissier, *op. cit.*).

L'*adénome* nasal ne peut guère se différencier du sarcome que grâce au microscope. Puglièse l'avoue dans sa thèse remarquable sur l'adénome des fosses nasales (1862); et, en effet, dans deux cas d'extirpation, par Ch. Robin et Verneuil, d'adénomes volumineux, le diagnostic exact n'a pu être fait qu'après l'intervention. C'est, d'ailleurs, une tumeur bien plus rare que le sarcome nasal.

C'est à la lenteur de son évolution que l'on reconnaît l'*enchondrome;* sa marche est lente par excellence, quoique ce genre de tumeurs puisse atteindre un volume très considérable (cas de Verneuil, de Heurtaux). De plus, l'enchondrome refoule les tissus ambiants, ne les infiltre pas; c'est, enfin, une affection de l'enfance et du jeune âge.

L'*ostéome* ne sera pas confondu avec le sarcome; c'est une tumeur dure, son évolution est lente et elle ne provoque pas d'épistaxis.

Le *rhinosclérome* ou épaississement de la cloison a une marche également fort peu rapide, il forme une masse rougeâtre, parfois fongueuse et papilliforme (Le Fur) qui jamais n'évolue vers la malignité.

La *tuberculose* affecte parfois au niveau de la cloison une forme végétante qui peut en imposer au premier abord pour une tumeur maligne; mais les ulcérations que l'on voit apparaître avec des bords caractéristiques et surtout l'inoculation au cobaye de produits suspects, font porter le diagnostic.

Le *lupus* des fosses nasales a parfois lui aussi les apparences d'une tumeur végétante; mais ses ulcérations indolentes sont rouges, larges, étalées; le fond en est irrégulier, couvert de granulations grisâtres; les bords, décollés, dentelés, livides. Enfin, la rhinorrhée fait défaut.

La *syphilis* provoque, elle aussi, de temps en temps, la formation de tumeurs analogues. J'ai déjà cité les deux observations intéressantes, typiques, de Lang et de Gérard-Marchant, où une masse rouge et fluctuante, qui n'était autre qu'un sarcome, vint faire saillie sur le dos du nez, simulant à s'y méprendre un abcès, une gomme. En voici exactement la contre-partie : « J'ai suivi longtemps, dit Castex, l'observation d'un homme âgé qui, sans cause appréciable, avait remarqué que son nez devenait très rouge, très gros et douloureux. La muqueuse boursouflée faisait presque hernie par les orifices narinaires. Plusieurs des maîtres qui l'examinèrent, et non des moindres, portèrent le diagnostic de sarcome. A la longue, cependant, le traitement antisyphilitique eut raison de ces divers symptômes, et, pour confirmer le diagnostic de syphilis tertiaire, le nez prit le type significatif de nez en lorgnette [1]. »

Évidemment, c'est le traitement spécifique qui, dans ces conditions, sera souvent l'unique pierre de touche.

Rarement il y a lieu de faire le diagnostic avec la morve chronique et le coryza caséeux; les commémoratifs dans le premier cas sont tout différents de ceux du sarcome, et, dans le second, caractérisé par de l'ozène, la masse que l'on aperçoit parfois n'est pas vasculaire comme l'est une tumeur sarcomateuse.

Je ne ferai que citer le diagnostic avec une hernie de la muqueuse ethmoïdale (Mackenzie); avec des encéphaloïdes et des tumeurs cérébrales faisant saillie à travers la lame criblée de l'ethmoïde.

1. Le Dentu, *Traité de chirurgie clinique et opératoire*, t. V, p. 578.

Il reste le diagnostic intéressant à faire entre le sarcome d'une part, l'*épithélioma* et le *carcinome* d'autre part.

L'âge où l'on observe ces affections est bien différent en général. La première s'observe surtout chez les jeunes et les adultes; les secondes sont particulières aux gens avancés en âge; mais il y a pas mal d'exceptions à faire, entre autres pour le sarcome, qui s'adresse parfois aux vieillards.

Les meilleurs signes sont fournis par l'état général. Je dirai d'abord que l'épithélioma et le carcinome des fosses nasales sont encore bien plus rares que les sarcomes; ensuite ils deviennent, au bout de peu de temps, la cause d'un dépérissement qui s'accentue de plus en plus; on pourrait dire qu'il provoquent une véritable infection générale qui se traduit par l'engorgement des ganglions, un affaiblissement progressif, la teinte jaune paille caractéristique, et enfin la cachexie. Le sarcome se différencie au début par ce premier caractère de provoquer des épistaxis. Ensuite il n'a pas ce retentissement à distance des cancers; du moins il ne pourrait l'avoir qu'à sa toute dernière période, au moment des métastases et de la généralisation, mais il atteint rarement cette période ultime dans le cas particulier, car il a ordinairement déjà amené la mort par la destruction des organes essentiels du voisinage envahis de proche en proche. Dans tous les cas, il reste longtemps à l'état d'infection locale, récidivant sur place, sans provoquer de réaction générale, sans influencer l'état du sujet.

Est-il besoin d'ajouter que l'*examen histologique*, très utile sinon nécessaire dans l'établissement du diagnostic de la tumeur nasale, est absolument indispensable pour reconnaître la *variété* de sarcome à laquelle on a affaire?

Quant au diagnostic du *siège*, il se fait, sans trop de difficultés dans la plupart des cas, à l'aide du stylet sous le contrôle de la rhinoscopie. Cette détermination du siège et des limites du néoplasme a son importance : le fait que telle tumeur nasale envoie des prolongements vers la base du

crâne peut devenir à lui tout seul une contre-indication formelle à l'intervention radicale. Ollier n'a-t-il pas perdu rapidement deux malades à la suite de méningo-encéphalite provoquée par l'arrachement d'une tumeur nasale dans des conditions analogues? Enfin, si parfois le sarcome du nez envahit secondairement le maxillaire supérieur, il peut se faire aussi que la tumeur sarcomateuse nasale soit secondaire à un sarcome développé primitivement dans le maxillaire supérieur [1], ce qui imprimerait au traitement une direction tout à fait différente.

(A suivre.)

SOCIÉTÉ MÉDICALE DE HAMBOURG [2]

Séance du 27 mai 1902.

M. Urban. — **De l'extirpation totale du larynx.**

Le principal danger de l'extirpation totale du larynx consiste dans l'inflammation pulmonaire, survenant à la suite d'une modification dans l'arrivée de l'air ou provoquée soit par le sang qui pénètre dans les poumons pendant l'opération, soit par la sécrétion qui se forme au niveau de la plaie après l'opération.

Le danger en question peut être atténué si l'on pratique la trachéotomie quelque temps avant l'opération, de façon à laisser les poumons s'adapter aux nouvelles conditions respiratoires. On réussit alors plus facilement, pendant et après l'opération, à empêcher la pénétration du sang et des sécrétions.

Le cas suivant est de nature à confirmer l'opinion que je viens d'émettre. Il s'agit d'un carcinome du larynx qui s'était développé lentement pendant les deux dernières années, occasionnant une sténose de plus en plus prononcée. L'opération radicale fut tout d'abord refusée. Pour atténuer un peu les troubles résultant de la sténose, on pratiqua la trachéotomie le 14 janvier 1902.

Le 10 mars suivant, — huit semaines plus tard, — on pratiqua l'extirpation totale du larynx. L'opération réussit à merveille. Le lendemain, le malade se trouvait aussi bien que la veille de l'opération.

1. Voyez plus haut, observations LXII et CVI.
2. D'après *Deuts. med. Wochens.*, n° 32, 1902.

Ce succès opératoire doit être attribué à ce fait qu'en réalité, le larynx se trouvait éliminé depuis huit semaines de la fonction respiratoire, de sorte que les poumons ont eu assez de temps pour s'adapter à la respiration trachéale.

Le premier danger, c'est-à-dire la complication pulmonaire, écarté, on se trouve en présence de deux autres difficultés : le malade a perdu une partie du pharynx et de l'œsophage, de sorte qu'il doit être nourri à l'aide de la sonde œsophagienne, et il a également perdu la voix. Pour parer au premier de ces inconvénients, on compléta, quelque temps après l'opération, alors que la plaie créée par cette dernière avait un peu diminué, la paroi antérieure du pharynx à l'aide de la peau externe. Depuis lors, le malade peut se nourrir par la voie naturelle.

Il restait alors à restituer au malade sa voix, et c'est là la raison principale pour laquelle il est présenté aujourd'hui. Pour obvier à toutes les difficultés de la déglutition, on renonca à l'idée d'un larynx artificiel et on ferma complètement l'œsophage en avant, de sorte que l'air ne peut pénétrer des poumons dans le pharynx. Le malade fut muni d'un appareil phonétique, à l'aide duquel il parle assez bien et se fait suffisamment comprendre, quoiqu'il ne s'en serve que depuis huit jours seulement.

Dr S. Jankelevitch.

BIBLIOGRAPHIE

Bégaiement et autres maladies fonctionnelles de la parole, par le Dr Chervin.

M. Chervin vient de faire paraître la 3e édition de son très intéressant ouvrage sur les troubles de la parole. L'étude scientifique et le traitement raisonnés du bégaiement et des autres maladies fonctionnelles du langage constituent le fond de la méthode Chervin, dont le livre n'est, en somme, que l'exposé clair et précis.

Rappelons, en quelques mots, les principaux chapitres.

Après avoir montré l'importance de la parole dans la société, l'auteur suit pas à pas l'élaboration des idées et des mots, leur transmission aux organes; il étudie ensuite les troubles de la parole causés par les troubles de la pensée,

de la transmission des pensées aux organes et de l'articulation des mots.

Il montre les corrélations qui existent souvent, surtout dans les bégaiements, entre l'articulation des mots et l'élaboration de la pensée. Le bégaiement est analysé sur toutes ses faces; les traitements divers qui lui ont été appliqués depuis la plus haute antiquité sont passés en revue.

L'auteur expose ensuite la méthode Chervin et les moyens à mettre en œuvre pour découvrir la simulation du bégaiement.

La troisième partie du livre traite des troubles divers non organiques du langage, de la blésité et de ses variétés, du grasseyement, de la voix eunuchoïde, du nasonnement.

Enfin, dans une quatrième partie, M. Chervin étudie les troubles organiques, aphasie, paralysie labiale et linguale, et les troubles fonctionnels occasionnés par la présence des fissures palatines.

Tel est un aperçu du livre de M. Chervin; puisse cette courte analyse inspirer au lecteur le désir de le consulter et de mettre à profit les précieux enseignements qui y sont contenus. (Paris, Soc. d'édit. scient.) Dr BRINDEL.

REVUE GÉNÉRALE ET ANALYSES

BOUCHE ET PHARYNX BUCCAL

Goutte aiguë du pharynx, par les Drs LERMOYEZ et GASNE.

Un homme de quarante-huit ans, sans antécédents goutteux, est pris, dans la nuit du 4 au 5 mai 1901, d'une violente douleur à la gorge, accompagnée d'un malaise général. Dès le lendemain matin, il présente un gonflement peu accentué de l'amygdale gauche, avec rougeur diffuse du voile, des piliers et de la paroi postérieure du pharynx. La douleur est très vive, elle rend la déglutition difficile; l'examen à l'abaisse-langue est presque impossible. Cent vingt pulsations; température, 38° 5; langue étalée, couverte d'enduit saburral; courbature intense.

Les jours suivants, ces différents symptômes s'accentuent et la déglutition est extrêmement difficile; pas d'adénopathie. Cinq jours après le début, la voix devient nasonnée; les liquides refluent par le nez. Toute l'arrière-gorge, mais principalement le côté gauche, est tuméfiée; de ce côté; le voile est repoussé en avant, comme par une tumeur amygdalienne volumineuse.

Le lendemain 11, le gonflement est surtout accentué à gauche. Le Dr Lermoyez porte le diagnostic d'abcès péri-amygdalien gauche et propose son ouverture par le débridement, avec un crochet, de la fosse pré-amygdalienne. Le malade refuse l'intervention. L'état reste stationnaire le lendemain, mais le surlendemain, au matin, le malade se déclare guéri brusquement, sans avoir expectoré ni sang ni pus. Il ne restait plus qu'un peu de rougeur unilatérale, mais au même moment apparaissait une fluxion articulaire métatarso-phalangienne du gros orteil droit, attaque typique de goutte, la première que le malade ait eue.

Les auteurs croient pouvoir faire un diagnostic rétrospectif et rejeter l'idée de phlegmon péri-amygdalien pour celui de goutte aiguë du pharynx; ils se basent en cela sur l'absence de trismus, qui, d'après eux, ne manquerait jamais, à un degré plus ou moins grand, dans les suppurations péri-amygdaliennes, et sur l'alternance de la fluxion amygdalienne avec l'attaque de goutte au pied.

Ils joignent à leurs réflexions sur le sujet, le résumé de quelques observations analogues tirées de la littérature médicale. (Communic. à la Soc. méd. des Hôpit. de Paris, *in Ann. des mal. de l'oreille*, n° 5, mai 1902.)

Dr Brindel.

NEZ ET PHARYNX NASAL

50 autopsies du nez et de ses cavités accessoires faites au point de vue de la détermination des dimensions du crâne et de la face *(50 Sections befunde der Nase und der in Nebenhöhlen unter Berücksichtigung der Gesichtsschädelmasse)*, par le Dr Minder.

Nous ne pouvons que résumer ici les principaux points de cet important travail qui constitue en même temps une

contribution intéressante à la question de l'ozène et des empyèmes des sinus :

1° Les mensurations craniométriques pratiquées par l'auteur n'ont fait que confirmer les résultats auxquels étaient arrivés précédemment MM. Siebenmann et Grossheintz, à savoir que la leptoprosopie (étroitesse de la partie supérieure de la face) est accompagnée le plus souvent de leptorhinie (étroitesse des fosses nasales) et la chamaeprosopie (face large) de platyrhinie (fosses nasales larges).

2° L'examen microscopique a montré que les conditions normales n'existaient que dans 14 cas, tandis que 10 présentaient des modifications de nature inflammatoire; dans 12 on put constater l'existence d'un épithélium de transition et dans 14 un état de métaplasie; la proportion de cas de métaplasie est donc relativement considérable, et cet état existait dans 11 cas (sur 38) de leptoprosopie (29 0/0) et dans 3 cas (sur 12) de chamaeprosopie (25 0/0). C'est ce qui confirme l'assertion de Siebenmann, d'après laquelle la métaplasie de la muqueuse des cornets s'observerait avec une fréquence à peu près égale chez les leptorhiniques et chez les platyrhiniques;

3° La disparition du cornet et la métaplasie ont été observées dans 8,3 0/0 de chamaeprosopie et dans 10,5 0/0 de cas de leptoprosopie. La disparition du cornet au cours de la métaplasie ne paraît donc pas liée plus particulièrement à la largeur des fosses nasales; elle passe seulement plus souvent inaperçue chez des individus à nez étroit.

3° 6 cas sur 14 (42 0/0) de métaplasie de la muqueuse du cornet et 3 sur 5 d'ozène manifeste (60 0/0) présentaient en même temps des suppurations des sinus; ces dernières s'observent donc dans presque la moitié des cas d'ozène aussi bien manifeste que latent. Un grand nombre de cadavres autopsiés par l'auteur et dans lesquels existait cette complication étaient des leptoprosopes.

4° L'auteur ne croit pas à l'existence d'un rapport étiologique entre l'ozène et l'empyème, et cela pour les raisons suivantes :

a) Les modifications des sinus ont été toujours plus légè-

res et plus récentes; celles des fosses nasales plus graves et plus anciennes;

b) L'empyème une fois guéri, l'ozène persiste sans modification aucune;

c) Un petit nombre seulement d'empyèmes étaient compliqués d'ozène.

Il serait plus vraisemblable de considérer le nez comme un lieu de moindre résistance, l'ozène favorisant la production d'infections intercurrentes qui se propageraient par continuité aux sinus en y provoquant un empyème.

6° Loin de révéler une prédominance de l'affection des sinus sphénoïdal et ethmoïdal, les recherches de l'auteur ont montré, au contraire, que ce sont précisément ces sinus qui sont atteints le moins souvent.

En ce qui concerne la fréquence des affections des sinus en général et de chaque sinus en particulier, ainsi que la durée de la maladie et la fréquence avec laquelle elle survient au cours de différentes maladies générales, les résultats obtenus par l'auteur ne font que confirmer ceux publiés par Starke, Wertheim, E. Fränkel, Lapalle. Les empyèmes s'observent le plus souvent dans les maladies infectieuses aiguës, ensuite dans la tuberculose, et très rarement au cours d'autres affections.

8° Quant à la combinaison de l'empyème des différents sinus, celle de l'empyème maxillaire et de l'empyème frontal s'observe le plus souvent.

9° Au cours de deux autopsies, on a trouvé dans le nez, ainsi que dans le sinus maxillaire et l'ethmoïde, des matières vomies; comme d'autres auteurs ont également signalé ce fait, il faut tenir compte de ce facteur dans l'étiologie des empyèmes. Lorsque l'affection principale a présenté une certaine durée, comme par exemple dans les compressions et les sténoses bénignes des voies digestives, les vomissements peuvent incontestablement provoquer un empyème.

10° Il résulte des autopsies pratiquées par l'auteur que le procédé opératoire proposé par M. Siebenmann dans les sinusites maxillaires (résection de la portion supra-turbinale précédée de l'enfoncement de la paroi nasale des sinus à

l'aide du petit doigt) peut être pratiquée sans difficulté dans le plus grand nombre de cas. (*Archiv f. Laryngol.*, XII, 3, 1902.)

Dr S. JANKELEVITCH.

Contribution à la pathologie des bulles osseuses du cornet moyen *(Zur Pathologie der sogenannten Knœhenblasen der mittleren Muschel)*, par le Dr L. HARMER.

Les bulles osseuses du cornet moyen sont d'une observation clinique rare. On doit les considérer comme résultant d'une anomalie de la formation du cornet moyen, et comme étant probablement d'origine congénitale. Il ne peut, en tout cas, pas être question d'irritation inflammatoire dans la production de ces cavités. Il n'y a bulle osseuse que lorsque le cornet présente un gonflement bulleux net, et non pas toutes les fois qu'on trouve une cellule dans le cornet moyen. La muqueuse qui tapisse les bulles possède un épithélium vibratil, est très mince et fine, renferme quelques glandes muqueuses et ne présente que des adhérences lâches avec le tissu osseux sous-jacent. Elle ressemble donc à la muqueuse qui tapisse les cavités accessoires du nez, surtout à celle des cellules ethmoïdales.

La croissance des bulles osseuses, lorsqu'elle a lieu, se produit si lentement qu'elle ne peut être constatée ni cliniquement ni histologiquement.

Les inflammations et les polypes ne s'observent pas rarement sur le cornet moyen, mais n'exercent aucune influence visible sur la croissance des bulles osseuses. La muqueuse intérieure est, au contraire, le plus souvent indemne de phénomènes inflammatoires; quelquefois seulement, elle présente une transsudation séreuse plus ou moins abondante.

Il faut distinguer des bulles osseuses ordinaires les cas rares où il se produit une infection de la cavité, avec sécrétion purulente et obstruction secondaire du conduit sécréteur; lorsque ceci arrive, la bulle osseuse subit une croissance rapide et peut atteindre des dimensions considérables. La croissance est due, dans ces cas, à la pression exercée par le pus qui, se produisant sans cesse, ne trouve

pas d'issue, ainsi qu'à l'inflammation de la paroi ayant son point de départ à l'intérieur de la cavité, et qui peut être constatée histologiquement. Ces tumeurs peuvent donc être considérées, à l'encontre des bulles osseuses ordinaires, comme des formations pathologiques.

Peuvent encore être rangées dans la variété des bulles osseuses ordinaires les mucocèles du cornet moyen, de dimensions le plus souvent petites ou moyennes, et à croissance lente. Ce n'est que dans des cas exceptionnels et à la suite d'une inflammation ou d'une rétention du pus que leur croissance devient plus rapide, et, dans ces cas, elles revêtent la même signification pathologique que les bulles atteintes d'emphysème. (*Archiv f. Laryngol.*, XIII, 2, 1902.)

Dr S. Jankelevitch.

Contribution à l'étude des épithéliomas de la muqueuse nasale (*Beitrag zur Lehre von den Epitheliomen der Nasenschleimhaut*), par les Drs Citelli et Calamida.

Les tumeurs malignes de la cavité nasale peuvent être divisées en trois grandes catégories : les sarcomes, les endothéliomas et les épithéliomas; les adénomes et les papillomes purs pouvant être considérés comme des tumeurs bénignes, tant qu'ils n'ont pas dégénéré en carcinome.

De ces trois variétés de tumeurs, les endothéliomas sont les plus rares et les moins malignes; les sarcomes sont les plus fréquents et, au point de vue de la malignité, se placent entre les endothéliomas et les épithéliomas.

Quant aux carcinomes, les auteurs ont pu en recueillir sept observations, dont ils croient pouvoir tirer, en se basant d'ailleurs également sur des cas analogues publiés par d'autres auteurs, les conclusions que nous allons résumer.

Et tout d'abord, le carcinome primitif des fosses nasales est un phénomène assez rare. En ce qui concerne sa localisation, il se produit le plus souvent au niveau du labyrinthe ethmoïdal, d'où il envahit les sinus, l'orbite et l'intérieur du crâne; dans tous les cas observés par les auteurs (sauf dans un seul où le carcinome avait pour point de départ la cloison nasale), la tumeur avait débuté au

niveau de la voûte de la fosse nasale. Au point de vue de l'étiologie du carcinome nasal, on ne sait rien de positif. La transformation de polypes myxomateux en carcinome est loin d'être démontrée et constitue en tout cas un phénomène assez rare.

Par contre, la dégénérescence carcinomateuse du papillome et de l'adénome paraît plus certaine et plus fréquente. Les tumeurs épithéliales des fosses nasales ont en général une forte tendance à revêtir la forme papillaire, et c'est ce qui explique qu'on y observe, outre le papillome vrai, des adénomes et des carcinomes papillaires.

La transformation d'un papillome en carcinome papillaire s'accomplit parfois facilement et rapidement, à la faveur des irritations multiples auxquelles se trouvait exposé le papillome primitif; dans ce cas, le caractère primitif de la tumeur disparaît complètement, et celle-ci se transforme définitivement en un carcinome. Dans d'autres cas, il est encore possible de surprendre la structure du papillome vrai ou de déceler dans la tumeur les premiers signes d'une dégénérescence carcinomateuse.

Les adénomes vrais des fosses nasales, si on ne désigne pas par ce nom les hypertrophies ordinaires de la muqueuse et les fibromes mous, renfermant des acini glandulaires, sont rares, et cette rareté est due probablement à la rapidité avec laquelle l'adénome se transforme en carcinome.

Il paraît donc probable, et certains cas observés par les auteurs semblent confirmer cette opinion, que certains carcinomes des fosses nasales ont été primitivement des adénomes.

Les symptômes provoqués par le carcinome sont assez banals : obstruction des fosses nasales, douleurs frontales, suppuration due à la rétention de la sécrétion et à la nécrose de la tumeur; les hémorragies sont beaucoup plus rares que dans le sarcome. Les nécroses et les ulcérations spontanées consécutives sont fréquentes, mais ne déterminent jamais une déformation et une usure des os du crâne aussi étendues que dans le sarcome.

Seuls les carcinomes ayant leur point de départ dans

la voûte de la fosse nasale ont une tendance à envahir l'orbite et de là l'intérieur du crâne, où ils déterminent une méningite le plus souvent mortelle. Les métastases ganglionnaires sont rares, ou du moins difficiles à constater, attendu que la plupart des vaisseaux lymphatiques de la muqueuse, où le carcinome se produit le plus souvent, aboutissent à un ganglion situé au-devant de la deuxième vertèbre cervicale. Ni le carcinome, ni le sarcome ne présentent de tendance à déterminer des métastases générales.

Tandis que les sarcomes s'observent de préférence chez des individus jeunes, le carcinome constitue l'apanage de sujets adultes.

Le diagnostic différentiel entre les tumeurs malignes et les tumeurs bénignes du nez est assez facile : les premières provoquent des symptômes plus graves et évoluent beaucoup plus rapidement que les dernières. Ce qui distingue le carcinome du sarcome, c'est la tendance moins grande aux hémorragies qui, dans le carcinome, ne jouent qu'un rôle secondaire, et plus grande à la nécrose, tandis que dans le sarcome ce sont la déformation et l'usure du crâne, de la face qui dominent la scène. Mais pour avoir un diagnostic absolument certain, il ne faudra pas se contenter de l'observation clinique, mais recourir à l'examen microscopique.

Le pronostic du carcinome est très peu favorable, moins favorable que celui du sarcome.

Le traitement, sauf dans les cas, très rares d'ailleurs, qui se présentent tout à fait au début, est d'avance frappé d'insuccès. Tout ce qu'on peut faire, c'est d'enlever des morceaux de tumeur, de façon à procurer au malade un soulagement temporaire. On ne cite aucun cas de guérison de cette affection.

En terminant, nous citerons les résultats fournis par l'examen microscopique de la tumeur dans les 7 cas observés par les auteurs : 1 adénome papillaire avec début de dégénérescence carcinomateuse; 5 formes papillaires, dont une présente des traces à peine perceptibles de transformation carcinomateuse, qui est plus accusée dans deux autres,

alors que dans les deux qui restent ce sont les éléments carcinomateux qui dominent.

Dans un cas, il s'agissait de carcinome à cellules plates, avec dégénérescence cornée partielle. Dans les deux premiers cas, la tumeur avait débuté évidemment dans les glandes de la muqueuse nasale, dans les autres au niveau de l'épithélium de la surface. (*Archiv f. Laryngol.*, XIII, 2, 1902.)

Dr S. JANKELEVITCH.

LARYNX ET TRACHÉE

Kyste du larynx chez un nouveau-né, par MM. PORAK et THEUVENY.

Petite tumeur de la grosseur d'une bille, repoussant l'épiglotte à droite, et remontant jusqu'au niveau de l'extrémité supérieure des aryténoïdes, trouvée à l'autopsie d'un bel enfant mort asphyxié douze heures après sa naissance. (*Bull. méd.*, n° 52, 28 juin 1902.)

Dr MERCIER BELLEVUE.

OREILLES

Valeur diagnostique de l'otorragie, par M. MARION.

M. Marion, en présence d'un malade ayant reçu un traumatisme violent, à la suite duquel il eut un écoulement de sang par les deux oreilles, établit la valeur diagnostique de ce symptôme. Il rappelle que l'otorragie peut être la conséquence d'une simple déchirure du conduit auditif ou bien d'une rupture de la membrane du tympan. Il faut également tenir compte de la possibilité de l'introduction du sang venant de l'extérieur; dans ce cas, le nettoyage de l'oreille suffit pour démontrer l'intégrité de cet organe.

Les fractures de la mastoïde peuvent également déterminer un écoulement de sang par l'oreille; généralement, l'examen fonctionnel de l'organe, et surtout l'examen objectif, permettent le diagnostic du point de départ de l'hémorragie. (*Journ. de méd. et de chir.*, 10 août 1902.)

Bordeaux. — Impr. G. GOUNOUILHOU, rue Guiraude, 11.

24e ANNÉE. N° 3. 17 JANVIER 1903.

REVUE HEBDOMADAIRE
DE
LARYNGOLOGIE, D'OTOLOGIE
ET DE RHINOLOGIE

LE SARCOME DES FOSSES NASALES

ÉTUDE CRITIQUE

DESCRIPTION CLINIQUE ET TRAITEMENT

(*Suite et fin*[1])

Par M. **A. GROSJEAN**, interne des hôpitaux de Nancy.

Pronostic.

Le pronostic des sarcomes du nez est grave, mais il est moins sombre, en général, que celui des sarcomes des autres régions. Même en faisant abstraction des sarcomes de la cloison qui peuvent n'être parfois que de simples polypes hémorragiques à pronostic bénin, nous constatons que dans un certain nombre de cas la récidive, après ablation et cautérisation, ne s'est pas produite, du moins dans les cas où la tumeur bien limitée n'a pas envahi les os voisins. Cet envahissement de proche en proche peut se faire rapidement; c'est même un des caractères des sarcomes que de détruire tous les tissus qui les environnent. Dans le cas des fosses nasales, il n'en est pas toujours ainsi. Dans l'observation de Sendziak, rapportée plus haut, un sarcome reste cinq ans dans les fosses nasales sans envahir ni l'antre d'Highmore ni la cavité orbitaire. Il est vrai qu'il s'agissait d'un fibrosarcome. A ce point de vue, il y a une grande différence, ici comme

1. Voir n°s 1 et 2, dès 3 et 10 janvier 1903.

ailleurs, dans l'évolution, et, par le fait, dans le pronostic des sarcomes, suivant la variété à laquelle appartient la tumeur. En général, on peut dire que le pronostic est d'autant plus sévère que le nombre des cellules de la variété observée est plus considérable et que la différenciation des éléments cellulaires en est moins avancée.

J'ai pu constater dans les nombreuses observations recueillies, les faits suivants qui confirment l'opinion émise par Cornil et Ranvier dans leur traité d'histologie pathologique[1].

Le *fibrosarcome* a moins de vitalité que les autres variétés de sarcome et récidive sept à huit fois avant de se généraliser.

Les sarcomes *à cellules rondes* et ceux *à cellules fusiformes*, petites ou grandes, sont des tumeurs à allures rapides amenant à bref délai la généralisation.

Les *myxosarcomes* semblent avoir un pronostic bien moins grave.

Les sarcomes *à myéloplaxes* des fosses nasales peuvent, comme la plupart des épulis sarcomateuses, avoir un pronostic bénin; toutefois, il n'en est pas toujours ainsi, et il y en a qui donnent des tumeurs secondaires et se généralisent.

Malgré leur différenciation notable, les sarcomes *angioplastiques* sont d'un pronostic tout à fait grave.

Il en est presque toujours de même des sarcomes *médullaires* ou *myéloïdes*. Les *ostéo* et les *chondrosarcomes* n'ont pas un pronostic moins grave.

Seul le sarcome *angiolithique* paraît avoir une moindre tendance à l'envahissement progressif des tissus voisins.

Quant *au mélanosarcome*, c'est lui qui peut-être a le pronostic le plus sombre par sa ténacité et la rapidité excessive avec laquelle il récidive et se généralise.

1. *Histologie pathologique*, 3e édit., 1901, p. 365.

Plusieurs auteurs ont de la tendance à croire que les sarcomes récidivent plus facilement dans le nez que dans les autres régions. Il est facile de répondre que la récidive se produit très souvent parce que l'ablation n'a pas été complète. En effet, tout le monde sait que pour qu'une intervention contre un sarcome soit efficace, il faut que l'on ait dépassé très largement les limites de la tumeur, ce qu'il n'est pas toujours aisé de réaliser dans les opérations intranasales.

Il n'est pas sans intérêt de noter à ce sujet que le pronostic des sarcomes nasaux s'est beaucoup amélioré depuis que l'on a pris l'habitude de lutter contre eux par des interventions radicales. Mais sans attendre qu'une telle intervention soit nécessaire, on doit faire l'extirpation le plus tôt possible et cautériser, curetter et enlever jusqu'aux moindres racines du mal. Ceci suppose une tumeur dont on peut atteindre les limites sans trop de difficultés et de délabrements; ces conditions se trouvent d'ordinaire réalisées dans la pratique.

Évidemment il est des cas déplorables où, dès le premier examen, on constate un envahissement tout à fait hors de proportion avec les symptômes accusés par le malade (qui, dans ce cas, il faut le dire, est ordinairement très négligent), et l'on prévoit que, même avec les plus larges sacrifices, on ne pourra aller au delà des limites de la tumeur; alors l'abstention est de règle; ou plutôt on peut, si le patient le désire, entreprendre une opération palliative consistant dans l'ablation des portions accessibles de la tumeur de façon à libérer, autant que possible, les voies respiratoires supérieures. Cette ablation partielle, qui, je le répète, n'enlève rien à la gravité du pronostic (parfois même l'accroissement et la généralisation de la tumeur deviennent de ce fait plus rapides), aura, du moins, l'avantage de procurer au malade un soulagement momentané, une illusion de la guérison; elle n'aura qu'un effet moral, mais cette action sur le moral de nos malades n'est certes pas à dédaigner.

Traitement.

Le *traitement médical* ne peut être, dans le cas de sarcome des fosses nasales, que palliatif. Par le fait, il n'a actuellement sa raison d'être que dans les cas désespérés, inopérables, dont je parlais tout à l'heure, où le rôle du praticien se borne à prescrire les analgésiques et les soins de propreté : morphine contre les douleurs irradiées, antisepsie du néoplasme et introduction dans la masse sarcomateuse de flèches de Canquoin (Castex) qui diminuent à la fois les douleurs et les hémorragies.

Traitement chirurgical. — Ici, deux méthodes sont en présence : une première méthode, dite *simple,* d'extirpation et de destruction directes qui utilise les orifices naturels.

La deuxième, appelée encore méthode *composée* ou procédé *par voie externe,* fait précéder l'ablation d'une opération préliminaire destinée à assurer un large champ opératoire pour aborder la tumeur.

A l'exemple de mes maîtres de la Faculté je ne serai pas exclusif; il est d'ailleurs difficile de l'être en cette occasion; chacune de ces deux méthodes a ses indications, mais il est, je crois, très raisonnable de donner la préférence à la première, toutes les fois que la chose sera possible, parce qu'elle représente le traitement *idéal du début,* alors que le néoplasme très limité peut être supprimé, sans shock opératoire, par l'extirpation complète et radicale qui seule met à l'abri de la récidive.

Cette extirpation directe par les voies naturelles se fait par excision, arrachement, curettage et cautérisation, quelquefois, rarement par rugination (lorsque la tumeur est très accessible, tumeur du vestibule); quant au broiement, c'est un procédé qu'il ne faut plus citer que pour mémoire : employé par Velpeau, qui broyait la masse néoplasique à l'aide de pinces solides, il a été abandonné par les chirurgiens de notre époque, car il ne fait pas à proprement parler

l'extirpation de la tumeur, ni sa destruction sur place; il la réduit simplement à l'état de lambeaux hachés qui s'éliminent à la longue par sphacèle ou suppuration.

Le procédé d'*excision* a le grave défaut d'exposer à des hémorragies redoutables lorsqu'on l'emploie sans opération préalable, ouvrant une large voie d'accès sur la tumeur; aussi ne se sert-on d'habitude de ce procédé que lors des interventions complexes que nous décrirons dans un instant.

L'*arrachement*, le *curettage* et la *cautérisation* sont très souvent combinés, employés simultanément. Je n'insiste pas sur les avantages bien connus de l'anse galvanique, qui cautérise et empêche l'hémorragie, sur la simple ligature extemporanée produite par l'anse froide. Il est toujours préférable, surtout si la tumeur n'est pas nettement pédiculée, de se servir de l'anse galvanique au rouge sombre avec laquelle on excise avec la plus grande sécurité.

Il arrive très fréquemment, comme le dit M. Moure dans la thèse de Stamatiadès, que l'on n'enlève pas la totalité du néoplasme en une seule fois; la cocaïne ou mieux le mélange cocaïne-adrénaline (tel que nous l'employons à la clinique : cocaïne au 1/10, 10 grammes; adrénaline 1/1000, 5 grammes), supprimant à peu près complètement la douleur en même temps qu'il rétracte très fortement les tissus, permet de faire l'extirpation en plusieurs séances successives.

Lorsque la tumeur est à peu près entièrement extraite et que la lumière frontale permet d'apercevoir le pédicule ou bien le point d'implantation, il est avantageux, je dirais presque indispensable, de faire un raclage tout à fait minutieux (on peut se servir pour cela de la curette tranchante), et une cautérisation, soit ignée, soit à l'aide d'agents chimiques, non seulement du point d'implantation, mais des parties osseuses ou cartilagineuses qui l'avoisinent immédiatement. Les agents chimiques que l'on emploie ordinairement sont l'acide chromique et le chlorure de zinc dans

des proportions diverses : Compaired (Madrid, 1896) s'est servi de chlorure de zinc concentré jusqu'à 90 o/o.

Il est encore un procédé qui utilise uniquement les voies naturelles, c'est l'*électrolyse*. Nélaton, le premier, a appliqué cette méthode au traitement des polypes fibreux du naso-pharynx.

« M. Moure[1] ne désapprouve pas ce mode de traitement pour certaines tumeurs, dans son *Traité des maladies du nez;* il donne la préférence à la méthode bipolaire. Une fois les aiguilles placées, on n'hésitera pas à employer des intensités de 50, 60 et 80 milliampères pendant douze à quinze minutes consécutives. On essaiera de faire une inversion du courant pour éviter l'écoulement sanguin qui survient parfois dans le point où était enfoncée l'aiguille positive, mais

INDEX BIBLIOGRAPHIQUE

Alexander. — *Archiv f. Laringol.*, Band I.

Arslan. — *Archiv. ital. di Otol.*, fasc. 1, 1895.

Ball. — Soc. de laryngol. de Londres, séance du 10 nov. 1897.

Bar (L.), de Nice. — Communication au Congrès de British med. Assoc., août 1899, anal. *in Rev. hebdom. de laryngol.*, 30 déc. 1899.

Barett. — *Intercol. med. journ. of Australia*, 20 mai 1897.

Barklay et **Baron**. — Soc. de laryngol. de Londres, séances du 4 nov. 1898, du 8 janv. 1899, anal. *in Rev. hebdom. de laryngol.*, 1899, t. II.

Bayer. — *De la transformation des polypes muqueux en tumeurs malignes* (Communication faite à la LIXe réunion des naturalistes et des médecins allemands, Berlin, sept. 1886).

Beaussenat. — *Tumeurs sanguines et purulentes des fosses nasales* (Thèse de Paris, 1864).

Béco (Léon). — Soc. belge d'oto-rhino-laryngol., séance du 4 juin 1899, anal. *in Rev. hebdom. de laryngol.*, 1899, t. II, p. 765.

Begouin. — *Journ. de méd. de Bordeaux*, juin 1897, n° 26, p. 327.

Bérard. — *Archiv. gén. de méd.*, 1837, 2e série.

Bertemès. — Polypes muqueux et épithélioma des fosses nasales (*Rev. hebdom. de laryngol.*, 1900, t. II, p. 318).

Biehl. — *Monats. f. Ohrenheilk.*, 1895 et *Rev. méd.*, 1893, p. 56.

Bonain. — Polypes muqueux et sarcomes des fosses nasales (*Rev. hebdom. de laryngol.*, 15 juil. 1895).

1. Stamatiadès, *op. cit.*, p. 31 et 32.

l'hémorragie est ordinairement peu abondante. Plusieurs séances sont nécessaires. On les fera à vingt jours ou plusieurs mois d'intervalle, suivant le volume du néoplasme à détruire. Tous les auteurs sont d'accord pour reconnaître que dans la plupart des cas où l'électrolyse a été employée contre des tumeurs *bénignes* les résultats en ont été excellents. Il n'en est malheureusement pas de même dans les cas de tumeurs malignes, où l'électrolyse nous semble devoir être écartée sans la moindre hésitation, et cela pour plusieurs raisons. En premier lieu, il est reconnu aujourd'hui que l'électrolyse, loin de donner de bons résultats dans le cas de néoplasmes malins, donne à ces derniers un véritable coup de fouet; quelques jours après la séance l'examen permet de constater une vigoureuse poussée de la tumeur.

Bond. — Soc. de laryngol. de Londres, séances des 13 mai et 11 nov. 1896, anal. *in Rev. hebdom. de laryngol.*, 17 oct. 1896 et 1897, n° 10.

Bordenave. — *Mémoires de l'Académie de chirurgie*, 1768, t. V.

Bosworth. — *A treatise on disease of the nose and throat*, New-York, 1889, t. I, p. 445.

Bosworth. — *Dinares of the throat a nose*, 1889 (relation de 41 cas).

Bourgeois. — *Tumeurs malignes primitives des fosses nasales* (Thèse de Paris, 1902).

Boyland. — *New-York med. Journ.*, 11 juill. 1896.

Bristow (A. T.). — Sarcoma of the nasal mucous membrane : history ; slides (*Brooklin med. Journ.*, oct. 1900).

Broca. — *Traité des tumeurs.*

Broeckaert. — *Rev. hebdom. de laryngol.*, 1901, t. I, p. 689.

Bryant. — *On some Diseases of the nose.*

Bryant. — *The Lancet*, 1867.

Bulletin de la Société de chirurgie, années 1862, 1874, 1875 et 1876.

Calmettes et **Chatellier.** — *Ann. des mal. de l'oreille*, mars 1887.

Carnot et **Marie.** — *Sarcome angioplastique*, Soc. anat., 1898.

Casabianca (De). — Thèse de Paris, 1876.

Castex. — Tumeurs du nez *in Traité de chirurgie* Delbet, Le Dentu, T. V.

Chavannaz. — *Société de chirurgie*, séance du 12 juill. 1899.

Clark (H). — *Med. Record*, 27 janv. 1894.

Cohn. — *Des sarcomes de la cloison nasale* (Thèse de Kœnigsberg, 1896).

En second lieu, l'électrolyse, pour donner de bons résultats, doit se pratiquer à des intervalles assez éloignés, elle agit de plus avec une lenteur excessive, autant de raisons pour nous faire rejeter ce procédé lorsque nous nous trouvons en présence d'un sarcome à marche rapide qui demande à être enlevé sans aucun retard. L'électrolyse, en un mot, est un procédé qui s'adresse aux malades atteints d'affections bénignes et qui ont beaucoup de temps à leur disposition. »

Telle est l'opinion de M. Moure, c'est également celle d'un grand nombre de chirurgiens; ce procédé ne paraît pas, en effet, utilisable dans le cas de sarcome; toutefois, en 1899, MM. Fremont et Demerillac[1] ont obtenu une guérison de tumeur sarcomateuse par cette méthode.

La seconde méthode exige l'anesthésie générale.

Coomes. — *Amer. Pract. and News*, 1er juin 1901.

Cornil et **Ranvier.** — *Histologie pathologique*, 3e édit., 1901, t. I.

Cozzolino. — Un caso di sarcoma a cellule polimorfe (*Archiv. ital. di otol.*, vol. I, fasc. 8, juill. 1893).

Cozzolino. — Instruments et technique chirurgicale (*Ann. des mal. de l'oreille*, 1891, p. 761-786).

Craig (Herbert). — *Montréal med. Journ.*, juin 1901.

D'Aguanno. — *Ann. des mal. de l'oreille*, 1893.

Delie. — *Rev. hebdom. de laryng.*, 10 déc. 1898, n° 50.

Diakonov. — *Dieyatelnosti khirur. kliniki v. Mosky.*, 1899-1900. Moscou, 1901, p. 45.

Diakonov. — *Otchot. o Dieyatelnosti*, Moscou, 1901, p. 46-49.

Dieffenbach et **Fayrrer.** — *Med. Times and Gazette*, 1868.

Dupont. — *Du myxosarcome des fosses nasales* (Thèse de Lyon 1895).

Durante. — *Archiv. de laryngol. et de rhinol.*, 1890. t. III, p. 150.

Eiler. — *Sarcome de la cloison nasale* (Thèse de Würzburg, 1899.

Ficano. — *Bollet. delle malatt. dell' orecchio*, 1895, anal. *in Rev. hebdom de laryngol.*, 1896, t. I, p. 410.

Ficano. — *Gazetta degli ospitali*, 1888.

Flemming. — *Journ. de Dublin*, 1833, t. IV.

Follin et **Duplay.** — *Traité de pathol. ext.*, 1868, t., III p. 846.

Garel et **Collet.** — *Atlas stéréoscopique d'anatomie du nez et du larynx.* Paris, Oct. Doin, 1897.

1. Voyez obs. CVIII (*Année méd. de Caen*, 15 juin 1899).

Trois voies s'offrent pour mettre à découvert la masse néoplasique nasale : la première, *la voie palatine*, donne surtout accès vers les cavités rétro-nasales; nécessairement limitée par la largeur de la voûte et du voile du palais, elle ne donne pas assez de jour pour aborder utilement un néoplasme quelque peu volumineux, et surtout elle donne uniquement accès sur la région du plancher des fosses nasales, tandis que les pédicules des tumeurs se trouvent ordinairement vers le toit ou les régions supérieures; elle doit donc être réservée pour la cure radicale des fibromes naso-pharyngiens.

La deuxième, *voie jugale ou maxillaire,* est également utilisée dans le même but. Toutefois, elle a son utilité dans certains cas de tumeurs nasales ayant envahi les os voisins, particulièrement l'apophyse montante du maxillaire supérieur.

Gaubert. — *Des ostéomes de la face* (Thèse de Paris, 1869).

Gaudier. — Soc. de méd. du Nord, séance du 26 nov. 1897, anal. *in Nord med.*, 1er déc. 1897.

Gensoul. — *Lettres chirurgicales.*

Gerdy. — *Des polypes* (Thèse de concours, Paris, 1833).

Giraldès. — Thèse de concours, 1851.

Goldsmith (Percy). — *Med. Record*, 29 sept. 1900, p. 513.

Goldsmith. — *Canadian Pract and. Rev.*, déc. 1900, Montréal.

Golgi. — Compte rendu *in Archiv f. Anat. und Physiol.*, t. I, p. 311.

Gosselin. — *Leçons cliniques*, t. III.

Gosselin. — Thèse d'agrégation, Paris, 1850.

Gouguenheim et **Hélary.** — Tumeurs malignes de la cloison (*Ann. des mal. de l'oreille*, 1893, p. 295).

Gourdiat. — *Province méd.*, 1897, n° 13.

Gourdiat. — Thèse de Lyon, 1897.

Grynfellt. — *Montpellier méd.*, 1876.

Güder. — Thèse de Genève, 1895.

Guillaume. — *Etude clinique des tumeurs du maxillaire supérieur* (Thèse de Paris, 1875).

Halleross. — A case of melanotic sarcoma of the nares. *Hahnemann. Monthly. Philadelph.*, 1892, p. 24-27.

Hamann. — *Cleveland Journ. of med.*, juill. 1901.

Hamilton. — *Austral. med. Gazette*, 20 mars 1897.

Haring. — *Manchest. pathol. Soc.*, compte rendu *in Brit. med. Journ.*, 29 fév. 1896.

Ce n'est autre chose que l'opération de *résection du maxillaire supérieur*. Cette résection du maxillaire supérieur mérite quelques mots d'historique que j'emprunte à la thèse de Lechaux (1899) :

« La question de priorité pour l'ablation du maxillaire supérieur a été très discutée. Il convient à ce sujet de distinguer la résection partielle et la résection totale de cet os.

» La première résection partielle semble avoir été pratiquée par Acolathus, de Breslau, en 1693.

» Plusieurs chirurgiens du XVIIIe siècle, et en particulier Desault, Garengeot et Jourdain, ont enlevé des tumeurs du maxillaire supérieur avec la gouge et le maillet, mais ils n'ont pas enlevé cet os en entier.

» C'est à Gensoul, de Lyon, que revient l'honneur d'avoir

Harris. — *Acad. med. de New-York.* Section de laryngol., 22 mai 1895.

Hellmann. — IVe Réunion des laryngologistes de l'Allemagne du Sud, 7 juin 1897, anal. *in Rev. hebdom. de laryngol.*, 16 oct. 1897, n° 42.

Helme. — *Union méd.*, 23 fév. 1895.

Hénocque. — Article *Sarcome* du *Dictionn. encyclopédique.*

Heymann. — *Archiv f. Laryngol.*, Band I.

Holmes. — *A system. of surg.*, Londres, 1861-1864.

Jeanselme. — *Ann. des mal. de l'oreille*, 1884.

Joël (Gotha). — *Neubildungen der Nasenhöhle und des Nasenrachenraumes*, 1896.

Joël (Gotha). — *Klin. Vorträge*, Band I, Heft 12, 1896.

Jolly (J.). — Étude anatomo-pathologique d'un angiome sarcomateux (*Archiv. de méd. expérim.*, 1895).

Jourdan. — *Essai sur les sarcomes de l'antre d'Highmore* (Thèse de Montpellier, 1889-1890, n° 29).

Kiär. — Sarcome du cornet inférieur (Soc. danoise d'otol. et de laryngol., séance du 23 nov. 1901).

Kinney (Mc.). — Deux cas rares de tumeurs nasales (*The Journ. of the Amer. med. Assoc.*, 22 mars 1902).

Knight. — A case of fibro-sarcoma of the right nasal fossa with unusual clinical history (*New-York med. Journ.*, 27 sept. 1890).

König. — *Allgemeine chirurgie*, 1883.

Kühn. — *Fibrosarkom der Nasenhöhle*, 1889.

Küsel. — Thèse de Paris, 1895.

Lacoarret. — *Ann. de la polyclin. de Toulouse*, nov. 1894, n° 9, et oct. 1895.

conçu le premier l'idée de la résection totale du maxillaire supérieur. Gensoul pratiqua la première opération de ce genre en mai 1827.

» A la même époque, Lizars, en Angleterre, exécutait la même opération; et bientôt après Léo, en Allemagne.

» A partir de 1840, la résection totale du maxillaire supérieur passa pour ainsi dire complètement dans les mœurs chirurgicales, grâce aux efforts de Velpeau, Blandin, Liston, Lisfranc, Maisonneuve et enfin Nélaton, dont le procédé est devenu, pour ainsi dire, classique. »

Je ne puis pas entrer ici dans les détails de la technique opératoire des résections, totale ou partielle, du maxillaire supérieur, dont les descriptions allongeraient démesurément ce travail.

Lang. — Soc. impér. des méd. de Vienne 1889 rapporté *in Archiv. de laryngol. et de rhinol.*, t. II, p. 309, n° 5.

Lannelongue. — Histologie des tumeurs fibro-plastiques *in Mém. de l'Acad. de méd.*, 1868.

Lake. — Soc. de laryngol. de Londres, 10 mars 1897 (anal. *in Rev. hebdom. de laryngol.*, 10 juill. 1897).

Lebert. — *Anatomie pathologique*, t. I.

Lechaux. — *Sarcomes du maxillaire supérieur* (Thèse de Paris, 1899).

Le Dentu. — Leçon clinique sur les sarcomes du maxillaire supérieur et les pseudo-polypes des fosses nasales, 24 déc. 1898.

Le Dentu. — *Union médicale*, 1877.

Lederman. — *Med. Record*, 30 nov. 1895.

Le Fur. — *Sarcomes des fosses nasales et leurs voies d'opération* (Thèse de Paris, 1893).

Leriche. — *Gaz. des Hôpitaux*, 1874, p. 579.

Lermoyez. — Accidents à la suite d'opérations intra-nasales (*Ann. des mal. de l'oreille*, 1891, p. 85-106).

Mackenzie. — *Die Krankheiten der Nase und des Halses.*

Malassez et **Ch. Monod.** — Des tumeurs à myéloplaxes (*Archiv. de physiol.*, 1878).

Marchant. — *Traité de chirurgie de Duplay et Reclus*, t. IV, p. 864.

Martin. — Soc. des sciences méd. de Lyon, séance de nov. 1898 (anal. *in Lyon méd.*, 1898, n° 47, p. 376).

Martuscelli. — Sarcomi nasali (*Archiv. ital. di laryngol.*, fasc. III, juill. 1897).

Martuscelli. — III° Congrès biennal de la Soc. ital. de laryngol., Rome, 28-30 oct. 1897, anal *in Rev. hebd. de laryngol.*, 26 mars 1898, n° 13.

Je renvoie pour ces descriptions aux traités de manuel opératoire. Je dirai en terminant qu'Ollier, pour remédier à la difformité résultant de l'ablation partielle et surtout totale du maxillaire, préconisait la résection sous-périostée de cet os. Mais la réalisation en est le plus souvent impossible; aujourd'hui on fait disparaître plus facilement la déformation à l'aide d'appareils prothétiques.

La troisième voie, *voie nasale*, est utilisée depuis des siècles : Hippocrate, puis Celse incisaient déjà les parties molles du nez pour se créer un large accès dans les cavités nasales envahies par des tumeurs.

Chassaignac, au milieu du siècle dernier, incisait les téguments dans le sillon naso-génien, et, détachant l'auvent nasal à sa racine du côté affecté, le renversait d'abord sur la

Martuscelli. — Valeur pronostique de certains sarcomes du nez (*Archiv. ital. di otol.*, vol. VII, fasc. IV, 1898).

Martuscelli. — *Archiv. de laryngol.*, 1896, p. 121.

Mason. — Sarcome myéloïde des fosses nasales (*The Lancet*, 1er avril 1882).

Mayer. — *Journ. of laryngol. and rhinol.*, V, 3, Michel Dausse, 1883.

Melville-Black. — *New-York med. Journ.*, 15 août 1896.

Michaël. — Mélanosarcome à cellules rondes. Congrès de Berlin, août 1890 (anal. *in Ann. des mal. de l'oreille*, 1890, p. 688).

Michel Dansac. — Tumeur de la cloison nasale (*Ann. des mal. de l'oreille*, n° 6, 1893).

Milligan (W.). — Soc. britann. de laryngol. et de rhinol., séance du 9 déc. 1892, et *Journ. of laryngol.*, janv. 1893).

Monatsschrift für Ohrenheilkunde, années 1887, 1889, 1897; 1885-1886 et 1894.

Moore. — *Intercolon. med. Journ. of Austral*, 20 déc. 1898.

Moure. — *Rev. hebdom. de laryngol.*, 1886.

Moure. — Communication à la Soc. franç. de laryngol., mai 1899, et *Rev. hebdom. de laryngol.*, 11 nov. 1899.

Mueller. — *De cavi narium carcinomatibus scirrho atque fungo medullari. Addita est historia morbi mollis sarcomatis in hac regione observati.* Gryphiae, 1861.

Nardi. — Angiosarcoma del setto (de la cloison) (*Archiv. ital. di laryngol.*, avril 1902).

Natier. — *Ann. des mal. de l'oreille*, 1893, p. 893, et *Rev. internat. de rhinol., d'otol. et de laryngol.*, 25 janv. 1894, n° 2.

Nélaton (Eug.). — Thèse de Paris, 1860.

joue opposée[1]. Après cela, il réséquait, si nécessaire, les os du nez.

Lawrence, en 1862, a publié un nouveau mode de résection[2] qui transforme l'auvent nasal en un lambeau ostéo-chondro-cutané, destiné à être relevé sur le frontal. Il pratique deux incisions partant du côté interne des sacs lacrymaux, divisant les téguments de chaque côté du nez, et se terminant au point de jonction des ailes nasales avec la lèvre supérieure. Puis le chirurgien coupe l'apophyse montante du maxillaire et les os du nez avec des cisailles. Enfin, il divise la cloison et relève le nez sur le front. La tumeur à enlever se trouve alors bien à découvert et facile à sectionner.

M. Ollier, au contraire (ostéotomie verticale bilatérale), après avoir circonscrit l'auvent nasal par une incision en *V*

Neumann (E.). — Ueber Sarkome mit Endothelialzellen (*Archiv d. Heilkunde*, 1872).

Newcomb. — Adéno-carcinome du nez (Assoc. amér. de laryngol. Congrès du 24 mai 1899, anal. *in Rev. hebdom. de laryngol.*, 1899).

Nichols. — Soc. amér. de laryngol. (IXe Congrès, mai 1897, anal. *in Rev. hebdom. de laryngol.*, 18 sept. 1897, n° 38).

Noquet. — *Ann. des mal. de l'oreille.*

Nuel. — Rapport sur un travail relatif aux endothéliomes de l'orbite (*Bull. de l'Acad. royale de méd. de Belgique*, 1895, t. IX, p. 163).

Olschewsky. — Sarkom der Nasenhöhle, 1895.

Onodi. — *Rev. bimens. de laryngol.*, janv. 1894, n° 1, et *Monats. f. Ohrenheilk.*, 1895, p. 77.

Pagenstecher. — Beitrag zur Geschwulstlehre (*Virchow's Archiv*, XII).

Paget. — *Lectures on surgical pathol.*, Londres, 1853, vol. II, p. 151, 155 et 212).

Passon. — *Deuts. méd. Wochens*, 1895, n° 44, anal. *in Rev. hebdom. de laryngol.*, 1896.

Payson-Clark. — *New-York méd. Jour.*, 7 janv. 1899, anal. *in Rev. hebdom. de laryngol.*, 1899, t. II, p. 171.

Péan. — Polypes des fosses nasales (*Gaz. des hôpit.*, n° 51, mai 1897).

1. Voici le tracé des incisions : Incision d'un orbite à l'autre. De cette incision en part une seconde qui lui est perpendiculaire, descend le long du sillon naso-génien, et s'arrête à l'extrémité postéro-inférieure de l'aile du nez, pour redevenir transversale, intéressant la lèvre supérieure immédiatement au-dessous des orifices narinaux.

2. Thèse de Stamatiadès, p. 39.

renversé longeant la base d'implantation du nez, le rabattait de haut en bas. Ce procédé ouvre une large brèche que l'on peut encore agrandir en mobilisant la cloison, soit par l'introduction forcée de l'index, soit par des coups de ciseaux antéro-postérieurs. Ce procédé a permis récemment à M. Schwartz, de Paris, d'arrêter une hémorragie abondante et tenace provoquée par un coup de feu dans la bouche[1].

Duplay a repris l'incision du sillon naso-génien. Langenbeck et Bœckel rabattent aussi le nez sur le côté. Verneuil préconisait toujours l'incision médiane du dos du nez, et il l'utilisa en 1868 à Lariboisière pour enlever un volumineux chondrome myxomateux des fosses nasales. Cette incision de Verneuil a la forme d'un *Y* renversé. Elle part de la racine du nez, descend jusqu'à un centimètre et demi du lobule, et

Pelaez. — Le sarcome en rhino-laryngologie (*Bolett. de laryngol.*, n° 5, Madrid, sept.-oct. 1901).

Phicque. — *Ann. des mal. de l'oreille*, 1890, p. 141.

Pilliet. — Étude sur le sarcome (*Tribune méd.*, 1892).

Pilliet et **Auvray.** — Tumeur des cellules ethmoïdales antérieures, psammome (*Soc. anat.*, 1898).

Poinsot. — Article *Nez* du *Dictionn. de méd. et de chirur.*

Polyack. — Soc. d'otol. et de laryngol. de Budapest (séances des 23 fév., 3 mars et 31 mars 1898, anal. *in Rev. hebdom. de laryngol.*, 1898, nos 33 et 45).

Puglièse. — *Essai sur les adénomes des fosses nasales* (Thèse de Paris, 1862).

Reinhold. — Ueber Myxosarkom der Nase (*Internat. klin. Rundschau.*, nov. 1891, n° 44).

Rendu. — Des ostéomes des fosses nasales (*Archiv. de méd.*, 1870).

Rethi. — *Wiener med. Presse*, 1894.

Ribbert. — Das Melanosarkom. (*Beitr. v. Ziegler*, XXI, 1897).

Richet. — *Gaz. des hôpit.*, 1871, p. 215 et suiv.

Rindfleisch. — *Histologie pathologique*, traduit par Grost, Paris, 1873.

Robin. — *Soc. de biol.*, 1850.

Roy (Dunbar). — *Journ. of the amer. med. Assoc.*, Chicago, 10 août 1901.

Rutten. — Société belge d'ophtalmologie, séance du 28 nov. 1897, anal. *in Presse méd. belge*, n° 2, 1898.

Rutten. — Tumeur maligne du nez et de l'antre d'Highmore gauche (*Ann. des mal. de l'oreille*, fév. 1899, n° 2).

1. Schwartz, *Archives de laryngologie*, 1894.

de là partent deux incisions pénétrant de chaque côté dans les narines.

Verneuil n'a pas réuni immédiatement après l'extirpation les deux lambeaux : l'hémorragie l'a obligé de faire un tamponnement, et ce n'est que plusieurs mois après qu'il restaura le nez.

Quel que soit le *modus faciendi* que l'on ait adopté pour arriver à la tumeur, il faut de préférence utiliser pour l'enlever la curette tranchante (Castex) et plonger le thermocautère au rouge sombre dans les points saignants.

L'hémorragie est, en effet, un accident sérieux au cours de ces opérations. « Les opérations préliminaires, quelles qu'elles soient, disait Verneuil, donnent déjà lieu à un écoulement de sang considérable; mais lorsqu'on saisit le polype (nasopharyngien) et qu'on pratique la section, l'hémorragie redouble

Samuel (F. W.). — Sarcome du maxillaire supérieur (*Amer. pract. and News,* Louisville, 15 sept. 1901).

Scheinmann. — *Berlin. klin. Wochens.*, 1895, n° 3.

Scheppegrel. — *The Laryngoscope,* n° 2, août 1896; et British laryngol. Assoc., séance du 17 juill. 1896.

Schach. — *Die Krankheiten der Nase.*

Schadewaldt. — *Archiv f. laryngol.*, Band I.

Scheier. — *Archiv f. laryngol.,* Band I.

Schiffers. — Des transformations anatomo-pathologiques des myxomes du nez (*Gaz. méd. de Liège,* 1889-1890, p. 64-66).

Schmidt (M.). — *Krankheiten der oberen Luftwege.*

Schmiegelow. — *Rev. mens. de laryngol.*, 1885.

Schwenn (Richard). — *Tumeurs malignes des cavités accessoires du nez* (Thèse de Breslau, 1901).

Sendziak. — *Rev. hebdom. de laryngol.,* 18 fév. 1899, n° 7.

Sergent. — *Du traitement des tumeurs du nez* (Thèse de Paris, 1881).

Spencer Watson. — *Diseases of the Nose*, Londres, 1875.

Spillmann. — Article *Nez* du *Dictionnaire encyclopédique.*

Stamatiadès. — *Sarcome des fosses nasales. Extirpation par les voies naturelles* (Thèse de Paris, juill. 1895, n° 380).

Storb. — *Ueber Sarkome mit besonderer Berücksichtigung d. Nasenhöhle,* 1896.

Strauss. — *Du sarcome du nez* (Thèse de Würzburg, 1897).

Strohe. — *Sarcome des fosses nasales* (Thèse de Bonn, 1892).

Swager. — *Archiv f. Laryngol.,* Band I.

Terrier. — *Manuel de pathologie externe.*

The medical Times and Gazette. — Sarcome myéloïde de la cloison, 1875, t. I, p. 552.

et atteint des proportions inquiétantes. Le sang coule à flots et de toutes les issues; il coule dans le pharynx, dans le larynx, suffoque le malade et détermine des efforts violents de toux et d'expuition, remplit la plaie, remplit la bouche, masque la plaie et force l'opérateur, couvert de sang la plupart des fois, à interrompre à chaque instant l'acte opératoire. Si le malade est indocile ou manque de courage, il devient impossible de continuer. J'ai assisté à un drame de ce genre, j'ai rarement vu d'opération plus effrayante. L'opérateur, un des plus habiles qui existent sans contredit, ne put rien faire. Le jeune opéré mourut quelques jours après, sans avoir subi de nouvelle tentative. Dans les cas de ce genre, si on peut les prévoir, je dirai en passant que la méthode palatine me paraît impraticable. »

Thorner. — Adéno-carcinome des fosses nasales (*Rev. hebdom. de laryngol.*, 1898, p. 1445).

Tillaux. — *Gaz. des hôpit.*, 1890, p. 718.

Tilley (Herbert). — Soc. de laryngol. de Londres, séance du 3 mars 1900 (anal. *in Rev. hebdom. de laryngol.*, 1900, t. I, p, 714).

Tissier. — De la rhinite hyperplasique, *Ann. de méd. scientif. et prat.*, nos 51 à 52, 1894.

Tissier. — *Ann. des mal. de l'oreille*, janv. 1898, no 1.

Van Duyse. — Contribution à l'étude des endothéliomes de l'orbite (*Bull. de l'Acad. royale de méd. de Belgique*, t. IX, 1895).

Veillon. — *Tumeurs malignes naso-pharyngiennes*, Paris, 1874.

Velpeau. — *Gaz. des hôpit.*, 1860, p. 178.

Virchow. — *Pathologie des tumeurs*. Traduction Aronsohn, Paris, 1869; t. I, p. 62.

Virchow's Archiv, 1883, Band XCIII.

Virchow-Hirsch. — *Jahresbericht über die Leistungen und Fortschritte in der gesammten Medizin*, 1866-1898.

Volkmann. — Ein neuer Fall von Cylindergeschwulst (*Virch. Archiv*, t. XII, 1857).

Von Hippel. — Beitrag zur Casuistik der Angiosarkome (*Ziegler's Beiträge*, t. XIV, fasc. 3, 1893).

Warthin (Scott). — *New-York med. Journ.*, 24 juin 1899, no 25).

Wassermann. — *Deuts. Zeits. f. Chir.*, Band XXV.

Weber (O.), Pitha et Billroth. — *Handbuch der allgem. und speciell. Chirur.*, 1866-1873, t. III, p. 201.

Wygozinsky. — *Sarkom. der Nasenhöhle*, 1892.

Ziegler's Handbuch, 9e édit. Article *Lymphangiosarcomes et Hémangiosarcomes*. Bibliographie.

Comment prévenir ces hémorragies? Par l'emploi du thermo on du galvanocautère, comme je l'ai dit; si c'est possible, on fera au préalable la ligature au catgut du pédicule. La méthode ordinaire du tamponnement postérieur des fosses nasales pourra être employée; ou bien on mettra l'opéré la tête pendante dans la position de Rose.

Un excellent moyen, je crois, de parer à ce danger est celui que j'ai vu employer maintes fois très heureusement par mes maîtres de Nancy et que notre regretté doyen Heydenreich utilisait toujours, qu'il s'agît de résection du maxillaire ou de toute autre opération du même genre. Il avait soin de retarder le plus possible le moment où le sang pouvait affluer dans la gorge, et une fois arrivé à ce moment « de ralentir la chloroformisation pour ne pas supprimer les réflexes du côté de la gorge, tout en maintenant l'anesthésie. En même temps j'ai soin, disait-il, d'assurer l'écartement des mâchoires pendant qu'un aide, à mes côtés, se tient toujours prêt à éponger le fond de la gorge [1]. »

SECTION BIOLOGIQUE
DE LA SOCIÉTÉ MÉDICALE DE HAMBOURG

Séance du 3 juin 1902.

M. Simmonds. — **Gastrite métastatique et laryngite phlegmoneuse** *(Ueber metastatische Gastritis und Laryngitis phlegmonosa).*

Je vous ai présenté, il y a quelque temps, la préparation d'une gastrite phlegmoneuse qui s'était développée chez un vieillard atteint de bronchite purulente avec bronchectasie et exprimé la supposition que la gastrite pouvait bien être consécutive à la déglutition de crachats riches en streptocoques.

D'autres fois, dans l'infection puerpérale surtout, le phlegmon

1. *Traité de chirurgie de Duplay et Reclus*, t. V, p. 77, et Lechaux, Thèse de Paris, 1899.

de l'estomac peut être considéré comme étant d'origine métastasique.

J'ai eu l'occasion de faire, il y a quelques jours, l'autopsie d'un cas de ce genre. Un vieillard atteint d'hypertrophie de la prostate, de cystite suppurée grave et d'épididymite suppurée, et dont le sang renfermait de nombreux streptocoques, présentait en même temps une infiltration suppurée étendue de la paroi de l'estomac au niveau du cardia, le long de la petite courbure et au niveau du bas-fonds. La muqueuse était très épaissie, de sorte qu'au premier aspect on pouvait se croire en présence d'un carcinome. Sur la coupe la paroi infiltrée présentait une épaisseur de 2 centimètres et était dans toutes ses couches, surtout dans celles avoisinant le péritoine, remplie de pus qui renfermait de nombreux streptocoques.

De même que la gastrite phlegmoneuse, le phlegmon du larynx peut également être, dans certains cas, d'origine métastatique. Dans la plupart des cas il s'agit, il est vrai, d'une infection locale et deux préparations que j'ai obtenues récemment à la suite d'autopsies, appartiennent à cette catégorie.

Dans un cas, il s'agissait d'un homme qui, à la suite d'un érysipèle de la face, fut atteint d'un phlegmon du larynx et du médiastin; dans un autre, d'un vieillard qui, à la suite d'une opération qu'on pouvait considérer comme réussie pour un carcinome du sein, mourut d'une pneumonie sans phénomènes septiques apparents.

Dans un troisième cas, au contraire, il s'agissait d'une femme jeune, morte d'une infection puerpérale. Nous trouvâmes une endométrite diphtérique, du pus dans les veines du tissu cellulaire péri-utérin à droite, une thrombophlébite purulente de la veine ovarique droite et des thrombi décolorés s'étendant jusque dans la veine cave inférieure. Il existait dans ce cas une infiltration purulente de la sous-muqueuse de l'entrée du larynx, sans qu'on pût constater la moindre lésion de la muqueuse du larynx ou du pharynx. Dans ce dernier cas de phlegmon du pharynx, comme dans les deux précédents, l'infiltrat renfermait des streptocoques en abondance. (*Münch. med. Wochens.*, n° 31, 1902.)

Dr JANKELEVITCH.

SOCIÉTÉ OTOLOGIQUE DE BERLIN[1]

Séance du 11 novembre 1902.

M. Treitel présente un malade atteint d'un **cholestéatome de l'oreille** et qui vint le consulter, il y a quelques mois, à cause des douleurs qu'il éprouvait et parce qu'il a eu en travaillant (il est maçon) un accès de vertige. Il n'existait nulle part de sensibilité osseuse, le conduit auditif était rempli de polypes.

Après l'extraction de ces derniers, on se trouva en présence d'une cavité gigantesque remplie de cholestéatomes.

Après les avoir enlevés, on put s'assurer que la cavité en question était formée de la réunion de deux cavités, dont une était représentée par le conduit auditif, l'autre par la réunion de l'antre et de la caisse; on pouvait voir encore un certain reste de la paroi postérieure du conduit, autrement on aurait pu croire qu'on se trouvait en présence d'une opération radicale qui se serait accomplie spontanément. Des débris de cholestéatome du volume d'une fève s'éliminaient tous les huit à quatorze jours.

Actuellement le malade peut travailler sur des hauteurs considérables, sans éprouver de vertiges ni de maux de tête.

Dans ces circonstances, l'auteur ne considère pas l'opération comme indiquée quoiqu'il ait pu se convaincre que la cavité atteignait la dure-mère.

M. Grossmann fait une communication sur des **conditions extraordinaires constatées au cours d'un cholestéatome avec thrombose du sinus.**

Le malade s'était présenté à la clinique avec une forte fièvre et céphalée droite et avait l'air extrêmement souffrant.

L'apophyse mastoïde n'était pas sensible. Il avait subi, avant son entrée à la clinique, l'extraction d'un polype. On voit en ce point, en arrière et en haut, un petit orifice, mais pas de sécrétion.

Le lendemain il eut un frisson, et on se décida à ouvrir l'apophyse. Celle-ci était sclérosée et renfermait un cholestéatome situé assez profondément et de petites perles indépendantes du cholestéatome au niveau de la voûte de la caisse et sur le sinus. La membrane cholestéatomateuse s'étendait à la dure-mère et se prolongeait plus loin, en passant au-dessous d'elle.

1. D'après *Deuts. med. Zeit.*, n° 93, 1902.

Le sinus a été trouvé normal et renfermait, ainsi que l'a montré la ponction, du sang fluide.

Le pouls, malgré le relèvement de la température, était lent.

Au bout de quelques jours apparurent des symptômes de pyohémie. On ouvrit le sinus sur une longueur considérable et on trouva un thrombus pariétal.

A partir de ce jour le malade entra en convalescence. Lorsque le malade fut complètement guéri, on fit cette constatation que son pouls ne dépassait jamais 60 pulsations par minute.

L'auteur considère le cholestéatome comme une véritable tumeur perlée dans le sens de Virchow, et il en voit la preuve dans l'existence, en ce qui concerne son malade, de trois foyers séparés, dans l'adhérence avec la dure-mère, dans l'état lisse de la surface de la tumeur et de la paroi et dans l'absence de sécrétion purulente.

M. Herzfeld a observé, sur 5 cas de thrombose du sinus, 4 fois un ralentissement du pouls par rapport à la température. Dans les nombreuses observations publiées jusqu'ici, ce phénomène est signalé d'une façon relativement rare.

Dr S. Jankelevitch.

ANALYSES DE THÈSES

Les tumeurs malignes primitives des fosses nasales, par M. Bourgeois.

L'auteur laisse de côté les tumeurs bénignes et ne s'occupe que des sarcomes et épithéliomes ayant pris naissance dans les fosses nasales où elles se sont localisées. Ces tumeurs sont représentées soit par des tumeurs épithéliales (épithéliome cylindrique, carcinome), soit par des tumeurs sarcomateuses; les premières se développent exceptionnellement chez un sujet jeune, contrairement au sarcome que l'on peut observer dans l'enfance.

Malgré le doute que l'on est obligé d'avoir au point de vue de l'étiologie, l'auteur croit cependant que l'on peut accepter l'influence causale du traumatisme, des inflammations chroniques, peut-être même de la syphilis; enfin, bien qu'on ne puisse rien affirmer sur la transformation des tumeurs bénignes en tumeurs malignes des fosses na-

sales, l'auteur pense que la préexistence des tumeurs bénignes pourrait, comme dans d'autres régions, être une amorce pour un néoplasme malin. L'histoire clinique des tumeurs malignes primitives des fosses nasales peut se diviser en trois stades : 1° le stade des coryzas et des épistaxis, qui domine la période de début; 2° le stade de l'obstruction nasale, caractérisé par une sensation de tension intra-nasale, avec céphalées, de l'anosmie, parfois même de la surdité; 3° stade des complications, dans lequel la tumeur s'accroît et envahit les tissus et organes voisins. L'évolution peut être plus ou moins rapide; dans tous les cas, le pronostic est des plus sombres et les malades succombent le plus souvent à une généralisation ou à une complication intercurrente.

De la précocité du diagnostic dépend souvent la vie du malade. Avant de le faire on songera aux corps étrangers, aux rhinolithes, aux hématomes, aux abcès, aux encéphalocèles-méningocèles, au rhinosclérome, aux déviations et épaississements de la cloison, au chancre, à la gomme syphilitique, à la tuberculose nasale, etc. Ce n'est qu'après un diagnostic différentiel des plus complets que l'on pourra affirmer la malignité de la tumeur et, après un examen microscopique, la variété de cette tumeur maligne.

Après avoir signalé le peu de résultat obtenu par la ligature des carotides, l'auteur mentionne l'inefficacité du broiement, de l'arrachement, de la rugination, et l'excision à l'anse froide ou galvanique forcément incomplète. Il préfère la voie nasale et, après avoir sommairement décrit les opérations de Rouge, de Chassaignac et d'Ollier, l'auteur montre que chacun de ces procédés a ses avantages et ses indications. Le choix du procédé dépendra du siège et de l'étendue des lésions. L'intervention chirurgicale est le plus souvent indispensable, mais il est bon de savoir que, malgré l'intervention, les tumeurs malignes des fosses nasales récidivent le plus souvent. Suivent trois observations, dont deux de mélano-sarcome des fosses nasales. (Thèse de Paris, n° 288, avril 1902.)

Dr Mercier Bellevue.

REVUE GÉNÉRALE ET ANALYSES

BOUCHE ET PHARYNX BUCCAL

Paralysie partielle du voile du palais d'origine traumatique, par M. R. Voisin.

L'auteur appelle l'attention sur l'innervation du voile du palais qui, dit-il, est encore mal connue, et cite l'observation d'un jeune homme de dix-huit ans qui, à la suite d'un violent mal de gorge, au cours duquel son médecin jugea bon de faire une incision au bistouri, fut atteint de paralysie partielle du voile du palais avec difficulté de s'alimenter; voix nasillarde. L'auteur ne croit pas que cette paralysie ait comme cause l'angine, car si l'on a signalé de la paralysie à la suite d'angine herpétique ou érythémateuse, on n'en a jamais signalé dans l'angine phlegmoneuse. Il croit, au contraire, que l'incision a été la cause de la paralysie, car il n'y a pas eu seulement lésion musculaire, mais il a dû y avoir lésion nerveuse; le rameau lingual du facial a dû être coupé; les nerfs innervant le palatoglosse et le péristaphylin interne ont été lésés eux aussi. Cette observation confirmerait la théorie qui soutient qu'à l'exception du péristaphylin externe, tous les muscles du voile du palais sont innervés par des rameaux venant du plexus pharyngien. (*Ann. des mal. de l'oreille, du larynx, du nez et du pharynx*, n° 8, août 1902.) Dr Mercier Bellevue.

NEZ ET PHARYNX NASAL

Endothéliome et tuberculose de la fosse nasale *(Endotelioma della fossa nasale con tubercolosi)*, par les Drs Citelli et Calamida.

La malade, âgée de soixante-sept ans, sans antécédents notables, se présente pour une occlusion de la fosse nasale droite, accompagnée d'hémorragies abondantes et fréquentes et de céphalée frontale. Elle est très pâle et affaiblie. La fosse nasale droite est le siège d'une tumeur irrégulière, de coloration blanc sale, sillonnée de nombreux vaisseaux, de consistance molle, saignant au moindre contact et même pendant les mouvements exécutés par la malade elle-même.

La fosse nasale gauche est libre, mais un peu rétrécie par suite du refoulement de la cloison par la tumeur. La choane droite est également obstruée par la tumeur, tandis que la choane gauche est libre.

La malade ne présente aucune autre lésion d'un organe quelconque.

On enlève à l'aide de la cuiller tranchante une bonne partie de la tumeur, de façon à rendre la fosse nasale suffisamment perméable. L'hémorragie qui se produisit pendant l'opération fut arrêtée à l'aide du tamponnement antérieur par des bandelettes de gaze iodoformée.

Quelques jours après, nouvelle intervention, à la suite de laquelle la fosse nasale était devenue complètement perméable.

La malade retourne chez elle.

La tumeur, ou plutôt les morceaux de tumeur enlevés, ont la consistance et l'aspect encéphaloïde.

A l'examen microscopique, elle se montre composée de cellules rondes, de caractère épithélioïde, d'aspect et de dimensions variés, et entre lesquelles on trouve de nombreux leucocytes; le revêtement épithélial manque sur certaines pièces, mais là où il existe, il est composé de couches dont le nombre varie d'un point à l'autre. Les cellules de ces différentes couches sont pour la plupart ovalaires, sauf dans la couche basale, où elles sont allongées et implantées perpendiculairement sur le derme, tandis que dans les couches plus élevées elles deviennent de plus en plus aplaties et se disposent perpendiculairement à l'axe longitudinal. En certains points, cependant, la couche superficielle de cellules est formée de différents éléments cylindriques, séparés çà et là par des cellules caliciformes. Lorsqu'on trouve quelque enfoncement de l'épithélium, on constate que les cellules caliciformes sont en plus grand nombre que les cellules cylindriques. On trouve ensuite dans l'épithélium un grand nombre d'éléments immigrés qui le traversent de la profondeur à la surface. Au-dessous de l'épithélium on distingue une membrane limitante mince, de la face profonde de laquelle partent un grand nombre

de fibrilles qui sillonnent dans tous les sens la couche superficielle du derme, de façon à former un réseau extrêmement fin. Au-dessous de la membrane limitante se trouve une couche de tissu connectif aréolaire délicat, dans les mailles duquel on voit de nombreux leucocytes. Les cellules fixes sont également assez nombreuses, ont un aspect ovalaire ou ramifié, un gros noyau et un protoplasma peu abondant et qui se continue avec les fibrilles du réseau. On rencontre souvent des coupes de vaisseaux capillaires ou lymphatiques. Dans la partie profonde de cette couche ainsi infiltrée de leucocytes, on voit quelquefois de grands espaces allongés, revêtus d'endothélium, limités à l'extérieur par une paroi mince et dont beaucoup renferment des éléments sanguins. Il s'agit probablement de veines très dilatées. Au-dessous de cette couche se trouve la masse même de la tumeur qui est pour ainsi dire enveloppée des couches qui viennent d'être décrites. Une partie de cette tumeur se présente comme un néoplasme, l'autre renferme des éléments tuberculeux.

Dans la première, on observe des cordons cellulaires disposés en réseau et qui limitent çà et là des alvéoles conjonctives riches en cellules fixes et en éléments mobiles. Au milieu du tissu connectif, on trouve par places des espaces ovalaires formés de cellules analogues à celles des cordons disposés en réseau et qui représentent des cordons coupés en travers. On y trouve, en outre, des coupes de vaisseaux capillaires, et surtout des cellules géantes disposées en groupes de trois ou quatre, de préférence du côté de la périphérie de la substance connective, dans le voisinage, par conséquent, des cordons cellulaires. Parfois ces derniers se contournent autour des cellules, de façon à les envelopper presque complètement. Les cellules qui composent les cordons sont grandes, aplaties et à contours le plus souvent réguliers. Ces éléments plats sont constitués par un gros noyau ovalaire et un protoplasma assez abondant et granuleux, qui se colore finement par l'éosine. Fait digne de remarque, ces éléments ne possèdent aucun prolongement, et on ne distingue entre eux aucun réseau

conjonctif. En certains points, le cordon cellulaire est limité extérieurement par des cellules allongées, à gros noyau et protoplasma abondant, disposées en filière les unes à la suite des autres, et appuyées contre le tissu conjonctif qui limite le cordon. Tout ceci ressemble à un endothélium vasculaire qui entourerait le cordon, et l'ensemble de la tumeur présente tous les caractères d'un lympho-angio-endothéliome. Les cellules géantes qui se rencontrent çà et là par groupes dans le tissu connectif de la tumeur ont tout à fait l'aspect d'éléments tuberculeux. Elles sont polynucléaires, à sept, huit, dix noyaux disposés à la périphérie, et possèdent un protoplasma abondant que l'éosine colore en rose. La recherche de bacilles donna un résultat négatif.

Dans d'autres parties de la tumeur, on rencontre des tubercules typiques dans les différentes phases de leur évolution.

Entre la partie endothéliomateuse et la partie tuberculeuse, on trouve une foule de transitions de l'un à l'autre état.

Il est probable que les deux affections ont leur point de départ dans la couche profonde du derme de la muqueuse nasale, et que l'une d'elles a favorisé le développement de l'autre. Les auteurs croient que c'est la tuberculose qui a apparu la première et déterminé, outre une prolifération des cellules fixes du tissu connectif et une immigration des leucocytes, une plus grande activité de prolifération de la part des éléments endothéliaux des nombreux vaisseaux lymphatiques de la muqueuse nasale. (*Archiv. ital. di otol.*, XIII, 2, 1902.)

Dr S. JANKELEVITCH.

Contribution à l'étude des polypes dits hémorragiques de la cloison nasale *(Zur Casuistik der sogenannten blutenden septum Polypen)*, par le Dr C. REICHERT.

La malade, une jeune fille de quinze ans, était atteinte depuis six mois d'hémorragies nasales assez abondantes et fréquentes qui, au début, se produisaient dans la narine gauche seulement, et ont fini par l'anémier considérablement. Les règles restaient normales, d'une abondance moyenne.

A l'examen, on trouva au niveau de la partie antéro-inférieure de la portion cartilagineuse de la cloison une tumeur à base large, du volume d'une cerise, de couleur rouge bleuâtre, saignant légèrement. Elle fut enlevée à l'anse et sa base cautérisée. Nouvelle cautérisation de la base dix jours plus tard. Guérison complète au bout de trois semaines et définitive au bout de quatre mois. Il faut ajouter que la tumeur ne se rétractait pas sous l'action de la cocaïne.

Voici ce qu'a fourni l'examen microscopique : toute la surface de la tumeur était recouverte d'une seule couche d'épithélium vibratile qui, seulement en deux endroits séparés, était remplacé par de l'épithélium pavimenteux stratifié. Le passage de l'épithélium cylindrique en épithélium plat est assez tranché; par places, l'épithélium cylindrique présente une dégénérescence muqueuse des cellules (cellules cupuliformes). La migration de leucocytes à travers l'épithélium est peu marquée, un peu plus dans l'épithélium cylindrique que là où existe l'épithélium pavimenteux. On ne distingue pas de membrane basale proprement dite, mais les fibres conjonctives du stroma forment au-dessous de l'épithélium une couche qui se distingue nettement du reste du stroma, et qui frappe par sa pauvreté en cellules et occupe parfois le double de l'épaisseur de l'épithélium. Le stroma de la tumeur est constitué par une charpente conjonctive à fibres fines. Ce qui domine le tableau, c'est une grande quantité de cavités plus ou moins grandes, tapissées d'endothélium, et possédant le plus souvent des parois assez nettes. Ces cavités sont le plus souvent vides; quelques-unes seulement renferment des fils ou des globules rouges. La lumière des cavités présente à la coupe un aspect qui varie d'une cavité à l'autre : elle est tantôt ronde, tantôt allongée, tantôt tirée dans différentes directions. Dans le stroma de la tumeur, certaines parties se distinguent des autres par leur plus grande richesse en cellules. A un grossissement plus considérable, on voit qu'il s'agit le plus souvent de grosses cellules à gros noyau bulleux (cellules de granulation), et parfois de cellules conjonctives fixes et de

petits leucocytes mononucléaires. La quantité de cavités varie d'une partie de la tumeur à l'autre; elles sont par places tellement nombreuses et serrées les unes contre les autres, qu'elles ne paraissent séparées que par des ponts tout à fait minces de tissu conjonctif. (*Archiv. f. Laryngol.*, XIII, 2, 1902.) Dr S. JANKELEVITCH.

Sur trois cas de rhinelcose (ulcération d'une narine) coïncidant avec des lésions des cordons postérieurs de la moelle, par les Drs Pierre MARIE et Georges GUILLAIN.

Les auteurs rapportent les observations de trois malades, dont deux syphilitiques avérés, qui présentèrent sur différents points de la face et en particulier sur l'aile du nez, des ulcérations à marche lente se terminant par la cicatrisation des tissus avec perte de substance.

Ces différents malades offraient, en même temps, quelques symptômes plus ou moins atténués de tabes, et, chez d'eux d'entre eux, l'examen *post mortem* de la moelle révéla une légère sclérose des cordons postérieurs.

Les auteurs se demandent, sans conclure, s'il n'existe pas autre chose qu'une simple coïncidence entre les ulcérations faciales, considérées par eux comme de nature spécifique, et la sclérose des cordons postérieurs. (*Ann. des mal. de l'oreille*, n° 5, mai 1902.) Dr BRINDEL.

De la résection du cornet inférieur *(Ueber die Resection des unteren Nasenmuschels)*, par le Dr W. WROBLENSKI.

L'auteur a pris l'habitude d'employer de plus en plus la résection dans le traitement de l'hyperplasie du cornet inférieur, quelle que soit la cause de cette hyperplasie et quel qu'en soit le degré. Il pratique d'abord l'anesthésie à l'aide d'une solution de cocaïne à 10 0/0 et enlève ensuite la portion de la muqueuse qui reste saillante après que sa portion normale s'est rétractée.

Dans les petites hyperplasies circonscrites, le morceau enlevé tombe sur le plancher de la fosse nasale, d'où il peut être facilement expulsé par le malade ou enlevé à l'aide d'une pince.

Lorsqu'il s'agit, au contraire, d'hyperplasies plus consi-

dérables, de celles, par exemple, qui englobent tout le cornet, aussi bien dans sa couche muqueuse que dans sa portion osseuse, l'auteur ne pratique pas la résection jusqu'au bout, mais opère de façon à laisser le morceau de tissu réséqué attaché au reste à l'aide d'un pédicule, et l'enlève ensuite soit avec l'anse froide, soit avec l'anse chaude. Il emploie ce procédé afin d'empêcher la chute et l'aspiration du cornet excisé dans le larynx.

Une complication de ce genre lui est arrivée une fois, chez une malade de dix-huit ans, un peu arriérée et qui, au lieu de faire un fort mouvement d'aspiration de façon à expulser le cornet, l'aspira, au contraire, eut un accès de suffocation et finit ensuite par avaler le corps étranger.

L'examen du larynx révéla la présence de sang sur l'épiglotte et sur la paroi postéro-supérieure du larynx. Ce n'est que grâce à sa direction et à ses dimensions que le cornet n'a pas pénétré immédiatement dans l'espace sous-glottique.

Il arrive encore que les malades se trouvent mal pendant l'opération. Il faut alors les étendre de façon à mettre leur tête le plus bas possible. Tant que le cornet reste attaché à la paroi de la fosse nasale, on ne court pas le danger de le voir tomber dans l'arbre aérien, et ceci est encore un argument en faveur du procédé employé par l'auteur.

Les hémorragies secondaires sont beaucoup plus rares après la résection qu'après l'ablation avec une anse. Les hémorragies immédiates sont peu graves, et sur cent cas opérés par lui, l'auteur n'a eu à pratiquer le tamponnement qu'une seule fois.

Après l'opération, on insuffle dans la fosse nasale une couche de dermatol; on prescrit au malade un repos au lit pendant vingt-quatre heures et on lui défend de se moucher.

Le procédé est très bien supporté. L'auteur a eu l'occasion d'opérer des enfants âgés de sept à dix ans et qui, quelques jours après une intervention dans une fosse nasale, se prêtaient sans la moindre difficulté à une nouvelle intervention portant sur l'autre fosse nasale.

L'auteur ne conseille pas, d'ailleurs, d'opérer les deux

fosses nasales en une seule fois, mais autant que possible rendre la même fosse nasale perméable en une seule séance, c'est-à-dire enlever, outre l'hypertrophie du cornet inférieur, celle du cornet moyen et la crête ou l'éperon de la cloison, s'il en existe.

L'opération en question n'a jamais été suivie de complications ni de douleurs. La respiration devient libre beaucoup plus vite qu'à la suite de la cautérisation, qui est suivie d'une tuméfaction de la muqueuse avec obstruction nasale consécutive. (*Archiv f. Laryngol.*, XII, 3, 1902.)

Dr S. Jankelevitch.

LARYNX ET TRACHÉE

Un cas d'actinomycose périlaryngée, par le Dr Ripault, de Dijon.

Il s'agit d'un jeune homme de vingt-trois ans, n'ayant aucune tare pathologique ou héréditaire, ayant un peu maigri, toussaillant de temps à autre. Il se plaint surtout d'enrouement et, depuis deux ou trois mois, il constate que son cou a augmenté de volume, surtout du côté gauche du larynx, où est apparue une grosseur qui va en augmentant. Pas de douleurs spontanées ou à la pression; seule la déglutition est un peu difficile; rien du côté de l'oreille. A l'examen, on constate, à l'extérieur, en arrière du larynx, une tuméfaction limitée en haut, comblant la gouttière sterno-laryngée, empiétant un peu sur le muscle. La peau est à peu près normale à sa surface; la palpation donne une sensation de fluctuation manifeste. La périphérie de la poche est empâtée. Pas de craquements des cartilages.

A l'examen laryngoscopique, simple hyperémie des cordes, surtout à gauche. Examen du thorax négatif. L'auteur pense à une périchondrite de la lame du cartilage thyroïde, avec abcès. A l'ouverture, il s'écoula un liquide séro-purulent, mélangé de nombreuses granulations jaunes caractéristiques de l'actinomycose; du reste, l'examen histologique permit de confirmer ce diagnostic. On fit un curettage de la plaie, puis un badigeonnage avec la solution iodée, et la guérison se fit sans entrave. Comme porte d'entrée pro-

bable, l'auteur signale la mauvaise dentition du malade et l'habitude, commune à ce jeune homme et à beaucoup de cultivateurs, de mâcher de la paille ou des herbages en conduisant le bétail. Il n'existait aucune lésion apparente gingivale ou osseuse, ni aucune adénopathie concomitante ayant pu servir de lieu de passage à l'infection. (*La Parole*, juillet 1902, n° 7.)

OREILLES

Dermatoses de l'oreille externe, par M. Magnan.

L'auteur étudie d'abord l'eczéma du pavillon et du conduit, maladie si fréquente dans l'enfance et chez la femme à la période cataméniale ou même à la ménopause.

Après avoir rappelé qu'il existe une forme humide et une forme sèche, qui correspondent à une marche aiguë ou à une marche chronique, M. Magnan passe en revue les différents symptômes qui caractérisent cette affection. L'eczéma chronique, dit-il, est très désagréable et très tenace. Le traitement repose sur les deux principes suivants : éviter l'action de l'air, des poussières, des corps irritants et celle de l'eau. A la période vésiculeuse, il conviendra de recouvrir les surfaces dépouillées d'une poudre inerte : oxyde de zinc et talc, amidon et calomel, dans la proportion de 1 à 3. Lorsque l'affection a gagné le conduit, il est préférable de remplacer la poudre par une pommade à l'oxyde de zinc ou à l'ichthyol. Dans les formes plus graves, on recouvrira la lésion eczémateuse d'une gaze imprégnée d'huile d'olive stérilisée, d'axonge benzoïnée très fraîche ou de baume du Pérou. Ce pansement sera protégé par une couche d'ouate que l'on conservera pendant quelques heures, de manière à ramollir les croûtes et à permettre le décapage de la région atteinte.

On appliquera sur les surfaces humides une pommade à l'oxyde de zinc. Avec Wild et Knapp, M. Magnan recommande les solutions de nitrate d'argent au 1/10e, au 1/20e, au 1/30e, qui sont surtout utilisées dans les eczémas du conduit auditif.

Si l'on se trouve en présence d'un épaississement très

considérable de la peau, il faudra frictionner énergiquement le pavillon à l'aide de savon mou ou de potasse en solution alcoolique et appliquer ensuite une pommade au goudron ou à l'ichthyol.

Dans les formes humides, on pourra faire usage de la pommade de Lassar, contenant :

Acide salicylique . . . . . 50 centigrammes.
Amidon ou oxyde de zinc . 5 à 10 grammes.
Vaseline ou lanoline . . . . . 20 —

Un traitement général approprié à l'état du malade devra terminer cette cure.

L'auteur étudie ensuite l'herpès de l'oreille, le zona, le psoriasis et le pemphigus, qui demandent un traitement analogue à celui de l'eczéma.

Quant au lupus, ce dernier envahit surtout le pavillon, sur lequel il évolue à peu près comme sur les autres parties du corps, exigeant une thérapeutique analogue à celle que l'on applique au lupus cutané vulgaire. (*Touraine méd.*, 15 juillet 1902.)

CROUP ET DIPHTÉRIE

Indications respectives du tubage du larynx et de la trachéotomie dans le croup, par le Dr Rocaz.

Depuis 1894, le tubage a remplacé la trachéotomie, qui est devenue une opération d'exception, dont les indications sont assez rares. En présence d'un enfant atteint de tirage croupal en menace d'asphyxie, le premier but à viser est de permettre le passage de l'air à travers le pharynx pendant le temps nécessaire aux fausses membranes pour se détacher sous l'influence du sérum : vingt-quatre, quarante-huit heures au maximum. Dans ces conditions, le tubage bien fait et pas trop prolongé est le procédé de choix, et le plus souvent inoffensif : une trachéotomie manquée, c'est la mort; un tubage manqué peut se recommencer un peu plus tard.

Dans certains cas, cependant, le tubage est insuffisant et doit s'effacer devant la trachéotomie. Ces cas sont ceux où l'obstacle est très inférieur et ne pourrait être levé par un tube trop court placé dans le larynx. C'est le cas de croup compliqué de trachéite diphtérique ou de trachéo-bronchite;

cependant, il ne faudrait pas que les fausses membranes descendent trop bas dans la trachée. Il en est de même dans les cas de grosses angines avec tuméfaction de la muqueuse pharyngée, hypertrophie des amygdales, jetage abondant obstruant les fosses nasales : le tubage est insuffisant, car le tube s'obstrue fréquemment. En cas de mort apparente, le tubage pratiqué rapidement et sans tâtonnement vaudra mieux que la trachéotomie.

Dans les croups associés à la rougeole, certains auteurs, accusant le tubage de produire des ulcérations de la muqueuse, lui ont préféré la trachéotomie. Sur cette question, l'auteur fait une distinction, et sa conduite varie suivant que la laryngite est pré ou post-éruptive. Dans la laryngite pré-éruptive, c'est le spasme qui domine; lorsque le traitement médical est resté inefficace, le tubage pendant quarante-huit heures au maximum fait cesser le spasme et ne produit aucune ulcération. Le malade, au point de vue de l'évolution ultérieure, est dans de bien meilleures conditions que le trachéotomisé.

Mais dans les laryngites post-éruptives, lorsque la diphtérie envahit une muqueuse déjà malade, congestionnée, œdématiée, les tentatives de tubage sont dangereuses, et la trachéotomie est l'opération de choix.

Depuis deux ans, l'auteur agit ainsi dans les croups rubéoliques : le tubage avant ou pendant l'éruption; la trachéotomie après l'éruption, et toujours l'intervention a été couronnée de succès. De plus, la trachéotomie vient au secours des enfants qui ne peuvent plus se passer de leur tube, et, réciproquement, le tubage permet le décanulement chez ceux qui sont pris d'un accès de suffocation chaque fois qu'on essaye de leur enlever leur canule. En résumé, dans la thérapeutique actuelle du croup, le tubage doit prendre la première place; la trachéotomie sera employée dans quelques cas exceptionnels. En faveur de sa ligne de conduite, l'auteur apporte une statistique, avec une moyenne de 90 0/0 de succès. (*Gaz. hebdom. des sciences méd. de Bordeaux*, n° 24, juin 1902.

Dr Mercier Bellevue.

Bordeaux. — Impr. G. Gounouilhou, rue Guiraude, 11.

24e ANNÉE. N° 4. 24 JANVIER 1903.

REVUE HEBDOMADAIRE
DE
LARYNGOLOGIE, D'OTOLOGIE
ET DE RHINOLOGIE

POLYCLINIQUE DU REFUGE DE MADRID

CLINIQUE OTO-RHINO-LARYNGOLOGIQUE

Dirigée par le Dr C. COMPAIRED.

STATISTIQUE DES OPÉRATIONS FAITES DANS LE COURS DE L'ANNÉE 1901-1902, SUIVIE DE QUELQUES CONSIDÉRATIONS SUR LES CAS LES PLUS IMPORTANTS

(Traduit littéralement de l'espagnol par les Drs G. Dupond et M. Antin.)

Sur les registres officiels de la clinique oto-rhino-laryngologique du Refuge, durant le cours de l'année 1901-1902 (du 1er octobre au 31 juin), 1,910 malades nouveaux furent inscrits, qui profitèrent des soins spéciaux, soit comme opérations, soit comme pansements les jours de consultations, les lundis, mercredis et vendredis, de huit heures à dix heures du matin, soit comme traitement à suivre chez eux.

Les mercredis sont réservés à la pratique des opérations qui peuvent être faites dans l'établissement et qui n'obligent pas l'opéré à garder le lit.

Pour ce qui est des autres, celles dites *les grandes opérations*, elles sont pratiquées chez le malade lui-même ou bien dans des cliniques *ad hoc*.

Ces 1,910 malades eurent besoin de 474 opérations qui peuvent se classer ainsi :

Oreilles.

Extirpation d'un volumineux fibrome (d'après l'examen histologique) situé dans la conque et ayant pénétré dans le conduit auditif	1
Extraction de corps étrangers du conduit et de la caisse tympanique (bouton de nacre et grain de maïs). Le second fut introduit par des manœuvres intempestives, et pour son extraction on fut obligé d'avoirs recours à l'anesthésie chloroformique	2
Extraction d'otolithes	1
Débridement large et profond du conduit auditif (avec sections multiples parfois) pour atrésie furonculeuse	14
Myringotomies	11
Perforation tympanique demi-permanente comme moyen diagnostique et thérapeutique dans la sclérose de la caisse	1
Mobilisation de l'étrier	1
Extirpation de polypes de la caisse	9
Curettage de la caisse pour végétations	3
Curettage de la caisse et de l'attique et extraction du marteau et de l'enclume atteints de carie	14
Section de synéchies et de brides cicatricielles intratympaniques, et extraction de l'étrier	1
Incision de Wilde	13
Trépanations mastoïdiennes (Stakes et attico-antrotomies)	15
Total	86

Ce sont de tristes réflexions que suggère le cas, rapporté plus haut, d'extraction de corps étranger du conduit, qui avait été enfoncé dans la caisse par des manœuvres intempestives et en traumatisant des organes importants (et ce n'est ni le premier ni le second pour lequel j'aie été obligé d'intervenir chirurgicalement pour l'extraction). L'ignorance de l'anatomie physiologique du champ opératoire, le désir injustifié de ne pas paraître ignorer la technique otoscopique

devant les assistants et la famille du malade, et (pourquoi ne pas le dire) le manque de conscience parfois à vouloir continuer sans succès des manipulations que le bon sens indique comme étant très préjudiciables au patient, tels sont, je crois, les motifs pour lesquels certains médecins, heureusement fort rares, commettent tant d'actes intempestifs.

Si l'on n'arrive pas à extraire le corps étranger profondément logé dans le conduit en se servant des moyens simples conseillés par la science, il est préférable de chloroformiser le malade: l'extraction sera ainsi plus facile et sans danger, mais si cela n'est pas possible, on détache le pavillon avec le bistouri et on obtient ainsi un champ opératoire plus vaste, une voie plus courte et moins dangereuse en même temps pour aller saisir le corps étranger.

Le fibrome implanté dans la conque et l'entrée du conduit était remarquable par son volume, celui d'une noix environ, et par les troubles qu'il déterminait, surdité, bourdonnements et parfois douleurs. Je l'extirpai en me servant simplement de l'anesthésie locale au chlorure d'éthyle. La cicatrisation se fit par première intention et tous les symptômes auriculaires que présentait la malade, avant son opération, disparurent aussitôt. L'analyse histologique, pratiquée par mon aide distingué, le Dr Tapia, vint confirmer le diagnostic clinique.

On sera frappé, à première vue, dans cette statistique opératoire de l'oreille que nous analysons brièvement, du grand nombre de furonculoses du conduit qui ont nécessité l'intervention armée. En effet, chez la plupart des malades de ce genre que nous avons soignés, nous avons vu échouer tous les moyens ordinaires de traitement: glycérine phéniquée, compresses humides antiseptiques au sublimé très chaudes, cataplasmes, réfrigération constante, dilatation permanente ou graduelle du conduit, etc., suivis d'un traitement général à la levure de bière. Nous avons donc été obligés de pratiquer des incisions profondes, plusieurs fois répétées, suivies

de dilatation graduelle au moyen de tubes de caoutchouc qui facilitaient en même temps l'écoulement.

La résistance de tels cas à la guérison par les moyens non sanglants s'expliquerait par ce fait que, chez presque tous, il y avait coexistence de petits abcès profonds du conduit, entretenus par les furoncles, ou bien ceux-ci étaient si nombreux qu'ils formaient presque une pépinière, étendue à toute la superficie du conduit jusqu'au tympan lui-même, obstruant toujours, les uns comme les autres, la lumière du conduit.

Aux douleurs vraiment terribles en pareil cas et que l'opération seule calmait, venaient s'ajouter la surdité, la céphalalgie, la fièvre et un malaise général. Tous ces phénomènes disparaissaient aussitôt que la douleur était supprimée.

La perforation tympanique demi-permanente (je l'appelle ainsi parce que, malgré l'emploi des procédés les plus chaudement recommandés, tôt ou tard la perforation se referme, à condition qu'il ne survienne pas de suppuration), comme moyen de diagnostic et comme traitement de certaines surdités par sclérose de la caisse, est un procédé opératoire que je pratique très rarement, parce que je ne tiens pas à soumettre un malade, même avec son consentement formel, à une opération qui, dans certains cas seulement, produit une diminution de la surdité et des bourdonnements, et qui, en échange, l'expose à toutes les chances d'une infection et d'une suppuration consécutive de l'oreille moyenne, bien qu'elle ait été pratiquée avec toutes les précautions antiseptiques exigées par la chirurgie moderne; de plus, dans la suite, le malade, ne pouvant continuer un traitement rigoureux, porte dans son oreille une ouverture accidentelle qui sert de porte d'entrée aux agents infectieux.

Je suis du même avis, tout en étant moins absolu, pour ce qui est de la section des synéchies et des brides cicatricielles intra-tympaniques combinée ou non avec l'extraction de

l'étrier (quand on peut l'extraire en entier) ou sa mobilisation, et de toutes les autres opérations du même genre, que, pour ma part, je considère comme étant relativement dangereuses pour le malade et n'offrant que de très rares et problématiques avantages dans certains cas déterminés.

Les quinze cas de trépanations mastoïdiennes (atticotomie et attico-antrectomie) que j'ai opérés ont été complètement guéris dans l'espace d'un mois et demi à trois mois. Une fois seulement est survenue une infection post-opératoire de la plaie rétro-auriculaire, malgré l'asepsie rigoureuse avec laquelle avait été pratiquée l'opération et les soins consécutifs donnés dans les meilleures conditions. Cette infection survint quelques jours après l'opération et commença par un érysipèle de l'oreille du côté opéré. Comment et par où s'est faite l'infection? C'est le cas de dire : *Felix qui potuit rerum cognoscere causas.*

Il s'agissait d'une malade distinguée, hospitalisée dans le bel édifice des Sœurs du service domestique, situé dans la rue de Fuencarral. Tant les infirmeries que la salle destinée aux opérations étaient dans de magnifiques conditions. Dans le moment, le Dr Mariani, médecin de la maison, n'avait pas et n'avait pas eu de malade avec érysipèle. De même, moi, je n'avais vu de malade atteint de semblable maladie depuis des mois ou des années, du moins je ne me le rappelle pas.

L'érysipèle de la face disparut en quelques jours. Je continuai à soigner l'oreille et l'épidermisation de la cavité et la cicatrisation de la plaie rétro-auriculaire furent complètes au bout de trois mois et demi environ.

Parmi les quinze cas de trépanations, il y avait deux cholestéatomes parfaitement diagnostiqués (dans un cas, mon diagnostic se trouva être d'accord avec celui des Drs Politzer et Urbantschitsch, de Vienne, ainsi que le prouvent leurs lettres que le malade me remit et que je conserve). Chez le second malade, opéré autrefois, le cholestéatome s'était

reproduit, sans doute parce qu'il n'avait pas été enlevé complètement. Le diagnostic fut confirmé par le microscope.

Les deux malades sortirent complètement guéris et je leur recommandai d'aller se faire examiner par le Dr Barajos, de Madrid, d'après le désir exprimé par ce confrère dans une carte circulaire envoyée aux spécialistes, pour que nous lui envoyions autant de malades porteurs de cholestéatomes qu'il en viendrait à nos consultations respectives. Si je n'ai pas été mal informé par certains malades, mais cela n'a pas grande importance, nous ne fûmes pas d'accord pour apprécier la nature de la lésion.

Chez certains trépanés il fut nécessaire d'aller jusqu'aux fosses cérébrale moyenne et cérébelleuse antérieure, de laisser à nu partiellement ou totalement le sinus latéral, en ayant soin de le curetter pour séparer les fongosités et les détritus de pus qui le rongeaient ou l'envahissaient, de ponctionner et d'ouvrir la dure-mère afin de donner issue aux collections purulentes, etc.

L'un des deux sujets chez lesquels je fus obligé de mettre complètement à nu le sinus latéral était un enfant de neuf ans. Chez lui, il fut nécessaire de curetter, avec précaution il est vrai, mais avec une certaine force, à cause de la quantité de détritus, de fongosités et de tissus désorganisés qui rongeaient le sinus. Quatre jours après l'opération, au moment où j'enlevai le pansement, survint une hémorragie si abondante que si elle avait duré quelques minutes, elle eût emporté le malade.

Immédiatement la plaie rétroauriculaire et le conduit auditif furent inondés de sang : je fis la compression digitale avec la main gauche, tandis qu'avec la droite je tirai les gazes qui restaient encore dans le conduit (j'étais seul, sans assistant, aidé par les parents du petit malade), et je tamponnai l'antre et le sinus avec de la gaze aseptique, arrêtant ainsi l'hémorragie et sauvant le plus rapidement possible la vie qui s'échappait à chaque instant de cet enfant.

Trois jours après, je changeai le pansement sans qu'il se passât rien d'anormal; il en fut de même pour un autre enfant opéré dans des conditions identiques.

Fosses nasales, sinus et cavité naso-pharyngienne.

Destruction dans le nez de ponts osseux et fibreux. .	12
Turbinotomies.	62
Turbinectomies partielles ou totales	14
Résection d'éperons	32
Opération de Asch	22
Polypes muqueux	31
Ethmoïdotomie antérieure	11
Résection de l'extrémité postérieure du cornet inférieur	1
Extirpation de tissu hypertrophique polypoïde des cornets	8
Ouverture d'une sténose congénitale complète des deux choanes	2
Débridement d'une occlusion cicatricielle complète du naso-pharynx.	1
Et des deux fosses nasales d'origine lupique. . . .	1
Végétations adénoïdes	68
Fibromes naso-pharyngés.	2
Epithélioma intra-nasal.	1
Extirpation d'un volumineux épithélioma naso-pharyngé-sinusal double (maxillaire et frontal). . . .	1
Curettage et résection d'un morceau du maxillaire supérieur (plancher nasal et portion correspondante à la fosse canine et alvéolaire) pour ostéo-périostite et rhinite infectieuse (tuberculeuse)	1
Trépanation des sinus frontaux (opération de Ogston-Luc)	5
Trépanation alvéolaire du sinus maxillaire	1
Trépanation du sinus maxillaire (par le procédé de Caldwell-Luc)	2
Total.	277

Depuis le mois de décembre dernier, je me sers avec succès dans ces opérations intra-nasales du chlorure d'adrénaline, et je le préfère aux autres solutions parce que c'est un hémostatique merveilleux.

Dans ma communication du 15 février à l'Académie royale de médecine, communication que je ne pus faire plus tôt ainsi que je l'avais annoncé, parce que ma vieille mère était malade, je fis remarquer (voir le *Siècle médical* du 9 mars) le grand parti que nous pourrions tirer d'une pareille substance pour arrêter les hémorragies et, en outre, pour opérer sur un champ à peu près exsangue, surtout dans les fosses nasales.

Ma communication, ainsi que mon article publié par un grand journal médical espagnol, comme le *Siècle médical,* n'eurent pas, semble-t-il, de retentissement, malgré l'importance thérapeutique du sujet, et le fait d'avoir été le premier dans notre patrie à étudier ce médicament dès le mois de décembre, en même temps que Rosemberg, de Berlin, et Moure et Brindel, en France. Toutefois, quelques mois plus tard, un journal quotidien politique très répandu, *l'Imparcial* de Madrid (si je ne me trompe, dans son numéro du 7 juillet) donnait à ses lecteurs comme une nouveauté *nec plus ultra* quelques indications sur le médicament nouveau, indications qui très certainement venaient du dehors. Mais comment la presse politique, qui n'est pas obligée à ces recherches, pouvait-elle s'occuper de ce fait, puisque la presse professionnelle, surtout celle qui a trait à la spécialité, excepté le journal du Dr Botey, de Barcelone (distingué laryngologiste qui étudia le médicament et publia après moi un long travail sur ce sujet dans son journal, en me faisant l'honneur de reconnaître ma priorité), ne souffla pas un mot sur ce sujet?

De même que la solution de cocaïne, celle de chlorure d'adrénaline se décompose et s'altère avec le temps, en changeant de couleur et en perdant une partie de ses qualités. De transparente, elle devient jaunâtre, plus épaisse, et il se forme des flocons et un dépôt organique *sui generis* qui sont, à mon sens, la cause de l'affaiblissement de ses propriétés vaso-constrictives.

Je ne l'emploie pas seulement, comme je le dis dans mon article, dans les opérations intra-nasales telles que turbinectomies, turbinotomies, résection d'éperons, opérations de Asch, polypes, etc., mais je l'utilise aussi avec de magnifiques résultats dans les interventions sur les sinus frontaux et maxillaires (procédé Ogston-Luc et Caldwell-Luc) sur les fibromes naso-pharyngés, végétations adénoïdes, etc.

Comme moyen de diagnostic, l'adrénaline a une action très peu connue et que j'ai étudiée. Je ne veux pas parler de son usage comme moyen de diagnostic dans les catarrhes chroniques et empyèmes des cellules ethmoïdales antérieures et des sinus frontaux, car je le connais par tous les auteurs qui l'ont étudié. Moi-même je l'ai mentionné dans ma communication et on en trouve l'explication dans son action vaso-constrictive énergique. Je fais allusion à son électivité médicatrice sur certains tissus sans agir sur d'autres, loi qui préside, sous une forme ou sous une autre, à l'action de tout médicament et qui ne pouvait manquer pour celui-là.

En effet, de la même façon, par exemple, que la cocaïne exerce une action vaso-constrictive et anesthésiante sur tous les tissus sains, action qui va en diminuant pour les tissus hypertrophiés jusqu'à être pour ainsi dire nulle quand ces tissus sont en période de turgescence, de même, l'adrénaline agit sur tous les tissus, excepté cependant les tissus cancéreux et les néoplasmes malins, si peu qu'ils soient caractérisés : elle n'a pas d'action sur eux, ni autour d'eux, elle les isole et les met en évidence d'une manière manifeste. Il en est de même avec les autres tumeurs (polypes, etc.), mais à un degré moindre, toutes les fois qu'elle exerce sur elles son pouvoir thérapeutique.

Parmi les malades intéressants opérés dans ce groupe, je dois mentionner tout d'abord le cas d'ouverture d'une atrésie congénitale complète intéressant les deux choanes chez un enfant de deux mois. Depuis sa naissance on avait remarqué qu'il ne respirait pas par le nez, que, par suite, il ne pouvait

pas téter, parce que dès les premières succions il était obligé de laisser le sein et comme conséquence on le voyait maigrir d'une façon alarmante.

Il y avait un antécédent. Deux années auparavant, j'avais traité un frère de cet enfant pour une lésion presque identique (d'un seul côté) au moyen de la dilatation forcée, presque constante, qui amena la guérison. C'est pourquoi les parents présumèrent dès le début que leur enfant avait quelque chose dans les fosses nasales qui empêchait la respiration.

J'introduisis un stylet dans la fosse nasale droite en le poussant jusqu'à la choane et j'observai qu'il était arrêté; ce n'est qu'en poussant plus fort que je pus introduire l'extrémité très effilée dans la cavité naso-pharyngienne. Du côté gauche, non seulement je ne franchis pas la région choanale, mais je rencontrai une résistance fibro-cartilagineuse impossible à vaincre, bien qu'employant assez de force.

Dans la fosse nasale droite, je parvins à faire la dilatation par des séances quotidiennes, avec un stylet dont l'extrémité était garnie d'ouate imbibée d'huile mentholée, d'une solution de cocaïne à 5 o/o, ou de glycérine iodée à 2 o/o, suivant les jours et en augmentant progressivement le calibre de l'extrémité du stylet.

Dans la fosse nasale gauche, je fus obligé, après cocaïnisation et attouchements avec une solution d'adrénaline, de perforer la cloison fibro-cartilagineuse qui fermait la choane avec le troquart courbe dont on se sert pour la ponction du sinus maxillaire à travers la paroi nasale. Ceci fait, j'introduisis un bistouri boutonné pour agrandir l'ouverture par en haut en me servant, comme guide, de l'index gauche introduit par la bouche dans le naso-pharynx. Ensuite, je retirai le doigt de la bouche, j'essuyai le peu de sang qui sortait avec un stylet garni de coton imprégné d'une solution bouillie d'antipyrine à 6 o/o, et aussitôt je plaçai une mèche de gaze aseptique en l'introduisant avec force jusqu'à la faire sortir dans le naso-pharynx par l'ouverture pratiquée : ainsi fut

terminée l'opération. Vingt-quatre heures après je retirai la gaze et j'en plaçai une autre. Je fis ainsi pendant sept jours de suite et arrivai heureusement pour l'enfant à maintenir l'ouverture béante. Actuellement l'enfant respire librement et facilement par ses fosses nasales sans obstacle d'aucune sorte.

Un autre cas digne d'intérêt est celui du débridement d'une occlusion cicatricielle complète du naso-pharynx et des deux fosses nasales, d'origine lupique.

Il s'agit d'un garçon de vingt-deux ans, pâtissier, qui souffrait de cette infirmité depuis son enfance. Quand je le vis, il ne pouvait respirer que la bouche ouverte; il était vite fatigué par le moindre travail un peu prolongé. Il était anémique, pâle, avec un mauvais état général.

Il y a trois ans, j'avais vu ce malade. Je lui avais proposé l'opération qu'il avait alors refusée et que maintenant il était disposé à supporter.

On sait que le lupus des muqueuses peut exister en dehors de toute lésion de la peau; il peut aussi faire son apparition quelque temps après la guérison de l'affection cutanée.

Chez notre malade, on n'avait jamais constaté de manifestations lupiques, tuberculeuses, etc., sur aucune partie du corps. Il n'était pas syphilitique et n'avait jamais eu de maladie contagieuse. Le lupus primitif de la muqueuse nasale est parfaitement admis par la plupart des auteurs. Celui du pharynx est plus rare que celui des fosses nasales. Cependant, le lupus du pharynx et celui du larynx peuvent aussi être primitifs, d'après quelques cas rapportés, entre autres ceux, très nets, du Dr Felix.

Chez l'individu dont je parle, la lésion a dû commencer par le pharynx à en juger par les lésions cicatricielles et les pertes de substance (absence de luette, de piliers, d'amygdales, de voile du palais, etc.). Tout le pharynx est converti en une espèce de cul-de-sac cicatriciel de couleur blanche, avec une communication naso-pharyngienne par laquelle

on peut à peine introduire un gros stylet. De ce point le lupus a dû s'étendre non seulement au larynx, mais surtout aux fosses nasales, dont la droite est complètement fermée par du tissu fibreux cicatriciel et dont la gauche présente une sténose presque complète, de même nature. L'âge où on rencontre le plus fréquemment ces lésions est de quatorze à vingt-cinq ans. Les femmes sont plus fréquemment atteintes que les hommes.

Les troubles subjectifs causés par le lupus des muqueuses des premières voies sont insignifiants; à moins que la lésion ne soit avancée, comme cela s'est présenté chez notre malade, qui dit n'avoir rien ressenti dans sa gorge et ses fosses nasales si ce n'est une difficulté de plus en plus grande pour respirer et pour avaler.

Dans les fosses nasales, la partie antérieure de la cloison est un des sièges de prédilection de cette forme de tuberculose. Son début nasal est insidieux, caractérisé seulement par une espèce de coryza chronique.

Des trois formes de lupus nasal et pharyngé décrites par le Dr Raulin, forme hypertrophique ou végétante, forme ulcéreuse et forme scléreuse, c'est, à mon avis, de cette dernière qu'il s'agissait dans ce cas. La plus fréquemment observée est la forme hypertrophique, la forme ulcéreuse vient en seconde ligne.

Il n'y a de traitement vraiment efficace que le traitement chirurgical : cautérisation ignée, raclage suivi de cautérisation, extirpation du tissu malade avec cautérisation caustique, chimique ou électrique.

Malgré cela, le lupus récidive quelquefois. Chez notre malade je dus employer un procédé très complexe.

Après chloroformisation, j'incisai chaque fosse nasale avec le bistouri. Après avoir raclé énergiquement l'intérieur de la fosse nasale, j'enlevai avec les pinces de Laurens les tissus sclérosés et les tissus hypertrophiés, ainsi que les morceaux de cornets afin d'agrandir autant que possible le canal

nasal. Ensuite je continuai par curetter et extirper les morceaux avec de fortes curettes très coupantes, de façon à atteindre le naso-pharynx par les deux fosses nasales.

L'hémorragie fut très abondante. Je n'employais pas encore l'adrénaline (c'était en novembre et je ne commençai à m'en servir qu'en décembre) et je n'avais qu'une médiocre confiance dans l'extrait de capsules surrénales.

J'arrêtai, de temps en temps, l'hémorragie par de gros tampons de gaze et je pus ainsi continuer l'opération et arriver dans la gorge et la cavité naso-pharyngienne.

Dans cette région, je dus opérer pour ainsi dire à tâtons en me servant du toucher digital et instrumental, mais en me hâtant, car l'opération avait duré deux heures et le malade avait perdu beaucoup de sang.

Tout à coup, précisément au moment où j'allais terminer, le malade s'arrêta de respirer, et le Dr Redondo, mon chloroformisateur habituel, m'avertit de m'arrêter parce que l'état de l'opéré l'exigeait.

En effet, vu la compétence et l'habileté extraordinaire du Dr Redondo dans l'administration du chloroforme, j'opère avec la plus grande tranquillité, attentif seulement à mon ouvrage comme si je travaillais à l'amphithéâtre. Aussi, ayant jeté un rapide coup d'œil sur le malade, je le vis immobile, cyanosé, sans respiration, en un mot semblable à un cadavre.

Le Dr Redondo et moi comprîmes bien vite de quoi il s'agissait. C'était une syncope avec arrêt de la respiration par obstacle mécanique, non parce que le sang avait pénétré dans la trachée et les bronches, mais parce qu'il était tombé dans l'œsophage, le remplissant sans avoir eu le temps d'entrer dans l'estomac; et, par suite, le tube œsophagien dilaté comprimait la trachée et le larynx. C'est pourquoi je repoussai le bistouri et la canule qu'on m'apportait, parce que j'aurais sûrement et définitivement tué le malade en créant un nouvel obstacle au passage de l'air avec le sang qui serait tombé au moment de l'ouverture de la trachée.

En parail cas, il faut agir vite, mais sans précipitation. En effet, j'ordonnai à mon domestique de monter sur la table d'opération et de soulever par les pieds le demi-cadavre, en même temps que le Dr Redondo lui percutait énergiquement la région précordiale et pratiquait des mouvements respiratoires artificiels avec les bras, et que le Dr Tapia lui tirait la langue avec des pinces et exécutait des tractions rythmées. De mon côté, après avoir ouvert la porte et l'unique fenêtre de l'appartement, sans craindre le courant d'air peu agréable en pareille saison, j'introduisis rapidement et fréquemment des stylets et des pinces garnies de coton humide et aseptique et je pus ainsi débarrasser du sang qui les obstruait l'œsophage et les premières voies respiratoires.

Le résultat ne se fit pas attendre. Après une dizaine de minutes d'efforts, la vie revint peu à peu dans ce corps inanimé, le calme reparut, et finalement nous pûmes le transporter dans son lit dans des conditions telles qu'il était permis d'espérer pour sa vie.

Ce malade guérit très rapidement, à tel point qu'un mois et demi après il partait pour Saragosse rejoindre un régiment de pontonniers auquel il appartenait, pour accomplir certaines manœuvres. Aujourd'hui il est bien portant dans sa pâtisserie comme si rien ne lui était arrivé.

Le cas de l'extirpation d'un volumineux épithélioma nasopharyngé sinusal double offre également un intérêt exceptionnel.

Comme je dois m'occuper de ce malade avec plus de détails dans une autre occasion, je dirai seulement qu'il s'agissait d'un individu de quarante-huit ans, qui depuis quatre ans ressentait dans ses fosses nasales une grande gêne de la respiration.

Un médecin de Talavera lui avait dit qu'il s'agissait de polypes muqueux et lui en avait enlevé quelques morceaux. L'amélioration avait été insignifiante pendant quelques jours. L'année suivante il lui en enleva de nouveau quelques frag-

ments, parce qu'ils avaient terriblement augmenté de volume. Le résultat fut encore négatif et le malade était de plus en plus obligé de respirer la bouche ouverte ; de plus, il ressentait une douleur plus vive au centre de la région frontale (racine du nez et portion correspondante des sinus frontaux). Il mouchait en plus grande abondance un pus fétide, il avait complètement perdu l'odorat ; et la joue gauche, augmentée de volume, comprimait l'œil correspondant avec lequel il ne voyait plus depuis quinze jours.

Depuis trois mois, les douleurs étaient devenues intolérables.

A l'examen, on voyait une masse dure, bourgeonnante, rouge, légèrement crépitante à la coupe, qui faisait irruption par les deux fosses nasales et apparaïssait dans les deux vestibules.

Cette tumeur descendait dans le naso-pharynx jusqu'au-dessous de la luette.

Je diagnostiquai un épithélioma des plus malins, à une période trop avancée pour pouvoir espérer un bon résultat de l'intervention, et avec la crainte d'une récidive presque immédiate.

Le malade souffrait tellement depuis trois mois, sans pouvoir dormir ni manger, que devant mon refus de l'opérer, il m'avertit ainsi que ses parents qu'il allait se tuer si je ne l'opérais pas.

Devant cette situation, réellement désespérée, après avoir, dans une première opération pratiquée chez moi, enlevé tous les prolongements nasal, naso-pharyngé et quelque peu orbitaire, je l'opérai de la prolongation naso-frontale à ma clinique particulière, le 18 avril, avec l'aide du Dr Redondo. J'employai l'anse froide, les pinces de Laurens, des curettes et d'autres instruments appropriés, me servant comme anesthésique local de la cocaïne associée à l'adrénaline ; j'enlevai ainsi des fosses nasales et de la cavité naso-pharyngée des morceaux pesant 103 grammes.

L'examen histologique pratiqué par mon assistant, le Dr Tapia, confirma le diagnostic établi.

Le malade, débarrassé de sa tumeur, respirait librement par le nez, la douleur de la joue et du front avait diminué. Ce résultat m'encouragea à l'opérer complètement sous chloroforme, puisque, comme je l'avais dit au commencement, le néoplasme avait tout envahi. Il n'y avait plus de remède: et après avoir averti la famille du malade de ma crainte d'une récidive plus ou moins éloignée, je me décidai à intervenir sérieusement.

En effet, le jour suivant, à la maison de santé de N. D. du Rosaire, après chloroformisation par le Dr Redondo, avec l'aide des Drs Traver, Tapia, Martin et en présence de quelques autres docteurs, je procédai à l'ouverture des deux sinus frontaux, des cellules ethmoïdales antérieures et du sinus maxillaire gauche, mettant en large communication les deux sinus avec les fosses nasales. J'enlevai d'énormes masses de tumeurs qui avaient tout envahi, y compris les deux orbites, surtout le gauche, et qui avaient produit dans ces régions de si terribles lésions qu'à la fin de cette opération si laborieuse, si longue et si terrible, il ne restait plus qu'un trou béant, irrégulier, difforme et épouvantable.

Le néoplasme enlevé dans les deux opérations atteignait le poids de 233 grammes.

Dans le sinus frontal droit, j'avais rencontré un prolongement de la tumeur qui avait perforé l'os, pénétré dans le crâne, en disséquant la dure-mère, jusqu'à une profondeur de trois centimètres, et par cette ouverture, une fois la tumeur enlevée, j'avais pu introduire mon index droit jusqu'à l'articulation métacarpo-phalangienne.

Toute la surface cruentée fut soigneusement nettoyée: le sinus maxillaire, après un curettage énergique, fut cautérisé au chlorure de zinc à 20 o/o: la plaie fut ensuite suturée.

Il ne survint pas de fièvre, et, à part les phénomènes post-chloroformiques après une intervention si prolongée (trois

heures environ), le malade était émerveillé de se trouver si bien.

Des lavages de tous les sinus à travers les fosses nasales vinrent compléter la guérison. La plaie cutanée fut cicatrisée en douze ou treize jours, sans laisser de traces bien apparentes.

Le malade partit en continuant à se faire des lavages intranasaux avec une solution de formaline à 5 o/o dans de l'eau chaude : depuis, je n'ai pas eu de ses nouvelles. La néoplasie se sera-t-elle reproduite? Sûrement. Mais, pour le moment, le malade mange, dort, respire par le nez et part suffisamment régénéré au moral et au physique.

A propos de la trépanation des sinus frontaux ou opération d'Ogston-Luc : dans les cinq cas rapportés dans la statistique, j'ai obtenu, avec mon procédé, la guérison par première intention dans un temps qui varie entre dix et vingt jours; la cicatrice, peu visible, disparaît avec le temps au milieu des poils du sourcil. Dans aucun de ces cas, ni de ceux que j'ai publiés antérieurement ni de ceux encore inédits que je possède, je n'ai vu l'empyème se reproduire.

Dans mes nombreuses opérations de végétations adénoïdes, j'ai expérimenté l'efficacité de l'adrénaline pour diminuer et presque empêcher l'hémorragie. Généralement, je ne me sers d'anesthésique général d'aucune espèce. J'emploie le chlorure d'éthyle administré par le Dr Redondo.

Bouche, pharynx et larynx.

Grenouillettes	3
Uvulotomies	22
Amygalotomies (au moyen de la guillotine)	41
Amygdalotomies par morcellement (procédé de Ruault)	20
Calcul de l'amygdale palatine gauche : l'incision pratiquée pour l'extraire donna issue au pus d'un abcès intra-amygdalien latent	1
Phlegmon périamygdalien antérieur	2
A reporter	89

Report	89
Abcès rétropharyngé	1
Adéno-phlegmon latéro-pharyngé	3
Abcès de l'aryténoïde droit, ponction intra-laryngée	1
Curettage de végétations tuberculeuses intra-laryngées	7
Extirpation de nodules vocaux (chanteurs)	1
Extirpation d'un fibrome intra-laryngé	3
Extirpation d'un myxome télangiectasique de la corde vocale gauche	1
Extirpation d'un polype fibreux de la corde vocale droite	1
Trachéotomies	4
Total	111

De tous ces cas, le seul vraiment intéressant et rare et parfaitement caractérisé est celui du calcul de l'amygdale palatine gauche. Son extraction donna issue à la collection purulente d'un abcès intra-amygdalien qui s'était formé sans manifester sa présence par d'autres symptômes que ceux du calcul lui-même.

Bien que très rares, ces concrétions calculeuses sont connues depuis longtemps. Hoffmann, Bailleron, Wilson et d'autres les ont mentionnées. Actuellement, nous possédons sur la question des travaux importants, comme ceux de Terrillon (1866), la thèse de Roux (Bordeaux, 1895) et celle de Costet (Paris, 1896).

En réalité, ces calculs sont des formations d'origine cryptique et leur présence s'observe toujours comme une complication de l'amygdalite cryptique chronique. C'est probablement le résultat d'une calcification de l'exsudat caséeux de l'amygdale. Sur la capsule qui les enveloppe on retrouve généralement l'épithélium de la muqueuse cryptique qui est leur siège.

Dans notre cas, la formation du calcul fut provoquée, dès le début, par des phénomènes d'angine chronique : mais, à la dernière période (durant sept mois), se manifestèrent

des symptômes locaux de tumeur, avec douleur (sans doute par compression périphérique et par réaction inflammatoire ayant provoqué l'abcès intra-amygdalien), dysphagie, etc.

Au toucher, on constatait une dureté caractéristique, spéciale, et à travers un point limité, ramolli comme par un commencement de gangrène locale, on avait une sensation de pierre, ce qui permettait de supposer l'existence du calcul.

En effet, la ponction n'ayant donné issue ni à du pus ni à du sang ne fit que confirmer mon diagnostic.

En conséquence, après cocaïnisation et adrénalisation de la surface de l'amygdale, j'incisai avec le bistouri qui vint buter contre le calcul, que j'extrayai au moyen d'un crochet et de fortes pinces.

Mais ce qu'il y a de plus étonnant, c'est qu'après l'extraction, au moment où je curettais la loge pour la cautériser ensuite avec une solution iodo-iodurée forte, un flot de pus, une cuillerée à soupe environ, s'échappa du fond de la cavité occupée par le calcul.

Après nettoyage de la plaie et attouchements répétés avec la solution iodo-iodurée, la guérison fut complète au bout de sept jours, avec disparition complète de toute espèce de phénomènes locaux objectifs et subjectifs.

Le calcul, que la malade voulut garder, était formé, d'après l'analyse d'un petit morceau que nous coupâmes, de phosphate de chaux et de magnésie et de carbonates.

Dans une autre occasion, je ponctionnai un abcès de l'aryténoïde droit chez un malade qui était asphyxiant par suite de cette cause mécanique.

Malgré sa nature infectieuse, cet abcès, une fois ouvert, guérit très rapidement : ainsi fut conjuré par ce moyen très simple le danger qui menaçait la vie du patient.

Je termine en faisant remarquer que, parmi les trachéotomies pratiquées, une le fut sur une petite fille, pour des papillomes multiples qui obstruaient complètement la glotte, menaçant d'asphyxier la petite malade. L'opération lui sauva

la vie. Je ne m'occupe pas des autres cas opératoires parce qu'il s'agit de faits vulgaires et de pratique courante qui ne contiennent aucun enseignement.

SOCIÉTÉ AUTRICHIENNE D'OTOLOGIE

Séance du 30 juin 1902.

M. Bielh. — Présentation de malades :

1° Un soldat qui était entré à l'hôpital pour un **hématome de l'oreille droite.** Il s'en est produit un autre, cette fois-ci dans la fosse naviculaire gauche, dans l'espace d'une nuit. On suppose qu'ils sont dus à un processus dégénératif des cartilages de l'oreille, dont la nature exacte reste inconnue. Le malade dit avoir eu les oreilles gelées l'hiver dernier, en montant la garde.

2° Un conducteur de train avec **occlusion complète du conduit auditif.** Origine probable : le malade serait tombé sur les cornes d'un taureau qu'on venait d'abattre, et se serait blessé à l'oreille !

Le traitement a consisté en ceci : décollement du pavillon, excision de la cicatrice à travers la paroi postérieure et ablation de la couche superficielle du conduit osseux, de façon à faire prendre la cicatrice cartilagineuse au fond de la plaie osseuse. Malgré tout, le rétrécissement tend à se reproduire et on est forcé de recourir au tamponnement méthodique.

3° **Mastoïdite à bacilles de Koch. Abcès osseux multiples. Guérison.** — Malade qu'on avait traité, au mois de mai 1900, pour une otite exsudative. Vers la fin de décembre il se présente de nouveau avec une collection fluctuante sur l'apophyse mastoïde; le tympan présentait le même aspect que sept mois auparavant. A l'ouverture de la mastoïde on tombe sur un abcès sous-périostique, contenant un peu de liquide purulent; une petite fistule osseuse est agrandie et les cellules sont curettées. Le pus contenait des bacilles tuberculeux en masse. Fin mars 1901, l'oreille ayant continué à suppurer et le malade se plaignant de maux de tête, on se décide à l'évidement pétro-mastoïdien; le marteau et l'enclume sont trouvés profondément cariés. Une

semaine après, paralysie du facial complète et restée incurable jusqu'à ce jour. L'otorrhée persiste avec la même intensité.

Cinq mois après, ouverture d'un abcès à l'occiput; curettage de l'occipital sur une grande surface. En janvier 1902, nouvel abcès ossifluent vers l'angle de la mâchoire; ablation d'une partie de la branche montante. Les deux abcès osseux guérissent sans le moindre incident. On n'a jamais rien trouvé de suspect aux poumons, et le malade est toujours resté bien portant autrement.

4° Jeune soldat n'ayant jamais été malade et étant devenu subitement sourd sans cause connue. Abolition complète de toute perception auditive pour tous les sons. Biehl pense qu'il s'agit d'une **anesthésie du nerf acoustique.**

M. Pollak rappelle que Gudden et lui ont décrit des espèces de fentes dans les cartilages de l'oreille, remplies d'un exsudat gélatineux et traversées de petites artérioles. Il se pourrait que par un mouvement quelconque ces fentes soient comprimées, d'où lésion des artérioles et formation d'othématome.

M. Urbantschitsch rapporte deux autres observations de surdité par anesthésie de l'acoustique:

Un enfant de quatorze ans, au milieu d'une leçon à l'école, est atteint subitement de surdité verbale. Malgré tout ce qu'on ait tenté depuis un an et demi, la surdité persiste toujours la même. L'enfant est exempt de toute autre tare nerveuse.

Une chanteuse de théâtre, au beau milieu d'une représentation, devient complètement sourde; elle n'entend plus ni sa voix ni la musique. Cet état persiste pendant un an; un beau jour, aux bains de mer, elle entend le bruit des vagues et depuis ce temps elle a repris ses occupations, sans plus jamais être gênée du côté de ses oreilles.

M. Gomperz. — **Expériences avec de nouveaux tympans artificiels.**

Dans tous les cas où la muqueuse du promontoire a conservé son caractère de muqueuse, le tympan artificiel ordinaire est mal supporté et provoque presque toujours une nouvelle suppuration.

Il y a déjà deux ans, j'avais conseillé l'usage de plaques de celluloïd, qui sont assez bien supportées, mais demandent beaucoup trop de temps pour pouvoir être réduites aux épaisseurs voulues. Un autre produit très recommandable est la vaseline stérilisée, à point de fusion élevé; à l'aide d'une petite canule spéciale à bec recourbé, on l'introduit dans la caisse à l'état presque durci; bien appliquée, elle donne satisfaction dans la plupart des cas.

Les meilleurs résultats ont été obtenus par l'emploi de plaques très fines en argent chimiquement pur. On le trouve facilement dans le commerce, il est très malléable et n'irrite point du tout la muqueuse. L'argent s'est maintenu dans tous les cas où les autres tympans artificiels n'avaient pu être supportés. Une asepsie parfaite est de rigueur autant de tous les instruments que du conduit. Pour ce qui est de ce dernier, Gomperz commence à le nettoyer à l'alcool et à l'éther, puis le badigeonne avec de l'huile mentholée à 5 o/o jusqu'au voisinage du tympan. Pour faciliter l'introduction de la plaque, on procède de la façon suivante : on coupe des rondelles, en laissant dans la direction du diamètre des deux côtés deux prolongements longs de 1 centimètre et larges de 1 millimètre et demi à peu près; ces deux prolongements sont repliés, d'abord d'un angle de 180° et au centre de nouveau d'un angle de 90°; ils servent alors de prise pour la pince. Il sera facile d'obtenir ce résultat avec un fer à estamper.

M. Alt. — 1° **Rapports de la diathèse urique avec l'otosclérose.**

Certains auteurs anglais avaient prétendu qu'il fallait incriminer la diathèse urique comme une des causes les plus fréquentes de la sclérose auriculaire. D'après les recherches de l'auteur, il n'en serait rien, et un traitement général dans ce sens ne donnerait rien au point de vue des oreilles.

2° **Les otites aiguës dans le cours des otites scléreuses.**

L'auteur rappelle qu'il a dernièrement présenté un malade atteint de sclérose chez lequel une otite aiguë purulente intercurrente avait produit une amélioration remarquable. Il avait cru en trouver la cause dans le pouvoir résolutif de l'inflammation aiguë sur le processus pathologique préexistant; l'adhérence si intime de la muqueuse-périoste avec l'os sous-jacent expliquant pourquoi ce dernier réagit à la moindre inflammation de la caisse. Il est parti de là pour rechercher si par des applications de certaines substances chimiques dans la caisse, on n'arriverait pas à agir sur la sclérose de l'oreille. Les résultats de ces expériences seront publiés plus tard, pour le moment il ne veut que réserver son droit de priorité.

M. Urbantschitsch rappelle qu'il s'est basé sur les mêmes considérations théoriques pour expliquer l'effet des courants électriques. L'hyperémie produite par le courant constant, ses propriétés osmotiques et catalyt-

tiques, lui font croire qu'il s'agit des mêmes phénomènes de résorption qui peuvent même aller jusqu'à ramollir du tissu fibreux dur. De même le massage de l'oreille et du voisinage, le massage du naso-pharynx agiraient par hyperémie résolutive.

M. Pollack rappelle les expériences de Gruber, qui faisait des injections de solution de potasse caustique.

M. Politzer est plutôt sceptique. Une otite aiguë artificielle donnerait quelquefois de l'amélioration, mais de peu de durée et qui souvent serait suivie d'une diminution notable de l'audition. Il faut d'ailleurs se montrer réservé dans l'emploi d'une méthode qui, somme toute, fait courir des dangers sérieux au malade. Politzer ne croit pas qu'une hyperémie passagère et artificielle puisse influencer la sclérose auriculaire; quant au traitement catalytique, l'intensité des courants serait trop faible pour pouvoir produire des altérations durables.

M. Gomperz. Il ne faut pas se hâter de conclure dans tous ces cas de sclérose améliorés par n'importe quel traitement; on sait, en effet, que dans le cours de la maladie il se produit quelquefois des périodes de calme où l'oreille va mieux, et ceci sans aucun traitement.

M. Alt. La question se réduit à ceci : l'hyperémie, même passagère, peut-elle avoir des propriétés résolutives sur le processus scléreux ? Je crois que oui. Pour pouvoir poursuivre ces expériences, il faut s'assurer de l'assentiment du malade et puis, chose importante, être sûr que le labyrinthe est indemne; autrement l'inflammation artificielle qu'on produirait dans l'oreille moyenne ne s'arrêterait naturellement pas en deçà des fenêtres ovales et rondes. Je publierai, du reste, mes résultats et mes observations en temps utile.

M. Politzer. — **Coupes et préparations anatomiques concernant la caisse d'un homme guéri d'une otite purulente.**

Le tympan épaissi dans toutes ses couches est adhérent au promontoire dans le segment médian. L'espace épitympanique est rempli de tissu conjonctif de formation récente, au milieu duquel on distingue un îlot de tissu graisseux. Politzer avait déjà vu du tissu graisseux dans la loge de la fenêtre ronde. Comme il n'existe pas moralement de cellules graisseuses dans la caisse, il doit s'agir dans ces cas de tissus de néoformation.

M. Frey. — **Deux observations d'abcès du cerveau d'origine otitique guéris par l'intervention.**

Le premier malade, âgé de vingt-cinq ans, souffrait de l'oreille gauche depuis son enfance (otorrhée); l'autre, la droite, ne suppurerait que depuis un an; cependant, il y a quelques années, on lui aurait extirpé un paquet de ganglions du côté droit. Une semaine

avant son entrée, il fut pris de douleurs de tête et d'un gonflement prononcé et douloureux au toucher de tout le pavillon et du conduit auditif droit. Il a vomi deux fois; il n'y a pas eu de vertiges ni de frissons, par contre un peu de délire et de la fièvre; les douleurs de tête seraient très fortes et l'auraient empêché de dormir depuis une dizaine de jours.

Les réflexes sont exagérés; pas de symptômes du côté des nerfs craniens; une légère trémulation à la marche, le signe de Romberg existe peut-être, en tout cas il est peu apparent; ni hyperesthésie, ni dermographie; pas de symptômes d'ataxie.

Du côté de l'oreille, à gauche, une suppuration abondante et, au fond, une perforation postérieure avec du pus et des débris cholestéatomateux descendant d'en haut; à droite, un conduit fortement rétréci, des masses cholestéatomateuses tassées les unes sur les autres à la place du tympan, entre lesquelles il suinte un peu de pus; l'apophyse est modérément sensible à la percussion.

Le malade est un peu affaissé et s'agite de temps à autre en parlant; mais, malgré tout, il a conservé toute sa lucidité d'esprit et s'oriente très bien en marchant; il n'oscille nettement que quand on lui bande les yeux et qu'on lui dit de marcher ou de se tenir sur une jambe. Le soir de son entrée, il marque un peu d'inquiétude; la température en ce moment est de 38°.

Le lendemain, au matin, apathie complète et raideur de la nuque; température 37°, pouls 94. En l'espace d'une heure, ptose de la paupière droite et dilatation extrême de la pupille du même côté.

Évidement pétro-mastoïdien. Carie du toit du tympan. La dure-mère sus-jacente, fongueuse et nécrosée, est incisée; avec le bistouri, on pénètre en plein dans le lobe temporal; il s'écoule de suite cinq cuillerées à soupe d'un pus très fétide. En touchant au doigt on peut se rendre compte que la cavité est de la grosseur d'à peu près une petite pomme et que ses parois sont très irrégulières.

En peu de jours, l'état général du malade se relève; son intelligence devient plus nette; en l'examinant de plus près on trouve maintenant une hémianopsie droite qui disparaît d'ailleurs dès la quatrième semaine; les autres symptômes oculaires s'amendèrent dès les premiers jours postopératoires. La plaie cérébrale, soigneusement drainée tout le temps, était guérie au bout de cinq semaines.

Ce qu'il y a de plus intéressant dans cette observation, c'est l'ensemble des symptômes oculaires qui laissaient prévoir une accumulation rétrobulbaire; on ne saurait cependant nier qu'ils aient pu tenir aussi bien à de la compression,

Dans la deuxième observation, il s'agit d'un homme de trente-cinq ans, qui, depuis l'enfance, souffrait d'une otorrhée à droite; on lui avait plusieurs fois extrait des polypes.

A son entrée, il se plaint d'une céphalée très vive. Le conduit droit est obstrué par un polype, le tympan gauche a dû se perforer dans le temps, on y voit une cicatrice. Ablation du polype; il se fait un écoulement de pus très abondant pendant quelques jours et les douleurs disparaissent pour reprendre peu de temps après. Politzer proposa une intervention qui fut acceptée; on mit à nu un cholestéatome assez volumineux, remplissant la caisse et ses dépendances; faute d'indications, la dure-mère ne fut pas explorée.

Le jour même, état comateux; exagération des réflexes; température 37°4; pouls 74.

Le lendemain, mise à nu de la dure-mère de la fosse temporale; elle est un peu épaissie et légèrement fongueuse vers la région de l'antre; l'incision à ce niveau, ainsi que l'exploration du lobe temporal restent négatives.

Non content de ce résultat, on résèque la corticale interne en dedans du sinus; les mêmes fongosités reparaissent sur la pachyméninge, mais, cette fois-ci, il y a manifestement des adhérences avec l'os sous-jacent. A peine l'incision faite, il s'écoule du pus à une forte pression. L'abcès du cervelet était de la grosseur d'une noix.

Le pouls maintenant reprend, mais la respiration se ralentit. Les pupilles fortement rétrécies les jours avant, se dilatent à l'extrême, et il y a du nystagmus. Puis les jours après, hémiplégie droite y compris le facial, déviation conjuguée des yeux vers la gauche; le pouls devient rapide et monte à 135.

Tous ces symptômes alarmants ne tardent pas à disparaître, pour faire place à une très forte glycosurie très tenace et se reproduisant même après, à la moindre ingestion de sucre.

Aujourd'hui, le malade va bien et la plaie est en excellent état.

Je me réserve de revenir sur cette glycosurie, que je mets dans le même ensemble, avec les autres symptômes bulbaires. (*Monats. f. Ohrenheilk.*, n° 10, t. XXXVI.

Dr Bertemes.

REVUE GÉNÉRALE ET ANALYSES

BOUCHE ET PHARYNX BUCCAL

Un cas de sténose presque totale du conduit pharyngien, par M. Trétrôp.

Lorsque le malade vint consulter, il se plaignait d'une grande gêne respiratoire et d'une difficulté d'avaler s'accroissant chaque jour. La respiration est bruyante, il y a du cornage et même de la dyspnée. A l'examen, on voit le pilier gauche soudé à la paroi postérieure du pharynx, le conduit pharyngien est comblé par du tissu fibreux, et, au niveau de la base de la langue, l'orifice mesure de 2 à 3 millimètres de diamètre : c'est par là que le malade peut à peine respirer et avaler. L'auteur institue le traitement spécifique, et, vu l'impossibilité absolue du malade de se nourrir, on pratique la trachéotomie. Le traitement spécifique est continué, accompagné de cathétérismes fréquents. Peu à peu le malade avale des aliments solides finement hachés et trois mois après, il avait engraissé de six kilos. La dilatation est continuée tous les deux jours, le mieux s'accentue, la voix s'améliore. L'auteur se propose de tenter le tubage du pharynx pour empêcher la reproduction de la sténose et pouvoir peut-être supprimer définitivement la canule trachéale. L'auteur insiste sur la rareté d'une sténose pharyngienne aussi accentuée et croit que, en pareil cas, la dilatation progresssive est plus recommandable que la cautérisation ou l'excision galvanique du tissu cicatriciel. (Extr. des *Ann. de la Soc. de méd. d'Anvers*, avril 1902.)

Dr Mercier Bellevue.

Sur quelques cas d'angines à tétragènes, par M. Carrière.

Le micrococcus tétragène est capable de produire non seulement des angines, mais encore des manifestations secondaires (pleurésies, etc.). Ces angines seraient une maladie de l'enfance et frapperaient surtout les scrofuleux, les lymphatiques, les rachitiques. Les symptômes sont caractérisés par de la fièvre, de la dysphagie, des troubles gastriques qui disparaissent au bout de trois jours. L'affec-

tion revêt deux types : type érythémato-pultacé, type diphtéro-pultacé. Il subsiste généralement une hypertrophie amygdalienne et un certain engorgement ganglionnaire. Comme traitement, l'auteur préconise les lavages alcalins, suivis de badigeonnages à l'eau oxygénée, et recommande l'asepsie du nez. (*Semaine méd.*, n° 35, août 1902.)

Dr Mercier Bellevue.

NEZ ET PHARYNX NASAL

Corps étranger du naso-pharynx *(Ein Fremdkörperfall der Nasenrachens)*, par le Dr R. Kafemann.

Les cas de corps étrangers du naso-pharynx étant extrêmement rares, celui observé par l'auteur mérite d'être rapporté ici.

Il s'agissait d'une jeune fille de douze ans, dont le nez exhalait depuis neuf ans une odeur « pestilentielle ».

Les médecins consultés en grand nombre n'ont pu découvrir la source de cette fétidité.

L'examen rhinoscopique pratiqué par l'auteur lui permit de constater un état absolument normal des fosses nasales, dont les cornets étaient recouverts d'une muqueuse saine, tandis que la cloison droite permettait d'inspecter les cavités jusqu'au niveau du naso-pharynx. Il n'existait nulle part le moindre dépôt, la moindre suppuration.

L'examen du naso-pharynx révéla seulement l'existence de végétations adénoïdes très modérées.

L'éclairage par transparence montre une perméabilité parfaite des sinus de la face.

Croyant que la fétidité en question pouvait avoir sa source dans les végétations adénoïdes, l'auteur en proposa l'ablation, qui fut acceptée et pratiquée à l'aide d'une pince, afin d'empêcher la déglutition d'une partie de la tumeur, ce qui se produit souvent lorsqu'on opère avec le couteau de Gottstein.

Aussitôt enlevée, la tumeur fut jetée dans une cuvette, et l'auteur fut tout étonné d'entendre un bruit sec qui se produisit à ce moment. En regardant la cuvette, il aperçut au fond un bouton de soulier muni d'un œillet métallique; ce

dernier était rouillé, tandis que le bouton lui-même était usé et recouvert de mucosités fétides. Immédiatement après l'opération, la fétidité nasale avait disparu. (*Archiv f. Laryngol.*, XIII, 2, 1902.) Dr S. JANKELEVITCH.

LARYNX ET TRACHÉE

Paralysies du larynx d'origine centrale, par MM. DIDE et BOULAI.

Les documents de nature à fixer le trajet des fibres laryngées intra-cérébrales sont encore peu nombreux; les cas cliniques de paralysie laryngée liés à des lésions cérébrales sont extrêmement rares, aussi l'auteur publie deux observations. La première est une hémiplégie droite avec contracture. Rire et pleurer spasmodiques. Paralysie complète avec atrophie de la corde vocale droite; la deuxième observation se rapporte à un marin de quarante-cinq ans, dont les caractères de paralysie font penser qu'il s'agit d'une lésion de ramollissement cortical siégeant dans la zone rolandique droite. L'examen laryngoscopique montre une paralysie des abducteurs de la corde vocale gauche et une paralysie légère des adducteurs du même côté. (*La Parole*, n° 5, mai 1902.) Dr MERCIER BELLEVUE.

Du mode d'action du muscle crico-thyroïdien et de ses rapports avec la formation des sons *(Ueber die Wirkungsweise des musculus crico-thyroideus und ihre Beziehungen zur Tonbildung)*, par le Dr E. BARTH.

1° Le muscle crico-thyroïdien agit généralement en attirant le chaton du cartilage cricoïde vers le bord inférieur du cartilage thyroïde;

2° La possibilité de cette action suppose une fixation du cartilage thyroïde. Or, cette fixation n'est que relative et dépend de celle de l'os hyoïde;

3° Lorsque la musculature qui fixe l'os hyoïde se trouve relâchée, le muscle crico-thyroïdien attire le cartilage thyroïde vers le cricoïde. Le thyroïde est suivi dans ce mouvement par l'os hyoïde, qui se dirige en même temps en avant.

4° Grâce à ce mouvement en bas et en avant du cartilage thyroïde et de l'os hyoïde, le diamètre sagittal de l'hypo-

pharynx et la distance entre la moitié postérieure du dos de la langue et le voile du palais se trouvent augmentés, et il en résulte une amélioration de la résonance et de la conductibilité des ondes sonores qui sortent du larynx;

5° Le relâchement de la musculature qui fixe l'os hyoïde a donc pour effet de diminuer l'effort musculaire que nécessite la phonation;

6° L'émission de sons pendant que le corps thyroïde accomplit un mouvement en bas favorise l'hygiène de l'appareil de phonation et peut être employée comme moyen curatif contre les troubles fonctionnels de la voix;

7° Dans l'enseignement du chant et de la parole, il faut apprendre aux élèves à émettre les sons en relâchant les muscles fixateurs de l'os hyoïde, ce qui fait accomplir au cartilage thyroïde un mouvement en bas. (*Archiv f. Laryngol.*, XIII, 2, 1902.) Dr S. JANKELEVITCH.

OREILLES

Hémorragie considérable consécutive à une myringotomie *(Considerevole emorragia consecutiva ad una myringotomia)*, par le Dr COMPAIRED.

Un jour, l'auteur fut appelé auprès d'une jeune femme qui présentait tous les symptômes d'une otite aiguë. La membrane du tympan était rouge et présentait une saillie du quadrant antéro-supérieur.

L'auteur pratique la paracentèse et voit sortir, au lieu de pus, un jet de sang artériel animé de pulsations.

Un tamponnement du conduit avec de la gaze iodoformée n'ayant pas réussi à arrêter l'hémorragie, on est obligé de faire la compression de la carotide correspondante.

Dès qu'on cessait la compression, l'hémorragie se reproduisait. L'auteur fit alors un nettoyage du conduit et réussit à introduire, à travers l'incision du tympan, une mince bandelette de gaze dans la caisse elle-même, de façon à exercer une pression plus directe. Au bout de deux heures, l'hémorragie pouvait être considérée comme arrêtée. On enleva alors la bandelette, et l'hémorragie se renouvela encore une fois. Répétition de la manœuvre précédente, avec cette diffé-

rence que la bandelette introduite a été imbibée d'une solution d'antipyrine à 10 0/0, et laissée en place pendant plus de trente heures. C'est alors seulement que l'hémorragie s'était arrêtée définitivement, en même temps que les symptômes qui ont nécessité la myringotomie avaient disparu d'une façon complète.

L'auteur croit que la cause de cette hémorragie résidait dans une anomalie anatomique, une branche de l'artère maxillaire interne ou de la carotide interne se trouvant adossée à la membrane du tympan. (*Archiv. ital. di otol.*, XIII, 2, 1902.)

Dr S. JANKELEVITCH.

Contribution à l'histologie pathologique du labyrinthe, spécialement de l'organe de Corti *(Zur pathologischen Histologie des Ohrlabyrinthes mit besonderer Berücksichtigung des Corti'schen Organes)*, par le Dr G. ALEXANDER.

Labyrinthes provenant d'une autopsie de cancéreux de la langue, mort des suites de l'intervention. Le malade avait soixante-six ans; la surdité aurait débuté il y a trois ans. A relever entre autres lésions anatomo-pathologiques, telles que atrophie des reins, etc., une endartérite chronique des gros vaisseaux et une sclérose très nette des artères de la base et de l'artère auditive interne.

L'auteur nous décrit, dans une étude très consciencieuse et illustrée de nombreuses figures, tous les désordres que peuvent produire, dans un organe aussi délicat que la papille acoustique, l'évolution sénile et l'artério-sclérose généralisée (c'est, en effet, à cette étiologie qu'il s'arrête).

Rien de pathologique dans l'oreille moyenne; le tympan, les osselets, les fenêtres rondes et ovales sont absolument normaux.

Dans le labyrinthe, seul l'organe de Corti est atteint et on peut poursuivre pas à pas tous les degrés de son atrophie progressive.

Dans un premier stade, peu de lésions, en dehors d'une diminution du nombre des cellules de Corti et des piliers internes et externes.

Puis, disparition par résorption des cellules sensorielles,

pendant que les cellules secondaires de Hensen et de Claudius augmentent en nombre et en volume.

Enfin, dans un dernier stade, atrophie complète des éléments nobles, des cellules d'appui de Hensen, de Claudius et de Bœtticher et même du revêtement épithélial des sillons spiral interne et externe. La papille acoustique n'est plus représentée que par un mamelon de cellules plates, pauvres en noyaux.

L'atrophie du ganglion spiral et du nerf du limaçon marche de pair avec l'atrophie de l'organe de Corti; le nerf acoustique et les noyaux d'origine ne présentent rien de particulier; il s'agissait donc d'une affection périphérique, nettement localisée au labyrinthe sensoriel.

La membrane de Corti n'est pas atteinte. Le ligament spiral présente quelques signes de dégénérescence par résorption comme on en voit quelquefois chez les vieillards.

Nous ne saurions trop recommander la lecture du travail d'Alexander aux otologistes que la question des maladies du labyrinthe intéresse spécialement. Ces observations sont malheureusement encore trop rares; en tout cas, celle-ci nous montre que pas plus que les autres organes, l'organe de Corti n'échappe aux atteintes d'une affection générale, telle que l'artério-sclérose; et elle réduit d'autant le nombre des cas qu'on est encore forcé de classer parmi les labyrinthites d'origine fonctionnelle sans lésions anatomo-pathologiques connues. (*Archiv f. Ohrenheilk.*, LVI, nos 1 et 2.)

Dr Bertemes.

Surdité datant de dix ans ramenée à une audition moyenne par le procédé de Delstanche, par M. Trétrôp.

L'auteur considère le procédé de Delstanche comme un « utile auxiliaire dont on aurait tort de dédaigner le concours dans la lutte contre les formes en même temps les plus fréquentes et les plus rebelles de la surdité ». Pour montrer les heureux résultats obtenus par l'emploi judicieux et persévérant du masseur raréfacteur de Delstanche, sans l'aide d'aucun agent thérapeutique, l'auteur communique une observation des plus probantes. Il s'agit d'une femme

de trente-trois ans, qui, à la suite d'influenza, fut atteinte de surdité complète qui dure depuis dix ans. Bourdonnements dans les deux oreilles, vertiges, céphalée intense, tels sont les principaux symptômes accusés par la malade.

L'examen fonctionnel et l'examen objectif des oreilles atteintes permettent de porter le diagnostic d'otite moyenne chronique adhésive bilatérale consécutive à l'influenza.

Après trois séances de massage, la tête est plus libre, les vertiges ont disparu. Tous les deux jours, le massage est fait, et si l'on tarde davantage, les vertiges reparaissent. Peu à peu l'amélioration s'accentue, ainsi qu'il est facile de le constater par l'acoumètre. Trois mois après le début du traitement, la malade put entendre non seulement les voitures, mais les passants dans la rue; au théâtre, elle entend tous les acteurs et elle-même se considère comme guérie. Moins enthousiaste que la malade, l'auteur dit qu'au point de vue scientifique, l'audition est revenue à un état voisin de la moyenne, ce qui est un fort beau succès pour le procédé de Delstanche : il convient, en effet, de noter que l'affection remontait à dix ans et que la malade avait été soignée pendant plusieurs mois auparavant sans amélioration appréciable.

L'auteur, du reste, se propose de publier plusieurs cas analogues, qui ne feront que confirmer la valeur du procédé de Delstanche. (Ext. des *Ann. de la Soc. de méd. d'Anvers*, février-mars 1902.)

Dr Mercier Bellevue.

NOUVELLES

Distinction honorifique. — Nous apprenons que notre ancien collaborateur le Dr Natier, de Paris, vient d'être nommé chevalier de la Légion d'honneur.

M. Natier a fondé, il y a déjà plusieurs années, la *Revue internationale de rhinologie, otologie et laryngologie*, devenue aujourd'hui le journal *La Parole*, qu'il dirige avec l'abbé Rousselot.

Bordeaux. — Impr. G. Gounouilhou, rue Guirande, 11.

24e ANNÉE. N° 5. 31 JANVIER 1903.

REVUE HEBDOMADAIRE
DE
LARYNGOLOGIE, D'OTOLOGIE
ET DE RHINOLOGIE

DE L'EMPLOI DE LA RAINETTE EN OTO-RHINOLOGIE[1]

Par le Dr Aimar RAOULT,
de Nancy, ancien interne des Hôpitaux de Paris.

La rainette est un instrument très employé en chirurgie vétérinaire. Le modèle le plus usité : la rainette à clous de rues, est formé d'une lame plate tranchante des deux côtés et terminée à son extrémité par un crochet tranchant lui-même de chaque côté; ces tranchants sont évidés. L'instrument peut donc couper par le plat et par la gorge formée par le crochet; il est destiné à évider la corne du pied des chevaux pour faciliter l'extraction des clous qui s'y sont enfoncés. Il est encore utilisé pour enlever les durillons qui se forment aux pieds des chevaux et pour évider les os atteints de carie. Il existe encore deux autres modèles : un à lame plus large et plus courte que le précédent et la rainette anglaise à lame recourbée sur le côté. Pour plus de détails à ce sujet, on peut consulter : Moulé, *Histoire de la médecine vétérinaire*, Paris, 1900; Peuch et Toussaint, *Précis de chirurgie vétérinaire*, et Cadiot et Almey, *Thérapeutique chirurgicale*.

M. le Dr Dupuis, vétérinaire-major au 8e d'artillerie, nous donna l'an dernier, à M. le Dr Georges Gross et à moi, l'idée

1. Travail reçu le 15 janvier 1903.

de nous servir de la rainette en chirurgie humaine, sauf à transformer l'instrument pour l'adapter à cette utilisation, surtout en ce qui concernait l'oto-rhinologie. M. Gross employa un instrument à peu près semblable à celui des vétérinaires et en éprouva les bons offices pour les évidements osseux.

Je dus faire plusieurs essais avant d'arriver au modèle définitif décrit dans ce travail. J'ai dû laisser de côté la rainette à double tranchant, qui peut être dangereuse dans les espaces peu étendus où nous opérons, et dans lesquels tant d'organes délicats avoisinent le champ opératoire. Pour cela même, il fallait avoir un instrument peu volumineux, peu large, tout en lui gardant une grande solidité. Voilà pourquoi j'ai abandonné le double tranchant et ai fait construire deux rainettes, une droite et une gauche, c'est-à-dire une coupant de gauche à droite et l'autre de droite à gauche. De plus, j'ai abandonné l'évidement du tranchant de façon à obtenir un instrument très robuste et qui ne puisse pas se casser. En effet, dans le premier modèle que j'avais fait construire, le tranchant évidé avait été mis rapidement hors de service, par suite de la formation de crans.

La rainette ne paraît pas avoir été utilisée antérieurement en chirurgie humaine et M. G. Gross ne l'a trouvée mentionnée ni dans aucun catalogue de fabricants d'instruments de chirurgie, ni dans les divers ouvrages de technique chirurgicale.

La figure ci-contre montre les deux modèles de rainette que j'ai fait construire par M. Grégoire. Celle de droite est la rainette droite, coupant de gauche à droite; celle de gauche, la rainette gauche, coupant de droite à gauche (on n'a pas représenté le manche de cette dernière). Comme on peut le voir par cette figure, le tranchant latéral du plat de l'instrument se continue avec le tranchant du crochet, et l'instrument peut couper sur le plat et au niveau de la gorge du crochet. La lame est épaisse, solide et non évidée. J'ai employé le

manche des curettes de Chatellier, qui est bien en main et peut être tenu solidement.

La rainette peut être tenue de deux façons pour opérer :

1° Suivant la position usitée par les vétérinaires : comme si l'on tenait un poignard. Le manche est tenu dans le poing

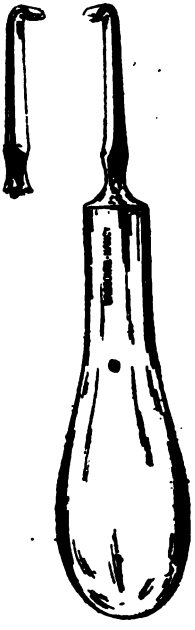

Fig. 1. (2/3 de grandeur.)

Fig. 2.

fermé, la lame dépassant la partie cubitale du poing; on prend un point d'appui sur l'extrémité de l'avant-bras et, par des mouvements de poignet, on taille avec la gorge ou le plat dans l'os malade. On a ainsi une très grande force et on peut enlever de larges copeaux osseux;

2° Le manche maintenu dans la main fermée, le pouce écarté, comme le montre la figure 2. La lame de la rainette sort au niveau du bord radical de la main; le manche, arrondi

comme celui de la figure 1, s'adapte parfaitement dans la main fermée. Le pouce écarté de la main sert de point d'appui, et l'on attaque l'os par des mouvements de rotation autour du pouce pris comme axe, ou des mouvements d'abduction de la main sur le pouce. C'est la position que je trouve la plus facile pour nos opérations; notre champ opératoire étant peu étendu et irrégulier, il est difficile de prendre un point d'appui sur l'avant-bras et d'employer la position précédente.

On peut, en opérant ainsi, au moyen de la gorge de la rainette, creuser rapidement une excavation (pourvu que l'os ne soit pas trop éburné), sans se servir de la gouge et du maillet. On peut facilement limiter, si le point d'appui est bien pris sur le pouce, l'étendue du travail de l'instrument, tout en ayant une très grande force. L'instrument est gardé constamment dans la main, d'où absence de perte de temps; enfin il n'y a pas d'ébranlement de l'os dans le voisinage et pas de possibilité de fêlures.

J'ai pratiqué au moyen de la rainette plusieurs évidements pétro-mastoïdiens, je n'ai eu besoin de me servir de la gouge et du maillet que pour faire sauter la partie profonde du mur de la logette des osselets. Dans un cas de mastoïdite de Bezold, j'ai été à la recherche de l'abcès intra-osseux situé en dedans et en bas, à travers toute la pointe d'apparence saine que j'ai évidée, sans donner un seul coup de gouge. Enfin, je me suis servi exclusivement de la rainette pour aller à la recherche de nécroses du maxillaire d'origine dentaire.

Cet instrument pourrait être utilisé pour l'ouverture des sinus et, en particulier, du sinus frontal, en raison de l'absence d'ébranlement communiqué à l'os voisin, comme le fait peut-être l'emploi de la gouge et du maillet. Cette dernière crainte avait, en effet, été émise par M. Luc à la dernière réunion de la Société française d'otologie, rhinologie et laryngologie. Je dois dire que je n'ai pas osé, dans deux cas de sinusité frontale, me servir de la rainette, parce que je

n'avais pas encore à ce moment assez l'habitude de cet instrument et que je craignais les échappées. Mais, actuellement, dans le premier cas que j'aurai à opérer, je n'hésiterai pas à l'employer.

La rainette pourrait peut-être remplacer la tréphine dans plusieurs cas où l'on fait usage de cette dernière.

ASSOCIATION

DES MÉDECINS ET NATURALISTES ALLEMANDS

SECTION D'OTOLOGIE

Séances du 21 au 27 septembre 1902.

URBANTSCHITSCH. — **Du traitement électro-catalytique des affections de l'oreille** (publié dans *Monats. f. Ohrenheilk.*, t. XXXVI, n° 11).

Les bons effets du traitement électrique sont basés sur les propriétés physiologiques du courant constant.

1° *Propriétés vaso-motrices.* — Elles sont manifestes, puisqu'il se produit de la rougeur et quelquefois même de la vésication de la peau. Du moment donc qu'il produit des changements dans la circulation lymphatique et sanguine, le courant électrique peut retentir sur la nutrition et les phénomènes de résorption dans l'intérieur des tissus.

2° *Propriétés catalytiques.* — Il se fait un courant endosmotique allant de l'anode à la cathode; on a de cette façon réussi à faire passer des particules de charbon à travers une paroi poreuse. Théoriquement donc, certains dépôts pathologiques pourraient passer d'un pôle à l'autre ou au moins être déplacés.

3° *Propriétés chimiques.* — Au contact des tissus, la production de l'acide carbonique est augmentée, l'absorption de l'oxygène se fait avec plus d'intensité, etc.

4° *Propriétés électrolytiques.* — On sait qu'à l'anode il se produit un dégagement de sels de soude et de potasse pouvant être assez intense pour ramollir du tissu fibreux dur et rétractile.

En partant de ces faits, Urbantschitsch a expérimenté le courant continu sur dix-huit malades. L'électrode négatif est porté sur le tympan ou à travers la perforation, sur la région avoisinante de la

fenêtre ovale; il doit être assez fin et bien s'adapter au conduit; pour le fixer, on le tasse avec du coton contre la paroi supérieure. Le courant ne doit pas dépasser 0,1 à 0,2 de milliampère; quelquefois il faut même descendre au-dessous de 0,1. Un courant plus fort produirait une sensation de brûlure ou des vertiges. Le malade est-il incommodé d'une façon quelconque, il faut diminuer l'intensité. Il peut arriver qu'un courant de 3/10e soit bien supporté; il y a alors des chances que l'électrode ne touche pas le tympan; dans ces conditions, se garder de l'enfoncer avant d'avoir diminué le courant de peur de provoquer des vertiges intenses. Bien faire attention de ne pas produire des variations trop brusques; Urbantschitsch se sert d'un collecteur spécialement construit à cet effet. La durée de chaque électrisation varie, elle est de cinq à quinze minutes; on la répète tous les trois jours.

Suivent les observations de dix malades (18 cas). Les résultats ont été les suivants:

Dans la moitié des cas, l'audition à la montre n'a pas été améliorée. L'amélioration, quand elle est survenue, a été toujours faible; ainsi, de 1 à 3, de 2 à 8 centimètres, une seule fois de 3 à 20 centimètres.

L'audition à la voie chuchotée n'a pas été influencée dans 4 cas; dans 4 autres, elle a été portée de 10 à 50 ou de 50 à 70 centimètres; il y a eu des augmentations de 100, 200 et même 365 centimètres (1/3 des cas). Les résultats seraient donc ici un peu plus encourageants.

L'amelioration peut porter sur les symptômes subjectifs, tels que bourdonnements; la preuve, un cas où des bourdonnements datant de vingt ans ont disparu.

Le traitement électrique doit être continué pendant très longtemps. Urbantschitsch cite des cas qui ne lui ont donné des résultats qu'après plusieurs mois, avec des séances jour par jour.

L'amélioration obtenue peut être inconstante pendant le traitement, en ce sens qu'elle diminue ou augmente brusquement sans cause connue. Par contre, il y a des malades qui profitent surtout d'une interruption de traitement.

Le courant électrique influencerait surtout cette sensation de lourdeur et de fatigue accusée fréquemment par les sourds; ils sont d'ailleurs aussi facilement soulagés par le courant interrompu.

A noter, enfin, les petites brûlures que provoque l'électrode cathodique au niveau de la caisse et du conduit auditif, et qui peuvent quelquefois réchauffer une vieille otite guérie depuis longtemps.

M. Barth. — L'électrisation unilatérale est souvent douloureuse et provoque des vertiges; il vaut donc mieux prendre deux électrodes pour le pôle positif et laisser passer le courant en même temps des deux côtés. L'électrode agit en partie comme tympan artificiel, d'où l'amélioration à l'audition.

M. Kummel préconise l'emploi de courants très faibles; il a eu de très bons résultats.

M. Berthold a vu des vertiges se produire même avec des courants peu intenses.

M. Habermann. — **Un cas de surdi-mutité consécutive à une affection de l'oreille moyenne** (publié en détail dans le t. LVII des *Archiv f. Ohrenheilk.*, nos 1 et 2).

Surdi-mutité sans lésions du labyrinthe ni du nerf acoustique. Tympans cicatriciels, épaississement de la muqueuse de la caisse; ankylose de l'étrier dans la fenêtre ovale; obstruction par hypérostose de la fenêtre ronde.

Des cas analogues pourraient peut-être être justiciables d'un traitement curateur.

M. Alexander rappelle une observation de Politzer, dans laquelle l'audition avait été normale malgré une occlusion hypérostotique de la fenêtre ronde, la membrane de la fenêtre ovale et le labyrinthe étant restés normaux.

M. Bezold. — L'audition peut être bonne même dans les cas où l'étrier est immobilisé par des néoformations osseuses, pourvu que la fenêtre ronde ne soit pas atteinte.

M. Wittmaack. — **Préparations histologiques du ganglion spiral dans l'intoxication par la quinine.**

Les corpuscules de Nissl prennent plus facilement les colorants alcalins; dans les cas plus invétérés, ils se déplacent et peuvent même complètement disparaître.

M. Löwe a vu la morphine produire les mêmes altérations.

M. Alt. — **Les maladies du nerf acoustique dues à l'abus de l'alcool et du tabac.**

L'auteur a pu en observer trois exemples.

Le premier concerne un alcoolique atteint de polynévrite et de névrite optique rétrobulbaire. Sa surdité présentait tous les caractères d'une affection labyrinthique typique. Elle mit deux mois à disparaître, pendant lesquels le malade, surveillé, s'était strictement privé de boire.

Les deux autres concernent les névrites tabagiques avec surdité prononcée et sifflements intolérables. L'examen aux diapasons avait été tout le temps négatif. L'un des deux malades avait été traité d'abord pour une affection de l'oreille moyenne, naturellement sans résultat, jusqu'au jour où l'on avait pensé à lui défendre le tabac; six semaines après il était guéri.

Les névrites acoustiques alcooliques et tabagiques donnent lieu facilement à des erreurs de diagnostic parce que l'épreuve aux diapasons ne donne, la plupart du temps, rien de bien net. C'est ainsi que, faute de soins intelligents, elles deviennent incurables et sont alors mises sur le compte des labyrinthites de cause inconnue. On peut les comparer à ce sujet aux surdités professionnelles, qui réagissent aussi peu aux épreuves classiques du diapason.

La névrite de l'acoustique est le plus souvent isolée et ne s'accompagne donc pas toujours de névrite optique. Sa guérison demande de six à huit semaines et ne s'obtient que si le malade s'abstient rigoureusement de fumer ou de boire.

M. Gomperz. — Ces affections du nerf acoustique ne doivent pas être confondues avec les affections catarrhales de l'oreille moyenne, comme on en voit souvent chez les forts fumeurs. L'examen au diapason ne reste négatif que dans les cas légers. Ce n'est pas tant la nicotine que ses dérivatifs et produits de combustion qui agissent sur le nerf.

M. Habermann a pu diagnostiquer des labyrinthites alcooliques par l'épreuve aux diapasons. Il a observé des cas de bourdonnements par l'emploi de l'aspirine.

M. Berthold ne croit pas que tous ces cas de surdité légère soient dus à une altération du nerf; on a cité des cas d'amblyopie sans névrite optique.

M. Alt lui répond que l'examen du fond d'œil est quelquefois négatif; on a cependant rapporté des exemples d'atrophie et d'inflammation interstitielle du nerf optique dans l'alcoolisme.

M. Bezold. — **La septicémie généralisée dans le cours des otorrhées chroniques avec perforations centrales.**

L'auteur proposerait d'établir pour les cas analogues à ceux qu'il va communiquer une rubrique spéciale dans la statistique des otites purulentes, parce qu'on ne peut les classer ni dans les cas chroniques ni dans les cas aigus, puisqu'il s'agit d'otites réchauffées.

I. Fille de quinze ans; avait été traitée en 1893; l'oreille a été revue à plusieurs reprises dans les deux dernières années. Plus d'écoulement, perforation centrale à gauche, de forme ovalaire. En 1895, douleurs très fortes à l'oreille, subdélire, angine lacu-

naire avec gonflement ganglionnaire prononcé, fièvre jusqu'à 41°, vomissements, sensibilité à l'apophyse. Antrotomie; les cellules sont remplies d'un exsudat fibrino-muqueux, à streptocoques. Le jour après, pouls rapide, gonflement de la rate, albumine, crachats hémoptoïques; septicémie; mort.

II. Étudiant de vingt-trois ans; avait déjà été traité pour son oreille. Malade affaibli, délirant; température très haute. Perforation centrale du tympan. Ouverture de l'antre. Le pus contient du streptocoque. Septicémie; mort.

Autopsie. — Muco-pus dans l'apophyse. Abcès sous-dural; pachyméningite purulente. Phlébite du sinus, sans thrombose; légère injection des parois de la veine. Pas de métastases.

III. Étudiant de vingt et un ans. Cinq jours après avoir pris un bain de rivière, il se plaint de son oreille gauche. Perforation très grande dans le quadrant postéro-inférieur. Douleurs à l'apophyse. Ouverture de l'antre. Le pus contient des bâtonnets caractéristiques de l'infection grippale. Les douleurs persistent encore pendant quatorze jours; deux mois après le malade quitte l'hôpital, ayant gardé sa perforation; il y a encore un peu de sécrétion.

Devant ces symptômes généraux aussi graves et d'après l'aspect du tympan et de la caisse, il faut croire qu'il s'agit d'une infection spéciale. Bezold voudrait la désigner sous le nom de septicémie aiguë avec perforation centrale. Il s'agit sans doute d'une virulence exagérée du virus infectieux ou d'une absorption exceptionnellement abondante par la muqueuse de la caisse et les lymphatiques.

M. Barth s'élève contre la tendance qu'on a de trop schématiser. On connaît de nombreux cas qui, tout en étant chroniques, ont évolué comme des affections aiguës. Il se rappelle un malade guéri de son otite aiguë et ayant pris dans la suite une méningite aiguë; le tympan ne présentait plus de lésions à l'autopsie. L'inflammation ganglionnaire n'aurait rien de bien caractéristique.

M. Kummel rappelle qu'il existe dans la région de l'embouchure de la trompe et vers la paroi inférieure de la caisse des fissures dans la muqueuse par où l'infection peut se propager au bulbe et à la carotide.

M. Habermann a vu survenir la septicémie surtout chez des malades opérés à l'hôpital; il a pu s'agir de cas analogues.

M. Grunert croit que les mêmes accidents peuvent se produire avec une perforation périphérique; une nouvelle classification lui paraît donc peu justifiée. Étiologiquement, l'infection générale ne se propage pas nécessairement par les voies lymphatiques et les recherches de Leutert ont prouvé qu'il s'agit très souvent de thrombophlébite.

M. Bezold ne veut établir sa classification qu'à un point de vue statistique; au point de vue clinique, elle n'aurait pas la même valeur. — Il s'agissait dans ses observations de lymphangite aiguë et non d'engorgement ganglionnaire.

D'après M. Alexander, les observations de Bezold sont caractérisées par une virulence spéciale de l'infection; il aurait fallu faire des cultures du pus et du sang.

M. Schwartze. — La septicémie est particulière aux cas aigus: il ne se forme pas de métastases, parce que la mort arrive trop vite. Au point de vue du pronostic, il faut tenir compte de l'état du pouls.

M. Grunert. — **A propos des objections faites à la paracentèse du tympan.** (Sera publié dans la *Münch. med. Wochens.*)

Le rapport de Grunert s'adresse principalement à Piffl. On se rappelle qu'au dernier congrès des otologistes allemands à Trèves, Piffl avait repoussé la paracentèse précoce dans le traitement de l'otite aiguë.

Piffl aurait le grand tort de ne considérer la question qu'à un point de vue purement théorique et de rejeter sans autres preuves tout ce que Schwartze et d'autres auraient établi, depuis déjà une trentaine d'années. Rien ne serait moins prouvé que cette assertion que l'otite aiguë est une maladie cyclique, commençant par un frisson et finissant le septième ou le huitième jour avec une chute brusque de la température. La classification des otites en primaires et secondaires aurait été à tort prônée comme une classification étiologique et ne pourrait en tout cas remplacer l'ancienne en catarrhe aigu inflammatoire et en catarrhe aigu purulent. Les autres affirmations de Piffl — l'otite non paracentésée guérit plus vite et dans de meilleures conditions que l'otite paracentésée, la paracentèse n'empêche nullement les complications endocraniennes — resteraient encore à prouver.

M. Piffl s'élève contre le reproche d'avoir exposé la question devant des médecins praticiens sans l'appuyer sur des faits nets et vécus et d'avoir produit ainsi une certaine confusion dans l'esprit de ses auditeurs. Sa méthode, qui est celle de son maître Zaufal, aurait été éprouvée maintes et maintes fois avant d'avoir été exposée.

Si Grunert dit n'avoir jamais observé l'évolution cyclique de l'otite, cela tient probablement à ce qu'il l'a interrompue par une paracentèse trop hâtive. D'ailleurs, la durée n'en est pas forcément de sept jours, elle peut être plus courte ou plus longue.

Un reproche qu'il ferait encore à la paracentèse, c'est qu'une fois le tympan ouvert, les sécrétions nasales sont lancées plus facilement dans l'oreille moyenne pendant l'action de se moucher.

On lui reproche de croire que l'incision hâtive ne prévient pas toujours les complications. Il n'aurait qu'à rappeler les faits de complications survenues même après une perforation spontanée très précoce. D'ailleurs, s'il s'est élevé contre la paracentèse, c'était surtout parce qu'on la pratiquait trop souvent à son avis et sans indications exactes.

M. Zaufal. — Ce n'est pas par amour pour certaines considérations plus ou moins théoriques, comme on me l'a reproché, que je suis arrivé à me montrer sceptique pour la paracentèse précoce. J'en ai été partisan comme vous tous au commencement; plus tard, ayant eu dans ma clientèle privée des malades qui s'y refusaient et ayant observé des améliorations subites vers le septième ou huitième jour, je me suis montré plus réservé; j'ai pris alors des cas où je suis volontairement resté en expectation et toujours avec le même résultat.

Mes recherches bactériologiques n'ont fait que corroborer ma nouvelle façon de faire. Là où il n'y avait que des pneumocoques au début, il y avait association la plupart du temps avec le streptocoque, une fois le tympan ouvert. D'ailleurs, la sécrétion devenait bien plus abondante après l'incision. Enfin, j'ai réussi à faire régresser des cas compliqués de mastoïdite avec des enveloppements humides au sous-acétate d'alumine, sans pour cela avoir eu besoin d'ouvrir la caisse.

La statistique de Körner (voir Congrès de Trèves 1902) ne veut pas dire que tous ses cas d'otite aiguë n'aient pas pu guérir sans incision.

M. Berthold est plutôt partisan de l'incision précoce. Il cite le cas des portefaix du port de Königsberg qui lui viennent souvent avec des otites *a frigore*, ou des gens qui, à l'occasion d'un bain ou d'une douche nasale, font des inflammations aiguës de ce côté, et qui, toujours, sont rapidement soulagés par l'incision libératrice.

M. Muller a suivi une série d'otites infectieuses dans une épidémie de grippe. La paracentèse était-elle pratiquée dans les vingt-quatre heures, le résultat était bon. La guérison a traîné pour tous ceux qui ont été soignés plus tardivement; de même pour les cas avec perforation spontanée.

M. Gomperz. — Il faut se montrer éclectique. Zaufal a raison d'attendre quand il n'y a pas de symptômes alarmants. Mais dès qu'il y a des douleurs, de la fièvre et que le pouls est rapide, il faut intervenir.

M. Barth. — Piffl s'élève également contre l'application du sachet de glace; il dit qu'il aurait eu de meilleurs résultats avec les compresses tièdes et humides. La vessie de glace doit être enveloppée dans un drap quelconque et ne doit jamais être appliquée telle quelle sur la peau; on oublie aussi trop facilement qu'elle doit être fréquemment renouvelée et appliquée constamment sans la moindre interruption.

M. Bezold incise facilement sans pour cela prôner la paracentèse comme une opération pouvant sauver la vie. Les autopsies de rougeole, par exemple, ont prouvé que le pus pouvait se résorber tout seul, sans qu'on lui ouvre une voie à l'extérieur. La suppuration de la caisse importe peu,

le tout est de savoir si les cellules sont prises ou non. La paracentèse est strictement indiquée d'abord chez les vieillards, où les tissus ont perdu leur facilité ordinaire de résorption, et dans les cas où les sons aigus commencent à être mal entendus, toute lésion antérieure du labyrinthe mise de côté.

M. Grunert n'a jamais prétendu que toutes les otites devaient être paracentésées. Il a recours aux moyens antiphlogistiques ordinaires, même dans les cas graves et cela pendant vingt-quatre heures. Quand il y a du pus derrière le tympan, il agit suivant le vieil adage : *ubi pus, ibi evacuo*, et se presse d'inciser.

M. Kümmel. — **Quelques modèles de fraises pour la trépanation de l'antre.**

Les modèles présentés ont le grand avantage d'être faciles à stériliser. Il ne faut pas rejeter l'emploi des fraises d'une façon systématique; bien construites, elles ont du bon et mettent certainement à l'abri de tout ébranlement de la tête; on évitera ainsi ces méningites par effraction de la lame vitrée comme cela arrive dans les suppurations du labyrinthe.

M. Schwartze. — J'admets que la gouge a souvent causé la rupture d'un abcès cérébral ou propagé une labyrinthite suppurée aux méninges; mais encore cela n'arrive que si on a affaire à des mastoïdes éburnées ou diploétiques; et encore tout dépend de la façon de faire; il ne faut pas gouger en charpentier, mais ciseler en tailleur de pierres. Je préfère la gouge à tout autre instrument; la fraise me gêne dans l'inspection du puits à creuser et je ne serai jamais à l'abri d'une échappée dans les régions dangereuses; il est, enfin, plus facile d'éviter la dure-mère et le sinus avec la gouge qu'avec la fraise.

M. Katz. — Préparations microscopiques : 1° **Méthode de conservation du labyrinthe membraneux.**

Le labyrinthe doit avoir été, autant que possible, soustrait à la macération cadavérique. On le plonge pour deux à trois heures dans une solution d'acide osmique à 1/3 et à 1/2 o/o, puis, dans une autre d'acétate de chrome à 1/2 o/o et enfin, pour le décalcifier, dans une troisième d'acide sulfurique. Le titre de cette dernière solution varie de 5 à 10 o/o suivant l'épaisseur de l'os. Le liquide de Muller, même au formol, ne conserve pas bien les éléments du labyrinthe humain.

2° **Organe de Corti du chat.**

Les rapports des cellules acoustiques ou de Corti avec les cellules de Deiters seraient les suivants. On sait que les cellules de sou-

tien sont traversées de bas en haut par un long filament que les Allemands appellent « filament de soutien »; or ce serait l'extrémité ramassée et excavée de ce filament qui recevrait la cellule acoustique; en d'autres termes, cette dernière reposerait dans la cellule de soutien comme un œuf dans un coquetier. La cupule en question ne présenterait aucun rapport avec les terminaisons nerveuses de l'acoustique; celles-ci s'éparpilleraient seulement autour de la cellule acoustique ou ciliée. Katz se réserve la priorité de cette découverte contre Kishi qui, lui aussi, avait remarqué ces cupules terminales, mais les avait mal interprétées.

3° Préparations concernant la membrane de recouvrement.

Elle est accolée à l'organe de Corti et touche les cils acoustiques; elle n'a aucun rapport de continuité avec les éléments du sillon spiral externe; elle n'est jamais repliée sur elle-même.

4° Coupes de cholestéatomes.

Kirchner avait prétendu que les éléments cholestéatomateux pénétreraient d'abord dans les canaux de Havers, d'où ischémie et nécrose osseuse consécutive. Katz n'a jamais pu constater le fait; les préparations qu'il présente montrent les canaux de Havers absolument indemnes; seules, les médullaires contiennent de nombreuses cellules graisseuses qui ressemblent beaucoup à des cellules épidermiques.

5° Coupes à travers l'articulation incudo-martellaire.

Préparation provenant d'un enfant de un an atteint d'otorrhée chronique. L'os est profondément atteint; on y remarque des traînées conjonctives riches en cellules et en vaisseaux; ce serait là l'indice d'une ostéite raréfiante. Cet envahissement de tissu conjonctif pourrait d'ailleurs aboutir autant à de l'hyperostose et sclérose qu'à de l'ostéite raréfiante comme dans le cas donné.

Cette forme d'ostéite diffère peu de la carie; elle y conduit infailliblement quand le malade y est quelque peu prédisposé par une maladie constitutionnelle, telle que tuberculose et syphilis. Elle peut d'ailleurs très bien guérir, comme en font foi d'autres préparations présentées par le même auteur; on y voit des néoformations conjonctives au niveau des parois, alternant avec des formations ostéophytiques et un aspect poreux particulier aux osselets; il y a donc des indices d'une cicatrisation probable. Des faits analo-

gues se passent dans la sclérose auriculaire; rien d'étonnant donc à ce qu'une otite purulente puisse aboutir à de l'otosclérose et à de l'ankylose de l'étrier.

M. Barth. — **Des causes d'erreurs dans l'interprétation de la hauteur et du timbre d'un son donné** (publié dans *Archiv. f. Ohrenheilk.*, t. LVII, nos 1 et 2).

M. Barth est parvenu à démontrer par des expériences le fait énoncé déjà par Helmholtz à savoir que par des changements dans la composition des harmoniques d'un son donné on peut arriver à en changer la hauteur et la tonalité. Même des personnes à oreille exercée arriveraient à se tromper et à croire qu'ils entendent un son plus haut ou plus bas que le son fondamental. La cause peut en être due naturellement à l'instrument producteur du son; quelquefois cependant elle tiendrait à des lésions de l'appareil transmetteur.

M. Berthold croit que cette espèce de diplacousie tient plutôt à une anomalie de l'appareil percepteur.

M. Auton. — **Recherches anatomo-pathologiques concernant : 1° la cloison nasale; 2° le tissu lymphatique de la trompe.**

1° Dans 56 autopsies d'enfants ayant vécu de quelques heures à quarante jours, l'auteur a noté en tout neuf cloisons irrégulières, dont une seule déviation. La plupart du temps la crête était tout près du plancher et s'aplatissait vers la profondeur. Il y avait souvent une déviation coexistante.

Étiologiquement, il s'agissait d'une luxation du cartilage quadrangulaire.

2° Préparations montrant du tissu lymphatique dans la partie osseuse de la trompe et dans les régions avoisinantes de la caisse. Il se concentre dans les plis de la muqueuse et se voit sous forme d'agglomérats folliculaires coniformes.

M. Heymann dit avoir observé des cloisons irrégulières chez des fœtus.

M. Habermann a vu ces agglomérats conformes sur la paroi interne du tympan.

M. Piffl. — **La mise à nu du bulbe de la jugulaire.**

Quand on ne peut suivre la méthode de Grunert ou bien quand on est en présence d'une trombophlébite isolée, ou encore quand il s'agit d'intervenir sur le plancher ou la paroi interne de la caisse.

Piffl recommande de réséquer les parois antérieures et inférieures du conduit, le plancher de la caisse et s'il le faut une partie de la paroi interne, ainsi que l'os qui recouvre le récessus jugulaire. On peut même être conduit à sacrifier l'apophyse styloïde et le reste de la paroi postérieure du conduit jusqu'au canal de Fallope.

M. Grunert. — **Contribution à l'étude de la trombophlébite du bulbe** (publié dans le tome LVII des *Archiv f. Ohrenheilk.*, nos. 1 et 2).

Le diagnostic de thrombose du bulbe ne peut se poser d'emblée. Il n'est possible qu'au cours de l'intervention sur le sinus et se base sur l'absence de toute hémorragie après l'extraction de tous les caillots du segment central; on peut y conclure encore quand, au cours des premiers pansements, on voit une certaine quantité de pus sortir de ce bout central, le reste du sinus ayant été préalablement bien nettoyé, ou encore quand il se fait une décharge purulente par le bout périphérique de la jugulaire, la ligature ayant été pratiquée lors de la première intervention.

Le diagnostic assuré, faut-il, dans tous les cas, mettre à nu le bulbe et extraire les caillots? D'après l'expérience personnelle de l'auteur, ce serait aller trop vite en besogne et les onze cas de guérison qu'il a obtenues par l'incision du sinus et la ligature de la jugulaire seules, suivies des quelques moyens de drainage que nous exposerons plus loin, lui font jusqu'à nouvel ordre rejeter toute intervention trop hâtive, au moins pour le moment et avant que des statistiques cliniques plus documentées ne lui aient prouvé le contraire. Voici, d'ailleurs, exactement comment Grunert envisage cette question des indications opératoires :

La fièvre est-elle jugulée par la première intervention sur le sinus et la jugulaire et surtout en l'absence de tout signe de suppuration bulbaire, rester tranquille en se rappelant que là où il n'y a plus de température, il n'y a plus d'infection.

En présence d'une suppuration bulbaire évidente, mais en l'absence de toute nouvelle élévation de température, se contenter de drainer le pus du bulbe par une lanière de gaze introduite à ce sujet aussi profondément que possible ou faire des lavages. Cette conduite à tenir est d'ailleurs justifiée par une observation publiée déjà dans le premier travail de Grunert (*Archiv. f. Ohrenheilk.*, t. XLI, p. 117.)

La température ne revient-elle pas à la normale, sans toutefois que l'état général devienne trop alarmant et que par exemple des

frissons intenses se suivent à de courts intervalles, ne pas se presser et, avant de soumettre le malade affaibli par une première opération à une nouvelle intervention, chercher à déblayer le bulbe par un des moyens suivants :

1° *Drainage par la plaie rétro-auriculaire.* — Renouveler le pansement tous les jours et étancher le pus avec des tampons, en s'aidant par des compressions répétées sur la région latérale du cou, pour faciliter la sortie du pus. — Faire des lavages du bulbe à l'aide d'une sonde d'Itard en caoutchouc durci facile à courber à volonté. — S'aider de la curette flexible pour extraire les caillots purulents. L'emploi de la curette suppose un bulbe peu profond ; en tout cas, il faut être prudent et craindre les échappées à travers la dure-mère. Grunert a eu lui-même à déplorer pareil accident ; le malade mourut presque sur la table d'opération ; à l'autopsie, on put constater un épanchement sanguin s'étendant à tout l'hémisphère.

2° *Drainage par la plaie du cou.* — S'abstenir de fermer la plaie du cou, la ligature faite. Agir suivant les circonstances : la jugulaire est-elle thrombosée ou contient-elle du pus, la fendre de bas en haut, exciser même une languette de sa paroi antérieure pour empêcher toute oblitération et extraire tous les caillots jusqu'à la base du crâne. N'y a-t-il rien d'anormal dans son aspect extérieur, ne pas l'ouvrir et rester dans l'expectative ; la collection bulbaire pourrait avoir des tendances à se vider par là et on aurait ainsi un tube de drainage tout trouvé.

On peut naturellement combiner les deux façons de faire et intervenir en même temps par le cou et par la plaie rétro-auriculaire.

3° *Lavages du bulbe.* — Ils peuvent se faire par le bout supérieur ou le bout inférieur ; les faire avec la solution physiologique de sel, mais se rappeler que si la pression doit être assez forte pour faire passer l'eau à travers le bulbe, elle ne doit pas être exagérée à tel point que des particules infectées pénètrent dans les veines tributaires.

Tous ces moyens sont-ils restés infructueux, ou l'état du malade a-t-il continué à empirer, y a-t-il de nouveau des frissons, et la fièvre reprend-elle, malgré tout ce qu'on ait fait, ses caractères de fièvre pyémique, alors, mais alors seulement, intervenir de nouveau et mettre le bulbe à nu.

Suivent trois observations où ces données ont été mises à profit. La première nous montre de suite qu'en chirurgie, pas plus qu'ailleurs, on ne peut avoir de ligne de conduite uniforme. Il s'agissait d'un cas de pyohémie pour laquelle on avait déjà

trépané quand, deux jours après, il y eut des frissons et une température de 40°. Gruner aurait dû, s'il avait strictement suivi les principes énoncés plus haut, se contenter d'abord de l'incision du sinus et de la ligature de la jugulaire et réserver le curettage du bulbe pour plus tard. Cependant, les lésions osseuses, fongosités et fente purulente, le conduisent jusqu'au bulbe, qui est manifestement thrombosé ainsi que du reste le sinus lui-même; force lui est donc d'inciser bulbe et sinus et de curetter les caillots. A part un abcès métastatique du coude qui se passe sans incidents, le malade se remet vite et guérit très bien. Faut-il voir la cause de cette heureuse issue dans la résection d'emblée du bulbe? On le croirait presque, puisque les deux autres malades, chez lesquels elle a été faite plus tardivement, n'ont pu être sauvés; toutefois Grunert n'ose encore pas se prononcer et attend d'une documentation clinique plus complète la solution de la question.

La deuxième observation est intéressante au point de vue anatomo-pathologique. Outre des abcès pulmonaires multiples et une médiastinite métastatique purulente, on y trouve une pachyméningite hypertrophique interne, lésion peu connue et considérée comme très rare. La mise à nu du bulbe ne fut décidée que le jour où sa nécessité s'imposait d'une façon absolue; les phénomènes de métastase qui le suivent de près, paraissent avoir eu comme point de départ un caillot purulent, situé à l'embouchure du sinus pétreux, dans le bulbe. A l'autopsie, on pouvait constater que l'oblitération du bulbe était déjà presque complète.

Dans la troisième observation, l'élimination successive du sinus, de la jugulaire, puis du bulbe de la circulation générale, a permis de prévenir toute métastase. Le malade fut emporté par une méningite aiguë, à point de départ labyrinthique. Chose étonnante, la méningite était purement spinale; pas le moindre exsudat à la base ou aux hémisphères. Grunert rend compte d'un accident qu'il a eu pendant la mise à nu du bulbe. On sait qu'il résèque la pointe de l'apophyse, puis, après avoir récliné le facial en avant, tout le pont osseux qui s'étend de l'apophyse styloïde au bulbe. Il arrive de cette façon à transformer le canal veineux en une espèce de rigole facile à inspecter et à laisser à ciel ouvert. Il se peut que l'apophyse transverse de la première vertèbre cervicale gêne et qu'on soit forcé de la réséquer, d'où danger de blesser l'artère vertébrale. C'est ce qui est arrivé dans le cas donné; aussi Grunert se demande-t-il si dans certains cas il ne vaut pas mieux aborder le bulbe par la voie du conduit auditif, après résection de la paroi antérieure.

M. Kummel a pratiqué cette opération en tout deux fois. Le bulbe, à cause de ses variations anatomiques, est parfois difficile à mettre à nu complètement. L'artère stylo-mastoïdienne peut gêner l'opérateur. La désinfection du bulbe étant très difficile, surtout au niveau de son dôme, il préfère les injections iodoformées à tout moyen de lavage.

M. Piffl. — Mon procédé met, en tout cas, l'opérateur à l'abri de toute blessure de la stylo-mastoïdienne; il est cependant difficile d'éviter le facial.

M. Alexander croit que le danger de ces opérations consiste dans la blessure presque inévitable du nerf vague, qui est accolé au bulbe.

M. Grunert n'a jamais eu d'accidents par lésions du nerf vague.

M. Schwartze rappelle la situation de ce nerf au niveau du bulbe; il est plus exposé quand on ligature la jugulaire; il n'a jamais observé d'autres phénomènes qu'une accélération de la respiration.

M. Gomperz. — **Nouveaux tympans artificiels.**

La muqueuse du promontoire ne supporte les tympans artificiels ordinaires que là où elle est devenue cicatricielle et a perdu ses caractères de muqueuse. Autrement, il faut les remplacer par une application d'un mélange de vaseline et de paraffine stérilisé, avec lequel Gomperz a obtenu de bons résultats. Les plaques de celloïdine ne sont pas bien supportées. On peut encore se servir de plaques en argent chimiquement pur, d'une épaisseur de 4 μ. La stérilisation en est très facile.

M. Katz croit que ces plaques se déplacent trop facilement.

M. Bertholo rappelle qu'il a obtenu de bons résultats avec la membrane testacée de l'œuf.

M. Gomperz la trouve peu pratique à cause de l'impossibilité où on est de la stériliser.

M. Breitung. — **1° De l'emploi de diapasons vibrant électriquement dans la pratique otologique.**

2° Coup de piston automatique dans le massage électrique.

M. Löwy. — **Un cas de sinusite maxillaire chez un diabétique** (publié dans *Monats. f. Ohrenheilk.*, n° 12, 1902).

Diabète de forme légère (7 o/o). Sinusite maxillaire d'origine dentaire. Extraction de la dent malade et d'un petit séquestre alvéolaire. Ponction du sinus avec le trocart de Krause et lavages. Guérison.

MM. Braunstein et Buhe. — **Anastomoses vasculaires entre le labyrinthe et l'oreille moyenne** (?) (Publié dans les *Archiv f. Ohrenheilk.*, t. LVI, nos 3 et 4).

Ces anastomoses vasculaires, décrites en premier par Politzer et acceptées par la plupart des auteurs sans autre contrôle personnel, existent-elles réellement? Braunstein et Buhe prétendent que non. Les rameaux vasculaires de la muqueuse du promontoire s'arrêteraient toujours devant la coque osseuse du labyrinthe, et jamais on ne verrait de ces traînées conjonctives qui accompagnent les vaisseaux passer à travers; les vaisseaux labyrinthiques conservent eux aussi la même indépendance. D'ailleurs, si ces anastomoses existaient vraiment, le labyrinthe se prendrait presque inévitablement à chaque otite aiguë. Or on sait que tel n'est pas le cas.

M. Alexander défend la théorie de Politzer. Il existerait dans la collection de la clinique de Vienne une préparation absolument probante. Il prétend qu'on n'a pas vu d'anastomoses parce qu'on n'a pas employé la méthode de préparation conseillée par Politzer.

M. Katz. — L'existence de ces anastomoses cadrerait peu, en tout cas, avec les données de la clinique et nos connaissances embryologiques. Il lui a été toujours impossible de les voir.

M. Buhe. — Le procédé de coloration de Politzer (acide osmique) peut donner lieu à des erreurs d'interprétation. C'est ce qui m'est arrivé au début : je croyais voir des anastomoses là où, en vérité, il n'y en avait pas, ainsi que j'ai pu me convaincre en employant d'autres procédés de fixation et de coloration.

M. Biehl. — **Les porteurs de perforations sèches doivent-ils dans tous les cas être réformés?**

C'est ce qui se fait, paraît-il, en Autriche-Hongrie. Ces perforations sèches sont encore relativement fréquentes puisque sur 10,457 malades d'oreilles, il y en eut 659, dont 388 « autrement bons pour le service », qui bénéficièrent de leur infirmité. En Allemagne, la perforation sèche ne donne pas droit à la réforme.

MM. Schwartze et Zaufal sont d'avis qu'il vaut mieux les exclure du service actif, par crainte d'une récidive de la suppuration toujours à prévoir.

M. Alt voudrait les voir accepter au moins pendant un certain temps; on pourrait de cette façon essayer l'occlusion de la perforation.

M. Buhe. — **Résultats fonctionnels après l'évidement.** (Publié dans les *Archiv f. Ohrenheilk.*, t. LVI, nos 3 et 4).

Il est difficile d'avoir ici des résultats concordants. En effet :

1° On mesure ordinairement l'audition à la voix chuchotée. Or,

rien ne diffère comme les distances maxima données par les auteurs : l'un donne 7 mètres, l'autre 10 à 13 mètres, un troisième même 20 à 25 mètres.

2° L'un expérimente avec des mots, l'autre avec des chiffres, d'où nouvelle discordance, les chiffres étant ordinairement mieux entendus que les mots.

3° Dans l'expérimentation avec les mots, nouvelle difficulté : faut-il choisir des mots faciles à entendre (mots en *s*) ou des mots à assonance sourde et de peu de portée? Les observations ne nous renseignent ordinairement pas sur ces détails, parmi lesquels il faudrait encore ranger le degré de compréhension du malade, etc.

Quoi qu'il en soit, et en employant la notation de règle à la clinique de Schwartze, voici les résultats auxquels est arrivé Buhe :

1° Sur 103 opérés, l'audition a été améliorée 35 fois; elle est restée la même 37 fois, et elle a baissé dans 31 cas. Le pourcentage des cas améliorés ne serait donc pas aussi important qu'on l'a prétendu jusqu'alors.

2° Il est impossible de comparer ces données avec les statistiques fournies par d'autres, et ceci à cause de l'absence de toute notation uniforme de l'audition.

3° L'audition s'améliore ou reste pour le moins stationnaire dans les trois cas suivants :

a) Quand, le labyrinthe et ses parois étant indemnes, l'audition pour toute la voix chuchotée est en dessous de 1 mètre;

b) Quand il y a obstruction du conduit avant l'opération;

c) Quand la voix chuchotée est encore à peine entendue avant l'opération et qu'il y a une affection du labyrinthe ou de ses parois.

4° L'audition est diminuée chez tous ceux qui entendaient encore la voix chuchotée au delà de 1 mètre, en dehors de toute lésion labyrinthique, et chez ceux qui, ayant déjà une lésion labyrinthique, entendaient cependant la voix chuchotée de 25 à 100 centimètres.

M. Gomperz croit que les bons résultats fonctionnels dépendent de la conservation intégrale de l'étrier.

M. Schwartze. — **Variétés anatomiques du trajet du facial.** (Publié dans les *Archiv f. Ohrenheilk.*, t. LVII, nos 1 et 2).

Le trajet du nerf dans le massif du facial varie d'un sujet à l'autre. Il peut aborder le trou stylo-mastoïdien par une ligne verticale ou par une ligne formant avec la verticale un angle plus ou moins ouvert; dans ce dernier cas, il coupe en biais la paroi

postérieure du conduit et est donc bien plus exposé aux coups de gouge superficiels que lorsqu'il est caché dans le massif, en dessous de l'antre.

Autre particularité. Quand il a une direction verticale, il reste ordinairement à une assez grande distance de l'anneau tympanique (partie postéro-inférieure). Dans d'autres cas, il s'en éloigne très peu, le borde pour ainsi dire de très près et est donc situé presque sous la couche superficielle de la paroi postérieure du conduit. On comprend l'importance de cette disposition quand il s'agit de se faire jour dans la profondeur, vers la région hypotympanique.

La gouge ne doit pas servir de levier; c'est un instrument coupant, qui doit détacher sa rondelle osseuse tout seul; ses deux bords arrondis doivent toujours rester visibles, et il faut se garder de l'enfoncer de biais.

M. Bezold. — La facilité avec laquelle le nerf facial peut se régénérer est quelquefois étonnante. Il a vu de grands séquestres s'éliminer de la région du massif, et le facial reprendre peu de temps après. Dans un cas, même le canal du facial était visible dans l'épaisseur du séquestre; le nerf devait donc être forcément altéré; d'autres fois, il s'agissait de séquestres du labyrinthe; malgré tout, tous ses malades, à part un seul, ont guéri de leur paralysie.

M. Barth voudrait insister sur une autre particularité anatomique du nerf au-dessus de la fenêtre ovale, juste à son coude. Il y a là tellement souvent des déhiscences qu'on peut dire que c'est presque l'état normal. Il se peut donc qu'en tamponnant trop fort ou qu'en étanchant trop vigoureusement à ce niveau, on produise une paralysie; la chose est, d'ailleurs, facile à réparer par un changement de pansement.

M. Vohsen a vu un cas de paralysie faciale par otite, datant de sept ans, guérir par quelques séances de faradisation. Faire attention au bourrelet que fait le facial tout juste derrière la fenêtre ovale; d'après sa conformation extérieure, on pourra facilement juger de la direction du nerf. Ce point est visible surtout quand on fait un stacke.

M. Kummel ne croit pas aux bons résultats de la faradisation. Il a eu un malade chez lequel la paralysie avait persisté pendant deux ans; cinq ans après, il a pu se convaincre de la guérison parfaite, sans qu'aucune thérapeutique utile ait été tentée. Il s'est souvent demandé pourquoi les deux filaments du facial sectionné ne se réunissent pas aussi facilement que d'autres nerfs sectionnés qui s'accolent bien plus vite et il a cru en trouver la raison dans les éclats osseux qui peuvent s'imposer dans la ligne de section; il s'agirait donc, dans ces conditions, de mettre le nerf de nouveau à nu et de libérer les deux bouts.

M. Schwartze regarde le cas rapporté par M. Vohsen comme un cas exceptionnel; il n'a jamais vu de guérison survenir aussi tardivement.

M. Schultze. — Le mécanisme invoqué par M. Kummel paraît être

justifié par une observation de la clinique de M. Halle. Il s'agissait d'un malade trépané deux ans avant et entré à l'hôpital avec une paralysie complète. On n'a, il est vrai, pas trouvé de séquestre dans le canal du facial, mais l'opération a porté surtout sur le massif et tout autour. Peu de temps après l'amélioration recherchée est survenue et s'est maintenue depuis.

M. Zaufal croit que les chances de guérison sont d'autant plus grandes que les deux filaments du nerf sont le plus possible rapprochés l'un de l'autre.

M. Buhe a eu l'occasion d'examiner le temporal d'un malade atteint de paralysie du facial depuis trente-cinq ans. Il n'y avait plus qu'un reste filiforme du nerf dans le canal; les deux segments étaient enfoncés au milieu de l'os.

M. Schulze. — **Un cas d'empyème du sacoule endolymphatique** (Publié dans les *Archiv f. Ohrenheilk.*, t. LVII, nos 1 et 2).

Malade de quarante-quatre ans se plaint de douleurs dans l'oreille droite s'irradiant vers la tête; son oreille suppurerait depuis six mois seulement. Toute l'apophyse est sensible à la pression, sans cependant présenter le moindre œdème. On enlève un polype de la caisse et on voit maintenant très nettement des fongosités au fond; il y a de la carie osseuse vers en haut et en arrière. Une intervention s'imposait, on la fit sans tarder et le jour après. L'affection paraissait cantonnée dans la profondeur; les parois de l'antre et de la caisse sont fongueuses et cariées; les osselets sont en partie détruits. A remarquer, un pertuis purulent en dessous de l'éperon pénétrant dans la profondeur. Le malade a très bien supporté l'opération, il n'a aucune élévation de température; la paralysie du facial post-opératoire — presque inévitable dans le cas donné puisque le curettage avait porté surtout dans la région du massif — guérit très vite, au bout de trois semaines. On fait les pansements comme d'ordinaire; cependant la plaie tarde à s'épidermiser; il y a toujours la région du canal semi-circulaire qui se couvre de granulations de mauvais aspect; l'os y est noirâtre, fongueux et la sonde donne la sensation de carie. Rien à signaler dans l'état général. Deux mois et demi se passent dans cette tranquillité trompeuse, quand, un matin, le malade accuse des douleurs de tête; il a des vomissements et des vertiges à tel point qu'il ne peut se soulever dans son lit; la température et le pouls cependant ne présentent rien de particulier; le fond d'œil est normal; il n'y a pas de troubles de motilité ni de sensibilité. Ce premier accident se passe dans l'espace de quelques jours, et le malade, de nouveau, se lève comme d'ordinaire. Quinze jours après, nouveaux vomissements; de la céphalée et du vertige, avec, en plus, un peu de sensibilité

vers la nuque, et, dans l'espace de vingt-quatre heures, le malade est emporté par une méningite aiguë, dont les symptômes ne s'accusèrent nettement que le dernier jour.

L'autopsie fut particulièrement intéressante. D'abord, une nappe de pus en dessous de pédoncules cérébraux et un peu d'injection de l'arachnoïde le long des vaisseaux, comme dans le début de toute méningite purulente ; puis un abcès volumineux du cervelet à droite. Le cervelet est adhérent à la dure-mère, en avant et en bas ; à ce niveau, c'est-à-dire dans la région qui s'étend entre le sinus latéral et le méat auditif interne (face postérieure de la pyramide), la dure-mère est très épaissie. On y remarque, pointant dans l'endocrane, une espèce de kyste purulent, de la grosseur d'une cerise ; à première vue, on dirait un tubercule de la dure-mère. Mais, à y regarder de plus près et surtout après examen microscopique de la paroi kystique, on voit qu'on est en présence d'une dilatation purulente du saccule endolymphatique ; la situation topographique correspondait d'ailleurs exactement. Le kyste est rompu à deux endroits ; une des ruptures est artificielle et a été faite à l'autopsie, l'autre paraît être spontanée. Quant à l'oreille, on peut constater un petit point osseux dénudé et carié dans la région du canal horizontal. Il n'y a plus d'étrier ; la fenêtre ovale est occupée par des fongosités. Il y a du pus dans le canal semi-circulaire vertical ; le labyrinthe ne semble pas atteint.

Étiologiquement, on peut supposer que l'infection du labyrinthe par effraction de la fenêtre ovale a précédé l'infection du saccule. Là, des adhérences se sont établies entre le saccule et la dure-mère ; il y eut de la pachyméningite interne avec infection consécutive du cervelet. La méningite purulente de la fin s'explique le plus facilement par la rupture de la poche constatée à l'autopsie ; on pourrait encore penser aux canaux de communication lymphatique entre le saccule et les espaces lymphatiques de la dure-mère décrits par Ecinger.

Il serait difficile de tracer le tableau symptomatique de l'empyème du saccule. Tout ce que l'on peut dire d'après l'observation donnée, c'est que :

1° Il ne donne pas lieu forcément à de la fièvre et peut, comme ici, traîner longtemps sans causer de troubles sensoriels.

2° Il ne peut y avoir (et ceci doit être très fréquent) coexistence avec une labyrinthite suppurée. Nous ne tenons encore pas les éléments de diagnostic différentiel suffisants pour pouvoir séparer les deux affections.

A remarquer encore que l'abcès du cervelet, aussi longtemps

qu'il n'est pas compliqué, se passe sans fièvre, et, en supposant que ce soit lui qui ait causé ces accidents cérébraux quinze jours avant la mort, il peut évoluer avec quelquefois des rémissions complètes.

Une question reste cependant ouverte : l'auteur suppose que le labyrinthe a été infecté à travers la fenêtre ovale; l'étrier a donc dû être arraché de sa loge pendant l'évidement ou encore au moment de l'extraction du polype. Comment se fait-il que nous n'ayons pas alors assisté à ces symptômes bruyants de labyrintisme aigu qu'on nous dit suivre de près les infections ou les traumatismes du labyrinthe.

M. Alexander se servirait, dans les cas analogues, de la ponction lombaire pour faire le diagnostic différentiel.

M. Schulze. — **Les symptômes de la leptoméningite purulente otitique.** (Le rapport n'ayant encore pas été publié, nous ne pouvons donner que la discussion.)

M. Leutert demande pourquoi on ne ferait plus de diagnostic de méningite aiguë sans le secours de la ponction lombaire; on ne manque certainement pas d'autres symptômes pour le poser. Il ne recommande la ponction que comme moyen de diagnostic différentiel avec la phlébite du sinus.

M. Schwartze. — Malgré tout, la ponction lombaire est précieuse surtout dans les cas douteux. Il est vrai que nous avons eu à la clinique de Halle des cas avec hyperleucocytose dans le liquide sans la moindre méningite.

M. Barth fait la ponction dans tous les cas douteux. Il la regarde surtout comme un moyen scientifique et d'exploration cytologique, sans jamais se laisser influencer par ses résultats au point de vue opératoire. C'est ainsi qu'il intervient encore pour les cas les plus graves, même avec des symptômes de méningite.

M. Leutert. — Le moindre louche dans le liquide me suffit pour conclure à une méningite, au moins à une réaction méningitique, et ceci, même en l'absence de tout leucocyte.

M. Schwartze ne veut pas de la proposition de Barth, qui opère même en pleine méningite. C'est une façon de faire désastreuse surtout en clientèle privée; on vous reprochera toujours une opération malheureuse.

M. Barth ne croit pas qu'il faille soigner autrement les malades de la clientèle que les malades de l'hôpital. Il s'agit seulement d'avertir les parents. Il a eu un malade qu'il a opéré en pleine perte de connaissance; il fit l'ouverture d'un abcès du cerveau et tout se passa bien; à la fin de l'opération, le malade reprit ses sens à tel point qu'il cherchait son mouchoir pour s'essuyer.

M. Leutert ne croit pas que les déhiscences du toit de l'antre soient aussi dangereuses que le dit Schulze. Elles seraient très fréquentes chez les enfants; malgré tout, le danger ne serait pas plus grand chez ces derniers que chez les adultes.

M. Schulze répond que dans ses observations l'influence nocive de ces déhiscences ne pouvait pas être mise en doute.

Pour être sûr de son diagnostic, il ne s'agit pas seulement de noter la transparence du liquide rachidien ou de rechercher s'il y a augmentation de leucocytes ou non; il faut en plus faire l'examen bactériologique. Les différents microbes peuvent avoir souffert dans leur vitalité par leur séjour dans le liquide céphalo-rachidien; d'où difficultés, quelquefois très grandes, dans ces recherches (*Archiv. f. Ohrenheilk.*, t. LVII, nos 1 et 2).

Dr Bertemes.

ANALYSES DE THÈSES

Toux de compression (toux aboyante), signe de rétrécissement trachéal ou bronchique, par le Dr F. Varay.

L'auteur commence par dire que la toux de compression est un phénomène purement auditif, qu'il est difficile de la décrire. Puis il en démontre les caractères. C'est une toux intense et forte, à qui il faut une inspiration abondante, une expiration brusque et puissante. De plus, elle est profonde et grave, à timbre caverneux, à retentissement sonore. Ces caractères sont constants. Chaque fois qu'un malade porteur d'une compression broncho-trachéale toussera, il toussera comme un chien. La sténose fait l'aboiement, tandis que la maladie fera tousser. La toux de compression a donc des caractères, non une allure. La fréquence, le rythme, les associations, n'ont ici aucune signification. Une fois qu'on a entendu la toux aboyante, on la retient. Pour l'imiter, on peut tousser volontairement et fortement, « la bouche ouverte, les dents serrées, les lèvres déviées en une moue inférieure et latérale. » Ou bien il suffit de comprimer la trachée assez fortement, derrière la fourchette sternale, et d'émettre une secousse, forte et profonde, de toux volontaire.

La toux de compression n'a pas d'auscultation, sauf dans le rétrécissement assez accentué des grosses bronches, avec

induration des parois et absence de lésions pulmonaires (hépatisation, cavernes, épanchements). La toux présente un timbre métallique, strident. C'est l'écho de la toux de Guéneau de Mussy.

Puis l'auteur passe en revue les différentes dénominations que l'on a données à la toux de compression : toux aboyante, ferine, sonore. C'est une confusion générale qui ne précise rien et change de description avec chaque auteur. Rilliet et Barthez, seuls, semblent avoir entrevu la distinction.

Suivent trois séries d'observations : 1° les unes complètes, suivies d'autopsies (de 1 à 8); 2° les secondes avec contrôle laryngoscopique, clinique ou radioscopique (de 9 à 31); 3° les dernières incomplètes (de 32 à 80).

Dans la première série, il y a trois anévrysmes, trois néoplasmes de l'œsophage, un goitre plongeant (guérison par exothyropexie), un rétrécissement de la trachée consécutif à une trachéotomie datant de l'enfance, chez un bacillaire.

Dans la seconde série, on a eu recours à la trachéoscopie et à la radioscopie. Toutes ces observations ont un point commun. Elles expriment une affection qui a retenti sur l'arbre aérien en le sténosant. Mais toute sténose n'amène pas une toux de compression. Quelle sténose est nécessaire? C'est ici que se posent l'étiologie et la pathogénie.

Age. — Il y a deux maxima : l'un entre vingt et trente ans, l'autre entre quarante et cinquante; l'âge de l'adénopathie bacillaire et l'âge de la tumeur médiastine, néoplasme ou anévrysme. L'auteur n'a jamais observé la toux de compression avant l'âge de quatre ans.

Maladies causales. — Toutes celles qui peuvent donner naissance à une sténose de l'arbre aérien (adénopathies bacillaires, syphilitiques, cancéreuses, banales, anévrysmes de l'aorte, goitre, rétrécissements spécifique ou opératoire de la trachée, néoplasmes de l'œsophage, goitres). Les anévrysmes aortiques, le cancer de l'œsophage, le goitre, sont les affections qui déterminent, par ordre de fréquence, la toux de compression.

Conditions nécessaires. — Avant quatre ans, jamais de toux de compression. Il faut, pour produire la toux de compression, un fort courant d'air, une inspiration abondante et une expiration puissante. Or, à cet âge, la respiration est surtout diaphragmatique. De plus, le ganglion se caséifie facilement. Il ne comprime pas assez fortement l'arbre aérien. Le thorax est souple, les bronches sont peu résistantes, élastiques.

La toux de compression disparaît chez les débiles ou les cachectiques.

La toux devient rauque, et n'est plus enfin qu'une sorte de râle bruyant et intermittent.

Elle persiste chez les malades atteints de lésions paralytiques du larynx. Mais elle n'est pas complète. Elle n'a plus le caractère explosif. Son timbre seul est conservé.

Elle n'est pas constante et durable chez un même malade. C'est qu'elle est fonction de rétrécissement et non de sténose, qui est le rétrécissement acquis, définitif. Le rétrécissement, c'est-à-dire la diminution de calibre, peut être passager et intermittent.

Elle peut s'associer à d'autres toux, à la toux coqueluchoïde en particulier.

Le diagnostic différentiel est aisé en pratique, difficile à décrire. Il existe des toux simples et des toux quinteuses.

Les premières sont superficielles et brèves, ou profondes et fortes. Dans ces dernières, il faut distinguer les explosives, les retentissantes (toux de compression), les éteintes.

La toux de compression devra être distinguée de la toux striduleuse et de la toux rauque. La première ne retentit pas, est moins grave; elle a un caractère déchirant, une tonalité plus élevée. La seconde a un caractère d'explosion brusque et sonore. Elle est due au passage forcé d'un fort courant expiratoire à travers la glotte presque fermée et contracturée. Elle n'a pas le retentissement profond de la toux aboyante.

La toux de compression indique un *rétrécissement bronchique.* La toux coqueluchoïde fait songer à la compression du récurrent, la toux aboyante à la compression mécanique

de l'arbre aérien. C'est un signe qui oriente l'examen (Garel). La compression siège sur la trachée ou sur l'une des grosses divisions bronchiques. (Thèse de doctorat, Lyon, Storck et Cie, édit., 1902.) Dr KAUFMANN.

REVUE GÉNÉRALE ET ANALYSES

LARYNX ET TRACHÉE

Le tissu aréolaire sous-muqueux du larynx et son importance dans l'origine de l'œdème du larynx *(The submucous areolar tissue of the larynx and its significance in the spread of œdema)*, par M. A. L. TURNER.

Rien ne montre mieux la gravité de l'œdème du larynx que ce fait que, dans l'espace de quelques heures, voire même de quelques minutes, il peut attteindre un degré d'intensité capable de provoquer rapidement la mort par asphyxie. Le processus consiste dans l'exsudation d'un liquide séreux ou séro-purulent à travers les mailles du tissu conjonctif lâche, soit à la suite d'une propagation de l'inflammation aux parties voisines, soit, sans inflammation, dans les affections cardiaques ou rénales ou enfin consécutivement à une thrombose des veines du cou par d'autres causes. Les trois observations qui suivent ont servi à l'auteur de point de départ pour son travail.

I. Le premier cas a trait à un homme de trente-quatre ans, tailleur de pierres, ayant toujours eu une excellente santé jusqu'au début de l'année 1899. Vers cette époque, il commença à souffrir d'un léger enrouement, mais put cependant vaquer, sans inconvénients, à ses occupations. Le samedi 2 septembre, il vint se faire examiner la gorge à la Royal Infirmary d'Edinburgh. A cette date, son état physique et moral ne laissait rien à désirer, il se plaignait seulement de son enrouement. Dans la nuit de dimanche, le malade eut plusieurs accès de gêne de la respiration et le lendemain matin survint, soudaine, une violente attaque de dyspnée qui a occasionné la mort avant même qu'on ait eu le temps d'appeler un médecin.

L'autopsie a relevé des signes de lésions tuberculeuses dans les poumons. Le larynx était tellement obstrué par un gonflement œdémateux des deux replis ary-épiglottiques et de la muqueuse des aryténoïdes qu'une sonde très fine pouvait à peine passer dans le larynx. L'infiltration s'étendait de la face postérieure des aryténoïdes au bord supérieur du cartilage cricoïde, et latéralement presque dans les replis des sinus pyriformes. Les cordes vocales et les bandes ventriculaires ne pouvaient être vues par en haut. Une coupe longitudinale du larynx pratiquée par derrière fit constater une grosse ulcération sur le repli ary-épiglottique et la bande ventriculaire gauches. La corde gauche était presque complètement détruite et à son point d'insertion postérieure se trouvait une petite granulation. La corde droite était aussi superficiellement exulcérée. La région sous-glottique était indemne.

Sur les 4 cas d'œdème aigu du larynx relatés dans différentes publications entre 1887 et 1897 et réunis par Rice, de New-York, un seul a été décrit comme étant tuberculeux, et dans ce cas-ci c'est l'iodure de potassium qui a été accusé d'avoir été la cause de l'œdème. Sur les 14 cas supplémentaires, recueillis par Turner, aucun n'a été décrit comme tuberculeux.

II. — Le second cas concerne un homme de quarante-neuf ans qui se plaignait depuis vingt-quatre heures de douleurs dans la gorge, principalement à la déglutition, et d'une sensation de corps étranger. Ni enrouement ni dyspnée. En raison d'une infitration intense de l'épiglotte, on ne put obtenir une image du larynx. Scarification de l'épiglotte, amélioration immédiate. Ici l'œdème était limité à la face antérieure de l'épiglotte. Cet état a été décrit sous le nom d'angine épiglottique.

III. — Le troisième cas se rapporte à un jeune homme de vingt-deux ans qui se plaignait un matin de maux de gorge avec douleur à la déglutition. Dans la soirée, légère gêne de la respiration et, au milieu de la nuit, un violent accès de dyspnée. Le lendemain matin le malade fut trouvé sans parole, transpirant abondamment, avec une respiration

bruyante, striduleuse, pouls plein, bondissant, température 100° F. Au laryngoscope, on constata une infiltration énorme de l'épiglotte et des replis ary-épiglottiques, l'entrée du larynx était partiellement obstruée. Des scarifications énergiques de l'épiglotte et des replis après cocainisation, avec application de compresses chaudes autour du cou et des vaporisations amenèrent un soulagement au bout de quelques heures. Le jour suivant, le malade pouvait déjà avaler sans difficultés.

La gravité de l'œdème dépend de l'intensité de l'inflammation, du point de l'infection et de la participation de la couche sous-muqueuse de tissu conjonctif lâche. Cette dernière a été étudiée, en 1852, par Sestier, qui avait attiré l'attention sur l'adhérence de la muqueuse à la couche sous-jacente, et plus récemment par Hajek, qui avait injecté du liquide dans le tissu sous-muqueux.

Voici, maintenant, brièvement résumée, la méthode de Turner pour étudier la distribution du tissu aréolaire du larynx. De la gélatine carminée, bien chauffée pour pouvoir être maintenue parfaitement liquide, est injectée, à l'aide d'une seringue, sur des points variés dans le tissu sous-muqueux d'un larynx frais préalablement chauffé dans l'eau chaude. Les préparations sont ensuite fixées pendant vingt-quatre heures dans une solution de formaline et, après une immersion de six heures dans de l'alcool, placées dans une mixture d'eau glycérinée. La gélatine carminée pénètre rapidement toutes les régions du tissu aréolaire lâche et s'y dépose après refroidissement. On peut alors examiner les préparations, pratiquer des coupes, etc.

Du liquide injecté, sous faible pression, dans une des fossettes glosso-épiglottiques remplit la fossette et se propage à la moitié correspondante de la face antérieure de l'épiglotte. L'infiltration ainsi produite est limitée par l'épiglotte en arrière, la base de la langue en avant et par les replis glosso-épiglottiques médian et latéraux. Si l'on augmente la pression, la résistance offerte par ces replis est vaincue et le liquide se répand dans la fossette opposée et au delà du repli pharyngo-épiglottique. La résistance

offerte par ce dernier peut également être vaincue en augmentant encore davantage la pression. Quand celle-ci est surmontée, le liquide passe dans le tissu aréolaire lâche du sinus pyriforme correspondant et peut atteindre le repli ary-épiglottique. Aucune pression, si forte qu'elle soit, ne peut forcer le liquide au niveau du bord de l'épiglotte.

Les replis ary-épiglottiques sont très faciles à injecter et, sous une pression relativement modérée, ils gonflent au point de se réunir presque sur la ligne médiane et de remplir le sinus pyriforme. Le liquide injecté passe rapidement en arrière du cartilage aryténoïde et en bas jusqu'au cricoïde. Sous une haute pression, le liquide peut forcer la face postérieure des aryténoïdes et passer d'un côté à l'autre, mais il ne peut être poussé de la face œsophagienne à la face laryngée des aryténoïdes. La face laryngée de l'épiglotte ne peut être injectée, mais la face laryngée de la paroi postérieure du larynx ne peut l'être que sur une étendue limitée. Une injection à la partie antérieure de l'épiglotte rend sa structure plus unie, plus aplatie et partant plus large, tandis que des injections poussées dans les replis ary-épiglottiques exagèrent sa courbure postérieure en produisant le type infantile d'épiglotte.

Les bandes ventriculaires ne peuvent être injectées que sur un espace limité, en raison de leur pauvreté relative en tissu aréolaire; l'infiltration se répand vers la lumière du larynx, dans le plancher et sur la lèvre supérieure des ventricules de Morgagni.

Du liquide injecté dans la face supérieure des vraies cordes, un peu en avant des apophyses vocales, se répand rapidement en avant; sous une pression plus énergique, le liquide s'infiltre dans le plancher et la paroi externe des ventricules; tandis que, sous une pression encore plus élevée, il filtre à travers toute l'épaisseur des cordes en produisant à la fois un œdème sous-glottique et glottique. De même, du liquide injecté dans la surface inférieure produit d'abord un œdème sous-glottique et sous une pression plus élevée pénètre toute l'épaisseur des cordes. Le liquide n'a pas de tendance à s'étendre en bas vers la trachée.

D'autres expériences ont montré que des amygdales le liquide se propage aux replis glosso-épiglottiques et de la paroi latérale du pharynx au sinus pyriforme.

Il ressort de ces recherches, au point de vue pratique, que dans les états inflammatoires et œdémateux, il est important d'amener un abaissement de pression par des incisions profondes et aussi précoces que possible, afin d'éviter la rupture des matières inflammatoires sous pression dans les replis. (*Edinburgh med. Journ.*, mai 1902.)

Dr Trivas.

OREILLES

L'iodoforme dans l'otorrhée, par M. Lednev.

D'après ce confrère russe, l'iodoforme donnerait d'excellents résultats dans les otorrhées chroniques. Sur 23 soldats atteints d'otorrhée chronique et soumis aux applications d'iodoforme, l'auteur aurait obtenu chez 22 une disparition complète et stable de l'écoulement. Chez 16 d'entre eux, le tympan s'est cicatrisé; chez 6 autres, la perforation s'est rétrécie. La durée du traitement a été de 46 jours environ. Le seul malade qui n'a pu bénéficier de ce traitement présentait une idiosyncrasie à l'égard de ce médicament. La technique est simple et consiste à recouvrir d'iodoforme toutes les parois du conduit, puis on introduit une mèche de tarlatane sèche, qu'on renouvelle lorsqu'elle est souillée par le pus; l'iodoforme est renouvelé aussi souvent que possible. (*Bull. méd.*, n° 72, 10 septembre 1902.)

Dr Mercier Bellevue.

NOUVELLES

Nomination. — Le Dr Francesco Egidi est nommé privat-docent de laryngologie à la Faculté de médecine de Naples.

Bordeaux. — Impr. G. Gounouilhou, rue Guiraude, 11.

24e ANNÉE. — N° 6. 7 FÉVRIER 1903.

REVUE HEBDOMADAIRE
DE
LARYNGOLOGIE, D'OTOLOGIE
ET DE RHINOLOGIE

RELATIONS ENTRE LES PAROTIDITES ET LES OTITES
AU POINT DE VUE PATHOGÉNIQUE[1]

Par le Dr J. TOUBERT, médecin-major de l'armée,
Professeur agrégé au Val-de-Grâce.

De tout temps les parotidites compliquant les maladies générales ou les états infectieux ont frappé l'attention des médecins et des chirurgiens. Les otites dépendant des mêmes causes n'ont été bien connues ou plutôt bien étudiées que lorsque les progrès, plutôt récents, de la technique otologique l'ont permis. Mais les relations possibles entre les parotidites et les otites et *vice versa* ne paraissent pas avoir été l'objet de recherches spéciales, tout au moins au point de vue pathogénique.

A l'occasion d'un cas personnel, nous voudrions chercher à montrer comment peut être envisagée cette question et comment les faits, anciens ou nouveaux, peuvent se laisser classer sans trop d'artifice, conformément aux doctrines pathogéniques régnantes.

La parotidite peut accompagner l'otite; elle peut aussi la précéder ou la suivre.

Pourquoi?

Comment?

1. Travail reçu le 22 janvier 1903.

C'est à la solution de ces deux questions que nous nous efforcerons d'apporter une contribution.

***

Les données de l'étiologie d'une part, les enseignements de l'anatomie d'autre part, démontrent la possibilité d'une relation pathogénique étroite entre l'otite et la parotidite.

1° *Au point de vue étiologique,* on sait fort bien que la fièvre typhoïde, la pyohémie, la pneumonie, les fièvres éruptives ont un rôle important dans la genèse de la parotidite. Or l'otite n'est-elle pas une des causes possibles de la pyohémie et une des conséquences fréquentes des maladies infectieuses que nous venons de citer? En ce qui concerne les agents microbiens, nous constatons que le staphylocoque a été décelé 26 fois, le pneumocoque 11 fois, le streptocoque 3 fois sur 43 examens de pus parotidien (résultats colligés dans la thèse de Benoît). Or ces agents pathogènes sont également ceux des otites moyennes ou externes et Bürkner dit textuellement, dans un article où il n'est cependant point question des parotidites, que « les furoncles du conduit s'observent dans toutes les maladies infectieuses, mais le plus fréquemment dans la fièvre typhoïde ; ils sont dus à l'infection du follicule pileux par le staphylocoque ».

2° *Au point de vue anatomique,* il existe entre l'oreille et la parotide des relations évidentes. Les unes sont immédiates, c'est-à-dire s'établissent par contiguïté ou par continuité de tissu ; les autres sont médiates, c'est-à-dire se font par l'intermédiaire des lymphatiques.

Le plafond de la loge parotidienne est représenté par le conduit auditif externe ; l'aponévrose manquerait même en cet endroit et le périchondre viendrait au contact des lobules glandulaires. Or la continuité du cartilage est interrompue dans les points qui répondent aux incisures de Santorini et là le tissu cellulaire du conduit et celui de la parotide se confondent.

Les ganglions dits parotidiens sont tous sous-aponévrotiques, en règle générale (Sappey); les ganglions sus-aponévrotiques (Merkel, Poirier) sont exceptionnels. Or ces ganglions sous-aponévrotiques sont répartis en deux plans. Les superficiels, placés au contact même de l'aponévrose, forment un groupe appelé prétragien en raison de sa situation : ils reçoivent les lymphatiques de la moitié supérieure de la face et aussi de l'oreille externe. Les ganglions profonds sont placés au contact de l'artère carotide externe ; ils reçoivent les lymphatiques des fosses nasales et aussi ceux de l'oreille moyenne. Il est vraisemblable que ces deux groupes ganglionnaires échangent entre eux des anastomoses lymphatiques.

En somme, rien n'est plus aisé à comprendre que la possibilité de relations réciproques entre les otites et les parotidites. Il reste à trouver les liens pathogéniques établissant le trait d'union entre les unes et les autres.

*
* *

Trois éventualités sont possibles : l'otite et la parotidite sont concomitantes; la parotidite précède l'otite; enfin la parotidite suit l'otite.

1° *Otite et parotidite concomitantes.* — Ce sont alors en général deux manifestations simultanées de la même infection. L'agent pathogène, en pareil cas, ne peut atteindre la région qu'il infecte que par deux voies : la *voie des conduits naturels* ou la *voie vasculaire*.

a) Pour l'oreille externe, nous avons vu le rôle que Bürkner fait jouer au staphylocoque, hôte habituel de la peau, dans la pathogénie du furoncle du conduit; pour l'oreille moyenne, on sait que la voie naturelle d'accès vers la caisse du tympan est la trompe d'Eustache, ouverte aux germes de la bouche et du pharynx ; pour la parotide enfin, l'observation clinique (Piorry, Schützenberger) et l'examen microscopique (Hanau, Claisse et Dupré) ont démontré que la majorité des paroti-

dites sont le résultat d'une infection ascendante, canaliculaire, à point de départ buccal. Otites externes ou moyennes à staphylocoques, streptocoques ou pneumocoques d'une part, parotidites à staphylocoques ou pneumocoques le plus souvent, d'autre part, tel est le résultat de ces infections concomitantes suivant une marche parallèle.

b) Mais tous les cas observés, du moins en ce qui concerne les parotidites, ne peuvent s'expliquer par cette pathogénie. Une observation typique à cet égard est celle de Sabrazès et Faguet : à l'examen des pièces, dans un cas de parotidite après infection puerpérale, ils ont constaté l'absence de microbes dans le canal de Sténon, dont l'épithélium était normal, ainsi que le prolongement antérieur de la parotide, alors que le reste était transformé en amas de globules de pus et de staphylocoques. En pareil cas, les germes doivent être apportés dans la glande par voie sanguine ou lymphatique; du reste Calvello, injectant des bactéries sous la peau ou dans le sang d'animaux, a retrouvé les germes le long des cloisons intraglandulaires, dans les capillaires lymphatiques, où ils étaient parvenus en traversant les parois vasculaires.

Les parotidites dites autrefois par « sympathie » ou par « métastase » doivent relever de cette pathogénie.

2° *Parotidite précédant l'otite.* — Ici une seule explication paraît vraisemblable : l'infection glandulaire gagne l'oreille par *effraction;* les germes passent en général de la loge parotidienne dans le conduit au travers des incisures de Santorini : ils déterminent un abcès du conduit qui n'est, en somme, que l'ouverture quelque peu anormale d'un abcès intra-parotidien.

Von Trœltsch et Hoffmann citent chacun un cas de ce genre, consécutif à la fièvre typhoïde. Duplay a rapporté une observation analogue de parotidite à pneumocoques ouverte à la fois dans le conduit, au-dessous du lobule et au-devant du tragus. La lésion parotidienne peut d'ailleurs être peu apparente parfois : Hildebrand dit, en effet, à propos des parotidites typhoïdiques, qu' « on trouve ces glandes véritablement

atteintes de gonflement, de tension, de douleurs particulières comme le prouvent, à tous égards, la difficulté d'ouvrir la bouche, l'altération de l'ouïe, le bourdonnement des oreilles, et leur écoulement abondant dans quelques cas, alors même que le gonflement incommode et douloureux de ces glandes n'est point sensible à la vue ». Urbantschitsch donne les signes précis du diagnostic différentiel entre le furoncle du conduit et l'abcès parotidien ouvert dans le conduit : dans ce dernier cas, la quantité de pus est considérable, son afflux est provoqué par la pression de la glande parotide, et enfin un stylet peut passer du conduit dans la loge parotidienne.

L'otite moyenne peut quelquefois, mais rarement, succéder à l'otite externe consécutive à l'infection du conduit par le pus parotidien.

3° *Parotidite suivant l'otite.* — Ici la relation pathogénique devient plus délicate à saisir : en effet, trois voies s'offrent aux agents virulents cantonnés dans l'oreille, pour aller infecter la parotide.

a) La propagation par *contiguïté* de tissus suffit à expliquer qu'un abcès du conduit inocule la partie adjacente de la glande parotide : il s'agit alors fatalement d'abcès de la paroi inférieure du conduit membraneux, seul point de contact des deux régions. Exceptionnellement néanmoins, l'abcès parotidien peut être consécutif à l'effraction traumatique d'une paroi du conduit osseux, comme dans le cas de Moos, relaté et expliqué par Mignon.

La propagation par contiguïté, ou plus exactement de proche en proche, explique encore les phlegmons parotidiens qui accompagnent la variété d'otite moyenne aiguë appelée phlegmoneuse par Mignon. Elle explique également les suppurations parotidiennes profondes compliquant une lésion mastoïdienne ancienne, tantôt abandonnée à elle-même, comme dans le cas de Ferrer Henry relaté par Mignon, tantôt traitée par l'opération de Stacke, comme dans l'observation de

Deustchländer, de Breslau, communiquée à la dixième réunion de la Société allemande d'otologie.

b) La propagation de l'oreille à la parotide par *voie lymphatique* représente, selon toute vraisemblance, la voie naturelle suivie par l'infection, passant de la première à la seconde région. En effet, le groupe ganglionnaire superficiel ou prétragien reçoit les lymphatiques superficiels, c'est-à-dire ceux de l'oreille externe; le groupe ganglionnaire intra-glandulaire profond reçoit les lymphatiques de l'oreille moyenne. Il est donc conforme aux lois de la pathologie générale que l'infection auriculaire retentisse sur la parotide par l'intermédiaire de l'adénite et de la périadénite, de la même façon qu'un abcès du pied ou de la main détermine un phlegmon crural ou axillaire.

D'ailleurs, les anciens anatomo-pathologistes, Bichat, Jarjavay, Cruveilhier, avaient incriminé la voie lymphatique pour les phlegmons parotidiens consécutifs à une lésion de voisinage. Chassaignac cite deux observations (nos 360 et 361) également probantes à cet égard, et notre maître, M. le professeur Chavasse, possède la relation encore inédite d'un cas analogue au dernier de Chassaignac, où la suppuration extra-auriculaire était restée circonscrite à la partie la plus élevée du sillon séparant le bord postérieur de la branche montante du maxillaire du bord antérieur de l'apophyse mastoïde. Notre cas personnel, que nous publions plus loin *in extenso,* est un cas typique de parotidite consécutive à une otite externe, où la propagation s'est faite par voie lymphatique.

Du reste, dans nombre d'observations de parotidites, l'examen objectif de l'oreille n'a pas été fait, en particulier dans plusieurs de celles relatées dans la thèse de Bévelot, alors cependant que certains signes, tels que la surdité ou la suppuration, appelaient l'attention vers l'oreille. Il est possible que ces parotidites-là aient eu une origine lymphangitique à point de départ auriculaire.

Un élément de diagnostic différentiel permettant de pencher

vers l'hypothèse de parotidite consécutive à l'adéno-phlegmon est l'absence de pus à l'orifice du canal de Sténon quand on presse sur la région parotidienne : la chose s'explique aisément, puisque le pus est primitivement extra-glandulaire et ne pénètre que secondairement, par effraction spontanée ou chirurgicale, dans le tissu glandulaire proprement dit. Au contraire, l'issue précoce du pus par le canal de Sténon plaiderait en faveur de la localisation primitive ou précoce du pus dans la glande elle-même.

c) Dans ce dernier cas, c'est-à-dire quand la parotidite succédant à l'otite répond selon toute vraisemblance à la suppuration des lobules glandulaires eux-mêmes et non du tissu conjonctif périlobulaire, une autre explication pathogénique doit être recherchée. On sait, au point de vue histologique, depuis les recherches de Virchow surtout, que la parotidite peut débuter en plein tissu glandulaire : d'ailleurs, l'examen macroscopique avait permis à Cruveilhier, à Louis, d'affirmer cette localisation. Or, que ces parotidites « glandulaires » soient consécutives à la dothiénentérie ou à l'infection puerpérale, ou à une septico-pyohémie plus ou moins sévère, à point de départ périphérique ou viscéral, elles ne peuvent s'expliquer que par l'apport des germes par l'intermédiaire de la *circulation lymphatico-sanguine;* les constatations précises de Sabrazès et Faguet, les expériences de Calvello, mentionnées plus haut, donnent l'explication la plus vraisemblable de ces parotidites dites « par sympathie » ou « par métastase ». Et si, en pareils cas, l'oreille est le seul foyer purulent révélé par l'examen clinique, la logique oblige à admettre que la parotidite peut être la localisation d'une infection générale, véritable septico-pyohémie à point de départ auriculaire.

Notre cas personnel pourrait même à la rigueur être justiciable de cette interprétation, puisque notre malade, outre sa parotidite, a eu des abcès des membres, que l'on pouvait à bon droit regarder comme métastatiques : ils étaient dus au staphylocoque, de même que le phlegmon parotidien.

*
* *

En résumé, dans les cas où le médecin se trouve en présence d'une otite précédée, accompagnée ou suivie de phlegmon parotidien, il a le devoir de faire un examen clinique complet. Jusqu'ici, en vertu des théories pathogéniques régnantes, on a rarement oublié d'examiner et de décrire l'état de la muqueuse buccale, de l'orifice du canal de Sténon, des dents, etc. On a pratiqué exceptionnellement l'examen objectif de l'oreille, même parfois quand l'attention était attirée de ce côté par quelques signes cliniques; cet examen est indispensable toujours, même en l'absence de symptômes auriculaires, parce que, d'une part, les grandes pyrexies, la fièvre typhoïde par exemple (Friedrich), peuvent tarir, provisoirement au moins, la suppuration d'anciens foyers d'otite, et que, d'autre part, une lésion primitive fugace du conduit peut, comme dans notre cas, presque s'effacer devant l'importance de la lésion parotidienne secondaire, de même qu'un adéno-phlegmon crural ou parfois iliaque peut évoluer alors que la plaie du pied qui lui a donné naissance a rapidement guéri.

Depuis que l'on étudie mieux les infections aiguës ou chroniques de l'oreille ou des sinus de la face et du crâne, on a reconnu l'origine vraie de nombre de méningites autrefois qualifiées de primitives et aujourd'hui démontrées secondaires soit par l'examen clinique, soit par l'autopsie. Pourquoi n'en serait-il pas de même, au moins dans quelques cas, pour les parotidites évoluant avant, pendant, et surtout après les otites?

Observation (personnelle). — *Otite externe furonculeuse: phlegmon parotidien; abcès multiples des membres; guérison.*

M. G... est traité pour dothiénentérie dans le service de M. le professeur Antony, au Val-de-Grâce, depuis le commencement de novembre 1902. L'état général est bon, sauf un amaigrissement très marqué; l'infection paraît peu sévère; la température oscille autour de 39° d'abord, puis tend vers la fin de novembre à descendre en lysis.

Le 21 novembre, alors que la température était redevenue proche de 37°, le malade accuse de l'otalgie ; la douleur est si vive qu'elle fait craindre le début d'une otite. Appelé à examiner le malade, dont M. Antony veut bien nous confier le traitement otologique, nous constatons dans le conduit, à 1 centimètre environ du méat, sur la paroi inférieure, une saillie encore peu acuminée, très douloureuse au toucher au stylet ; la région prétragienne, tuméfiée, est également le siège d'une vive douleur, spontanément et surtout à la pression. Il y a du trismus ; à l'examen de la bouche on trouve la muqueuse des joues, des gencives et de la langue en parfait état, grâce sans doute aux soins méticuleux d'antisepsie buccale pris dès le début de la maladie. La pression de la glande parotide ne fait pas sourdre de pus par le canal de Sténon.

Il n'existe nulle part sur le corps de foyer de suppuration : la région sacrée est hypérémiée, mais non ulcérée.

Nous portons le diagnostic d'otite externe furonculeuse avec adénite prétragienne, c'est-à-dire parotidienne superficielle. Traitement par les instillations d'alcool boriqué dans le conduit et l'enveloppement de la région dans un pansement antiseptique humide au sublimé chaud.

Du 21 au 24, le furoncle évolue et guérit ; mais la tuméfaction parotidienne augmente, les téguments s'infiltrent et le 26, ayant porté le diagnostic de phlegmon parotidien étendu, nous incisons, après anesthésie locale au chlorure d'éthyle, le long du bord postérieur de la branche montante du maxillaire, au-dessous de la ligne trago-commissurale, pour éviter la zone dangereuse de la région. La peau seule est coupée au bistouri, l'aponévrose parotidienne superficielle est déchirée à la sonde cannelée ; il ne s'écoule que de la sérosité mêlée de sang. Drainage.

Le 30, l'état local restant stationnaire, c'est-à-dire l'œdème, la rougeur et le trismus ne diminuant pas, la sonde cannelée est prudemment poussée dans la profondeur de la loge parotidienne : du pus phlegmoneux apparaît dans la rainure de la sonde. La pression fait sortir environ deux cuillerées à soupe de pus. Le malade accuse un goût fétide dans la bouche et l'examen fait constater l'issue de pus par le canal de Sténon, d'où nous concluons que l'abcès, primitivement collecté autour des lobules glandulaires, sans doute dans l'intérieur ou à la périphérie des ganglions lymphatiques profonds, a été mis en communication avec les lobules et le canal excréteur de la glande par l'intervention chirurgicale. L'examen extemporané du pus et surtout les

cultures, faits au laboratoire de bactériologie de l'hôpital, ont démontré que le pus contient du staphylocoque doré à l'état de pureté. Drainage. Lavages par le drain à l'eau oxygénée tous les jours. Pansement sec à la gaze aseptique.

A partir du 2 décembre, il ne sort plus de pus par le canal de Sténon ; le pansement est encore souillé par du pus de couleur chocolat au lait. Le 4, la suppuration est minime : la face se dégonfle ; la pression entre la mastoïde et le maxillaire fait encore sortir un peu de pus. Le 9, le drain est supprimé et, le 11, la guérison est complète.

Pendant qu'évoluait ce phlegmon parotidien, la température est restée autour de 37°, sauf deux fois où elle dépassa 38° le soir, sans doute à cause de l'insuffisance du drainage.

Le 6 décembre, la température remonte et atteint 38°3, en même temps qu'apparaît une douleur vive avec tuméfaction le long du cubitus droit. Ultérieurement, des collections sous-cutanées se développent à la face postérieure de la jambe et de la cuisse gauches. L'incision ou la ponction de ces divers foyers évacue du pus à staphylocoques. Ce n'est qu'à la fin de décembre que le malade est définitivement guéri.

INDEX BIBLIOGRAPHIQUE

Benoit. — Thèse de Paris, 1902.

Bévelot. — Thèse de Paris, 1900.

Bürkner *In* **Penzoldt,** *Handbuch der Therapie der Infektionkrankheiten*, p. 526.

Calvello. — *Gaz. degli osped.*, 19 octobre 1898.

Chassaignac. — *Traité de la suppuration*, 1859, t. II, p. 196.

Chavasse. — *Archiv. internat. de laryngol. otol. etc.*, 1902.

Claisse et **Dupré.** — *Archiv. de méd. exp.*, janv. et mars 1894.

Cruveilhier. — *Anatomie pathol.*, liv. XXXIX, pl. V.

Deutschländer. — D'après *Zeits. f. Ohrenheilk.*, 1901, t. XXXIX, p. 258.

Duplay. — *Semaine méd.*, 1891, p. 9.

Friedrich. — *Rhinologie, laryngologie et otologie dans leurs rapports avec la médecine générale*, 1899.

Hanau. — *Beitr. z. path. Anat.*, 1889, Band X, Heft 5.

Hildebrand. — D'après thèse de Bévelot.

Hoffmann. — D'après *Archiv f. Ohrenheilk.*, t. IV.

Louis. — *Gaz. des hôpit.*, décembre 1830.

Mignon. — Complications septiques des otites suppurées, 1898, p. 2 et 200.

Poirier. — Anatomie descriptive, t. IV, p. 666.
Sabrazès et Faguet. — *Gaz. des hôpit.*, 1894.
Schützenberger. — *Gaz. méd. de Strasbourg*, 1872.
Urbantschitsch. — *Traité des maladies des oreilles*, 1901, p. 260.
Virchow. — *Charité Annalen*, VIII, 1858.
Von Tröltsch. — D'après *Archiv f. Ohrenheilk.*, t. IV.

REVUE GÉNÉRALE ET ANALYSES

BOUCHE ET PHARYNX BUCCAL

Un cas de gangrène chronique du pharynx, par M. Krebs.

L'auteur rapporte l'observation d'une femme de quarante ans qui, à la suite d'une attaque d'influenza, vit se former une ulcération sur l'amygdale gauche; le pilier gauche, tout d'abord infiltré, fut successivement envahi, alors que le tissu amygdalien subissait une sorte d'infiltration nodulaire. L'amygdale enlevée, on put s'assurer que le processus gangréneux affectait l'organe tout entier; l'examen bactériologique révéla la présence de bacilles analogues à ceux du noma. L'affection dura deux mois et demi, pendant lesquels l'état général de la malade se maintint satisfaisant. L'auteur croit qu'il s'agit non d'une angine de Vincent, mais d'une gangrène chronique simple du pharynx (?). (*Sem. méd.*, n° 35, août 1902.) Dr Mercier Bellevue.

NEZ ET PHARYNX NASAL

Un cas de tumeur maligne de la cloison nasale, par M. Trétrôp.

L'observation a pour sujet une femme de trente-trois ans atteinte depuis six ans d'un lupus érythémateux du dos et de l'aile droite du nez, et qui porte à la narine droite une tumeur qui a manifesté sa présence par un léger suintement sanguin. L'examen rhinoscopique antérieur montre la fosse nasale droite complètement obstruée par une tumeur sessile nettement adhérente seulement à la cloison et envahissant totalement la narine droite. L'examen microsco-

pique a montré qu'il s'agissait d'un épithélioma pavimenteux. L'opération décidée, la malade est endormie; d'un coup de ciseau, le nez est ouvert le long du bord antérieur de la cloison à droite, la tumeur est sectionnée à l'anse galvanique : elle a le volume d'une noix et s'étend en arrière sur la cloison nasale. Le nez est suturé, la fosse nasale munie d'un pansement compressif, et deux jours après la malade était sur pied. Actuellement, la fosse nasale est libre, le lupus persiste du côté droit. L'auteur fait remarquer la rareté de l'épithélioma de la cloison nasale, surtout chez une jeune femme, et attire l'attention sur la coïncidence du lupus et de l'épithélioma greffé l'un sur l'autre. (Extrait des *Ann. de la Soc. de méd. d'Anvers*, avril 1902.)

Dr Mercier Bellevue.

LARYNX ET TRACHÉE

De l'extirpation du larynx, par le Dr Goris.

Grâce à une technique nouvelle, l'extirpation totale ou partielle du larynx n'est plus d'une grande gravité et, dans bien des cas, cette intervention est de beaucoup supérieure à la trachéotomie qui, elle aussi, a cependant ses indications. Cette dernière opération s'impose dans les cancers très étendus, inopérables, ou dans la thyrotomie pour tumeur maligne; enfin, lorsque le malade est dans l'impossibilité absolue de cracher. A part ces trois catégories de malades, l'auteur, se basant sur des faits bien observés, pense que certains cas de cancers avérés, largement extirpés, ne récidivent pas ou, mieux, donnent une survie que l'abstention opératoire ne donne pas. D'après Wasserman, les interventions radicales sur le larynx donnent une survie notable; l'auteur pense même que si on opère tôt et largement, on peut espérer dans certains cas la guérison.

En l'état actuel de la chirurgie, l'extirpation partielle du larynx même étendue est une opération sans grand danger quand on la pratique chez un sujet ayant un cœur et des poumons sains.

La trachéotomie, au contraire, permet au néoplasme d'envahir tôt ou tard l'œsophage, et le malade arrive à ne pou-

voir plus déglutir. Dans l'extirpation, au contraire, la récidive se fait au niveau des ganglions cervicaux.

En résumé, l'extirpation partielle ou totale du larynx permet d'espérer sinon la guérison, du moins une survie importante et, dans le cas de récidive, met le malade aux prises avec une mort moins terrible. Point d'extirpation à la pince, qui est illusoire; l'intervention préalable sera la laryngo-fissure suivie de l'extirpation large et profonde du néoplasme; le larynx est refermé; la peau suturée, et le malade est le plus souvent guéri au bout de cinq ou six jours.

Si le néoplasme a envahi tout un côté du larynx, on pratiquera l'hémisection, qui se termine par le décollement de l'œsophage d'avec l'aryténoïde. L'auteur laisse à demeure une canule à trachéotomie qu'il entoure de gaze stérilisée pour se mettre à l'abri de complications pulmonaires. Lorsque les lésions sont très étendues, il n'y a que l'extirpation totale à proposer : cette opération est, du reste, beaucoup plus simple que la résection, mais il faut avoir soin de ne pas laisser la trachée s'échapper dans la poitrine. Enfin, après l'extirpation totale, on peut mettre un larynx artificiel, mais, quel que soit le modèle choisi, l'appareil résonateur fonctionne avec fort peu de régularité, et, presque toujours, l'instrument est mal supporté par le malade. (*Ann. de la Soc. méd.-chir. du Brabant*, n° 7, juillet 1902.)

Dr Mercier Bellevue.

OREILLES

Surdité et diplégie faciale par fracture double des rochers, par les Drs Lannois et P. Vacher.

Les auteurs rapportent l'observation d'un malade qui a eu la tête prise entre une charrette chargée et le sol. Ce malade ne perdit pas connaissance, mais observa, immédiatement après sa chute, qu'il était devenu complètement sourd. En même temps, sa face perdit toute expression : une paralysie faciale double complète s'installa et une hémorragie se déclara par le nez, les oreilles et la bouche.

L'accident survint le 19 octobre 1901. Quand le malade vint consulter, on observa une motilité linguale, pharyn-

gienne et vélo-palatine intacte; mais, par contre, une abolition du goût dans toute la moitié antérieure de la langue. Il éprouvait également des vertiges avec tendance à tomber en avant et une titubation très manifeste à la marche.

Six mois après, il semble que le facial supérieur soit un peu revenu d'un côté, et l'examen électrique démontre un type incomplet de réaction de dégénérescence.

Les auteurs insistent sur la rareté du fait et l'attribuent à une fracture double et simultanée des deux rochers. (*Ann. des mal. de l'oreille*, n° 5, mai 1902.) Dr BRINDEL.

De l'incision esthétique rétro-auriculaire pour le traitement de quelques lésions cervicales ou parotidiennes, par M. MORESTIN.

Pour éviter les nombreux inconvénients que laisse derrière elle une cicatrice toujours disgracieuse, « souvenir pénible et choquant de l'opération subie, » et faire disparaître en même temps les conséquences sérieuses qui peuvent en résulter pour une jeune femme ou une jeune fille, l'auteur a eu l'idée, pour atteindre certaines lésions cervicales ou parotidiennes, d'utiliser une incision dissimulée occupant le fond du sillon rétro-auriculaire.

Pour démontrer dans quelles circonstances cette chirurgie trouve son application, l'auteur cite trois observations.

La première rappelle l'histoire d'une jeune fille qui, à la suite d'une fièvre éruptive, vit survenir un abcès dans la région parotidienne droite. L'auteur ne voulut ni inciser ni ponctionner, mais fit dans le sillon rétro-auriculaire une incision de 5 à 6 centimètres, décolla le pavillon, l'écarta fortement et, par-dessus le conduit auditif, effondra la paroi de l'abcès, qui était assez superficiel et dont le point le plus saillant était à la hauteur du tragus. Un drain fut laissé en place et quelques injections amenèrent rapidement une cicatrisation. La guérison s'est maintenue et rien ne « vient actuellement contrarier la finesse et la régularité des traits ».

Dans une deuxième, il s'agissait d'une tumeur mixte du volume d'une grosse noix occupant la partie inférieure de

la région parotidienne du côté gauche. Procédant de la même manière que dans la première observation, l'auteur put arriver, à l'aide du bistouri et des ciseaux, jusqu'au contact de la tumeur, qu'il effondra et morcela à l'aide d'une curette. Saisissant la coque avec une pince de Kocher, il put ainsi extirper complètement le néoplasme. Le résultat fut absolument parfait, et la cicatrice dissimulée dans le fond du sillon rétro-auriculaire est rigoureusement invisible.

Enfin, une troisième observation concerne une tumeur occupant la région parotidienne; mais, cette fois, il s'agit d'un kyste. Procédant toujours par décollement et après avoir récliné le pavillon en avant, l'auteur ponctionna d'abord le kyste qui, une fois vidé, se laissa peu à peu disséquer et extirper dans sa totalité. Un drain laissé en place fut enlevé deux jours après. La réunion primitive fut obtenue rapidement et la malade ne porte aucune trace aujourd'hui ni de la maladie ni de l'opératon. (*Gaz. des hôpit.*, n° 101, 9 septembre 1902.) Dr Mercier Bellevue.

Recherches sur la bactériologie des otites moyennes aiguës, par le Dr H. Coussieu.

L'auteur donne, dans ce petit travail, le résultat de douze examens qu'il a pratiqués sur du liquide d'otite moyenne aiguë. Ses expériences, faites dans des conditions scientifiques extrêmement rigoureuses, auraient peut-être gagné à être accompagnées de l'examen clinique du malade. Il est possible qu'on objecte à M. Coussieu que le liquide qu'il a retiré de la caisse du tympan de ses malades n'eût pas fatalement dégénéré en suppuration, car il ne s'agissait pas toujours de pus, et qui dit exsudation dans l'oreille moyenne ne dit pas toujours otite aiguë devant suppurer.

Quoi qu'il en soit, les résultats obtenus par M. Coussieu doivent être enregistrés avec soin et ajoutés à la liste des recherches similaires. En voici le résumé. L'auteur a trouvé : streptocoque pur, 2 cas; staphylocoque pur, 3 cas; pneumocoque pur, 2 cas; association microbienne, 5 cas. Dans ces dernières, il a isolé des staphylocoques et différents

bacilles. Chez 6 malades porteurs d'otites monomicrobiennes, le tympan s'est refermé immédiatement après la ponction, sans suppuration. Des 6 autres, un seul, chez qui existait du staphylocoque pur, a suppuré pendant cinq semaines; les 5 derniers avaient des associations microbiennes; ils présentaient, en outre, des tares organiques auxquelles s'ajoutaient des lésions du nez et du pharynx. (*Ann. des mal. de l'oreille, etc.*, n° 5, mai 1902.) Dr Brindel.

NOUVELLES

Association internationale de la presse médicale. — Le bureau de renseignements médicaux. — Le Conseil municipal de Paris vient de décider, en principe, la création du bureau de renseignements médicaux, dont le Dr R. Blondel, secrétaire général de l'Association internationale de la presse médicale, poursuit la réalisation depuis deux ans, au retour d'un voyage d'études dans les grandes capitales européennes. Sur la proposition de MM. Dausset et Félix Roussel, un premier crédit de 3,000 francs a été attribué à cette fondation, qui relèvera directement de la quatrième commission du Conseil municipal et sera installée soit à la Faculté de médecine, soit à la Sorbonne, soit à l'Hôtel de Ville.

A la Faculté, après les démarches faites par le Dr Blondel, d'abord auprès de M. Brouardel, dès 1900, puis auprès de M. Debove, la question a été mise à l'étude et le conseil des professeurs, sur un rapport très favorable de M. Pozzi, a approuvé l'installation éventuelle de ce bureau dans la Faculté.

Dans ce bureau, les médecins de l'étranger, ou même de la province, entreprenant un voyage d'études à Paris, trouveront un ou des employés *polyglottes* munis de fiches tenues régulièrement à jour, et pouvant donner tous les renseignements désirables sur l'enseignement officiel ou libre, les services hospitaliers, les cliniques, les jours et heures de leçons ou d'opérations des chirurgiens et spécialistes, le fonctionnement des services de l'Assistance publique, la répartition, heure par heure, de l'enseignement et du travail dans chaque hôpital, école, institut, laboratoire, etc. On y trouvera également tous les renseignements concernant les services municipaux et autres intéressant la médecine ou l'hygiène : laboratoire municipal, Morgue, eaux, égouts, incinération, etc. Enfin, les médecins étrangers trouveront, classés par nationalités, les noms, adresses et heures de leurs compatriotes médecins fixés à Paris et acceptant de leur servir de guides à l'occasion.

Le but de cette intéressante création est de rendre plus profitable et plus aisée la connaissance des multiples services administratifs ou didactiques existant à Paris et appelant la visite des médecins étrangers en tournée d'études. La propagation de l'influence française en peut que gagner à la multiplication de ces visites.

Bordeaux. — Impr. G. Gounouilhou, rue Guiraude, 11.

24e ANNÉE. N° 7. 14 FÉVRIER 1903.

REVUE HEBDOMADAIRE
DE
LARYNGOLOGIE, D'OTOLOGIE
ET DE RHINOLOGIE

DE L'ADÉNOÏDITE DIPHTÉRIQUE PRIMITIVE[1]

Par le Dr Ch. ROCAZ,
Ex-chef de clinique infantile de l'Université de Bordeaux.

Dans toutes les angines diphtériques graves, les fausses membranes ont une tendance à s'étendre vers la partie supérieure du pharynx, et même des fosses nasales; le jetage est un des principaux signes de cette marche envahissante de la diphtérie vers le haut. Dans d'autres cas, au contraire, plus rares, la marche extensive de la maladie suit le trajet inverse; alors le coryza précède l'angine. Quoi qu'il en soit, dans les deux cas, le bacille de Lœffler pullule dans tout le naso-pharynx, et l'amygdale pharyngée ne saurait être épargnée par lui; elle se tuméfie, se recouvre de fausses membranes, il y a de l'*adénoïdite diphtérique*. Mais cette adénoïdite *secondaire* passe inaperçue au milieu de tout le syndrome naso-pharyngien d'une angine diphtérique grave; elle n'a par elle-même aucune importance particulière, et, par suite, pas d'histoire.

Mais il n'en est pas toujours ainsi. Dans quelques cas, c'est au niveau de cette amygdale que se localise tout d'abord le processus diphtérique; il y reste cantonné un certain laps de temps avant d'envahir les parties voisines. Il existe donc

1. Communication à la Société de médecine de Bordeaux, le 6 février 1903.

une *adénoïdite diphtérique primitive,* qui constitue une localisation bien spéciale de la diphtérie, ayant son histoire clinique particulière, qu'il faut différencier de celles des autres localisations de la diphtérie, tout comme on différencie celle du coryza de celle de l'angine.

L'existence de cette adénoïdite diphtérique primitive est incontestable. Déjà, il y a quelques années, à propos d'une discussion générale sur la diphtérie et la sérothérapie soulevée au sein de cette Société, j'insistai sur la fréquente localisation de l'infection au niveau des végétations adénoïdes, localisation, disais-je, qui peut être primitive. Depuis cette époque, mon attention a toujours été attirée de ce côté, et j'ai pu réunir un certain nombre d'observations d'adénoïdite diphtérique primitive, qui me serviront à édifier ce travail.

Tout d'abord, il faut remarquer que cette localisation de la diphtérie n'a rien qui doive nous étonner. L'amygdale pharyngée, par sa situation intermédiaire entre deux portes d'entrée ouvertes à tous les germes morbides de l'extérieur, paraît mieux placée, que tout autre organe pour se laisser infecter. Sa configuration, sa texture, d'autre part, surtout en cas d'hypertrophie, en font un véritable nid tout à fait propice à la pullulation du bacille de Lœffler; celui-ci peut se cacher à l'aise dans ses cryptes nombreuses, d'où il ne saurait être facilement délogé; il tapisse de fausses membranes toutes les anfractuosités des végétations adénoïdes, qui offrent ainsi à la toxine diphtérique une énorme surface d'absorption. Ainsi s'explique l'intensité des phénomènes généraux qui accompagnent l'affection.

L'adénoïdite diphtérique primitive se rencontre chez les enfants porteurs de végétations adénoïdes plus ou moins volumineuses, et principalement chez ceux dont ces végétations sont fréquemment le siège de poussées inflammatoires. Elle est donc surtout observée chez les enfants lymphatiques, strumeux. Il y a cependant des exceptions à cette loi.

La *symptomatologie* de l'adénoïdite diphtérique peut se

résumer en deux mots : c'est l'association des signes d'une adénoïdite vulgaire à ceux de l'intoxication diphtérique. Mais justement de cette association résulte un type morbide à peu près constant dont je vais esquisser les grands traits.

Un enfant, déjà porteur des signes de végétations adénoïdes, se trouve un jour plus gêné que la veille pour respirer ; la respiration par la bouche devient impossible ou tout au moins difficile ; il existe de l'enchifrènement, que les parents attribuent à un banal coryza ; la voix est modifiée dans son timbre : elle est nasonnée et assourdie ; la déglutition des liquides est parfois difficile ; les petits malades se plaignent de la tête, des oreilles, mais ces douleurs peuvent être très éphémères et passer inaperçues. L'ouie est diminuée. A l'examen de la gorge, on ne constate rien, si ce n'est — et pas toujours au début — une rougeur diffuse du pharynx, et du catarrhe naso-pharyngien. Du côté du nez, à part l'enchifrènement, on ne trouve rien d'anormal dans les premiers jours ; l'écoulement nasal est un symptôme tardif de la maladie, qui n'apparaît guère que lorsque la diphtérie a dépassé l'amygdale pharyngée ; l'épistaxis n'est pas rare.

A ces symptômes locaux se joignent des signes généraux de la plus haute importance. C'est d'abord la fièvre ; elle est à peu près constante et marque le début de la maladie. Malheureusement, comme dans toutes les affections diphtériques, elle est irrégulière, peut être réduite au minimum ; elle peut passer inaperçue ; elle peut disparaître après un jour ou deux, pour ne reparaître que plus tard. Elle doit donner l'éveil, mais on ne saurait en tenir compte pour en déduire le pronostic de l'évolution de la maladie. La température paraît, en effet, bien moins influencée par la marche envahissante ou régressive de l'infection que par l'adjonction, au bacille de Lœffler, de germes pyrétogènes divers. D'emblée le malaise survient, très accentué ; l'enfant dit qu'il est fatigué ; il pâlit, et c'est là un signe des plus importants ; il présente un peu de tuméfaction ganglionnaire du

cou, plus ou moins diffuse, autre signe d'une grande valeur. Enfin, il est triste, perd l'appétit, peut présenter des vomissements, et ses urines renferment parfois de l'albumine.

Cet état dure un temps plus ou moins variable; puis comme il attire forcément l'attention du côté de la gorge, au bout de quatre, six et même huit jours, on constate dans le pharynx une petite fausse membrane qu'on croit généralement être le signe du début d'une diphtérie, alors qu'on se trouve déjà bien éloigné de ce début.

Quelques exemples :

Voici, tout d'abord, l'observation que m'a communiquée M. Moussous, d'une fillette que le Dr Moure et moi-même avons eu l'occasion de voir également :

Observation I. — L'enfant O. C..., dit M. Moussous, âgée de onze ans, a été prise, le 13 juillet, de fièvre et de malaise avec tendance syncopale. Le médecin qui la voit tout d'abord cherche, sans la découvrir, la cause de cet état fébrile (39°). Il regarde la gorge et n'y constate rien. Le lendemain, la fièvre continue, la respiration nasale paraît un peu gênée, l'enfant dort la bouche ouverte. Le thermomètre s'élève le matin à 38°6, le soir à 39°5. Appelé le troisième jour au matin auprès de l'enfant, je ne découvre rien, si ce n'est de la difficulté au passage de l'air dans les fosses nasales, du nasonnement de la voix et une légère tuméfaction des ganglions latéraux du cou. L'enfant est pâle, accablée; la fièvre toujours élevée (39°3). Préoccupé de cet état, je reviens le soir; la tuméfaction ganglionnaire a fait des progrès rapides et considérables, le teint est plombé. Quoiqu'on ne découvre absolument rien par l'examen de la gorge, soupçonnant la possibilité d'une diphtérie, je pratique l'ensemencement de la gorge; la température est toujours élevée (39°). Dès le lendemain matin et avant le résultat de l'examen bactériologique, je pratique une injection de sérum antidiphtérique. L'examen bactériologique démontre la présence, dans les produits ensemencés, de bacilles de Lœffler et de streptocoques. Au bout du cinquième jour seulement apparaît, au niveau de la paroi postérieure du pharynx, une fausse membrane qui ne tarde pas à s'étendre rapidement sur tout le pharynx et sur les amygdales; en même temps, et seulement alors, apparut du jetage.

Voici une seconde observation analogue :

Obs. II. — L'enfant J. L..., âgée de six ans, bien portante jusqu'alors, mais atteinte d'hyperthrophie manifeste de l'amygdale pharyngée, se plaint, un vendredi matin, de douleurs de tête, de malaise et de lancements dans l'oreille droite; elle a de la fièvre et je la vois le lendemain. Au moment de ma visite, elle ne souffre de rien, mais elle paraît fatiguée et la respiration nasale est très difficile; il n'y a rien du côté de la gorge, pas d'écoulement nasal. Le surlendemain dimanche, même état local, mais aggravation de l'état général; le teint est très pâle; il existe de l'engorgement ganglionnaire; les urines sont rares et albumineuses. Je songe à la possibilité d'une diphtérie localisée au niveau des végétations adénoïdes. Je passe légèrement, derrière le voile du palais, une spatule recourbée qui ramène un magma blanchâtre qui est ensemencé et qui donne des cultures de bacilles longs de Lœffler. Le résultat de cet examen bactériologique ne me parvient que le matin du cinquième jour après le début de la maladie; il n'y avait pas encore de fausses membranes dans la gorge; elles n'ont apparu que le soir (mardi).

A ces deux observations, je pourrais en ajouter trois autres à peu près semblables.

Parfois, quand le diagnostic d'adénoïdite diphtérique est assez tôt porté pour que le traitement sérothérapique soit institué dès les premiers jours, l'infection diphtérique peut ne pas dépasser l'amygdale pharyngée. Tel le cas d'un enfant de trois ans, qui présentait les signes d'une adénoïdite aiguë, sur la nature de laquelle j'étais fixé dès le lendemain par l'examen bactériologique; une injection de sérum antidiphtérique suffit à enrayer la marche de la maladie.

Le *diagnostic* de l'adénoïdite diphtérique primitive n'est pas de ceux qui s'imposent. Il faut, tout d'abord, constater l'adénoïdite: en pratique, on pense plutôt à un vulgaire coryza, à de la grippe, à de la fièvre ganglionnaire; l'enchifrènement spécial, l'altération particulière du timbre de la voix, la difficulté de la respiration nasale, les douleurs d'oreilles, l'adénopathie doivent cependant en faire poser le diagnostic, qui peut être confirmé par la rhinoscopie postérieure.

Mais le plus important est de reconnaître la nature diphtérique de la maladie ; pour cela il suffit d'y songer. Et doivent y faire penser le mauvais état général, la pâleur, le facies plombé, l'albuminurie, les vomissements, etc. Une fois le doute entré dans l'esprit du médecin, l'examen bactériologique s'impose. Pour trouver des bacilles de Lœffler, il suffira d'ensemencer le mucus pharyngien accessible à la vue ; mais, au début, pour plus de sécurité, il faut aller chercher le bacille plus haut, au niveau même de l'amygdale pharyngée. Pour ce faire, on peut se servir, comme je l'ai fait, d'une spatule ordinaire quon recourbe et qu'on introduit avec précaution derrière le voile du palais. Chez le sujet de la dernière observation que je viens de rapporter, très jeune et très indocile, j'ai frotté les végétations adénoïdes avec un tampon de coton monté sur une tige recourbée introduite par la bouche et j'ai examiné directement les produits ramenés ; j'y ai rencontré un grand nombre de bacilles : cet examen direct fut d'ailleurs confirmé par la culture. Cette dernière pratique a l'avantage d'être absolument inoffensive et de pouvoir donner des renseignements immédiats.

Le *pronostic* de l'adénoïdite diphtérique primitive est des plus sévères. Je considère cette localisation de la diphtérie comme *la plus grave de toutes*. Le bacille diphtérique trouve, comme je l'ai déjà dit, au niveau de l'amygdale pharyngée un excellent terrain pour sa pullulation et pour la résorption de ses toxines. Je n'en veux comme preuve que la rapidité avec laquelle apparaissent les signes indubitables de cette intoxication. D'autre part, tant qu'elle reste uniquement localisée à cette amygdale, la diphtérie n'est guère diagnostiquée. Ce diagnostic n'est porté qu'au moment de l'apparition des fausses membranes dans la gorge. A ce moment seulement, on intervient, et pas toujours immédiatement, avec le sérum. Mais déjà l'intoxication est profonde, et, alors, de deux choses l'une : ou bien malgré la sérothérapie l'état ne s'améliore pas et le malade succombe deux ou trois

jours après le prétendu début de cette diphtérie, et l'on accuse alors le sérum d'être inefficace : ou bien sous l'action de l'antitoxine diphtérique les fausses membranes se détachent ; l'état local devient tout à fait satisfaisant, mais l'état général l'est moins ; l'enfant reste pâle, présente des vomissements, de l'irrégularité du pouls, puis tout à coup, à une époque presque fixe, — quinze jours environ après le début des premiers accidents, — il succombe subitement, victime de ces accidents toxiques tardifs, dont j'ai récemment exposé la symptomatologie et la pathogénie bulbaire à la Société de pædiatrie de Paris.

Il faudrait d'ailleurs ajouter à ces considérations générales sur le pronostic de cette affection quelques mots sur toutes ses complications possibles ; parmi celles-ci, il en est une variété sur laquelle je veux insister : ce sont les complications auriculaires qui peuvent être fort graves. Tel est le cas de la fillette de notre première observation. Cette enfant présenta, à la fin de son adénoïdite diphtérique, une double otite : otite catarrhale à droite, otite purulente à gauche ; cette dernière nécessita la ponction du tympan ; puis une mastoïdite survint, pour laquelle M. Moure dut pratiquer la trépanation. Dans d'autres cas, c'est le labyrinthe qui est infecté. Je n'ai donc pas besoin d'insister sur la gravité de ce genre de complications.

Le traitement de l'adénoïdite diphtérique découle des considérations précédentes. Notons, tout d'abord, que la fréquence et le danger de la localisation de la diphtérie au niveau des végétations adénoïdes est un argument en faveur de leur ablation précoce chez l'enfant. Une fois la maladie diagnostiquée, elle doit être traitée comme une angine diphtérique grave et comporte le trépied thérapeutique classique : sérothérapie, antisepsie locale, traitement général. La sérothérapie sera intensive, car l'intoxication est toujours plus profonde et plus vieille qu'on ne croit. L'antisepsie locale sera faite à l'aide des grands lavages de la gorge, des

instillations nasales. Enfin, en tête du traitement général, dans les cas d'intoxication intense, il faut placer les grandes et fréquentes injections de sérum artificiel.

SOCIÉTÉ HOLLANDAISE D'OTO-RHINO-LARYNGOLOGIE

Xe Congrès annuel tenu a Utrecht les 31 mai et 1er juin 1902

M. Schutter. — **Traitement de l'aphonie hystérique.**

M. Shutter dit qu'il vaut mieux commencer par les consonnes les plus sonores, comme le fait Spiess, contrairement à d'autres qui commencent par des exercices de toussotements. Les malades reprendraient bien plus facilement les exercices en cas de récidive. Il a eu même quelques résultats chez des phtisiques avec aphonie nerveuse.

MM. Ipes et Meyjes recommanderaient, en plus, des exercices vocaux réguliers après la guérison.

M. Struycken. — **Démonstration d'appareils et d'instruments nouveaux.**

1° *Tamponnement nasal.* — Enduire un tube assez long de vaseline, le remplir d'un peu de gaze et l'introduire dans le nez; bourrer la cavité avec de la gaze trempée dans de la vaseline. On évite ainsi toute hémorragie secondaire, le tampon ne glisse pas en arrière, et toutes les régions au moins de l'étage inférieur sont bien comprimées. Faire de même quand on voudra se débarrasser en peu de temps des croûtes fétides dans les cas d'ozène.

2° *Une nouvelle sonde pour le sinus frontal.* — L'extrémité de la sonde est élastique et peut s'aimanter; on pourra donc, en promenant un aimant sur la région frontale, se rendre compte de sa situation exacte à l'intérieur du sinus.

M. Zoalberg montre un cas d'ozène guéri.

Le malade avait déjà été présenté comme guéri. Depuis la guérison s'est maintenue. On avait fait des insufflations d'une poudre composée (Ac. citrique et sucre de lait, āā). C'est le seul cas de guérison obtenue par cette méthode; il y a eu cependant plusieurs améliorations.

M. Burger. — **Présentation d'un malade avec mobilité anormale de l'aryténoïde gauche.**

Malade de soixante-cinq ans; dysphonie et dyspnée depuis quelques années. La parole est très difficile et presque incompréhensible, la voix sans portée, comme comprimée; l'articulation est défectueuse. Quand il parle, le malade contracte surtout les muscles de la face et cherche à se faire comprendre par une mimique spéciale. A l'inspection de la bouche et du pharynx, on ne trouve rien d'anormal. Au miroir laryngoscopique on note d'abord une certaine asymétrie du larynx : la corde gauche est complètement cachée en dessous de la bande ventriculaire. A la phonation, les deux bandes ventriculaires s'accolent l'une contre l'autre, et à ce moment on voit nettement l'aryténoïde gauche basculer en avant à tel point qu'il se couche pour ainsi dire sur la bande ventriculaire et arrive même à toucher l'épiglotte.

La voix comprimée et l'occlusion complète du larynx à la phonation ne peuvent être mises sur le compte d'une aphonie spasmodique; en admettant même ce dernier diagnostic, il resterait encore à expliquer la luxation de l'aryténoïde et la mutité presque complète. Il faut dire aussi que la parole n'est pas tout le temps aussi défectueuse; elle dépend pour ainsi dire de l'état intellectuel du malade; dès qu'il se réveille de sa torpeur habituelle et qu'il se sent secoué, il parle mieux. Il semble plutôt qu'on soit en présence d'une athrite crico-aryténoïdienne (tout le côté gauche se mobilise très peu, et la bande ventriculaire paraît un peu boursouflée) et que l'aryténoïde, ayant perdu toute connexion avec le cartilage sous-jacent, soit entraîné par les contractions musculaires, d'où sa pseudo-luxation en avant. Pour expliquer les phénomènes nouveaux spasmodiques, Burger avait pensé à une hystérie laryngée consécutive; mais l'âge du malade correspond peu, et d'ailleurs on n'en a pas trouvé d'autre stigmate. Il ne resterait donc plus qu'à considérer le cas comme un cas de simulation ou d'aggravation, à point de départ laryngien, une fois la maladie primitive constituée.

M. Zoalberg, qui avait vu le malade quelque temps avant, pensait à une affection nerveuse; il n'avait pas remarqué cette mobilité anormale de l'aryténoïde.

M. Braat. — Le boursouflement de la bande ventriculaire pourrait être d'origine rhumatismale.

M. Holl est de l'avis de Burger; les troubles de la voix ne s'expliquent pas complètement par le déplacement de l'aryténoïde. Il a, d'ailleurs, vu

des cas où les aryténoïdes se déplaçaient fortement à la phonation, sans cependant aller aussi loin.

M. Meyjes a été frappé par l'unilatéralité de l'affection. On ne peut penser au rhumatisme, puisqu'il n'y a eu ni douleur ni rougeur; il penche à croire qu'il s'agit d'une affection nerveuse.

M. Burger a bien pensé à une lésion du récurrent, mais la mobilité anormale de l'aryténoïde, qui arrive à toucher l'épiglotte, ne lui semble explicable qu'en admettant une athrite ou une périarthrite crico-aryténoïdienne.

M. Braat. — **Un cas d'otite séreuse compliqué de méningite séreuse.**

Un enfant, âgé de six ans, se plaint d'avoir mal dans l'oreille droite; on lui fait des instillations glycérinées et les douleurs se calment. Quelques jours après, l'enfant devient somnolent; il a des convulsions au bras et à la jambe du côté droit, qui reviennent toutes les deux heures; il a des contractions répétées dans le territoire du facial droit et du nystagmus aux deux yeux. La parole est défectueuse et rappelle celle d'une paralysie motrice. Pouls 130, température 36-37°; rien de spécial à noter du côté des réflexes et de la sensibilité. Le tympan est rouge et bombe en haut et en arrière; la paracentèse est pratiquée de suite et donne lieu à un écoulement assez abondant d'un liquide séreux. Il n'y a pas de symptômes mastoïdiens; le fond d'œil est normal. L'amélioration qui suit la petite intervention est très nette, seule l'aphasie persiste encore pendant une semaine; le tympan se cicatrise au bout de cinq jours. — Observation de méningite séreuse avec localisation aux circonvolutions gauches dans un cas d'affection auriculaire du côté droit.

M. Sikkel communique un cas analogue avec autopsie. Il s'agit d'un enfant souffrant d'une otite chronique droite et qui est pris tout d'un coup de symptômes cérébraux graves : somnolence, raideur de la nuque, convulsions dans le bras et la jambe droits. On pense à un abcès cérébral, on trépane au-dessus de l'oreille droite. A l'incision de la dure-mère, il s'écoule un flot de liquide séreux. On ne trouve pas d'abcès. Le pouls devient meilleur et les convulsions cessent, mais pour reparaître de nouveau plus tard, quelques jours après. Mort. A l'autopsie, c'est en vain qu'on cherche le moindre abcès; seule la dure-mère de la base est épaissie A remarquer qu'une affection de la base peut donner lieu à des symptômes unilatéraux.

M. Zoalberg. — On peut dire qu'il y a méningite séreuse quand, au cours d'une otite, éclatent des symptômes cérébraux trop prononcés pour être dus à du simple méningisme. Il en a observé deux cas l'année dernière.

La première observation concerne un jeune malade atteint d'otorrhée chronique et pris subitement de fièvre, céphalée, lourdeur de tête et ralentissement du pouls. A l'évidement mastoïdien, on met à nu un cholestéatome des annexes. Les symptômes cérébraux ne s'amendent pas. Les os pariétaux et occipitaux sont sensibles à la percussion; le malade crie et s'agite pendant la nuit. On trépane la fosse cérébelleuse sans résultat; il n'y a aucun abcès sous-dural.

Cependant, l'état général s'améliore, et quinze jours après le malade était en bonne voie de guérison.

Le deuxième cas concerne une otite labyrinthique purulente. Douleurs de tête croissant d'intensité, points douloureux à la percussion de la région pariétale et occipitale; disparition des réflexes; pouls intermittent de temps en temps. Curettage du labyrinthe; pas d'abcès sous-dural. Pendant deux jours encore, incontinence d'urine, céphalée et douleurs à la nuque; un peu de raideur à la nuque; pouls irrégulier, non ralenti. Peu de temps après, tout rentre en ordre.

M. Braat, en réponse à d'autres objections, répond qu'il ignore si son malade était gaucher; que le strabisme était dû à un spasme du droit externe; enfin, qu'on a négligé de faire un examen bactériologique de la sérosité.

M. Quix. — 1° **Préparations microscopiques du labyrinthe d'une femme muette.**

Cette femme qui, paraît-il, n'avait jamais entendu de sa vie, n'avait pas été examinée au point de vue des oreilles. A l'autopsie, on trouve les oreilles moyenne et externe normales. Le labyrinthe a dû être le siège d'une hémorragie au niveau des rampes vestibulaire et tympaniques; elle devait être de date ancienne, d'après les altérations des globules sanguins et l'épaississement tant des parois que de la membrane de Reissner. Rien d'anormal dans le vestibule ni les ganglions du nerf spiral. L'hémorragie n'étant pas allée au-delà du deuxième tour de spire, il aurait été intéressant d'examiner l'audition avec la série des diapasons; peut-être aurait-on pu contrôler de cette façon la théorie de Helmholz.

2° **Contribution à la physiologie des canaux semi-circulaires chez le requin.**

D'après Mach-Brener, lors des différents mouvements de l'animal, il se produirait des déplacements de liquide allant de l'utricule aux canaux semi-circulaires, et c'est par ces déplacements que se ferait l'excitation des terminaisons nerveuses au niveau des ampoules des canaux. Si cette théorie est exacte, l'interruption du courant de liquide doit produire les mêmes phénomènes que la section du nerf

ampullaire, c'est-à-dire des troubles dans les mouvements de l'œil et des nageoires; ainsi, quand l'animal tourne à droite, l'œil et les nageoires, au lieu de se déplacer vers la gauche, restent inertes. Or, il se trouve que la section simple ou combinée — une fois les canaux soigneusement mis à nu sans la moindre hémorragie, la section étant pratiquée entre deux ligatures — reste absolument négative et que les mouvements s'accomplissent d'une façon normale; la théorie ci-dessus serait donc fausse. En admettant que les canaux semi-circulaires soient les régulateurs de l'équilibre, on ne pourra en tout cas plus faire intervenir la question du déplacement du liquide; peut-être la pression qui se fait ressentir plus forte ou plus faible dans les canaux lors des mouvements de l'animal (les ampoules sont alors plus haut ou plus bas que les canaux) intervient-elle dans une certaine mesure.

M. Meyjes. — **Un cas d'abcès cérébral.**

Enfant de neuf ans souffrant d'otorrhée chronique depuis dix-huit mois. Au moment de son entrée, il est dans un état d'apathie et de coma assez prononcé; il se plaint de douleurs d'oreilles. Toute l'apophyse est œdématiée et sensible à la pression; chute de la paroi postérieure; température 36° C.; pouls 55; respiration normale; un peu d'exagération des réflexes.

Diagnostic : abcès du lobe temporal. L'opération radicale est faite le lendemain. Dès l'incision de la peau, il s'écoule un flot de pus fétide. La paroi postérieure osseuse n'existe plus; nécrose des osselets. La caisse est remplie de débris cholestéatomateux et caséeux. Résection de la corticale juxta-sinusienne; il y a un abcès périsinusien; le sinus lui-même ne paraît pas atteint. Ablation du toit de l'antre. Un peu de pus sort de la substance cérébrale, dans laquelle on pénètre avec un stylet dans une profondeur de quelques centimètres. Trépanation à travers l'écaille du tympan; l'os est — probablement à la suite de l'excès de pression exercée par la dure-mère — réduit à l'épaisseur d'une feuille de papier. Ouverture et drainage d'un grand abcès du lobe temporal. Le pouls remonte à 88; la température à 38°. On fait encore dans la suite un curettage de la caisse, à la suite duquel s'établit une paralysie du facial; elle ne tarde pas à guérir. Quatre mois et demi après, le malade quitte l'hôpital complètement guéri.

M. Schutter. — **Un cas de cure radicale pour otite, traité et guéri sans le moindre tamponnement post-opératoire.**

Un enfant de onze ans souffre d'une otite purulente à droite, qui depuis six ans résiste à tout traitement médical. Avant d'avoir le temps d'intervenir de ce côté, il fallait d'abord s'occuper d'une otite moyenne aiguë intercurrente à gauche, compliquée de mastoïdite et d'abcès périsinusien. Après avoir fait le nécessaire de ce côté, on attaque le côté droit et on pratique l'évidement pétro-mastoïdien classique. La mastoïde est éburnée, il n'y a presque pas de cellules; l'antre est petit et farci de fongosités; la partie profonde de la paroi postéro-supérieure ainsi que les osselets sont trouvés en pleine carie et à moitié disparus. Opération plastique d'après la méthode de Trautmann, réunion de la plaie rétro-auriculaire. Dans le conduit, on n'introduit qu'une toute petite bandelette de gaze iodoformée; après, plus le moindre tamponnement. La sécrétion au niveau de la plaie est assez profuse; on se contente de faire des lavages. Le dixième jour, c'est le médecin de la famille qui est chargé des suites du traitement; puis deux semaines après, les parents reprennent l'enfant. On ne fait tout le temps que des lavages à l'eau salée. On est forcé d'intervenir en tout quatre fois pour s'opposer, tantôt par l'anse froide, tantôt par l'acide chromique et l'alcool absolu, à l'envahissement de la cavité par les fongosités trop exubérantes. Mais juste deux mois après l'intervention, la plaie est épidermisée et sèche.

M. Meyjes n'a jamais réussi à obtenir la guérison par cette méthode.

MM. Römer et Schutter croient que la guérison avait été rendue facile parce qu'on n'avait ouvert que très peu de cellules et que la cavité opératoire était petite.

M. Sikkel. — **Un cas d'abcès du cervelet d'origine otitique.**

Malade de seize ans. L'oreille gauche suppure depuis quatre ans. La maladie débute par des symptômes gastriques, auxquels bientôt s'ajoutent des vertiges, un état comateux particulier et de l'agitation. Le conduit auditif gauche est rempli de masses fétides, il y a une perforation du tympan; par contre, pas de chute de la paroi postérieure, pas de symptômes du côté de la mastoïde. Les pupilles élargies réagissent peu. Le réflexe du genou a disparu à gauche, à droite il est manifestement exagéré. Il y a de la stase de la pupille des deux côtés, un peu plus prononcée cependant à gauche qu'à droite. On fait d'abord la ponction du lobe temporal

au-dessus de l'oreille, mais sans résultat. On se décide donc à explorer la fosse cérébelleuse, en passant par l'apophyse et en attaquant en dedans du sinus latéral, et effectivement on y tombe sur une fistule de la dure-mère qui est incisée et donne lieu à un écoulement d'une trentaine de grammes de pus. La température après l'opération revient normale: l'apathie disparaît, mais bientôt éclatent des symptômes de méningite — raideur de la nuque, signe de Kernig, agitation—qui ne laissent aucun doute sur l'issue fatale, qui ne tarde d'ailleurs pas à se faire au bout d'une semaine. Une exploration minutieuse de l'abcès avait montré qu'il ne s'agissait pas d'un abcès encapsulé; il y avait en tout trois places par où filtrait le pus, et les parois de la cavité étaient des plus irrégulières.

Sikkel recommande la voie qu'il a suivie comme préférable à la voie occipitale, on éviterait ainsi de passer à travers du tissu cérébral sain; ce ne serait qu'en cas d'abcès cérébelleux volumineux, qu'on ferait bien de faire une contre-ouverture occipitale; la voie mastoïdienne donnerait suffisamment de jour pour les cas ordinaires.

M. Zwaardemaker. — **A propos de l'odorimétrie.**

Il s'agit d'une modification de l'olfactomètre de l'auteur. Au lieu de faire aspirer les odeurs par le nez, comme dans l'ancien modèle, ce qui pouvait avoir ses inconvénients pour la mensuration exacte, puisque tout le monde n'aspire pas avec la même force, Zwaardemaker les fait se collecter d'abord dans un récipient approprié dans lequel il produit le vide à l'aide de la pompe à air de Bunsen: la pression y est toujours la même grâce à un dispositif spécial. Ce collecteur, au bout d'un certain temps, — qui peut donc être pris comme unité — est fermé et mis en communication avec les fosses nasales.

Une autre modification a été de remplacer le tube en porcelaine (trempé dans la substance à expérimenter) par un canevas cylindrique de nickel entouré toujours du même nombre de rondelles de papier buvard; ce canevas est entouré lui-même d'un manchon contenant toujours la même quantité de substance active. Quand la solution est trop forte, il faut la diluer par une nouvelle diminution de pression.

M. Struiken demande si la dilution de plus en plus grande n'active pas l'oxydation.

M. Zwaardemaker. — D'accord, il y a certainement des odeurs qui

changent de nature quand on les dilue fortement; la preuve, l'ionon; le fait est d'ailleurs connu depuis longtemps des coiffeurs.

M. Guye. — Un autre exemple est celui de l'alcool de lavande : aspirez près du goulot d'une bouteille d'alcool de lavande, vous ne sentirez rien, mettez quelques gouttes sur votre mouchoir, et vous sentirez de suite l'odeur caractéristique.

M. Burger. — **Présentation d'un malade avec traumatisme du labyrinthe.**

Le malade, âgé de dix-sept ans, se présente à la clinique pour une otorrhée droite, très ancienne et jamais traitée. Il se plaint d'avoir souvent des vertiges et du mal de tête. La caisse est remplie de pus et de granulations. La cautérisation des fongosités est faite par un assistant expérimenté et avec la solution concentrée d'acide chromique. Au moment de l'application, le malade brusquement fait un mouvement et touche la sonde, mais d'une façon telle qu'on n'y attache d'abord pas d'importance. On fait un lavage à l'eau stérilisée. Immédiatement après, l'oreille commence à suinter et goutte par goutte il se fait un écoulement de liquide clair qui ne s'arrêtera que six jours après. Le malade se plaignant de douleurs d'oreilles et de vertiges, et le facial droit se paralysant, on lui dit de se coucher par terre; il a cependant trois vomissements coup sur coup. On le fait entrer à l'hôpital. Il n'y a pas d'autres symptômes, la température et le pouls ne présentent rien de particulier, par contre les vomissements deviennent plus fréquents. En ce moment, la mise à nu du foyer paraît indiquée à cause d'une infection possible, mais on se dit qu'on infecterait encore plus facilement la fissure traumatique au cours de l'opération, et en somme, l'écoulement se faisant de dedans en dehors, il y a là un appoint sérieux pour que le labyrinthe ou les méninges ne se prennent pas; on reste donc dans l'expectative. La première nuit la température s'élève à 38°6, mais bientôt revient à la normale. Le vertige est toujours le même et se fait sentir surtout quand le malade se soulève dans son lit; il disparaît le dixième jour. La céphalée est très forte, mais ne persiste que peu de temps. Il y a de l'anorexie et un peu d'abattement. L'écoulement de liquide dure en tout cinq jours, puis brusquement cesse complètement. Le liquide est clair, sans odeur; il contient du chlorure de sodium (nitrate d'argent); une analyse chimique plus minutieuse n'est pas faite.

Du sixième au douzième jour, le pouls, qui était à 70, bat à 50, l'état général est bon, n'étaient les douleurs de tête qui reprennent

de nouveau; puis brusquement la température remonte à 38°8. On se décide donc à intervenir.

Évidement pétro-mastoïdien. La caisse est remplie de fongosités. Rien au marteau; le corps et l'apophyse perpendiculaire de l'enclume sont atteints de carie. Le toit de l'antre et la paroi labyrinthique ne présentent rien de particulier. On n'arrive pas à mettre à nu la fenêtre ovale ni l'étrier. Tamponnement; la plaie rétro-auriculaire est laissée ouverte.

Pendant dix jours, il y a encore de la température; le sixième jour, le malade accuse même des douleurs très fortes, et le pansement, ce jour-là, est fétide. Il se déclare une diplopie passagère, puis une papillite bilatérale, assez intense à droite, d'une durée de quelques semaines. La paralysie du facial a été traitée pendant un an par l'électricité; en ce moment, le rameau antéro-supérieur seul a repris ses mouvements; les muscles péribuccaux sont encore paralysés. L'épidermisation de la cavité a demandé cinq mois tout juste; l'audition s'est améliorée et a monté de 2 mètres à 10 mètres pour la voix ordinaire. Des autres symptômes, il ne reste plus rien.

L'opération ne nous a pas éclairé sur la place exacte de la fracture. Le stylet avait-il pénétré dans le labyrinthe ou à travers le toit du tympan et la dure-mère? Cette dernière supposition n'est pas admissible; le stylet aurait dû traverser l'articulation incudo-martellaire pour arriver jusqu'au toit, et le mouvement involontaire que le malade avait fait était décidément trop faible pour admettre pareille chose; d'ailleurs, rien n'expliquerait alors la lésion du facial. Il est plus simple de croire que la sonde a traversé la fenêtre ovale ou plutôt la région située juste au-dessus.

Il faut dire que le malade l'a échappé belle; non seulement le labyrinthe ne s'est pas infecté, mais encore l'audition, loin de baisser, s'est plutôt améliorée. A noter cependant que les sons graves ne sont plus perçus, et qu'à l'épreuve de Weber, la latéralisation, qui se faisait d'abord à droite, du côté malade, se fait maintenant à gauche. Ce qui semble extraordinaire, c'est cet écoulement abondant de périlymphe; on sait bien que le labyrinthe communique avec l'espace sous-arachnoïdien, mais, jusqu'à ce jour, on n'aurait jamais pu croire que l'aqueduc cochléaire, qui est, en somme, un canal très fin, puisse faire passer une telle quantité de liquide cérébro-spinal.

M. Moll. — 1° **Présentation d'une malade atteinte de surdité hystérique.**

Une fille de ferme de vingt-deux ans est prise, pendant qu'elle travaille aux champs, de bourdonnements et d'une surdité complète à gauche. Vue quelques jours après, on ne lui trouve rien de pathologique au niveau du tympan ou de l'apophyse. Quelques centimètres en arrière et en haut de la mastoïde, on découvre une place sensible à la pression. L'oreille gauche est complètement sourde; ni la voix ni le diapason ne sont perçus. Weber latéralisé à droite. Il n'y a pas de vertiges et l'oreille n'a jamais été malade. Anesthésie du méat auditif, du conduit et du tympan. Au contact de l'apophyse externe du marteau, la sonde est perçue comme contact, mais sans provoquer de douleurs. Hémianesthésie cranienne; anosmie complète de ce côté. On peut impunément toucher toute la fosse nasale gauche à la sonde sans provoquer le moindre réflexe. La malade dit, en outre, voir double quand elle ferme l'œil droit. Quelques semaines après, elle se fait examiner par un oculiste; il n'y plus de diplopie en ce moment, mais de l'amblyopie des deux yeux.

2° **Un cas de carcinome de la fosse nasale.**

Malade de cinquante ans; vient consulter il y a un an, pour de l'obstruction nasale; la respiration est exclusivement buccale. L'état général est mauvais; le malade est très affaibli. Le nez est des deux côtés rempli de masses bourgeonnantes, facilement saignantes. Ablation à la pince et curettage des cellules ethmoïdales. La cloison osseuse est détruite sur une grande étendue. Dans la suite, on détruit encore plusieurs bourgeons qui ont repoussé. Le nez est libre depuis plusieurs mois. L'examen microscopique a montré qu'il s'agissait d'un épithélioma perlé, dont le point de départ devait être la cloison. Le pronostic, dans le cas donné et à cause du siège d'implantation, ne semble pas devoir être aussi fatal que celui de toute autre tumeur nasale.

M. Quix. — **Une nouvelle méthode de mensuration de l'audition.**

L'intensité du son d'un diapason est à l'amplitude comme 1 est à 2; elle est, en outre, inversement proportionnelle au carré de la distance. On a donc là un moyen facile de mesurer l'audition; on n'a qu'à marquer l'amplitude de vibration et regarder quelle intensité ou plutôt quelle audition lui correspond sur un tableau construit d'après des données normales.

Ceci est vrai pour tous les sons jusqu'au *do*³. A partir de là, il faut expérimenter avec des sifflets, dont on marque la pression nécessaire pour produire le son et la quantité d'air débitée; en se rapportant de nouveau à une table construite d'avance, on peut lire le degré d'audition correspondant.

M. Struycken. — **Le mode de vibration du manche du diapason.**

Contrairement à l'opinion générale, le manche du diapason ne vibre pas dans le sens vertical, mais bien transversalement dans le plan des branches. Qu'on fixe une perle en verre au manche et qu'on l'éclaire fortement de telle façon qu'on puisse en voir l'image sous le microscope par un dispositif approprié, vous verrez qu'elle se déplace suivant une ligne allongée. Les branches sont-elles surchargées d'une pince, la ligne ne reste plus droite, mais décrit un ovale régulier. On arrive même de cette façon à déceler plusieurs segments de vibration dans le manche, avec des ventres et des nœuds. Il faudrait donc toujours chercher à faire correspondre les sons fondamentaux des branches et du manche pour éviter toute discordance.

M. Guye. — **Un corps étranger du conduit auditif.**

Un enfant se présente à la clinique disant avoir une perle dans le conduit. On regarde et on trouve au fond, tout près du tympan, un corps étranger paraissant être en verre et très mobile. Les lavages répétés n'ont aucun effet. On regarde de nouveau et cette fois-ci on ne voit plus de corps étranger, mais par contre l'image du tympan est considérablement agrandie et nettement visible. L'explication fut donnée une fois le corps étranger extrait : c'était une lentille en verre qui s'était enclavée en travers du conduit. (*Monats. f. Ohrenheilk.*, t. XXXVI, n° 11.) Dr Bertemes.

SOCIÉTÉ DES SCIENCES MÉDICALES DE LYON

Séance du 10 décembre 1902.

Présidence de M. Jaboulay.

M. Cavaillon. — **Quinine et cancer de l'œsophage.**

L'auteur présente un malade soigné à la clinique de M. le professeur Jaboulay pour un rétrécissement néoplasique de l'œsophage.

Le malade, âgé de quarante-neuf ans, sans antécédents spécifiques, a commencé il y a huit mois à s'apercevoir que la déglutition s'effectuait moins facilement. Les signes sont allés en s'accentuant et à son entrée à l'hôpital, le 15 novembre, le cathétérisme de l'œsophage est impossible même avec la plus petite boule arrêtée à 27 centimètres des arcades dentaires. L'auscultation de l'œsophage montre que la déglutition s'opère en deux temps.

On soumet le malade aux injections quotidiennes de 30 centigrammes de chlorhydrate de quinine. L'état s'améliore rapidement et le onzième jour, le malade sort, pouvant s'alimenter avec des œufs, des cervelles.

Vingt jours après, le malade déclare avaler comme avant, l'obstacle demeure néanmoins infranchissable à 37 centimètres des arcades dentaires.

Sans parler de guérison, il est évident que le traitement quinique a amélioré le malade en agissant sans doute par vaso-constriction.

M. Villard. — Dans ces cas l'amélioration n'est que passagère : il y a lieu de tenir compte aussi de l'élément spasmodique.

M. Jaboulay affirme qu'il ne saurait s'agir ici que de spasme : l'obstacle était infranchissable par la sonde.

M. Gauthier. — **Plaie pénétrante du larynx par instrument tranchant. Suicide ; mort par pneumonie double.**

L'auteur présente un malade de M. le professeur Jaboulay. Sourd-muet, âgé de quarante et un ans; ce malade a tenté de se suicider d'un coup de tranchet à la gorge. Un médecin, appelé, a arrêté l'hémorragie et suturé deux plaies du cou : une latérale superficielle, une médiane profonde. Il n'a suturé que la peau.

A l'entrée à l'hôpital, l'état général est mauvais, l'air passe à chaque aspiration entre les points de suture, les liquides remontent en partie par la plaie médiane et en partie passent dans la trachée.

Au cours de l'intervention, on trouve le cartilage thyroïde dénudé et la membrane thyro-hyoïdienne sectionnée. Les cordes vocales sont saines. Plaie infectée. Suture. Après s'être assuré que les liquides ne passent plus par la plaie, on place une sonde œsophagienne à demeure.

Le malade meurt trois jours après l'intervention. Les deux poumons sont hépatisés. On trouve une large plaie de la gouttière pharyngo-laryngée. Les poumons se sont infectés de deux manières;

par inhalation directe des particules atmosphériques, par les aliments liquides.

M. Jaboulay, dans les plaies pénétrantes du larynx, a toujours vu les malades succomber de la sorte.

SOCIÉTÉ FRANÇAISE
DE DERMATOLOGIE ET DE SYPHILIGRAPHIE

Séance du 7 janvier 1903.

MM. Gastou et Nicouleau. — **Leucoplasie syphilitique lichenoïde.**

Les auteurs présentent un malade, qui n'a jamais fumé, mais qui a de mauvaises dents, atteint de leucoplasie syphilitique. La langue, les lèvres et les joues sont prises. A la commissure gauche, on dirait du lichen plan. Le traitement mercuriel a déterminé de l'amélioration.

M. Du Castel. Ce cas montre la dissociation des deux éléments essentiels de la leucoplasie. Comme il n'y a pas prolifération épithéliale, l'épithélioma n'est pas à craindre.

M. Fournier fait remarquer que le tabac ne peut être mis ici en cause, ce qui est exceptionnel ; que la maladie est améliorée par le traitement, or pour lui la leucoplasie n'est pas curable.

M. Du Castel. — **Lésion indéterminée du palais.**

L'auteur présente un malade porteur, sur la voûte palatine, d'une infiltration granuleuse, végétante, bourgeonnante, irrégulière d'aspect. Le traitement syphilitique a échoué. L'examen histologique ne peut formuler un diagnostic précis.

D'après M. Brocq, on aurait peut-être affaire à un épithélioma (*Bull. méd.*, 10 janvier 1903.)

Dr Kaufmann.

ANALYSES DE THESES

Des tumeurs épithéliales bénignes des sinus de la face, par le Dr G. Larcin.

L'auteur fait d'abord l'historique des tumeurs des sinus de la face. Puis il passe à l'étiologie et à la pathogénie. Les

tumeurs des sinus peuvent être primitives ou secondaires. La syphilis ancestrale serait une cause des néoplasmes bénins, qui se rencontrent surtout à l'âge adulte, tandis que les tumeurs malignes restent l'apanage de la vieillesse. Les premiers se généralisent rarement. L'adénome pur est rare. C'est surtout l'antre d'Highmore qui est pris, puis le sinus sphénoïdal, et, enfin, l'ethmoïde.

L'anatomie pathologique des papillomes et des adénomes est faite consciencieusement. Quant aux symptômes, ils sont divisés en communs à toutes les tumeurs des sinus, et en particuliers. Il faut distinguer trois périodes dans l'évolution :

1° Une période latente;

2° Une période où la tumeur remplit la cavité;

3° Le troisième degré ne se rencontre que dans les tumeurs malignes.

Les symptômes se divisent en subjectifs (douleurs, troubles oculaires et sécrétoires) et en objectifs (gonflement et déformation de la face, projection du globe oculaire en avant, chute des dents, abaissement du sillon gingival, hémorragies, imperméabilité aux rayons lumineux).

Le diagnostic doit être fait avec les névralgies et les sinusites. Il y a aussi le diagnostic nosologique (hypertrophie de la muqueuse, polypes muqueux, lipomes, ostéomes et enchondromes, l'ostéosarcome et le sarcome). Il faut songer aux gommes syphilitiques et tuberculeuses, aux kystes paradentaires, à l'épithélioma. Reste enfin le diagnostic histologique.

La marche et le pronostic varient suivant qu'il s'agit d'un papillome ou d'un adénome.

Le seul traitement efficace est l'intervention chirurgicale.

Suit la description des différents procédés, suivant qu'il s'agit du sinus maxillaire, du sinus frontal, du sphénoïde ou de l'ethmoïde.

Six observations, dont deux personnelles, sont relatées avec soin. (Thèse de Nancy, 1902, imprimerie Nancéienne.)

Dr Kaufmann.

REVUE GÉNÉRALE ET ANALYSES

BOUCHE ET PHARYNX BUCCAL

Nouvelle contribution à l'étude des perforations acquises et congénitales du voile du palais, par le Dr BROECKAERT.

Passant rapidement sur l'historique de la question, l'auteur fait remarquer la rareté des perforations symétriques des piliers antérieurs; les perforations des piliers postérieurs sont encore plus rares.

Ces lésions sont-elles congénitales ou acquises? Certains auteurs les considèrent comme des anomalies congénitales: d'autres, au contraire, les rattachent à des maladies antérieures : en somme, il est avéré que les piliers antérieurs et postérieurs peuvent présenter des fentes nettement symétriques sans qu'aucun processus ulcératif puisse en expliquer l'origine. A l'appui de cette théorie, l'auteur cite l'observation concernant une femme de soixante-six ans qui, en plus d'un raccourcissement considérable du voile du palais, présente deux lacunes asymétriques des piliers postérieurs du voile du palais, et une insuffisance vélo-palatine très notable.

Rien dans les antécédents de la malade ne permet de rapporter cette anomalie à quelque lésion antérieure. Cette observation démontre que ce ne sont pas seulement les perforations symétriques qui doivent être considérées comme des anomalies congénitales : l'apparence normale des bords de la perforation pourra quelquefois éclairer la pathogénie. Il est bon de savoir que des infections très variées peuvent produire des ulcérations, telle la scarlatine; l'auteur a vu des ulcérations dues au pneumocoque, Schaffer en signale la présence à la suite d'une fièvre typhoïde; de semblables perforations peuvent survenir à la suite de la diphtérie et même au cours de la variole; enfin, elles peuvent être consécutives à la tuberculose et à la syphilis. Le mal perforant détermine des pertes de substances sur le voile du palais. L'auteur croit pouvoir affirmer qu'à côté des perforations congénitales des piliers du voile du palais,

il en existe d'autres qui sont acquises et dont la genèse est très variable. A l'appui de son dire, il relate une observation concernant une jeune fille de dix-sept ans qui, à la suite d'une scarlatine, vit se former une perforation unilatérale du pilier antérieur gauche. Comment se produisent ces perforations congénitales? Certains auteurs considèrent ces lacunes comme le résultat d'un arrêt de développement ou comme les orifices internes d'arcs branchiaux incomplets! D'après Testut, il s'agirait d'une résorption embryonnaire. Telle n'est pas l'opinion de l'auteur, qui considère l'anomalie comme résultant d'une aplasie, d'un défaut de formation, dû probablement à une lésion vasculaire, à un trouble dans la nutrition primitive. (*La Presse oto-laryngol. belge*, n° 9, 1902.)

Dr Mercier Bellevue.

Un cas de langue double *(A case of double tongue)*, par le Dr A. Seitz.

L'auteur a eu l'occasion d'observer cette anomalie sur un enfant de cinq ans, provenant de parents sains, dont aucun des six autres enfants n'avait jamais présenté rien d'anormal.

L'enfant en question présentait, au-dessous de la langue normale, un organe rudimentaire, un peu plus large que long, et qui naissait là où la langue normale se trouve en contact avec le plancher de la bouche un peu au-dessous du frein de la langue.

Cet organe était assez épais à sa base et allait en s'amincissant vers son bord antérieur libre, lequel était convexe et plus large que la pointe de la langue normale; il était recouvert dans sa totalité d'une membrane muqueuse, et sa charpente paraissait constituée par du tissu musculaire. Il accompagnait la langue normale dans tous ses mouvements, sans toutefois gêner celle-ci dans son fonctionnement; l'enfant parlait, en effet, d'une façon très distincte et n'accusait aucun trouble qui pût être attribué à la présence de cet organe anormal. Les parents s'en sont aperçus un jour que l'enfant se plaignait de douleurs qu'il éprouvait dans la bouche; examinant cette dernière, ils ont découvert la présence de l'organe en question et, croyant voir là la

cause des douleurs, ils ont amené l'enfant chez l'auteur. Ce dernier put constater que les douleurs étaient occasionnées par des dents cariées; quant à la langue supplémentaire, après l'avoir examinée et s'être assuré qu'elle ne déterminait aucun trouble, il résolut de n'y pas toucher. (*Med. Record*, 22 mars 1902.) Dr S. JANKELEVITCH.

NEZ ET PHARYNX NASAL

Le naso-pharynx, par M. M. PATEL.

Appelé cavum ou rhino-pharynx, le naso-pharynx est en communication en avant avec les fosses nasales, en bas avec la partie moyenne du pharynx, dont elle est séparée à intervalles variables par le voile du palais. Au point de vue embryologique, le naso-pharynx est formé par la partie supérieure de la paroi postérieure de l'intestin céphalique, aux dépens duquel se forment encore les cavités nasales, la voûte palatine et le voile du palais. Le naso-pharynx, qui chez l'enfant a la conformation d'une voûte très surbaissée, devient ogival chez l'adulte. Suivant l'inclinaison anormale ou la convexité de la colonne vertébrale, le cavum est augmenté ou diminué dans ses dimensions. Moure distingue trois types : le cavum à voûte cintrée, le cavum à voûte surbaissée, le cavum à voûte ogivale ou surbaissée.

Au point de vue descriptif, le naso-pharynx est une boîte cubique irrégulière à six faces : 1° antérieure, 2° inférieure, 3° supérieure, 4° postérieure, 5° deux faces latérales. Sur la ligne médiane, la voûte pharyngienne présente un amas de tissu lymphoïde, l'amygdale pharyngienne qui forme la partie supérieure du cercle lymphatique du pharynx. La bourse pharyngienne, sorte de petite dépression linéaire, est située sur le milieu d'une ligne réunissant le septum des fosses nasales à l'arc antérieur de l'atlas. A la paroi postérieure, se trouve le bourrelet de Passavant, dû à la saillie du constricteur du pharynx. Sur les parois latérales se trouvent les orifices tubaires, séparés des fossettes de Rosenmüller par le pli salpingo-pharyngien. Chacune des parois du naso-pharynx présente une constitution anatomique et des rapports variables. La face antérieure fait

communiquer le cavum avec les fosses nasales; la paroi supérieure est constituée par une muqueuse doublée d'une fibreuse et répondant à la base du crâne : on y rencontre l'amygdale pharyngée. C'est la couche fibro-muqueuse adhérente à l'apophyse basilaire qui donne naissance aux polypes naso-pharyngiens. La paroi postérieure est formée de muscles et d'aponévroses tapissées par une muqueuse. Sa limite est au niveau de la base de l'apophyse odontoïde.

Sur les faces latérales on retrouve muqueuse, aponévroses et muscles; les aponévroses donnent naissance aux replis salpingo-palatins et salpingo-pharyngiens; entre les deux aponévroses se logent les muscles péristaphylins, la trompe d'Eustache, le constricteur supérieur du pharynx. La face inférieure du naso-pharynx est constituée par la face supérieure du voile du palais.

Les artères du naso-pharynx viennent toutes de la carotide externe par des branches différentes : pharyngienne inférieure, artère ptérygo-palatine, artère vidienne; la paroi postérieure est vascularisée par la pharyngienne inférieure, les parois latérales, par la pharyngienne inférieure et la palatine ascendante, la face inférieure reçoit des branches de la palatine supérieure et de la palatine ascendante. Les veines sont peu développées; il convient cependant de signaler le plexus annulaire de Faucher. Les lymphatiques sont très nombreux et développés surtout à la voûte, au niveau de l'amygdale palatine et de l'amygdale tubaire. Les ganglions rétro-pharyngiens sont le principal aboutissant des voies lymphatiques du pharynx nasal; ils reçoivent les lymphatiques des fosses nasales et de la trompe d'Eustache. Ces ganglions jouent un rôle important dans la pathologie du pharynx nasal et des fosses nasales, ils sont le siège fréquent d'adéno-phlegmons.

Les nerfs destinés au naso-pharynx sont sensitifs, moteurs ou vaso-moteurs. On peut aborder le naso-pharynx soit par les voies naturelles, en incisant le voile du palais, en abattant l'avant nasal, ou en faisant une résection temporaire du maxillaire supérieur. Le naso-pharynx, au point de vue physiologique, participe à la déglutition, à la respiration, à la phonation.

La muqueuse du naso-pharynx sécréterait un mucus doué des mêmes propriétés que le mucus nasal; enfin, il est probable que le tissu lymphoïde, très développé à ce niveau, a un rôle bien dévolu, mais qu'on n'a pu encore exactement déterminer. Y a-t-il élimination de produits toxiques? Y a-t-il sécrétion d'une substance utile? Y a-t-il phagocytose ou sécrétion interne? Autant de points encore mal élucidés. (*La Province méd.*, nos 34, 35, 36, août et septembre 1202.)

Dr Mercier Bellevue.

Un cas de coloration anormale de la muqueuse nasale simulant l'argyrose *(Un caso di colorazione anormale della mucosa nasale ricordante l'argirosi)*, par le Dr G. Strazza.

Il s'agit d'une femme de cinquante-huit ans présentant de la rhinite hypertrophique avec une coloration ardoisée des cornets et de la cloison.

Cette coloration serait en rapport, d'après l'auteur, avec des hémorragies très fréquentes, provoquées par l'état congestif de la muqueuse nasale, continuellement irritée par le tabac que la malade prisait et par les lésions cardiaques dont elle était atteinte.

Dans la suite, le Dr Strazza examina systématiquement, chez tous les malades, la couleur de la muqueuse nasale, et il put constater que tous les sujets qui présentent des troubles circulatoires visibles sur le derme de la pointe du nez ou sur la pituitaire, ont leur muqueuse légèrement teintée d'une couleur qui rappelle celle de l'ardoise. (*Ann. di laringol.*, anno III, 1902.) Dr G. Dupond.

LARYNX ET TRACHÉE

Corps étranger du larynx extrait par la thyrotomie *(Cuerpo extraño en la laringe extraido por medio de la tirotomia)*, par le Dr Juan Cisneros.

Il s'agit d'un enfant de cinq ans qui, en mangeant du poulet, avait avalé un os. Aussitôt il eut un accès de suffocation qui dura trois heures. Dans la suite, la dyspnée diminua, mais l'aphonie demeura persistante.

Depuis l'accident, qui datait d'un mois et demi, la respi-

ration était parfois difficile, surtout la nuit, avc toux assez fréquente.

A l'examen laryngoscopique, pratiqué avec beaucoup de difficultés, il fut possible d'apercevoir entre les deux cordes vocales une ligne antéro-postérieure blanche. La muqueuse laryngée, ainsi que les cordes vocales, étaient fortement hyperémiées.

Il fut décidé d'opérer l'extraction par la voie externe.

Après chloroformisation, incision verticale médiane, mise en place d'une canule de Krishaber, et section du cartilage thyroïde sur la ligne médiane. Après écartement des lames du thyroïde, il fut facile de saisir le corps étranger avec une pince.

Réunion des lames thyroïdiennes au catgut et suture des tissus mous et de la peau avec de la soie.

La canule fut laissée en place cinq jours et l'enfant guérit rapidement sans aucun trouble de la voix.

On peut donc considérer la thyrotomie comme une opération sans gravité, d'exécution facile et sans troubles consécutifs ni pour la respiration ni pour la phonation. (*Bolet. di laringol.*, anno II, n° 9.) Dr G. Dupond.

De l'anesthésie du vestibule laryngé dans les paralysies récurrentielles (*L'anestesia del vestibolo laringeo nella paralisi del ricorrente*), par le Dr F. Massei.

L'anesthésie du vestibule laryngé, dans les paralysies récurrentielles, n'a été signalée jusqu'ici que par un très petit nombre d'observations et tout à fait en passant. Il résulte cependant de nombreux examens pratiqués par l'auteur que cette anesthésie constitue un fait presque constant, et qui ne manque que dans un nombre très restreint de cas.

On peut, chez des malades atteints de paralysie récurrentielle, toucher avec une sonde ordinaire n'importe quel point du vestibule laryngé, sans provoquer le moindre réflexe; ce dernier ne se produit que lorsque la sonde arrive à toucher une corde vocale. A quoi peuvent être dus ces troubles de la sensibilité se produisant à la suite de la

paralysie du nerf récurrent, qui est, comme on sait, un nerf purement moteur, alors que c'est le nerf laryngé supérieur qui est le nerf sensitif du larynx? Le fait paraît difficile à expliquer, d'autant plus qu'il s'agit, dans la plupart des cas, de paralysie récurrentielle d'origine périphérique. Mais les deux faits suivants constatés par l'auteur sont encore de nature à augmenter notre perplexité : 1° l'anesthésie reste limitée au vestibule, alors que les cordes vocales, qui sont cependant innervées par le même laryngé supérieur, conservent leur sensibilité intacte; 2° la perte de la sensibilité, qui peut aller d'une simple hyperesthésie à l'anesthésie complète, est toujours générale, c'est-à-dire atteint toujours les deux côtés du vestibule laryngé, même dans les cas de paralysie récurrentielle unilatérale. En parlant de l'anesthésie du vestibule laryngé au cours des paralysies récurrentielles, l'auteur a surtout en vue les paralysies dues à la compression du récurrent, car dans les paralysies par intoxication, le phénomène paraît plus naturel, et il n'y a rien de surprenant si les toxines frappent aussi bien les ramifications nerveuses motrices que les ramifications sensitives. Une étude et des observations ultérieures ont permis à l'auteur d'attribuer au phénomène qu'il signale une certaine valeur diagnostique et de diviser les paralysies récurrentielles en paralysies myogènes et paralysies neurogènes : la sensibilité étant le plus souvent conservée dans les premières, tandis que dans les dernières, qui sont dues en majorité à une compression du récurrent, la sensibilité est abolie. On sera donc autorisé, dans certains cas tout au moins, à conclure de l'abolition de la sensibilité au cours d'une paralysie récurrentielle, à l'existence probable d'un anévrysme de l'aorte. (*Bollet. delle malatt. dell' orecchio*, etc., n° 12, 1902.)

Dr S. Jankelevitch.

Contribution à l'extirpation totale du larynx, par le Dr Gian Domenico Rosciano.

L'auteur relate deux cas de laryngectomie totale opérés par M. le professeur Novaro, avec suture immédiate du pharynx.

Les malades, le même jour de l'opération, purent avaler des aliments liquides sans l'aide de la sonde œsophagienne.

Quelques jours après, les points de suture pharyngienne correspondant à l'extrémité supérieure de la plaie se relâchèrent en laissant une fistule.

La nutriton avec la sonde et le drainage capillaire de la fistule suffirent, en peu de jours, pour obtenir la guérison.

L'auteur fait noter les avantages de cette méthode, laquelle met les malades plus sûrement à l'abri de la « *pneumonitis ab ingestis* », cause la plus fréquente de la mort.

Avec ce procédé opératoire, l'application d'un larynx artificiel n'est plus possible; mais les malades, tôt ou tard, réussissent à se faire comprendre grâce au soi-disant langage pharyngien.

En vue de la rapide récidive qui survient dans les glandes du cou, M. le professeur Novaro propose d'exécuter l'opération en pratiquant une incision à I dans le but d'explorer en même temps les régions carotidiennes dans toute leur longueur. (*Ann. di laringol.*, anno II, 1901.)

L'AUTEUR.

OREILLES

Un cas de surdité peu commune *(Report of an unusual case of deafness)*, par M. D. M. BRISTOW.

Il s'agit d'un jeune homme de vingt-deux ans, sans autres antécédents morbides qu'une fièvre typhoïde qu'il aurait eue à l'âge de huit ans et à la suite de laquelle l'oreille droite était devenue sourde. L'oreille gauche était toujours restée normale, et le malade n'aurait jamais fait attention à sa surdité si, s'étant fait inscrire dans une société chorale, il ne s'était aperçu qu'il n'entendait pas les voix placées à sa droite, ce qui le gênait considérablement.

On ne trouve rien d'anormal dans le nez, ni dans le pharynx. La membrane du tympan droit est un peu rétractée et la courte apophyse du marteau droit forme une saillie anormale. La membrane est un peu pâle, mais non épaissie; le réflexe lumineux très distinct, un peu allongé; la trompe

d'Eustache est libre. Une montre qui doit être entendue par une oreille normale à une distance de 36 pouces, n'est pas perçue même au contact; le diapason G est entendu pendant six secondes par la voie aérienne, pendant vingt secondes par la voie osseuse.

Le cathétérisme de la trompe et l'usage de la sonde à pression de Lucae restent sans résultat. On soumet alors le malade au massage acoustique suivi d'une application de la sonde de Lucae et d'une insufflation d'air dans la trompe.

Une certaine amélioration se produisit aussitôt après la première séance. Encouragé par ce résultat, l'auteur continua le même traitement, et eut la surprise de constater, au bout de dix-huit jours, un retour complet de l'oreille droite à l'état normal, au point que, ayant l'oreille gauche obstruée par un gros tampon d'ouate, le malade était à même d'entendre avec sa seule oreille droite une conversation qui avait lieu dans une pièce voisine.

L'auteur ne peut s'expliquer autrement la guérison radicale de cette surdité complète datant de quatorze ans qu'en admettant qu'il s'agissait d'adhérences fibreuses entre les osselets dont la sonde à pression avait fini par déterminer la rupture. (*Med. Record*, 22 mars 1902.)

Dr S. Jankelevitch.

Balle de revolver logée entre l'apophyse mastoïde et la jugulaire, par le professeur Masini.

Il s'agit d'un jeune homme de vingt-deux ans, qui s'est tiré un coup de revolver dans la région hyoïdienne gauche. La balle, ayant pénétré sous la pointe de l'apophyse mastoïde, ne fut pas retirée. Vers la fin de 1899, une tuméfaction douloureuse parut dans la région située derrière l'oreille, accompagnée de fièvre, bruits, vertiges, vomissements, perte partielle de la mémoire, et le malade se présente à la clinique pour être soulagé de ses maux.

On pratique l'examen radioscopique, qui signale la présence du projectile et permet d'en établir la localisation, et on procède à son extraction.

Les symptômes généraux disparaissent rapidement et la guérison fut acquise en peu de temps.

Dans cette observation, il faut noter l'apparition des symptômes, en rapport avec le passage dans le courant sanguin des substances toxiques et infectieuses provenant du foyer suppuré qui peuvent être considérées comme le début d'une septicémie. (*Ann. di laringol.*, anno II, 1901.)

L'Auteur.

NOUVELLES

Distinction honorifique. — Nous apprenons que notre collaborateur et ami le docteur de Roaldès, de la Nouvelle-Orléans, vient d'être promu au grade d'officier de la Légion d'honneur. Nous sommes heureux de lui adresser ici toutes nos félicitations pour cette nouvelle distinction bien méritée.

Association de la presse médicale française (*Secrétariat général* : 93, boulevard Saint-Germain, VIe, Paris). — *Réunion du Vendredi 23 janvier 1903.*

Le vendredi 23 janvier 1903 a eu lieu, au Restaurant Marguery, la quatrième réunion de l'année 1903, de l'Association de la Presse médicale française. Vingt-cinq membres y asssitaient, sous la présidence de M. le Dr Laborde, syndic.

Honorariat. — M. le Dr Cézilly, membre fondateur de l'Association, a été, sur sa demande, nommé *Membre honoraire.* — De plus, M. Cézilly, ancien syndic, a été acclamé comme *syndic honoraire.*

Nominations. — M. le Dr Cézilly fils a été nommé membre titulaire comme rédacteur en chef du *Concours médical;* — M. le Dr Dor comme rédacteur en chef de la *Revue d'ophtalmologie* en remplacement de M. le Dr Meyer, décédé.

Candidatures. — Sont chargés du rapport sur les candidatures de MM. les Drs Soullié (*Bulletin médical de l'Algérie*), Butte (*Annales de thérapeutique derm. et syph., etc.*), Courtault (*Tablettes médicales*) : MM. Olivier, Thouvenaint et Rodet.

Congrès de thalassothérapie de Biarritz. — M. le Dr Georges Baudouin est délégué par l'Association pour la représenter à ce Congrès.

Élection d'un Syndic. — Par suite du passage à l'honorariat de M. Cézilly, M. le Dr Albert Robin a été nommé Syndic de l'Association.

Congrès de la presse médicale de Madrid. — M. le Secrétaire général de *l'Association internationale de la Presse médicale* a donné les quelques détails parvenus à sa connaissance et relatifs à l'organisation de ce Congrès par le comité espagnol.

Congrès d'Assistance de Bordeaux. — Le Secrétaire général est autorisé à se mettre en raport avec le Bureau du Congrès.

La Presse à l'Académie. — M. Laborde a tenu l'assemblée au courant

des démarches qu'il a faites comme président, pour obtenir une réponse à la pétition déposée par lui sur le bureau de l'Académie au nom de l'Association.

Ordre du jour. — A la prochaine réunion, les deux questions suivantes, qui n'ont pu être discutées faute de temps cette fois-ci, seront à l'ordre du jour

1° *Nomination d'une Commission permanente d'admission.*

2° *Conditions d'admission des Correspondants étrangers.*

Le Secrétaire général,
Marcel BAUDOUIN.

Le Congrès de l'American Laryngological Association se tiendra du 12 au 14 mai prochain à Washington, à l'occasion de la réunion du Congrès trisannuel de l'Association des Médecins et Chirurgiens américains.

Concours pour une place d'interne dans le service oreilles, nez, larynx, à l'Hôpital Saint-Joseph. — Dans les premiers jours de juillet prochain (consulter les affiches ultérieures et la Direction de l'hôpital, 7, rue Pierre-Larousse), en même temps que le concours pour l'internat général de l'hôpital (médecine et chirurgie), *un concours spécial s'ouvrira pour une place d'interne dans le service oreilles, nez, larynx.*

PIÈCES A FOURNIR. — Un extrait du casier judiciaire et de bonnes références; la feuille d'inscriptions (15 inscriptions); l'indication des hôpitaux, services ou cliniques où le candidat a travaillé.

ÉPREUVES. — 1° *Une épreuve écrite théorique* sur un sujet d'anatomie et de pathologie, pour la rédaction de laquelle il est accordé 2 heures (30 points).

2° *Une épreuve orale théorique* sur un sujet d'anatomie et de pathologie, pour laquelle il est accordé 10 minutes, après 10 minutes de préparation sans livres ni notes (20 points).

3° *Une épreuve pratique.* — Observation médicale écrite prise sur un malade (30 points).

Ces épreuves théoriques et pratiques, pour les candidats à la place d'interne dans le service oreilles, nez, larynx, *porteront exclusivement sur des sujets concernant cette spécialité.*

EXTRAIT DU RÈGLEMENT DE L'HÔPITAL CONCERNANT LES INTERNES. — ... Les internes titulaires sont nommés pour deux ans...

... Ils reçoivent un traitement annuel de *600 francs* et une indemnité de logement de *500 francs*; ils prennent à l'hôpital le déjeuner du matin et le repas de midi...

... L'interne de garde couche à l'hôpital et y prend le repas du soir...

... Les internes entrent en fonctions le 1er octobre.

Bordeaux. — Impr. G. GOUNOUILHOU, rue Guiraude, 11.

24e ANNÉE. N° 8. 21 FÉVRIER 1903.

REVUE HEBDOMADAIRE
DE
LARYNGOLOGIE, D'OTOLOGIE
ET DE RHINOLOGIE

LES SINUSITES MAXILLAIRES CHEZ LES ENFANTS[1]

Par le Dr BOURRAGUÉ,
Médecin aide-major de 1re classe de l'armée coloniale.

L'étude des suppurations plus ou moins chroniques du sinus maxillaire chez l'adulte a été faite au complet dans le courant de ces dernières années; on sait la grande quantité de travaux parus sur ce sujet dans tous les pays. Mais il est étrange de constater combien peu l'on s'est occupé des inflammations suppuratives de l'antre d'Highmore chez les enfants. On trouve bien, dans la littérature scientifique, quelques cas de sinusites à grand fracas, accompagnées de phénomènes extérieurs tels que leur diagnostic s'impose (cas de Rudaux, Greidenberg, Emil Mayer, Castex, Douglas, etc.) et qui tous ont été observés chez de très jeunes enfants. Cependant il existe aussi, jusqu'à la fin de l'évolution de la deuxième dentition, c'est-à-dire quinze ans environ, et beaucoup plus souvent qu'on ne se l'imagine en général, des sinusites insidieuses en tout semblables à ce que l'on connaît, chez l'adulte, sous le nom d'empyèmes chroniques du sinus maxillaire. Ce fait a été signalé pour la première fois par M. le Dr E. J. Moure en 1896, ensuite par M. Emil Mayer, de New-York, à la fin de l'année 1901.

1. Travail reçu le 22 janvier 1903.

Ayant eu l'occasion d'en observer plusieurs exemples à la clinique de notre maître M. le Dr Moure, nous avons pensé qu'il y aurait quelque intérêt à reprendre cette question avec quelques détails. Nous nous attacherons surtout à rappeler d'abord l'anatomie de la région malade, les changements qu'elle subit au fur et à mesure que l'enfant avance en âge, les causes étiologiques plus particulières à l'enfance et enfin le traitement qu'il convient d'appliquer à ces diverses formes de suppurations sinusiennes.

Développement du sinus maxillaire. — Pendant fort longtemps on supposa que le sinus maxillaire n'existait pas au moment de la naissance et qu'il ne se développait qu'après. Ainsi, selon Docaudin, il n'apparaît que vers le huitième mois de la vie extra-utérine.

Pour Sommering, on l'apercevrait quelquefois chez l'embryon, mais le plus souvent il ne ferait son apparition qu'après la naissance.

Dans une thèse qu'il soutint en 1846, Jamain prétendit qu'il n'existe pas chez l'enfant à terme et dit : « Le maxillaire supérieur n'offre pas de cavité qu'on appelle sinus, ce qui prouve son peu de hauteur à cet âge. »

Mais cette théorie fut bientôt battue en brèche. Portal, le premier, mentionna que les sinus de la face chez un enfant de neuf mois sont petits au point d'être à peine aperçus, à l'exception toutefois des sinus maxillaires, assez grands pour contenir une petite fève. L'antre d'Highmore existe, en effet, à la naissance, et, d'après Bourgois, on le trouve nettement accusé au septième mois de la vie intra-utérine. Sa forme serait alors celle d'une cavité dont les dimensions égalent celles d'un grain de blé et s'ouvrant par une large ouverture dans les fosses nasales.

Tillaux, à son tour, admet les dimensions de cet espace, mais il pense qu'elles n'augmentent guère de la naissance à la puberté. « Le sinus existe, dit-il, sous forme d'une petite

fente à direction antéro-postérieure, qui s'accroît peu dans les premières années de la vie et augmente d'une manière beaucoup plus sensible à la puberté. »

On peut donc juger, d'après ces derniers auteurs, que le sinus maxillaire existe avant la naissance. Il est représenté en première ébauche par une invagination latérale de la muqueuse buccale, à laquelle correspond une excavation à parois assez épaisses de la capsule cartilagineuse du nez. Peu à peu le tissu osseux vient remplacer le tissu cartilagineux, si bien que, finalement, la muqueuse sacciforme est logée dans un diverticule osseux (Zuckerkandl). A terme, le sinus a déjà pris une forme reconnaissable; il est situé au-dessus et en dedans de la première prémolaire, affectant la forme d'une fente antéro-postérieure triangulaire à trois parois : dentaire, orbitaire et nasale.

Les anatomistes ne sont pas d'accord sur le point de savoir quelle paroi on doit considérer comme base ; à la vérité, que nous importe, puisque nous voulons simplement prouver que l'antre existe dès la naissance et se développe régulièrement jusqu'à la puberté. En effet, plus on prend des crânes de sujets âgés, plus le sinus s'enfonce, c'est-à-dire qu'il s'amplifie surtout dans la profondeur du maxillaire, dans une direction interne-externe. Vers le septième mois, on peut constater la présence d'une légère cloison orbitaire, sous forme d'une mince lame osseuse, tandis que la paroi nasale se forme par l'augmentation de volume de l'apophyse unciforme et de la bulle ethmoïdale. Et ainsi le sinus maxillaire va s'agrandissant progressivement d'avant en arrière sans attendre la puberté; le tableau comparatif de Bourgois, que nous tenons à ajouter à notre travail, est à cet égard très convaincant.

Sinus fœtal : sept mois, grosseur d'un grain de blé.
Après la naissance : longueur, 12 à 14 millimètres.

		En largeur	En hauteur
Dimensions au milieu de la	1re prémolaire	2 millimètres	1 millimètre
	2e —	3 —	4 —

A cinq mois : longueur, 14 à 15 millimètres.
(Commence en avant de la première prémolaire.)

		En largeur	En hauteur
Dimensions au niveau de la	1re prémolaire	5 millimètres	4 millimètres
	2e —	6 —	6 —
	1re molaire	5,5 —	5 —

A onze mois : longueur, 21 à 22 millimètres.
(La partie antérieure commence au niveau de la canine.)

		En largeur	En hauteur
Dimensions au niveau de la	Canine	2,5 millimètres	3 millimètres
	1re prémolaire	3,5 à 4 —	5 —
	2e —	8 —	8 —
	1re molaire	7 —	7 —

A deux ans : longueur, 29 millimètres.
(Commence au-dessus de la canine définitive et finit au-dessous de la première molaire.)

		En largeur	En hauteur
Dimensions au niveau de la	Canine	5 à 7 millimètres	6 à 8 millimètres
	1re prémolaire	6 à 7 —	7 à 8 —
	2e —	10 —	10 —
	1re molaire	12 —	11 à 12 —

A trois ans et demi : longueur, 22 millimètres.
(Commence à la canine et finit à la deuxième molaire.)

		En largeur	En hauteur
Dimensions au niveau de la	Canine	3 millimètres	4 millimètres
	1re prémolaire	5 —	6 —
	2e —	5 —	8 —
	1re molaire	8 —	6 —
	2e —	7 —	7 —

A cinq ans : longueur, 30 à 32 millimètres.
(Le sinus s'arrondit.)

		En largeur	En hauteur
Dimensions au niveau de la	Canine	4 millimètres	6 millimètres
	1re prémolaire	4 —	6 —
	2e —	6 —	8 —
	1re molaire	12,5 —	12 —
	2e —	12,5 —	13 —

A sept ans et demi : longueur, 22 millimètres.
(Commence au-dessus de la canine, finit au-dessus de la deuxième molaire.)

		En largeur	En hauteur
Dimensions au niveau de la	Canine	8 millimètres	10 millimètres
	1re prémolaire	8 —	10 —
	2e —	12 —	14 —
	1re molaire	15 —	11 —

Ce tableau montre assez l'évolution des dimensions du sinus; mais, comme il a été fait d'après un très petit nombre de crânes, il est impossible de prendre ces chiffres comme moyenne. On les voit différer trop considérablement à cause de la différence des crânes et de la rapidité plus ou moins grande du développement.

Le sinus ne prend sa forme définitive qu'après la deuxième dentition, lorsque les follicules des dents permanentes ont abandonné l'épaisseur de sa paroi jugale.

Rapport des dents avec le sinus. — Les *dents temporaires* n'affectent avec le sinus maxillaire que des rapports éloignés; si l'on prend une coupe de crâne d'enfant de trois ans et demi passant au niveau de la première ou deuxième prémolaire, on peut juger, par les dimensions restreintes de l'antre, le peu de rapport que les dents ont avec cette cavité. Malgré cela, il arrive parfois que leur inflammation, même pendant qu'elles sont incluses dans l'épaisseur du maxillaire, produit de la suppuration de l'antre.

Au contraire, les *dents définitives* affectent avec le sinus des rapports plus ou moins directs qu'il est assez intéressant d'étudier suivant chaque espèce de dent. Toutefois nous ferons cet exposé assez rapidement, car les affections dentaires sont les moins importantes des causes qui produisent la sinusite maxillaire chez les enfants.

Les *incisives* ont leur alvéole creusée dans l'os incisif; donc aucun rapport avec la cavité sinusienne.

La *canine*, de par sa position et la longueur de sa racine, se rapproche beaucoup du sinus durant l'évolution de son follicule. Ainsi, à cinq mois, la canine définitive se trouve à 3 ou 4 millimètres en avant du sinus; mais, à six mois, la lame osseuse n'a plus que 1 à 2 millimètres, l'alvéole étant au-dessous de la paroi antérieure de l'antre. A sept ans, il n'y a plus entre le follicule et la cavité que l'épaisseur d'une simple feuille osseuse, la canine paraissant avoir effectué un mouvement d'avant en arrière; mais elle n'est en rapport avec le sinus que par sa face latérale, non par l'extrémité de sa racine, chose importante au point de vue de l'infection.

La *première petite molaire*, selon Bourgois, n'est éloignée du sinus que de 2 millimètres chez l'enfant à terme; cette distance augmente par la suite pour être de 1 centimètre à trois ans et demi, de 1 centimètre et demi à sept ans.

La *deuxième petite molaire* occupe, vis-à-vis de l'antre et jusqu'à deux ans, la même situation que la dent précédente. La distance double jusqu'à trois ans, puis reste toujours la même, 4 millimètres; et cette épaisseur ne peut que diminuer avec la résorption des parois sinusiennes. Ici, c'est l'extrémité libre de la racine de la dent qui est le plus près du sinus, d'où il suit que l'infection se transportera directement de la pulpe à la cavité.

La *première grosse molaire* est, à cinq mois, à 2 millimètres du sinus; à onze mois, à 1 millimètre. Cette distance est encore abaissée à trois ans et demi, où l'on ne trouve qu'une lame osseuse; mais la situation change brusquement vers sept à huit ans, chaque racine se portant à 5 à 6 millimètres du sinus.

La *deuxième grosse molaire* se forme à trois ans et demi seulement; elle est alors à 4 à 5 millimètres de l'antre. A cinq ans et demi, la distance est réduite à 1 millimètre et elle diminue encore jusque vers sept ans par suite de l'accroissement du sinus dans l'apophyse malaire du maxillaire supérieur.

Nous n'avons pas à parler de la *dent de sagesse,* qui se développe très tard.

Pour de Croës, voici, par ordre de fréquence d'apport infectieux, les dents qui sont le plus souvent en cause :

1° La première grosse molaire;
2° La deuxième prémolaire;
3° La deuxième grosse molaire;
4° La première prémolaire;
5° La canine.

Il fait remarquer, en outre, que les dents qui sont le plus souvent la cause de l'état pathologique du sinus sont aussi celles qui sont le plus fréquemment atteintes de carie. La première grosse molaire, ou dent de six ans, et la deuxième prémolaire sont les principaux facteurs de l'infection sinusienne.

Attirons encore l'attention sur le fait que les follicules des dents définitives sont non pas juxtaposés, mais superposés aux dents temporaires dans l'épaisseur de la paroi jugale de l'antre. Quand il s'agira de discuter le traitement de la sinusite maxillaire chronique chez les enfants, nous jugerons combien ce point pourra influer sur l'esprit du médecin traitant dans le choix de la méthode à suivre.

Étiologie. — Les facteurs étiologistes de la sinusite maxillaire, s'ils sont les mêmes chez l'enfant que chez l'adulte, changent ici totalement d'importance relative; les causes dentaires sont beaucoup moins fréquentes que les causes nasales, d'abord parce que les dents temporaires sont séparées du sinus par les dents permanentes, ensuite parce que les maladies infectieuses, telles que la scarlatine, la rougeole, la diphtérie, toujours ou presque toujours accompagnées de coryza, sont infiniment plus fréquentes dans l'enfance qu'à l'âge mûr.

Envisageons successivement :

Les causes nasales (très importantes) : 1° coryzas et adé-

noïdites aigus; 2° coryzas infectieux; 3° coryza purulent; 4° coryza atrophique;

Les causes dentaires (plus rares).

Causes nasales. — Le *coryza aigu infantile*, que l'on observe si fréquemment, s'accompagne presque toujours de sinusite catarrhale due au mécanisme d'infection par continuité. Il y a, d'abord, hypersécrétion muqueuse de la muqueuse sinusale, puis formation muco-purulente; en même temps la tuméfaction de la pituitaire rétrécit l'orifice du sinus, d'où accumulation de sécrétions dans son intérieur, circonstance favorable à l'établissement d'une lésion chronique.

Le *coryza syphilitique infantile* se manifeste rapidement par un écoulement muco-purulent, qui devient plus tard purulent, sanieux et plus ou moins fétide, suivant la gravité des lésions. On conçoit combien facilement se produira la contamination de l'antre par cette sécrétion essentiellement infectieuse.

Les *adénoïdites aiguës* peuvent encore être un des facteurs de la sinusite maxillaire aiguë, toujours susceptible d'évoluer vers la chronicité, d'autant plus que l'éponge adénoïdienne septique continue à déverser dans les fosses nasales des germes infectieux; d'autres fois elle apporte un obstacle à l'expulsion des sécrétions sinusiennes, favorisant ainsi leur stagnation et la pullulation microbienne *in situ*.

Les *coryzas infectieux*, ou rhinites purulentes secondaires, sont une des plus importantes causes d'infection par voie nasale.

Au moment de la naissance de l'enfant, la muqueuse nasale peut être infectée par les sécrétions leucorrhéiques ou blennorragiques de la mère. On a alors la *rhinite blennorragique*, heureusement fort rare, qui ne tarde pas, en général, à gagner la muqueuse du sinus.

Dans la rougeole, la scarlatine, la grippe, le coryza forme

l'un des éléments constitutifs de l'affection ; mais on le trouve aussi, presque toujours, chez les enfants atteints de variole, diphtérie, érysipèle, typhoïde. Pour peu que la maladie soit grave et se prolonge, le coryza aigu du début fera place à un coryza chronique avec écoulement muco-purulent ou purulent, et, de même, la sinusite catarrhale sera remplacée par une sinusite suppurée chronique.

Harke faisant l'autopsie de 30 enfants morts de diphtérie, rougeole, coqueluche, variole et scarlatine, ne trouva pas une seule des cavités annexes des fosses nasales exempte de suppuration ; l'antre était le plus fréquemment et le plus profondément affecté.

Dans 5 cas de rougeole, Moritz Wolff constate que la muqueuse du sinus maxillaire est en état d'infiltration œdémateuse. Il examine 23 enfants morts de diphtérie et trouve que les sinus maxillaires de 22 d'entre eux contiennent du pus ou du muco-pus ; en même temps, inflammation plus ou moins grande de la muqueuse. Ce pus renferme des bacilles de Klebs-Löfflers, des streptocoques et des staphylocoques.

Bryan, Lothrof admettent, après de nombreuses autopsies, que la scarlatine, la rougeole et la diphtérie s'accompagnent presque toujours d'infection purulente streptococcique ou staphylococcique de l'antre d'Highmore.

L'érysipèle de la face s'accompagne, en général, d'un coryza intense pouvant provoquer une sinusite catarrhale. Dans quelques cas même, il peut sévir sur la pituitaire avant d'envahir la face. Rien, par suite, d'étonnant à ce que l'infection streptococcique, que l'on sait toujours si énergique, aille produire la suppuration d'une cavité dont la muqueuse est en continuité avec celle des fosses nasales.

On voit donc l'importance des coryzas infectieux dans l'étiologie de la sinusite maxillaire infantile. De plus, n'est-il pas juste de croire que, dans beaucoup de cas, ces exanthèmes peuvent altérer la muqueuse de l'antre d'Highmore de telle façon que, plus tard, la moindre inflammation

aiguë des fosses nasales sera la cause d'une inflammation chronique du sinus?

Le *coryza purulent,* continuation ou aggravation de l'inflammation aiguë de la pituitaire, a pour cause prédisposante l'âge; on l'observe surtout de sept à douze ans, pendant l'évolution de la deuxième dentition. Il est à croire que la suractivité fonctionnelle existant à cette époque de la vie constitue une prédisposition à l'inflammation et au catarrhe de la pituitaire (Bosworth). Les sécrétions muco-purulentes et surtout purulentes sont, on le comprend facilement, un facteur important de l'infection sinusienne. Voici deux observations très nettes de sinusites, suites de coryzas purulents.

Observation I (due à l'obligeance de M. le Dr Brindel). — Mlle P..., âgée de quinze ans, se présente à moi en février 1902, parce que, depuis quatre à cinq mois, elle mouche en abondance du muco-pus assez épais et jaunâtre. Cet état a succédé à un coryza ordinaire non soigné.

L'examen rhinoscopique antérieur me montre que la paroi des fosses nasales est recouverte de muco-pus, mais celui-ci est plus abondant et plus épais dans le méat moyen droit. La diaphanoscopie est immédiatement pratiquée: le sinus maxillaire droit s'éclaire moins bien que le gauche.

Après une irrigation nasale, ponction du sinus droit au niveau du méat inférieur; l'injection ramène du muco-pus assez semblable à celui que mouche la malade. — Des irrigations journalières chaudes et abondantes, des pulvérisations au nitrate d'argent sont prescrites. Huit jours après, deuxième ponction, qui ramène un peu de pus; une troisième, quelques jours après, montre que l'empyème du sinus est guéri. Après un mois de traitement, le coryza lui-même a disparu.

Que les sécrétions du coryza purulent deviennent plus épaisses, prennent une odeur de plus en plus fade, c'est que l'on assiste à l'éclosion du *coryza atrophique ozénateux* ou punaisie. Moure, Bosworth et Laurent considèrent que le coryza purulent de certains enfants en est la première étape. Si la muqueuse de l'antre a résisté à l'infection muco-puru-

lente, pourra-t-elle résister à l'infection plus intense de l'ozène? Les observations ne manquent pas de malades chez qui l'ozène s'est accompagné de sinusite maxillaire.

Obs. II (due à l'obligeance de M. le Dr Brindel). — M. B..., âgé de onze ans, m'est confié le 18 mars 1901, pour être soigné d'un coryza atrophique ozénateux, datant de dix-huit mois environ. Les cornets inférieurs sont très atrophiés et couverts de croûtes vertes très odorantes. J'ordonne des irrigations et des massages qui sont continués régulièrement jusqu'en janvier 1902.

A ce moment, devant la persistance des sécrétions, plus nombreuses et plus accusées à gauche, je fais la diaphanoscopie *(17 janvier 1902)* : obscurité des deux sinus maxillaires. Ponction à droite; l'injection ramène un peu de pus grumeleux. Le *28 janvier*, du même côté, nouvelle ponction qui donne très peu de pus. — Ponction à gauche : je tombe sur un gros empyème fétide du sinus maxillaire. Les ponctions sont continuées régulièrement de ce côté jusqu'au *21 mars*, sans que je puisse constater une amélioration de la sinusite. Mais, par contre, grosse amélioration de la muqueuse nasale, qui peu à peu récupère son volume normal et sa coloration.

L'enfant me quitte durant les vacances, mais revient, en *octobre 1902*, subir, deux fois par semaine, des lavages du sinus maxillaire gauche. Malgré ces lavages pratiqués à l'eau oxygénée, au chlorure de zinc, etc., il y a toujours une grande quantité de pus.

L'enfant continue son traitement à l'heure actuelle.

Obs. III (due à l'obligeance de M. le Dr Brindel). — Mlle R..., âgée de onze ans, m'est amenée en juillet 1895 par ses parents; depuis deux à trois ans, ceux-ci ont constaté que leur fille mouche en abondance des croûtes jaune verdâtre qui sentent très mauvais. Je fais le diagnostic de coryza atrophique très ozénateux, avec un élargissement assez considérable des deux fosses nasales, mais plus marqué à droite.

De *juillet* à *novembre*, cette fillette est soignée par des irrigations nasales, des massages et des pulvérisations au nitrate d'argent. Au mois de novembre, grande amélioration.

En *janvier 1896*, nouvelle poussée : croûtes nombreuses, surtout à droite. De plus, je constate que le cornet moyen est couvert de dégénérescences polypoïdes et que le méat moyen contient du pus. Après ablation des dégénérescences, je fais la ponction du sinus maxillaire : issue de pus en abondance au moyen de l'injection antiseptique.

Depuis, la fillette a été perdue de vue par suite de son départ pour les colonies.

Obs. IV. — Louis B..., âgé de quatorze ans, de Ychoux (Landes), est soigné au mois de février 1902, à la clinique d'oto-rhino-laryngologie (service du Dr Moure), pour coryza atrophique ozénateux bilatéral. On reconstitue les cornets inférieurs au moyen de la paraffine. Guérison presque absolue. Il n'y a plus que des sécrétions muqueuses au bout de quelques jours.

Revient le *26 juin* parce que les sécrétions ont augmenté, sont jaunâtres, muco-purulentes. Diaphanoscopie : les sinus s'éclairent assez mal; mais ne faut-il pas attribuer l'obscurité à la paraffine injectée dans les cornets? On fait alors la ponction des deux sinus, qui tous deux contiennent du muco-pus en quantité appréciable.

L'enfant ne reparaît que le *29 juillet*. Aucun signe d'empyème des sinus maxillaires. Un peu de muco-pus sur les cornets moyens.

9 décembre 1902. — Guérison complète et de l'ozène et de l'empyème, du moins jusqu'à ce jour.

Obs. V. — Suzanne S..., quinze ans, demeurant à Bordeaux, se présente à la clinique du Dr Moure le 20 juin 1902. Depuis l'âge de dix à onze ans, elle mouche abondamment du muco-pus jaunâtre, d'odeur un peu forte. Aucun soin n'a été pris.

Depuis cinq à six mois environ, les sécrétions ont pris une très mauvaise odeur, mais la quantité n'a pas augmenté.

20 juin. — On constate de la dégénérescence polypoïde du cornet moyen gauche, qui est recouvert de pus laiteux assez abondant. Le méat moyen contient du pus de même nature. — Diaphanoscopie : obscurité très nette du sinus maxillaire gauche. On pratique une ponction au niveau du méat inférieur ; le lavage ramène une quantité notable de pus laiteux. — Carie prononcée de la première grosse molaire gauche, moins étendue de la deuxième petite molaire et de la deuxième grosse molaire.

1er juillet. — La malade mouche toujours beaucoup; sécrétions jaunâtres et malodorantes. Pus laiteux dans le méat moyen gauche. La première grosse molaire n'est pas arrachée, malgré le conseil donné à la malade.

La ponction donne du pus laiteux en assez grande abondance.

4 juillet. — Curettage du cornet moyen et du méat moyen. La dent a été arrachée.

8 juillet. — Ponction du sinus; il vient un peu de pus au lavage.

11 juillet. — Il ne vient que du muco-pus après la ponction.

15 juillet. — Ponction et lavage : à peine un peu de muco-pus.

18 juillet. — L'infundibulum est très net, ne présente plus de dégénérescences polypoïdes. Pas de pus dans le nez ; la malade dit ne plus en moucher. Rien à la ponction. Guérison.

Enfin, la *rhinite hypertrophique* et les *polypes* qui s'accompagnent d'une sécrétion muqueuse ou muco-purulente peuvent compter au nombre des causes nasales de l'infection du sinus. Mais on les rencontre assez rarement chez les enfants, et, en ce qui concerne les polypes, ils peuvent aussi bien être une conséquence qu'une cause.

Obs. VI. — *Sinusites maxillaires doubles. — Corps étrangers du sinus et polypes muqueux des fosses nasales chez deux enfants* (observations fournies par le Dr E. J. Moure).

Au mois d'avril 1893, je fus consulté par M. X..., qui me conduisit ses deux enfants, âgés l'un de douze ans, l'autre de treize, tous deux étant fort gênés pour respirer par le nez, mouchant beaucoup et atteints de bronchite chronique depuis au moins deux à trois ans.

A l'examen rhinoscopique antérieur, je constatai que leurs fosses nasales étaient remplies de polypes muqueux, baignant au milieu de muco-pus, ce qui me fit penser à l'existence d'une sinusite maxillaire double, accompagnée de dégénérescence myxomateuse de la pituitaire, ces dernières étant probablement la conséquence de la suppuration ancienne des cavités maxillaires. De plus, surtout chez l'aîné, on trouvait nettement des signes de bronchite chronique, caractérisée par de gros râles muqueux. Expectoration muco-purulente abondante, particulièrement le matin, au réveil ; état général plutôt mauvais. Dents de la mâchoire supérieure et inférieure en parfait état.

Je proposai alors de débarrasser les fosses nasales des polypes qu'elles contenaient, pour voir ensuite ce qu'il conviendrait de faire pour la sinusite. Le traitement fut accepté et dès le lendemain je commençai à enlever les excroissances qui se trouvaient dans les fosses nasales de ces deux enfants. Après plusieurs séances séparées de quelques mois d'intervalle, je pus arriver à nettoyer assez complètement la muqueuse pituitaire. Toutefois, ces malades, qui n'habitaient pas Bordeaux, étant revenus un an après, je constatai de nouvelles saillies polypoïdes que je fus obligé d'en-

lever à nouveau. A cette époque, je ponctionnai les sinus maxillaires et ramenai du muco-pus en grande abondance, surtout chez l'aîné.

Après quelques injections faites par les méats inférieurs, je perdis de nouveau ces enfants de vue pour ne les revoir qu'une ou deux années plus tard. Rien ne s'était modifié dans leur situation, la muqueuse nasale avait continué à dégénérer du côté des cornets moyens et des ethmoïdes, et je fus obligé de faire un curettage complet des fosses nasales. De nouvelles ponctions dans les sinus ramenèrent encore du muco-pus abondant.

Les dents permanentes étant définitivement sorties de leurs alvéoles et la famille se refusant à une intervention plus radicale, que, du reste, nous ne faisions pas encore à cette époque d'une façon courante, je proposai d'extirper les premières grosses molaires, pour faire une ouverture par l'alvéole et permettre à ces jeunes gens de se laver leur sinus matin et soir, ce qui fut fait du reste. Puis je perdis ces malades de vue pendant plusieurs années.

En 1898, l'aîné, qui habitait l'étranger, m'apprit qu'un de ses clous s'était égaré dans la cavité sinusienne gauche, où il avait pénétré. Pour extraire ce corps étranger, il n'y avait d'autre moyen que de pratiquer la cure radicale, ainsi que je l'expliquai à la famille. Dès lors, il fut convenu que l'opération serait faite dès le retour de l'enfant, au moment des vacances, c'est-à-dire trois mois après l'accident.

Lorsque je revis ce jeune homme, sa bronchite s'était notablement améliorée, ainsi que son état général. Les dégénérescences polypoïdes n'avaient plus reparu qu'autour de l'orifice du sinus maxillaire; la suppuration était toujours abondante, particulièrement du côté où le clou avait pénétré dans le sinus. Après avoir réséqué la moitié antérieure du cornet inférieur, trois jours avant l'opération, je pratiquai la cure radicale par le procédé de Caldwell-Luc; mais, la veille, en faisant un lavage dans l'intérieur du nez du malade, pour le préparer à son opération, en priant ce jeune homme de souffler fortement par le nez, je vis, à ma grande surprise, sortir le clou en ébonite, qui s'était frayé une issue par l'orifice naturel et s'était, par conséquent, éliminé de lui-même. Je pratiquai néanmoins la cure radicale le lendemain matin (20 décembre 1898), en enlevant, comme je le faisais déjà à cette époque, presque toute la paroi interne du sinus, créant ainsi une large communication nasale. Les suites opératoires marchèrent normalement. Depuis, ce jeune homme est resté guéri de sa sinusite maxillaire. Il ne tousse pour ainsi dire plus.

Quant à son frère, je l'ai perdu de vue depuis déjà plusieurs années; il continue, je crois, à se faire des injections par les orifices alvéolaires que je lui ai créés.

Réflexions. — Ces deux faits sont intéressants non seulement parce qu'ils sont des exemples typiques de sinusites infantiles, mais aussi parce que, chez l'un des malades, nous avons assisté à l'introduction, dans le sinus, d'un corps étranger et à son expulsion spontanée. Bien que quelques faits de ce genre aient été rapportés, il est toujours intéressant de noter au passage ceux que l'on peut avoir l'occasion d'observer.

D'autre part, ces deux enfants étaient porteurs de polypes muqueux des fosses nasales, dégénérescences qui sont, somme toute, assez rares à cet âge.

Enfin, chez tous les deux, il existait des complications bronchiques paraissant avoir une origine nettement sinusienne. Ces manifestations ont, du reste, en grande partie disparu à partir du moment où les sinus ont été traités ou guéris.

Causes dentaires. — Presque négligeables pendant la première dentition à cause de l'éloignement des dents temporaires du sinus maxillaire, les causes dentaires reprennent quelque importance dès l'instant où la deuxième dentition a fait son apparition, c'est-à-dire à partir environ de la septième année. Mais les affections dentaires étant toujours plus rares chez l'enfant que chez l'adulte, les causes nasales seront encore, de sept à quatorze ans, les facteurs étiologiques les plus importants de la sinusite maxillaire.

Aussi ne ferons-nous que mentionner la *carie,* les *kystes radiculaires* des petites et grosses molaires, et l'*ostéo-périostite alvéolo-dentaire* au nombre des causes d'infection par voie dentaire.

La symptomatologie et le diagnostic des sinusites maxillaires chez les enfants sont trop semblables à ce que l'on

observe chez l'adulte pour que nous pensions avoir besoin d'insister sur ces points. Pour affirmer la présence du pus dans l'antre, on devra s'appuyer sur les signes de probabilité, *signe de Fraenkel* et de *Heryng,* et surtout sur les signes de certitude, *ponction exploratrice* et *lavage explorateur,* qui ramèneront du pus. Le *cathétérisme* du sinus à travers l'ostium, déjà si difficile chez l'adulte, sera tout à fait laissé de côté chez l'enfant timoré ou indocile.

A propos de l'éclairage du sinus par transparence, signe de Heryng ou Wohsen, faisons remarquer, avec M. le Dr Moure, qu'il ne doit être admis que comme complément de la rhinoscopie antérieure et avec plus de réserves encore chez l'enfant que chez l'adulte. En effet, le défaut de transparence de l'antre d'Highmore est dû beaucoup plus à l'épaisseur de la muqueuse qui le tapisse qu'à celle de ses parois, et comme une lésion inflammatoire ne peut guère être assez ancienne chez un enfant pour produire une hypertrophie suffisante de la muqueuse, il en résultera souvent des indications diaphanoscopiques trompeuses.

Une *sinusite maxillaire chronique* n'implique pas une grande sévérité de pronostic, mais nous avons peu de repères pour nous guider sur sa durée et son évolution. Il faut connaître à peu près l'époque de son début, car nous savons qu'en général une sinusite met d'autant plus de mois à s'en aller qu'elle s'est installée depuis plus longtemps. Il faut examiner soigneusement l'état des dents et du nez, car il suffit parfois d'extraire une dent cariée, d'enlever un polype du méat moyen, de soigner un coryza atrophique ozénateux, pour voir disparaître le mal avec sa cause. Il faut aussi tenir compte de l'état bactériologique du pus, car, avec Tissier, il est juste de croire que les sinusites à pneumocoques, souvent observées au cours de la grippe, ont une tendance naturelle à guérir; que les sinusites à streptocoques réclament un traitement plus sérieux, que les sinusites polymicrobiennes sont de toutes les plus tenaces. Enfin, nous savons qu'il existe

différents types cliniques d'empyèmes du sinus maxillaire et que l'on trouve des intermédiaires à divers degrés de ténacité entre la sinusite qui guérit seule en quelques jours et celle qui résiste longtemps aux traitements les plus rationnels.

De plus, des complications peuvent survenir de divers côtés durant le cours d'une sinusite maxillaire chronique: tantôt elles prolongent la maladie par elles-mêmes, tantôt, égarant le médecin traitant vers une affection secondaire, elles rendront vains ses essais thérapeutiques par persistance de la cause.

Du côté de la peau, les sécrétions irritantes s'écoulant par la narine du côté malade pourront produire de l'impétigo, de l'eczéma, quelquefois même de l'érysipèle, qui de la lèvre supérieure gagneront les parties avoisinantes.

Par continuité de muqueuse avec la pituitaire, l'inflammation de l'antre se propagera aux fosses nasales, et nous aurons de la dégénérescence polypoïde de l'infundibulum, du méat moyen et même des cornets moyen et inférieur. Si l'infection remonte, elle peut causer la suppuration des cellules ethmoïdales, du sinus sphénoïdal, surtout du sinus frontal; et, pour peu que la paroi osseuse qui sépare celui-ci du cerveau soit attaquée, la méningite est à craindre. Il suffit, d'ailleurs, que l'inflammation se propage à travers la lame criblée de l'ethmoïde, toujours très mince et très peu résistante chez l'enfant, pour qu'il se produise de la pachyméningite purulente.

Si les sécrétions purulentes de l'antre s'écoulent vers le naso-pharynx, la muqueuse de la trompe d'Eustache, tout d'abord, sera susceptible d'infection, et, celle-ci gagnant l'oreille moyenne, on aura une otite soit catarrhale, soit purulente. Puis les végétations adénoïdes, les amygdales, peuvent participer à l'inflammation, et nous aurons des adénoïdites, des amygdalites à répétition, quelquefois même, des abcès de l'amygdale. Continuant sa marche descendante, l'infection peut gagner par continuité le larynx, la trachée et

les bronches, déterminant des laryngites, trachéites et bronchites ou autres affections pulmonaires (broncho-pneumonie) tenaces, qui résistent tant que l'antre n'est pas l'objet d'un traitement spécial modifiant la sécrétion qu'il déverse dans l'organisme.

Enfin, en s'écoulant dans l'estomac, le muco-pus ou le pus qui viennent de l'antre sont capables de causer des troubles divers : d'abord, troubles stomacaux, tels que vomissements, anorexie ; puis, du côté de l'intestin, il y aura constipation opiniâtre, mais le plus souvent diarrhée rebelle à tous les traitements et qui cédera brusquement du jour où l'affection nasale sera reconnue et soignée.

Par conséquent, toute sinusite, aussitôt reconnue, sera traitée avec soin ; on évitera ainsi aux enfants et des complications parfois dangereuses et un arrêt de développement concomitant, dû à l'action qu'exercent constamment sur l'organisme les toxines sans cesse sécrétées dans la cavité en purulence.

L'observation suivante est un exemple des complications qui peuvent survenir, du fait d'un empyème, du côté du larynx, de la trachée et des bronches.

Obs. VII. — *Empyème double des sinus maxillaires avec bronchite concomitante datant de l'enfance.*

Marie L..., âgée de seize ans, se présente à la clinique d'oto-rhino-laryngologie (service du Dr Moure) le 3 octobre 1902, pour gêne de la respiration nasale.

A eu la coqueluche à l'âge de six ans, et, *depuis ce moment*, tousse constamment et mouche du muco-pus en très grande quantité.

A été soignée jusqu'en 1900 pour bronchite chronique.

Au commencement de 1900, on l'amène à un spécialiste de la ville, qui ordonne des fumigations et des lavages des fosses nasales ; ce traitement est cessé en fin 1901, car il semble y avoir une guérison à peu près complète.

Mais, depuis juin 1902, la malade mouche de nouveau du pus épais en très grande abondance. Cacosmie depuis septembre. C'est pour ces phénomènes qu'elle se présente à la clinique.

3 octobre 1902. — Les deux fosses nasales sont remplies de pus jaunâtre qui semble venir des infundibulums. Dégénérescences polypoïdes prononcées au niveau de l'ostium maxillaris gauche. A l'éclairage par transparence, les sinus maxillaires s'éclairent assez mal, mais surtout le gauche.

La première grosse molaire supérieure gauche est cariée; il y a un trajet fistuleux sur la racine de cette dent. On recommande à la malade de la faire arracher. On lui ordonne des injections nasales.

4 octobre. — La dent a été supprimée. On lui enlève les polypes qui vont jusque dans l'ethmoïde.

7 octobre. — Ponction du sinus maxillaire gauche; issue de pus grumeleux fétide.

14 octobre. — On voit encore du pus dans la rainure de l'infundibulum gauche. Ponction : pus abondant, fétide. Après trois quarts d'heure d'attente, on n'aperçoit pas encore de pus dans le méat moyen, mais on y constate des fongosités abondantes.

17 octobre. — Il y a autant de pus dans la fosse nasale droite que dans la gauche. Ponction des deux sinus : à gauche, pus abondant et fétide; à droite, muco-pus épais. Dégénérescences polypoïdes autour du cornet moyen droit.

24 octobre. — Pus dans les deux sinus.

8 novembre. — Tout l'ethmoïde est dégénéré. Curettage des cellules ethmoïdales antérieures droites.

Presque tout le cornet moyen droit est enlevé, sauf à sa partie postérieure.

Cornétomie antérieure des deux cornets inférieurs.

Dans les jours suivants, aucune amélioration; aussi propose-t-on une intervention radicale, qui est acceptée et pratiquée le 26 novembre par M. Moure.

(Résultats communiqués par M. Brindel.)

26 novembre. — *Cure radicale double* par la méthode Caldwell-Luc. Les deux sinus maxillaires sont très grands, présentent de grands diverticulums malaires. Ils sont très fongueux. A gauche, il paraît y avoir une poche de kyste paradentaire au niveau de la racine d'une dent.

Curettage très soigné des deux sinus; curettage des régions infundibulaires, très fongueuses, par les sinus; ablation de presque toute la paroi interne des deux sinus de manière à établir une large communication nasale. Les cavités sont bourrées de gaze iodoformée.

Réunion des lèvres de l'incision buccale; huit jours après, les

plaies de la muqueuse buccale sont cicatrisées. On fait tous les jours des lavages par l'ouverture artificielle pratiquée à la paroi nasale de chaque antre. Amélioration constante.

La malade, revue depuis, est complètement guérie.

Le traitement des sinusites maxillaires chez les enfants doit varier non seulement suivant la forme de sinusite que l'on observe, mais aussi d'après les causes de ces sinusites. Nous allons tâcher de préciser les diverses indications thérapeutiques en observant l'ordre suivant :

1° Sinusites aiguës;

2° Sinusites chroniques muco-purulentes, d'après leur causes;

3° Sinusites fongueuses.

A. Sinusites aiguës. — La sinusite aiguë, ou sinusite catarrhale, qui coexiste avec une inflammation aiguë de la pituitaire (coryza aigu, coryza infectieux au stade de début) et se caractérise par un simple suintement muqueux envahissant plus ou moins la cavité de l'antre, est justiciable des procédés médicaux en usage contre les inflammations de même ordre de la pituitaire. C'est ainsi que l'on pourra employer les fumigations ou les humages avec des décoctions de plantes aromatiques (thym, romarin); si l'on veut, on y ajoutera une solution mentholée telle que celle-ci :

Menthol.....	} ãã.....	5 grammes.
Goudron.....	}	
Teinture d'eucalyptus.....		250 —

Une cuillerée à café par litre d'eau plus ou moins chaude suivant les cas et suivant la tolérance des malades; à employer en fumigations deux à quatre fois par jour pendant cinq à dix minutes.

Si le gonflement de la pituitaire ferme l'ostium maxillaire, il y a rétention dans l'antre d'Highmore des sécrétions de sa muqueuse, et il peut se produire alors des douleurs sous-

orbitaires. Dans ces cas, on se trouvera bien d'une pulvérisation intra-nasale avec une solution de chlorhydrate de cocaïne au 1/10e additionné d'adrénaline, qui réduit la muqueuse tuméfiée à son état normal, de sorte que le mucus s'écoule facilement et les douleurs cessent du même coup. Telle est la solution suivante :

Chlorhydrate d'adrénaline de Park et Davis à 1 o/oo.....	2 grammes.
Chlorhydrate de cocaïne.....	30 centigrammes.
Eau de laurier-cerise.....	5 grammes.
Eau stérilisée.....	25 —

A employer en pulvérisations deux à trois fois par jour.

Avec ces soins si faciles à prendre et pourtant si négligés, on pourra arrêter à son début une inflammation dont on ne sait jamais quelles seront les suites.

B. Les SINUSITES CHRONIQUES MUCO-PURULENTES reconnaissant pour origine des causes entièrement différentes, une thérapeutique particulière s'impose à chaque variété ; nous allons la discuter pour chaque cas.

1° Quand la sinusite est due à une *lésion dentaire,* la première indication à observer est d'enlever la dent cause de l'infection ; puis on pratiquera des lavages du sinus. Pour ceci, deux voies nous sont ouvertes : voie nasale, voie alvéolaire. Envisageons-les successivement.

a) Il est assez naturel que, pour laver une cavité, on cherche à profiter de l'ouverture qui la fait communiquer avec l'extérieur ; c'est pourquoi, pour faire passer des liquides dans l'antre d'Highmore, on a voulu se servir de l'ostium maxillaire (procédé de Jourdain). Mais nous avons vu précédemment combien il est difficile d'y faire passer, même chez l'adulte, à plus forte raison chez l'enfant, une sonde exploratrice d'un demi à un millimètre de diamètre. Que l'on juge des difficultés quand il faudra employer une sonde d'un diamètre tel que le pus ne puisse facilement la boucher ! De plus, cette

ouverture est à la partie supérieure du sinus, presque au niveau de la paroi orbitaire. A supposer qu'une sonde puisse y pénétrer, un lavage sera toujours incomplet, car il restera forcément dans la partie déclive du pus et du liquide qui ne pourront sortir. Cette communication doit donc être abandonnée.

Par conséquent, si nous voulons employer la voie nasale, il faudra recourir à une ouverture artificielle, pratiquée au moyen d'un trocart muni de sa canule (procédé de Mickulicz). Le trocart est enfoncé dans le méat inférieur, à sa partie antérieure, près de l'insertion du cornet. Par la canule laissée en place, on fera des lavages avec des solutions antiseptiques diverses, eau boriquée, bichlorure ou cyanure de mercure à 1/4,000, azotate d'argent à 1/100, chlorure de zinc à 1/50, phénosalyl ou eau oxygénée étendue d'eau, etc. Ces soins pourront guérir la sinusite, mais en un temps impossible à préciser d'avance.

b) Par la voie buccale, on arrive à l'antre de deux façons : 1° en ouvrant la voûte palatine, procédé tombé dans l'oubli et dont nous ne parlerons pas ; 2° en perforant une alvéole. Il est naturel que ce dernier procédé soit préféré à tout autre quand on a pu pratiquer l'avulsion de la dent malade, mais encore ne faut-il l'employer que si l'on a eu à extraire la dent permanente. On risquerait, en faisant l'ouverture alvéolaire pendant que le follicule définitif est encore inclus dans le maxillaire, de le refouler dans la cavité sinusienne où il ferait corps étranger; et, de plus, on détruirait un dent permanente saine, ce qui est toujours à regretter.

Ce procédé de perforation de l'alvéole ou procédé de Cooper a pour avantage de permettre au malade de se faire lui-même des lavages aussi abondants et aussi nombreux qu'il est besoin, car on maintient l'ouverture alvéolaire béante au moyen d'un obturateur qui tient spontanément dans l'orifice ou se rattache aux dents voisines. En même temps on prévient l'infection perpétuelle du sinus par les microbes et les

débris alimentaires de la cavité buccale. Mais si cette méthode peut être conseillée quand on n'enlève qu'une dent cariée, autant elle est à rejeter chaque fois que l'on est obligé de sacrifier une dent saine chez un jeune sujet. M. Moure, pourtant, a dû, une fois, chez un garçon de douze ans, sacrifier deux molaires très saines (une de chaque côté) pour diminuer par des lavages réguliers la sécrétion purulente de ses deux sinus maxillaires, les parents de ce dernier refusant toute intervention plus sanglante.

Un point important dans la perforation du rebord alvéolaire chez les enfants jusqu'à quatorze et quinze ans, c'est de ne pas aller chercher le sinus trop en arrière; on risquerait, l'évolution des dents n'étant pas encore terminée, de ne pas trouver la cavité développée à ce niveau. Il faudrait, par conséquent, faire arracher une seconde molaire si la première avait été extraite trop loin de la cavité sinusienne.

Mentionnons encore à ce propos le fait d'observation suivant, bien connu des dentistes et sur lequel M. le Dr Moure a plusieurs fois attiré notre attention. Lorsque deux dents, chez l'enfant, ont été séparées l'une de l'autre par un orifice alvéolaire, elles tendent constamment à se rapprocher et à combler le vide fait dans le maxillaire. Il en résulte que, la plupart du temps, le clou en ébonite ou en métal que l'on place dans l'ouverture ne suffit pas à la maintenir béante, et l'on voit très souvent les deux dents se rapprocher l'une de l'autre au point de combler peu à peu l'espace laissé au milieu d'elles pour pratiquer le traitement de la sinusite. Dans ces cas, M. Moure conseille d'interposer entre les deux molaires une dent artificielle, maintenue par le système très ingénieux des Drs Gaillard ou Dunogier[1]. Grâce à ces obturateurs, on peut maintenir béante l'ouverture artificielle et, par conséquent, pratiquer des lavages de l'antre autant qu'il est nécessaire.

2° La sinusite maxillaire est-elle due à un *coryza puru-*

1. *Rev. hebdom. d'otol., rhinol. et laryngol.*, année 1896, n° 39.

lent, il faudra s'attaquer en même temps aux deux lésions. Contre le coryza, on emploiera des pulvérisations d'huile mentholée, de vaseline iodée (North-John), l'écouvillonnage des parties malades à l'aide de glycérine phéniquée au 1/10e ou au 1/5e, les pulvérisations de nitrate d'argent faites de temps en temps. Des irrigations nasales à l'eau tiède additionnée de sel marin, borate de soude ou chlorate de potasse (une cuillerée à café par demi-litre d'eau), prépareront l'action des médicaments précédents et seront faites matin et soir. Quant à la sinusite, elle sera susceptible de lavages au moyen des antiseptiques mentionnés précédemment; la voie de choix sera la ponction de l'antre au niveau du méat inférieur, puisque nous n'avons pas ici une dent malade à enlever pour nous permettre de faire la ponction alvéolaire.

3° Si, enfin, la sinusite coexiste avec un *coryza atrophique,* la première indication sera de soigner celui-ci. On fera faire, matin et soir, des irrigations nasales abondantes avec une solution de borate de soude, de sel marin, etc., pour enlever au fur et à mesure les sécrétions fétides et les empêcher de s'accumuler dans les fosses nasales; de temps en temps, massage de la muqueuse des cornets avec une solution iodo-iodurée pour tâcher de lui faire reprendre son volume normal. Depuis quelques mois, à la clinique d'oto-rhino-laryngologie de Bordeaux, on ne soigne plus le coryza atrophique ozénateux que par la réfection des cornets au moyen d'injections de paraffine entre la muqueuse et l'os[1]. Quant aux lavages du sinus, ils seront pratiqués au moyen de la ponction de la paroi nasale de l'antre, pour les mêmes raisons que précédemment.

C. Les SINUSITES FONGUEUSES s'accompagnent presque toujours de polypes siégeant dans l'infundibulum et dans

1. Notre camarade le Dr Lescure vient de publier un travail important sur la réfection des cornets par les injections de paraffine dans le coryza atrophique ozénateux. (Thèse de Bordeaux, janvier 1903.)

le méat moyen. Le premier soin à prendre sera de les supprimer, car ils peuvent aussi bien être cause que conséquence de la suppuration du sinus. Leur ablation facilitera la sortie du pus contenu dans l'antre d'Highmore; des lavages de celui-ci à différentes reprises avec des solutions antiseptiques pourront amener la guérison, à condition que toujours l'orifice reste perméable. Mais cette sinusite fongueuse ne veut pas guérir; tous les moyens thérapeutiques que nous venons de voir ont échoué. Faudra-t-il avoir recours à une intervention chirurgicale? Non, tant que le malade n'aura pas vu évoluer toute sa seconde dentition. Nous savons qu'une intervention radicale, faite avant ce temps-là, détruirait le follicule de quelques dents permanentes; de plus, le curettage de l'antre, l'enlèvement de toute sa muqueuse, les empêcheraient, lui et le maxillaire dans lequel il est creusé, de prendre leur développement normal, et l'on exposerait l'opéré à des déformations du visage qu'il est naturel d'éviter autant qu'on le peut. On devra donc, en attendant que les dents permanentes aient terminé leur évolution, se contenter de maintenir la pituitaire en aussi bon état que possible par des soins bien dirigés, et l'on fera, de temps en temps, des lavages de la cavité malade. On pourra ainsi arriver au moment où une intervention est sans inconvénients, c'est-à-dire quinze ans environ.

En cas d'urgence absolue, il faudrait recourir à l'un des procédés suivants :

1° En premier lieu, au procédé de Hajek, qui consiste à sectionner aux ciseaux le premier tiers ou tête du cornet inférieur et à faire une perforation de la paroi nasale de l'antre, grande de 1 centimètre carré environ, là même où l'on pratique la ponction du sinus. Cette ouverture devra être suffisamment large pour permettre une irrigation très complète de la cavité malade, et même des pulvérisations de nitrate d'argent ou de vaseline iodée dans son intérieur. Malheureusement elle se referme avec la plus grande facilité.

2° Si cette ouverture ne suffit pas, on peut employer le procédé de Desault, où l'on ouvre la paroi jugale du sinus pour faire un curettage et un bourrage sérieux de la cavité. Mais ce procédé, plus douloureux, demande que l'on endorme le patient; de plus, la persistance d'une cavité en communication avec la bouche constitue un gros ennui pour le malade, qui est constamment obligé de nettoyer ce diverticule buccal souvent infecté par les détritus alimentaires.

Aussi, lorsqu'il sera possible d'attendre la fin de l'évolution dentaire supérieure, c'est-à-dire de douze à quinze ans suivant les enfants, sera-t-il préférable d'employer le procédé qui chez l'adulte donne d'excellents résultats; je veux parler de la méthode dite de Caldwell-Luc.

Cette pratique consiste essentiellement à ouvrir l'antre par la fosse canine, à le curetter avec soin et à défoncer ensuite la paroi nasale afin d'établir par là une large communication avec le nez. Il a sur le précédent un avantage très marqué : on suture ainsi immédiatement la plaie faite à la muqueuse buccale, et on ne risque pas de voir se former une fistule entre la bouche et le sinus.

SOCIÉTÉ NATIONALE DE MÉDECINE DE LYON

Séance du 15 décembre 1902.

M. Royet. — **Considérations relatives à une otite aiguë non ouverte.**

L'auteur présente des pièces anatomiques qui se rapportent à une otite aiguë. Elles proviennent d'une malade morte de broncho-pneumonie.

L'oreille la plus atteinte est à une période où une paracentèse de la membrane du tympan est indiquée. Le tympan forme un bourrelet saillant autour du manche du marteau : il est d'un rouge foncé. La caisse est remplie d'un coagulum qui a l'aspect d'un caillot de sang noir. L'antre contient un coagulum non pas hémorragique, mais transparent, ne contenant sûrement pas de

pus. Il y a donc eu exsudation inflammatoire sur toute la surface des cavités de l'oreille, et la présence du sang dans la caisse peut être attribuée soit à une inflammation plus violente soit à une vascularisation plus riche en ce point.

Dans l'autre oreille, l'inflammation est moindre : il n'y a pas d'exsudat, mais le tympan est rouge, opaque, épaissi.

Cet état représente la période médicale de l'otite, celle où son évolution peut être arrêtée.

Si l'on peut diminuer l'excessive vascularisation, l'exsudation n'a pas lieu et tout se borne à de la congestion passagère.

Le moyen le plus simple de diminuer cette congestion de l'oreille est la purgation par un diastique. La révulsion derrière l'oreille ne paraît pas donner d'excellents résultats.

Les révulsifs peuvent être utiles à la condition de n'être pas placés dans le voisinage immédiat du point malade.

M. Vincent. — **Sur l'adrénaline.**

M. Vincent a essayé l'adrénaline dans un cas d'épistaxis. Ce médicament lui a semblé dénué de propriétés hémostatiques applicables à la clinique. (*Lyon méd.*, 28 déc. 1902.)

Dr G. Dupond.

REVUE GÉNÉRALE ET ANALYSES

BOUCHE ET PHARYNX BUCCAL

Amygdalite phlegmoneuse, par le Dr Gaudier, de Lille.

Gaudier distingue le phlegmon intra-amygdalien, le péri-amygdalien et ce qu'il appelle la variété mixte : phlegmon de l'amygdale et de son atmosphère.

Dans le premier cas, évolution rapide, souvent bilatérale. Ni œdème de la luette ni tuméfaction des piliers.

Dans la deuxième variété, il considère : 1° la variété antérieure avec œdème de la luette et du voile du palais, asymétrie de l'isthme bucco-pharyngien; 2° la variété postérieure, avec tuméfaction considérable du pilier postérieur qui forme un véritable bourrelet, refoule l'amygdale en avant, et peu d'œdème du voile et de la luette.

Il divise le traitement en médical et chirurgical. Le pre-

mier consiste en gargarismes, pulvérisations, lavages, enveloppements du coú.

Quant au second, Gaudier conseille surtout le crochet à division tranchant ou le bistouri. En cas de phlegmon périamygdalien antérieur, le crochet doit remonter de bas en haut, la pointe dirigée vers le voile, et l'on décolle largement. Si l'on se sert du bistouri, il faut inciser parallèlement au bord des piliers sur une longueur d'un centimètre en pénétrant à un bon centimètre et demi de profondeur. Diriger le bistouri vers la ligne médiane.

En cas de phlegmon périamygdalien postérieur, inciser franchement avec le crochet tranchant ou le bistouri le bourrelet postérieur et saillant du pilier postérieur.

Chez notre maître, M. Moure, on incise toujours au galvano. La plaie ne se ferme pas et l'on peut ouvrir les abcès dès le deuxième ou le troisième jour. On voit ce qu'on fait, on n'est pas gêné par l'hémorragie. Le bistouri est bon quand on n'a pas de galvano à sa disposition. (*Echo méd. du Nord*, n° 18, 1902.) Dr KAUFMANN.

De l'emploi du chlorophénol dans le traitement des ulcérations tuberculeuses du pharynx et de la bouche, par le professeur DERVILLE.

L'extirpation, la cure de Finsen, les rayons Röntgen sont d'une application difficile pour le traitement des tuberculoses des muqueuses, surtout dans une cavité aussi irrégulière, aussi anfractueuse que la cavité buccale et, à ce point de vue, la cure de la tuberculose des muqueuses n'a pas profité au même titre que la tuberculose cutanée des découvertes de ces dernières années. Le lupus n'est cependant qu'une tuberculose atténuée menaçant peu l'existence; la tuberculose bucco-pharyngée, au contraire, qu'elle soit primitive ou secondaire, est une tuberculose ouverte qui expose constamment le malade à la déglutition d'un bacille et à la production d'une tuberculose pulmonaire ou intestinale avec toutes ses graves conséquences.

Il est donc important de traiter cette tuberculose bucco-pharyngée, surtout lorsqu'elle est primitive : ici les caustiques sont le plus souvent employés, la thermo ou l'élec-

tro-cautérisation sont refusés par le malade, la plupart des caustiques recommandés restent souvent inefficaces; à ces divers agents, l'auteur propose de substituer la chloroline. Après cinq ou six semaines de badigeonnages quotidiens d'une solution aqueuse de para-chloro-phénol à 20 0/0, une femme guérit complètement d'une ulcération tuberculeuse occupant tout le pilier antérieur gauche du palais : depuis, aucune rechute, aucune récidive et la lésion ancienne n'a laissé aucune trace. Trois autres cas de tuberculose bucco-pharyngée, d'origines très diverses, ont été tous trois soumis aux applications de chloroline : chlorophénol en solution à 20 0/0 dans la glycérine.

Chez une femme de vingt-huit ans, atteinte de lésions tuberculeuses sur la muqueuse gingivale, quelques applications de chloroline amènent rapidement la guérison. Une femme de quarante ans, soumise aux attouchements de chlorophénol, fut rapidement soulagée et guérie au bout de quatre semaines d'une lésion tuberculeuse du pilier antérieur gauche du voile du palais. Par contre, les applications de chlorophénol restèrent inefficaces chez un homme atteint d'une tuberculose linguale, entretenue, il est vrai, par les crachats bacillifères d'une tuberculose pulmonaire.

Les badigeonnages sont peu douloureux, mais l'odeur de la solution est désagréable. En résumé, cette méthode thérapeutique serait, au dire de l'auteur, sans dangers, sans inconvénients et susceptible de donner d'excellents résultats dans la tuberculose des muqueuses. (*Journ. des sciences méd. de Lille*, n° 35, août 1902.) Dr Mercier Bellevue.

NEZ ET PHARYNX NASAL

Tumeur épithéliale volumineuse de l'ethmoïde et de l'orbite, par M. Aubaret.

La plupart des malades atteints de tumeurs malignes de l'ethmoïde ne viennent consulter et ne se décident à une intervention que lorsque le néoplasme a déterminé des accidents oculaires, et que l'extirpation par la voie orbitaire est la seule voie que puisse suivre le chirurgien. Tel est le cas d'une malade de soixante-dix ans qui, atteinte d'une

tumeur de l'ethmoïde, vint à la clinique ophtalmologique avec une exophtalmie considérable de l'œil gauche et une déformation de tout le côté gauche de la face.

Le 19 juillet, la malade fut opérée par le Dr Moure par un procédé spécial qu'il a imaginé et dont la technique a été décrite dans tous ses détails dans un précédent numéro. Grâce à ce procédé, la tumeur peut être attaquée avec une égale facilité du côté des fosses nasales, du côté de l'orbite et jusque dans la profondeur de ces cavités, parfois même en conservant l'œil. L'examen de la tumeur, fait au laboratoire des cliniques par M. Sabrazès, a montré qu'il s'agissait d'un épithélioma cylindrique végétant microkystique, comme on en rencontre dans certaines cavités de la face, le sinus maxillaire en particulier. (*Clin. ophtalmol. de Bordeaux*, août 1902.)

Dr Mercier Bellevue.

LARYNX ET TRACHÉE

Laryngite chronique hypertrophiante chez les enfants, par les Drs Della Vedova et A. Gagnola.

Les auteurs montrent d'abord quelle est l'importance de l'examen laryngoscopique dans la pratique pædiatrique de la spécialité. Ayant eu l'occasion d'observer quelques sujets présentant les symptômes d'une sténose laryngée, à manifestations tout à fait spéciales, ils firent des recherches à ce sujet. D'après le résultat de leur étude, ils croient pouvoir affirmer la possibilité de la formation d'une laryngite hyperplasique chez des sujets très jeunes, à la suite d'une laryngite chronique post-variolaire.

Ils rapportent les observations de plusieurs enfants qu'ils ont eu à soigner, et chez lesquels des examens laryngoscopiques répétés permettent d'affirmer l'existence d'une forme de sténose par hypertrophie de la muqueuse du vestibule glottique.

En pareil cas, il s'agit d'une tuméfaction avec infiltration des tissus muqueux et sous-muqueux, avec aspect lardacé et de couleur allant du rose au rouge vif. Les cordes vocales ne paraissent pas. La respiration devient stertoreuse et la voix très basse.

Il n'existe pas d'accès de dyspnée, pas de toux, pas de douleur à la déglutition.

Les symptômes observés peuvent être comparés à ceux de l'œdème chronique de la muqueuse laryngée et de la laryngite catarrhale chronique.

Les auteurs pensent qu'il s'agit du passage à l'état chronique de la forme commencée dans le larynx comme complication légère de l'infection varioleuse.

Cliniquement, cette affection offre les signes d'une sténose chronique laryngée.

Le traitement se résume en un seul mot : dilater méthodiquement et sans violence. Cette méthode, bien pratiquée, donne toujours d'excellents résultats. (*Ann. di laringol.*, anno II, 1901.)

Dr G. Dupond.

OREILLES

Un cas de thrombo-phlébite du sinus latéral droit; opération; mort, par le Dr F. Furet.

M. Furet raconte l'histoire fort instructive d'une de ses clientes qui, au cours d'une otite moyenne aiguë suppurée, fut prise brusquement de céphalalgie, de vomissements, de prostration, de constipation et de fièvre. Quand il vit la malade pour la première fois, elle avait l'air hébété, mais ne présentait ni vertiges ni frissons; le pouls était à 72, la température à 37°8. Rien d'apparent à l'apophyse; le tympan bombait en arrière; une large myringotomie donna issue à du sang mêlé de sérosité.

Dans les jours qui suivirent, l'état général s'aggrava; la température monta à 39°5; une légère douleur ayant apparu sur l'apophyse décida l'auteur à intervenir. Un évidement complet permit de découvrir en arrière, autour du sinus, quelques gouttes de pus. Le sinus était de couleur et de consistance normales, *animé de battements réguliers*. M. Furet vit dans ces battements une preuve de l'intégrité du sinus : notre avis eût été, en cette occasion, diamétralement opposé au sien. Jamais nous n'avons vu battre un sinus sain.

Quoi qu'il en soit, après une rémission de quelques

heures, le mal empira; la température s'accrut pendant que le pouls restait à 70. L'examen du fond de l'œil fit découvrir un commencement de névrite optique à droite. Quarante-huit heures après la première opération, M. Furet en pratiqua une deuxième. Il découvrit largement le sinus, l'incisa (il battait toujours), en vit sourdre un peu de sang mélangé à du pus, et mit à nu un vaste foyer d'ostéite qu'il enleva à la curette.

Le succès ne couronna malheureusement pas les efforts du chirurgien. Sa malade tomba dès le lendemain dans le coma et mourut au bout de quarante-huit heures, moins d'un mois après le début de son otite aiguë.

L'autopsie ne put pas être faite, mais l'auteur pense que sa malade a dû succomber à de la méningite suppurée concomitante. (*Ann. des mal. de l'oreille*, n° 5, mai 1902.)

Dr Brindel.

Abcès cérébelleux d'origine otique, par M. Gillot.

A titre documentaire, l'auteur cite l'observation d'un jeune Arabe de vingt-trois ans qui, sans otorrhée, sans aucun symptôme du côté des apophyses mastoïdes, présenta tous les signes d'une affection cérébelleuse : vertiges considérables, même au repos; vomissements incessants, incoercibles, survenant sans effort et par fusée. Sans fièvre, mais avec un pouls ralenti; l'examen des différents organes ne révéla rien d'anormal.

Le traitement spécifique resta sans effet et l'on dut écarter le diagnostic de tumeur cérébelleuse d'origine syphilitique. Le malade mourut au bout de quinze jours. L'autopsie permit de découvrir un abcès dans le lobe droit du cervelet, en pleine substance blanche, puis des adhérences méningées sur le bord supérieur du rocher droit, où l'on constatait un léger point de carie.

Le Dr Liaras, admettant l'infection par continuité, démontra que la cause de l'abcès était l'existence d'une mastoïdite peut-être d'origine grippale. (*La Presse oto-laryngol. belge*, n° 9, 1902.)

Dr Mercier Bellevue.

Bordeaux. — Impr. G. Gounouilhou, rue Guiraude, 11.

24e ANNÉE. N° 9. 28 FÉVRIER 1903.

REVUE HEBDOMADAIRE
DE
LARYNGOLOGIE, D'OTOLOGIE
ET DE RHINOLOGIE

VOLUMINEUX FIBROME DU PAVILLON DE L'OREILLE ET DE L'ENTRÉE DU CONDUIT AUDITIF[1]

Par le Dr C. COMPAIRED, de Madrid.

Les fibromes du pavillon de l'oreille sont extrêmement rares. La plupart des auteurs, dans leurs traités d'otologie, les signalent à peine. En étudiant les maladies spéciales à cet organe, ils se contentent de décrire les kystes et les othématomes.

Ce qui est plus rare encore, c'est de trouver des cas analogues ayant leur point d'implantation dans le conduit auditif.

Pour cette raison et à cause du volume excessif de la tumeur (grosseur d'un œuf de pigeon) la publication de ce fait clinique présente un intérêt exceptionnel.

Observation. — Le 8 janvier 1902 se présente à ma consultation particulière la mère supérieure des Dominicaines de Madrid, âgée de trente-huit ans, bien constituée, qui se plaignait de surdité de l'oreille gauche et de phénomènes de compression occasionnés par une tumeur qui lui bouchait le conduit auditif. Au début, il y a plus d'un an et demi, cette tumeur avait le volume d'un petit pois; depuis elle n'avait fait que s'accroître peu à peu jusqu'à atteindre le volume qu'elle présente actuellement.

En effet, ainsi qu'on peut le voir d'après notre figure, prise d'après nature, on apercevait à première vue une volumineuse

1. Travail reçu le 14 février 1903.

tumeur demi-sphérique, parfaitement lisse, qui non seulement occupait et fermait complètement l'entrée du conduit auditif, mais de plus remplissait et cachait en partie la conque, l'anthelix, le tragus, l'antitragus, une partie du lobule, la partie antérieure

Vue de la tumeur (grandeur naturelle).

de l'hélix et la région externe de la figure correspondant à l'articulation temporo-maxillaire.

La tumeur était indolore à la pression, lisse, très vascularisée, peu mobile et à large base d'implantation (toute la conque, l'entrée postéro-externe du conduit, l'intertragus jusqu'au lobule de l'oreille), de dureté fibreuse caractéristique et de coloration normale de la peau, qui glissait facilement sur elle.

Le reste de l'oreille, ainsi que la peau voisine, ne présentait rien d'anormal. Jamais la patiente n'a eu de suppuration d'oreille : elle ne se rappelle pas avoir reçu de coup dans cette région. Je fais mention de tous ces renseignements pour montrer que l'irritation

locale, les traumatismes, les dermatoses, ne peuvent pas être considérés comme des causes de fibrome, ainsi que le prétendent les rares auteurs qui se sont occupés du fibrome du pavillon de l'oreille.

Le *11* du même mois, après désinfection du champ opératoire et anesthésie locale avec le chlorure d'éthyle, j'extirpai la tumeur en totalité, ayant eu soin de laisser assez de peau pour pouvoir fermer la plaie par une fine et délicate suture. Le *20*, la plaie était parfaitement cicatrisée, et c'est à peine aujourd'hui si on aperçoit des traces de cicatrice.

Bien qu'ayant qualifié la tumeur de fibreuse, et bien qu'il fût facile de voir qu'il s'agissait d'une tumeur bénigne, je voulus m'en assurer par le microscope, et, à cet effet, j'envoyai l'objet en question au Dr A. Tapia, qui, dans sa note n° 975, dit textuellement : « Ayant examiné au microscope un morceau de tissu de la tumeur au moyen du procédé de Orth, nous avons pu découvrir une trame constituée par des fibres conjonctives parfaitement teintes en carmin et qui, dans certaines parties, apparaissent coupées longitudinalement et d'autres transversalement. Les cellules sont remplies de noyaux aplatis ».

Dans la trame décrite, qui convient exactement au fibrome fasciculé, on voit de belles glandes sébacées et un follicule pileux complètement sain.

La tumeur pesait 21 grammes 1 décigramme.

RÉSULTATS IMMÉDIATS CONSÉCUTIFS
A L'ABLATION DE VÉGÉTATIONS ADÉNOÏDES[1]

Par le Dr **MERCIER BELLEVUE**, chargé du cours de laryngologie, d'otologie et de rhinologie à l'École de médecine de Poitiers.

Depuis la découverte de Meyer, d'éminents spécialistes ont mis en lumière l'influence favorable exercée par l'ablation

1. Travail reçu le 12 février 1903.

des végétations adénoïdes. La multiplicité des traitements médicaux, locaux ou généraux, est une preuve suffisante de leur impuissance pour qu'il me soit permis de dire aux médecins généraux qu'instillations ou badigeonnages, arsenic ou iodure à haute dose ne font que retarder inutilement une intervention le plus souvent inévitable, tout en exposant leur malade à des complications parfois mortelles.

Avant d'entrer en plein sujet, je désirerais réagir contre l'idée assez communément répandue dans le corps médical que « les végétations adénoïdes sont l'apanage de l'enfance et que, passé l'âge de quinze ans, l'adénoïdien serait un cas pathologique extraordinaire ».

Bien que je ne puisse encore apporter un très grand nombre d'observations personnelles, j'ai vu, comme bien d'autres, des adénoïdiens qui tétaient encore, mais j'en ai vu aussi qui avaient plus de soixante-dix ans. S'il est, en effet, des végétations qui disparaissent avec l'âge, il en est d'autres au contraire qui ne disparaissent pas du tout : chez les uns comme chez les autres, les conséquences peuvent être les mêmes et le danger auquel sont exposés ceux qui en sont porteurs est aussi sérieux chez l'adulte ou le vieillard que chez le tout jeune enfant. Les quelques observations qui vont suivre seront une preuve à l'appui de ces considérations générales et montreront une fois encore la nécessité qu'il y a de rechercher la présence de végétations dont on ne soupçonnait même pas l'existence, mais dont la découverte fortuite vous permettra d'expliquer certaines manifestations dont on ne connaissait pas la véritable cause.

Observation I. — H. A... est un enfant de huit ans très chétif, malingre, pâle et très anémié. Quand je le vis pour la première fois, il était en convalescence d'une bronchite des plus sérieuses, et le médecin traitant me pria de l'examiner afin d'expliquer l'origine d'une otorrhée abondante et fétide et d'une fièvre qui presque tous les soirs atteignait 39°. Le toucher naso-pharyngien me permit de déceler la présence de volumineuses végétations adénoïdes que j'enlevai le lendemain matin. La fièvre tomba le soir

même et pendant quarante-huit heures resta normale. Mais une mastoïdite se déclara et la température ne baissa définitivement qu'après une antrotomie et un curettage minutieux de l'antre et des cellules secondaires. Malgré cette complication d'origine adénoïdienne, l'adénotomie a pu déterminer immédiatement la disparition de la fièvre, qui n'avait pas rétrocédé depuis plus d'un mois.

Obs. II. — E. A..., quarante-deux ans. Vint me consulter, en juillet 1902, se plaignant d'une surdité qui, d'abord intermittente, menaçait de s'aggraver et déterminait des bourdonnements qui gênaient considérablement le malade. Je songeais tout d'abord à une otite scléreuse, mais l'examen des tympans, grisâtres et déprimés, me décida à pratiquer le toucher du naso-pharynx où je pus constater la présence de végétations molles et diffuses. L'adénotomie, pratiquée le lendemain, amena la disparition presque subite des bruits subjectifs, et huit jours après le malade entendait mieux que jamais.

Obs. III. — M. B..., douze ans. A la suite d'une varicelle qu'il a eue il y a trois semaines, vient me consulter parce qu'il entend difficilement le maître qui lui fait la classe, parce qu'il a des bruits subjectifs et que son sommeil jadis si calme devient très agité. L'examen des oreilles me mit immédiatement sur la voie du diagnostic, et le toucher du naso-pharynx me fit découvrir d'énormes végétations adénoïdes que j'enlevai le lendemain matin. Le soir même, l'enfant disait entendre beaucoup mieux et ne percevait plus les bruits subjectifs qui l'incommodaient nuit et jour.

Obs. IV. — A. B..., huit ans et demi. A toujours été susceptible du côté de la gorge et des poumons, mais depuis deux ans s'enrhume très facilement et à ce moment devient très dur d'oreille. La mère dit que non seulement son enfant tousse continuellement, mais que la nuit elle ronfle beaucoup, son sommeil est agité, et au moindre effort la fillette est essoufflée. L'examen du nez, de la gorge et surtout des tympans me permet de penser à l'existence de végétations adénoïdes que vient confirmer, du reste, le toucher naso-pharyngien. Il y a une légère hypertrophie des amygdales. Après l'adénotomie, la plupart des phénomènes s'amendèrent aussitôt, la toux disparut et avec elle l'essoufflement; le sommeil redevint calme, la surdité s'atténua rapidement; l'enfant, que je revis trois semaines après, avait engraissé d'une livre et demie.

Obs. V. — Germaine B..., quatorze ans et demi. Vient me consulter pour une surdité que ses professeurs ont constatée depuis longtemps, car l'enfant, jadis si bonne élève, n'entend plus les cours qui lui sont faits. L'ablation d'énormes végétations, situées dans tout le naso-pharynx et les fossettes, fit disparaître dans les huit jours une surdité des plus accentuées.

Obs. VI. — Mlle D..., vingt et un ans. Ne se plaint de rien autre chose que d'une gêne nasale très accentuée qui, bien que l'obligeant à respirer par la bouche, produit lorsqu'elle respire un bruit très incommode et des plus disgracieux. Après adénotomie, le bruit cesse aussitôt, la malade ne tousse plus, respire très franchement par le nez; huit jours après, la guérison était complète.

Obs. VII. — R. D..., vingt-quatre ans. Depuis des années ne respire plus par le nez; a eu jadis des phénomènes auriculaires très nets; enfin est atteint d'une toux spasmodique qui l'oblige à racler continuellement le fond de sa gorge et à expectorer nuit et jour du muco-pus, dont la résorption détermine fréquemment des accès de fièvre intense. Le soir même de l'adénotomie, la toux spasmodique s'atténue, le malade ne crache plus, et comme par enchantement ne constate plus une élévation de température qu'il croyait être d'origine tuberculeuse.

Obs. VIII. — Hte D..., vingt et un mois. A depuis sa naissance toujours été malade. Après avoir successivement tété le sein d'une dizaine de nourrices, auxquelles on reprochait d'avoir du mauvais lait, l'enfant fut mise au lait stérilisé, que seul elle put avaler. A toujours suivi mille traitements médicamenteux et autres, car, malgré son jeune âge, le pauvre bébé a eu de l'otorrhée et, fréquemment, de l'embarras gastrique fébrile; l'état général est des plus défectueux et, tout habillée, l'enfant pèse à peine 18 livres. Le diagnostic s'imposait et l'adénotomie nous donna rapidement le résultat attendu. Dans les huit jours qui suivirent l'intervention, l'otorrhée disparut complètement, la fièvre tomba dès le lendemain, enfin l'appétit devint excellent. Plus de diarrhée, plus d'embarras gastrique; dans un mois, l'enfant a gagné 2 livres.

Obs. IX. — G. F..., six ans. Ce qui domine chez cette petite malade, c'est la surdité et la toux spasmodique, qui disparurent : la première, trois jours après l'intervention; la seconde, le lendemain même de l'adénotomie.

Je pourrais citer encore plusieurs opérations où l'intervention

fit aussitôt merveille ; j'ai cru remarquer que la surdité, même très accentuée, était très rapidement améliorée surtout chez les enfants. D'après Escat, cette amélioration rapide serait due au dégagement subit des plexus veineux de la trompe, consécutif à la saignée locale.

Avant de terminer cette série d'observations, où les résultats obtenus immédiatement furent si encourageants, je tiens à rapporter encore celle de trois cas où la présence de végétations se manifesta d'une façon très différente. Dans le premier, il s'agit d'une enfant de vingt et un mois (que m'adressa un de mes confrères), atteinte, depuis cinq semaines, d'une otorrhée abondante et fétide.

L'examen complet me permit de reconnaître tous les symptômes classiques de végétations adénoïdes.

Le lendemain même de l'intervention, l'otorrhée disparut complètement, et l'enfant, que je revis un mois après, avait engraissé de 2 livres.

La deuxième observation est celle d'un confrère qui vint me consulter, se plaignant d'une hydrorrhée nasale des plus gênantes et qui durait au moins six mois de l'année. L'examen du nez me permit de constater un coryza spasmodique : les badigeonnages à l'adrénaline ne donnèrent qu'une amélioration passagère et un résultat à peu près nul. Je cherchai alors la véritable cause de cette manifestation et je trouvai, dans le naso-pharynx, de petites végétations, hautes et médianes.

L'adénotomie donna un résultat aussi rapide que satisfaisant; le soir même de l'intervention, l'hydrorrhée s'arrêta, et le malade qui, la veille encore, était dans l'impossibilité de dormir plus de deux heures, qui imbibait dans la journée plus d'une douzaine de mouchoirs, put reposer tranquillement pendant la nuit entière et salit à peine un mouchoir pendant les vingt-quatre heures qui suivirent l'intervention.

Enfin, la troisième observation a pour sujet une fillette de douze ans, grande, forte, très bien développée pour son âge

et qui n'a jamais eu le plus petit symptôme adénoïdien. La respiration nasale est parfois un peu gênée; à part cela, rien autre chose d'anormal. Cette enfant est atteinte, me dit sa mère, d'une pénible infirmité : « Toutes les nuits, ma fille urine abondamment au lit, si bien qu'à son âge, je suis obligée d'avoir pour elle les mêmes précautions que lorsqu'elle était enfant. » Cette infirmité dure depuis sa naissance. Malgré toutes les apparences d'une santé des plus florissantes et l'absence des symptômes classiques qui auraient pu me faire songer à la présence de végétations adénoïdes, je fis le toucher naso-pharyngien et constatai une hypertrophie considérable de l'amygdale pharyngée. Le lendemain, j'opérai la petite malade. L'amélioration ne se fit pas longtemps attendre; la nuit même qui suivit mon intervention, la fillette n'urina pas sous elle.

Cette amélioration, que je n'espérais pas si rapide, ne s'est, du reste, pas démentie et, depuis l'intervention, la guérison s'est toujours maintenue.

Je pourrais encore citer l'observation d'un vieillard de soixante-douze ans qui, à la suite d'un gros rhume, a vu s'établir une otorrhée très abondante qu'entretiennent à loisir d'énormes végétations dont est rempli tout le naso-pharynx. Invoquant son grand âge, le malade a refusé toute intervention, aussi l'otorrhée persiste-t-elle encore.

Par contre, je puis citer les résultats aussi rapides que satisfaisants obtenus chez le bébé (vingt et un mois) d'un confrère dont la vie était menacée par une infection gastro-intestinale et une bronchite tenace, d'origine adénoïdienne. Le soir même de l'intervention, l'enfant n'avait plus de fièvre; huit jours après, bronchite et infection avaient disparu, et le confrère m'écrivait que depuis plus de trois mois son enfant n'avait eu un semblable appétit.

Ces différentes observations prouvent bien non seulement que les végétations peuvent se rencontrer à tout âge et que pour les trouver il suffit de vouloir les chercher, mais aussi

que l'intervention est encore le moyen de guérir le plus sûr et le plus rapide : c'est moins la rareté des symptômes que l'amélioration rapide obtenue par l'intervention qui m'ont engagé à publier cet article. L'exurèse d'origine adénoïdienne, par exemple, n'est pas excessivement rare, mais l'existence de cette seule manifestation adénoïdienne chez une enfant en excellente santé, la guérison immédiate et radicale obtenue par l'adénotomie, m'ont paru dignes d'attirer l'attention.

Nous connaissons tous les symptômes des végétations adénoïdes, mais il est bon de savoir que ces symptômes ne sont pas rigoureusement identiques chez tous les adénoïdiens. Chez les uns ce sont les phénomènes pulmonaires ou gastro-intestinaux qui domineront, chez les autres ce sont les phénomènes auriculaires ; chez celui-ci nous ne constaterons que des phénomènes nerveux, enrouement, toux spasmodique, accès d'asthme, tic de la face, incontinence nocturne d'urine, à l'exclusion de tout autre symptôme adénoïdien. Dans de semblables conditions, toute médication plus ou moins intempestive sera aussi illusoire qu'inefficace, et demeurera sans effet tant que la véritable cause n'aura pas été découverte. En présence de phénomènes si dissemblables et si peu en rapport avec l'affection qui en est la cause, j'ai fait, de parti pris, le toucher naso-pharyngien et je dois dire que j'ai souvent trouvé à ce niveau la cause de certaines manifestations qu'un examen général des plus minutieux ne m'avait pas permis d'expliquer.

Il n'entre pas dans le cadre de ce travail de parler des suites éloignées de l'opération des végétations adénoïdes, si bien mises en lumière par le Dr Brindel au Congrès de laryngologie de 1899 ; ce que je puis dire à ce sujet, c'est que tous mes opérés, les enfants en particulier, ont dans le premier mois qui a suivi l'intervention engraissé de deux livres environ.

Les résultats immédiats sont, du reste, assez encourageants par eux-mêmes pour décider les plus timorés à ne pas retar-

der indéfiniment une intervention qui, en des mains exercées, ne présente que bien peu de danger et dont les malades ne tardent pas à bénéficier d'une façon si rapide et si complète.

BIBLIOGRAPHIE

Maladies du naso-pharynx *(Die Krankeiten der Nase und des Nasenrachens)*, par le Dr Carl Zarniko, de Hambourg.

M. Zarniko nous présente le premier volume d'un *Traité des maladies des fosses nasales et du naso-pharynx*. Les premiers chapitres sont consacrés à l'étude morphologique et anatomique des cavités nasales et de l'arrière-nez. L'histologie de la muqueuse de ces régions de l'arbre aérien est traitée avec beaucoup de détails. Vient ensuite un chapitre consacré à la physiologie de ces parties de l'entrée des voies aériennes.

Dans le troisième chapitre, l'auteur passe en revue la pathologie et la symptomatologie générales des maladies susceptibles d'atteindre soit les cavités du nez, soit celles du naso-pharynx. Il étudie successivement les troubles de la voix, de la respiration, et surtout ceux de la phonation, alalies variées, etc.

Le quatrième chapitre traite des moyens de diagnostic, de l'examen direct, de l'auscultation, de la palpation, et, enfin, des recherches microscopiques et histologiques.

L'auteur termine ce volume par une série de considérations sur la thérapeutique générale. Il envisage les moyens médicaux et chirurgicaux appliqués à ces régions. C'est en quelque sorte la préface d'un ouvrage complet et important consacré à l'étude des affections spéciales du nez et du rhino-pharynx. (Verlag Von S. Karger, Karlstrasse 15, Berlin, 1903.)

Traité d'otologie à l'usage des médecins et des étudiants *(Lehrbuch der Ohrenheilkunde)*, par MM. Jacobson et Blau.

Cette troisième édition du *Traité* de Jacobson et Blau est l'expression fidèle de l'état actuel de l'otologie, et se

distingue des traités similaires par l'extension et le développement accordés à la littérature scientifique étrangère, les auteurs ayant tenu compte des publications les plus importantes et les plus récentes parues dans les périodiques spéciaux ou existant à l'état de simples monographies.

Au milieu de cette richesse bibliographique, l'apport personnel des auteurs apparaît moins évident, sauf dans la partie qui traite de la séméiotique de l'oreille, et plus spécialement du diagnostic différentiel entre les maladies de l'oreille moyenne et celles de l'oreille interne. Sur ce point, les auteurs se montrent très sceptiques et considèrent que ni l'examen de la conductibilité osseuse, ni les épreuves de Weber, Rinne et Gellé, ni l'examen de la perceptibilité des sons aigus et graves, ni enfin celui des limites supérieures et inférieures de l'ouïe ne peuvent fournir des points de repère certains pour le diagnostic différentiel.

Sans vouloir entrer dans des détails qui seraient hors de propos dans une notice bibliographique, nous dirons, cependant, que la lecture du chapitre en question laisse l'impression comme si les auteurs s'appuyaient sur des exceptions pour établir et non pour confirmer la règle. Il n'en est pas moins vrai que si chacune des épreuves citées plus haut ne possède pas de valeur absolue, prises dans leur ensemble et en tenant aussi compte de l'examen objectif et de l'auscultation de l'oreille, elles nous permettent de déterminer avec un certain degré de certitude le siège de l'affection auriculaire.

Magistralement ordonné et riche en figures, le *Traité* de Jacobson et de Blau sera utile non seulement aux étudiants et aux médecins, mais aussi aux spécialistes, et les nombreuses citations hors texte et dans le texte rendront le travail facile à ceux qui désireront approfondir une question ou élargir leurs connaissances. (3e édition, 1 vol. in-8°, 555 p. avec fig. Leipzig, Georg Thieme, 1902.)

Dr Trivas.

REVUE GÉNÉRALE ET ANALYSES

BOUCHE ET PHARYNX BUCCAL

Ostéome du maxillaire supérieur (Soc. des sciences méd. de Lyon, 9 avril 1902).

M. Viollet, interne de M. Vallas, présente un ostéome opéré il y a un mois.

Il s'agit d'une tumeur bénigne ayant évolué lentement.

La tumeur fut attaquée par le sillon gingivo-labial et facilement sectionnée.

Les suites opératoires furent excellentes; il n'y a pas de cicatrice visible. (*Lyon méd.*, 25 mai 1902.)

Dr G. Dupond.

Tumeur du pharynx formée par un corps thyroïde accessoire et dont l'ablation a été suivie de myxœdème (*Tumor of the pharynx; an accessory thyroid gland; removal followed by myxœdema*), par le Dr E. L. Shurly.

Il s'agit d'une jeune fille de seize ans qui éprouvait dans la gorge la sensation d'un corps étranger, avec envie constante d'avaler et une exagération de la sécrétion muqueuse. A l'examen, on trouve dans le pharynx une tumeur pédiculée, ronde, molle, d'un rouge foncé, du volume d'un petit œuf de poule, attachée à la base de la langue et touchant l'épiglotte, sans se confondre avec elle. La dépression de la langue la rendait à peine visible, mais on pouvait s'en faire une idée très nette à l'aide du miroir laryngé. Au point de vue du diagnostic, il était permis d'hésiter entre un adénome et une glande thyroïde accessoire; mais son insertion à droite de la ligne médiane, la présence d'un corps thyroïde d'apparence normale, l'accentuation progressive des symptômes subjectifs accusée par la malade, et qui semblait indiquer qu'on se trouvait en présence d'une tumeur en croissance, le sensation, enfin, fournie par la palpation, tous ces faits semblaient plaider plutôt en faveur d'un adénome. La tumeur fut enlevée par la bouche à l'anse chaude; il se produisit une hémorragie assez forte, qui ne fut complètement arrêtée qu'au bout de deux heures. La plaie guérit sans

incidents. Lorsque, trois semaines après l'opération, la malade se présenta de nouveau, l'auteur fut frappé par son aspect, dans lequel il reconnut immédiatement celui qu'on observe chez les myxœdémateux, et la jeune fille accusait, en outre, certains symptômes qui ne firent que confirmer ce diagnostic. L'examen histologique de la tumeur enlevée montra qu'il s'agissait d'une glande thyroïde accessoire.

Une question intéressante se pose à propos de ce cas : que faire en présence de tumeurs de ce genre? Lorsqu'elles ne provoquent aucun trouble, il va de soi qu'on fera mieux de n'y pas toucher. Mais, lorsqu'elles occasionnent une gêne plus ou moins grande, doit-on les enlever toujours? La question est assez embarrassante. Elle le serait moins s'il était possible de s'assurer par avance du fonctionnement normal du corps thyroïde principal. Mais les moyens nous manquent permettant d'établir d'une façon incontestable l'état plus ou moins normal de cette glande. On fera donc bien de s'abstenir autant que possible, et de ne pratiquer l'ablation que lorsqu'il y a urgence absolue. (*Philadelphia med. Journ.*, 13 septembre 1902.) Dr S. Jankelevitch.

Abcès rétro-pharyngé; hémorragie secondaire; ligature de la jugulaire interne et de la carotide commune gauches; guérison *(Retropharyngeal abscess; secundary hemorrhage; ligature of the internal jugular vein and common carotid artery on left side; recovery)*, par le Dr F. T. Travers.

Le malade, âgé de vingt-quatre ans, souffrait depuis huit jours, à la suite d'un refroidissement, de mal de gorge, avec difficulté respiratoire et dysphagie. On trouva au niveau du pharynx une vaste tumeur fluctuante qui obstruait presque complètement l'isthme du pharynx. Le lendemain, sous l'anesthésie chloroformique, on fit une incision le long du bord postérieur du sterno-cléido-mastoïdien gauche et on enfonça le bistouri jusqu'au niveau des apophyses transverses des vertèbres; en dirigeant alors avec précaution la pointe du bistouri vers la ligne médiane, on réussit à ouvrir l'abcès, sans endommager la gaine des vaisseaux. Il s'échappa du pus, et on put s'assurer que la cavité de l'abcès s'étendait assez loin en haut et en bas, jusque sous l'aponévrose,

et s'arrêtait tout près de la gaine des vaisseaux. On introduisit un tube de drainage et on appliqua un pansement à la gaze. Les jours suivants, la température était redevenue normale; cinq jours après l'opération, la suppuration paraissait tarie et on avait résolu d'enlever le pansement, lorsqu'en enlevant celui de la veille, on vit s'échapper de la plaie un filet de sang effrayant, d'aspect veineux, et qu'on ne pouvait arrêter qu'en comprimant les gros vaisseaux au-dessus et au-dessous de la plaie.

Le malade, ayant perdu une grande quantité de sang, se trouvait très affaibli, et on résolut de procéder avec rapidité. On divisa donc la peau et le sterno-mastoïdien par une incision perpendiculaire à la plaie primitive, et, en écartant le muscle divisé, on exposa la source de l'hémorragie : c'était une ulcération de la gaine de la carotide communiquant avec la jugulaire interne.

On ouvrit la gaine au-dessus de la veine, et on passa une ligature autour du bout proximal du vaisseau. Une tentative de poser une ligature au-dessus de l'ouverture resta sans succès, le fil n'ayant pu être posé sur la paroi ramollie du vaisseau; mais s'étant assuré que la compression de la carotide commune, au-dessus du point de sa division, était suivie d'un arrêt de l'hémorragie, une ligature fut posée à ce niveau. La partie supérieure de la plaie fut tamponnée avec une bandelette de gaze et un tube assez fin introduit dans la cavité de l'abcès, considérablement diminué. La gaine des vaisseaux a été suturée au catgut, de façon à isoler les ligatures de la plaie infectée, et les bouts du sterno-mastoïdien furent également réunis à l'aide de fils de catgut.

Le malade a fini par se rétablir complètement et ne présente aucun trouble pouvant être attribué à la ligature de la carotide commune ou à la section du sterno-mastoïdien. Les pulsations sont revenues dans les branches de la carotide externe, mais n'existent pas dans la carotide commune. (*British med. journ.*, 6 sept. 1902.)

Dr S. Jankelevitch.

NEZ ET PHARYNX NASAL

Du tubage pernasal *(Die pernasale Tubage)*, par le Dr F. Kuhn.

L'auteur préconise tout simplement la substitution du bage nasal au tubage oral, et il énumère ainsi qu'il suit les avantages que présente sa méthode sur celle en usage jusqu'ici :

1° Les conditions dans lesquelles s'effectue la respiration à travers un tube nasal se rapprochent davantage des conditions physiologiques que dans les cas de tubage oral; le tube nasal peut être fixé d'une façon plus solide et plus constante que le tube oral, et il a en outre l'avantage de laisser la bouche complètement libre;

2° Ce dernier avantage a une grande importance dans le cas d'intervention chirurgicale dans la bouche ou le pharynx, pratiquée sous le chloroforme; la présence d'un tube nasal permet de pratiquer le tamponnement du nasopharynx, de l'entrée du larynx, de l'œsophage; d'appliquer des compresses au-devant et en arrière du tube, sans gêner en quoi que ce soit la respiration. Ce procédé diminue, s'il ne les supprime pas, les dangers résultant de l'occlusion de l'entrée du larynx par la base de la langue ou le maxillaire inférieur retombant en arrière;

3° Le procédé en question diminue, en outre, les mouvements de vomissements, et cela parce que le tube nasal, au sortir des choanes, longe la paroi du pharynx sans toucher la base de la langue et aussi parce que la condition essentielle du vomissement, l'occlusion de la glotte, ne peut se produire, vu la présence d'un tube dans le larynx. La présence de ce tube permet encore, lorsque les efforts de vomissements se produisent quand même, d'isoler la bouche des voies digestives en tamponnant le pharynx;

4° Un dernier avantage du tubage nasal consiste dans ce fait que le tube nasal peut être gardé pendant des heures et des jours sans occasionner au malade la moindre gêne, surtout au point de vue de l'alimentation; l'absorption des liquides et des solides se fait aussi facilement qu'à l'état normal.

Le tubage nasal se fait au moyen de simples tubes métal-

liques introduits sur mandrins à travers le méat inférieur. Lorsque ce dernier est étroit, on n'a pas besoin de fixer le tube; dans le cas contraire, un simple fil de soie ou autre suffit à le fixer. En employant ce procédé, on épargne aux malades le désagrément de garder dans la bouche, pendant un temps plus ou moins long, un fil dont ils se débarrassent souvent en le coupant avec les dents. (*Münch. med. Wochens.*, n° 35, 1902.)

Dr S. JANKELEVITCH.

Nécrose syphilitique de la cavité nasale accompagnée de cécité totale *(Syphilitic necrosis of the nasal cavity, accompanied with total blindness)*, par le Dr Charles A. TODD.

Le malade, âgé de quarante-sept ans, présentait, en même temps qu'une cécité totale, des troubles du côté du nez. A l'examen, on trouva une destruction presque complète de la cloison nasale; les deux fosses nasales ne formant qu'une seule cavité remplie d'une sécrétion sèche, noire, d'une fétidité insupportable.

Après avoir débarrassé la cavité nasale de ces sécrétions, on trouva en arrière une nécrose osseuse assez étendue. On put extraire sans difficulté quatre séquestres qui provenaient de la portion verticale de l'os palatin droit et de l'apophyse palatine du maxillaire supérieur. Toutes ces pièces étaient de coloration noire et paraissaient être atteintes de nécrose depuis assez longtemps.

Au cours de la séance suivante, l'auteur enleva la portion verticale de l'os palatin gauche.

L'ablation de tous ces séquestres ne semblait pas avoir endommagé l'intégrité des parties voisines, le processus de réparation s'étant probablement accompli en même temps que celui de destruction; il n'existait aucun signe de perforation du palais, ni la moindre cicatrice dans la bouche et dans le pharynx. Le malade dit souffrir d'un « catarrhe nasal » depuis quinze ans, et depuis six ans il lui arrive souvent, en se mouchant, d'expulser des esquilles osseuses. Il a été obligé d'abandonner ses occupations à cause de la fétidité qu'exhalait son nez.

Le malade paraît assez robuste et présente une éruption

pustuleuse de la face, particulièrement accusée au niveau du front.

Après l'ablation des séquestres et grâce à des lavages fréquents, la fétidité nasale avait presque complètement disparu.

Au cours d'une visite ultérieure, on put s'assurer que toute la cloison était détruite, à l'exception d'une petite portion épaissie de la partie antérieure du vomer attachée à la voûte palatine et la bordure postérieure de la muqueuse était considérablement épaissie là où elle passe du corps du sphénoïde à la voûte palatine.

La rhinoscopie postérieure et la palpation de la voûte du pharynx n'ont révélé rien d'anormal, et la partie antérieure du corps du sphénoïde paraissait également intacte, de sorte qu'il était impossible d'attribuer la cécité à une extension de la nécrose osseuse; le malade affirme pourtant n'avoir jamais souffert jusque-là de troubles oculaires ni de céphalées.

La pathogénie de la cécité est restée inexpliquée, mais le malade avait éprouvé une amélioration considérable à la suite du traitement spécifique. (*Philadelph. med. Journ.*, 20 septembre 1902.) Dr S. Jankelevitch.

LARYNX ET TRACHÉE

Tubage du larynx à la campagne, par M. Bertucat.

Malgré l'éloignement et les difficultés multiples que l'on rencontre dans la clientèle, l'auteur n'a qu'à se féliciter des résultats obtenus par le tubage du larynx dans la diphtérie. Sur une quinzaine de tubages, il n'a jamais eu d'accidents par le rejet du tube ou l'obstruction par les fausses membranes. Dans ce dernier cas, la mort subite est exceptionnelle, surtout si le médecin est prévenu dès qu'il y a du tirage : il en est de même pour l'enfant qui a craché son tube. Dans trois observations typiques, l'auteur montre que le tubage ne présente aucun danger, et que dans bien des cas il est supérieur à la trachéotomie, toutes les fois, peut-on dire, que l'enfant est dans un grand état d'affaiblissement. Le succès dépendra de la rapidité avec laquelle doivent être

faits les tubages, à la manière dont on les fait et à la perfection des instruments dont on se sert.

Ce qui rend la mortalité si élevée dans les hôpitaux, ce sont les complications thoraciques, moins fréquentes à la campagne.

Les résultats obtenus par l'auteur prouvent que l'on peut mettre efficacement un tube à un enfant, sans qu'il soit nécessaire d'établir un gardien expérimenté autour du malade, que l'on peut faire des tubages à des distances relativement considérables de l'endroit où l'on habite. (*Lyon méd.*, n° 35, 31 août 1902.) Dr Mercier Bellevue.

Un cas de sarcome de la trachée *(Ein Trachealsarcom)*, par le Dr Killian.

La malade, âgée de vingt-cinq ans, sans antécédents héréditaires ou personnels suspects, eut, un jour, en montant un escalier, une légère hémoptysie. Le lendemain, pendant qu'elle faisait un mouvement pour se baisser, l'hémoptysie se renouvela, beaucoup plus abondante.

L'examen des poumons donna un résultat absolument négatif.

On prescrivit à la malade le repos au lit, à la suite duquel elle éprouva un certain soulagement. Mais ce qui attira l'attention à ce moment-là, c'est que sa voix était devenue striduleuse et qu'elle accusait des douleurs dans la région sternale. Un point douloureux se trouvait au milieu du sternum.

L'examen laryngoscopique montra la présence, dans la partie inférieure de la trachée, d'une tumeur sur la nature de laquelle il fut tout d'abord impossible de se prononcer. Elle avait les dimensions de la moitié d'une petite châtaigne, était pâle, irrégulière, insérée par une base large sur la paroi gauche de la trachée, dont le calibre était, de ce fait, diminué de moitié. La surface était sillonnée de quelques petites branches veineuses, qui devaient être la cause des hémorragies mentionnées plus haut. Il n'existait aucune trace de tumeur extra-trachéale ou intra-thoracique, pas de paralysie récurrentielle ni de troubles du côté du vagin et du sympathique; pas d'engorgement ganglionnaire.

Il s'agissait évidemment d'une tumeur intra-trachéale primitive. Pour en enlever un morceau, aux fins d'un examen microscopique, il fallait naturellement procéder par la voie naturelle et éviter, autant que possible, une hémorragie. La trachéoscopie indirecte à l'aide d'un miroir ne pouvait être que très difficile, aussi l'auteur, après s'être assuré que la malade ne présentait que des réflexes très faibles, résolut-il d'employer dans ce cas la *trachéoscopie directe*, c'est-à-dire en se servant d'un tube droit, suffisamment long et large, introduit dans la trachée jusqu'au niveau de la tumeur.

Après quelques essais préliminaires, l'auteur put déterminer la longueur et la largeur du tube qui convenait à ce cas (20 centimètres sur 9 millimètres), et que la meilleure direction à lui faire suivre était celle qui avait pour point de départ l'angle droit de la bouche.

Il a fallu recourir à quatre reprises à la cocaïnisation du pharynx, du larynx, de l'espace sous-glottique et de la portion initiale de la trachée, avec une solution de 20 0/0. La partie plus profonde de la trachée fut anesthésiée à travers le tube.

Avec l'anse chaude on enleva une saillie de la tumeur, en se proposant, en cas d'hémorragie, d'user largement du galvanocautère, en même temps que tout était préparé en vue de la trachéotomie. La réaction qui a suivi cette intervention fut très légère.

Au bout de neuf jours on put constater que la tumeur était réduite aux deux tiers de son volume primitif.

L'examen microscopique du morceau excisé montre qu'il s'agissait d'un tissu composé de grosses cellules nucléées. Comme il a été détruit par la chaleur dégagée par l'anse, il fut difficile de déterminer de plus près sa nature.

Treize jours après l'intervention, on trouve la tumeur recouverte d'une membrane fibrineuse, qui fut expulsée dans le courant de la journée. La tumeur était alors réduite au tiers de son volume primitif.

L'auteur enleva alors un autre morceau, et toujours par les voies naturelles, à l'anse froide, mais cette fois encore

l'examen microscopique ne donna rien de positif. Il existait seulement des présomptions en faveur d'un sarcome à grosses cellules.

Voyant qu'il n'y avait pas d'hémorragie à craindre, l'auteur résolut alors, quelle que fût la nature de la tumeur, de l'enlever radicalement par les voies naturelles. C'est ce qui fut fait onze jours après la deuxième intervention. On usa largement de la curette, jusqu'à ce qu'on fût arrivé sur du tissu sain.

Quatre semaines après cette dernière intervention, la guérison était complète et se maintient encore aujourd'hui, dix-huit mois après l'opération.

L'examen microscopique, pratiqué pour la troisième fois, montra qu'il s'agissait, en effet, d'un sarcome à grosses cellules, de nature bénigne parce qu'il avait conservé son revêtement épithélial et la plus grande partie du tissu conjonctif de la muqueuse. (*Archiv f. Laryngol.*, XII, 3, 1902.)

Dr S. Jankelevitch.

OREILLES

De la présence, chez un malade atteint de mastoïdite de Bezold d'une vaste cellule mastoïdienne postéro-supérieure suppurée et de son importance clinique *(Sulla presenza di una vasta cellula postero-superiore suppurata in un ammalato affetto da mastoidite di Bezold, et sulla sua importanza clinica)*, par le Dr Citelli.

La malade, âgée de vingt-six ans, se présente avec une tuméfaction de l'apophyse mastoïde particulièrement accusée au niveau du sommet de l'apophyse.

Elle est atteinte depuis trois mois d'une suppuration de l'oreille correspondante.

Un mois après le début de cette otorrhée, elle a déjà eu une tuméfaction et une rougeur de l'apophyse, mais ces symptômes avaient disparu spontanément.

L'état actuel existe depuis quinze jours. L'otorrhée est très abondante, et la malade éprouve des douleurs dans toute la moitié correspondante de la tête.

Le sommet de l'apophyse est particulièrement sensible à

la pression. Le conduit auditif est rétréci par abaissement de la paroi postéro-supérieure.

Après avoir incisé la peau et écarté le périoste de la face postéro-externe de la mastoïde, on note, au niveau du bord postérieur du sommet, un peu en dehors du sillon digastrique, l'existence d'une petite fistule osseuse.

A peine a-t-on incisé la corticale de la face externe qu'on voit sortir, sous une forte pression, du pus épais et fétide. Après avoir enlevé la corticale, on constate que tout l'intérieur de la mastoïde est rempli de pus et de granulations qui, après avoir détruit les parois osseuses des cellules mastoïdiennes, en ont formé une seule et unique cavité.

On curette les granulations, au milieu desquelles on sent avec la cuiller la présence de trabécules osseuses, et on nettoie le champ opératoire. On voit alors la partie moyenne du sinus latéral mise à nu et animée de pulsations sur une longueur de un centimètre environ, et des granulations recouvrant la dure-mère du sinus.

On curette avec précaution ces granulations, on se dirige vers le sommet de l'apophyse et l'orifice fistuleux. On ouvre la cavité qu'on trouve relativement saine, et on fait une toilette soignée du champ opératoire que n'entoure plus que du tissu sain.

On se préparait déjà à faire les sutures et à tamponner la cavité opératoire, lorsqu'en raclant encore une fois avec une certaine force le tissu osseux qui recouvrait la partie supérieure du sinus, la cuiller, après avoir brisé une mince travée osseuse d'apparence normale, pénétra dans une cavité qui se dirige vers la partie postérieure de la fosse cérébrale moyenne et qu'on trouve remplie de pus. On croit se trouver en présence d'un abcès extra-dural de cette cavité, et on élargit la brèche osseuse qui fait communiquer le champ opératoire primitif avec la cavité en question.

On constate alors avec surprise que celle-ci est peu étendue et limitée de tous les côtés par une paroi osseuse. On nettoie alors la cavité, et on constate qu'il s'agit d'une grosse cellule mastoïdienne remplie de pus. Cette cellule,

de forme arrondie et dont le diamètre dépassait un peu 5 centimètres, était située en arrière et en haut, entre les portions mastoïdienne et écailleuse du temporal, c'est-à-dire au niveau de l'angle qui sépare la partie postéro-externe de la fosse cérébrale moyenne du genou du sinus sigmoïde. Elle était séparée de l'antre par un centimètre de tissu osseux diploïque sain.

La malade put quitter l'hôpital au bout d'un mois, complètement guérie.

Il résulte de cette opération que, si l'on n'avait pas ouvert la cellule en question, l'opération non seulement n'aurait pas été complète, mais aurait pu être suivie de complications très graves du côté du sinus et du cerveau, tout au moins de fièvre et de douleurs. (*Archiv. ital. di otol.*, XIII, 2, 1902.)

Dr S. Jankelevitch.

Trois cas de suppuration intra-durale d'origine otique, par le Dr Léon Beco.

Le travail de l'auteur renferme trois observations intéressantes à connaître et à méditer.

Premier cas. — Jeune homme, dix-neuf ans, otorrhée ancienne, se présente à l'auteur en période de complication. Pâle, maigre, œil égaré, cou raide, céphalée postérieure intense à droite. Anorexie; soif, peau brûlante, vomissements depuis la veille; 110 pulsations. Gros polype sortant du méat : extraction immédiate. Derrière lui, pus fétide. Le soir, température 39°, pouls 115. Le lendemain matin, mort presque subite survenue au moment où on redressait le malade pour ranger ses oreillers.

Autopsie : Antre rempli de pus épais; toit et paroi postérieure de l'antre nécrosés. Dure-mère et sinus entourés de pus vert, fétide, infiltré entre l'occipital et la tente du cervelet. Hémisphère droit du cervelet ramolli, gris verdâtre, comme sphacélé.

Deuxième cas. — Jeune homme, vingt-huit ans. A eu autrefois une otite suppurée ayant laissé comme traces une suppuration à peine appréciable au niveau de la membrane de Shrapnell. En février 1898, le malade se surmène : petit

bouchon dur derrière lequel un peu de pus dans la perforation avec une fongosité. Affaissement de la paroi postéro-supérieure du conduit. Douleurs les jours suivants. Fin mai, température pendant quarante-huit heures, avec douleurs violentes localisées au-dessus du méat. Le 27 mai : hyperesthésie de la vue, de l'odorat et du goût; insomnie, malaise général, nausées, selles abondantes, fétides; pas de température. Jours suivants : état stationnaire. 1er juin, délire bruyant; 60 pulsations, pas de température. On décide une intervention. Cure radicale. Apophyse éburnée, antre petit, vide. Petites fongosités avec point d'ostéite sur le toit de la caisse. Découverte des méninges (1 centimètre sur 2). Aspect un peu grisâtre. Pas de battements. Deux ponctions du cerveau avec une aiguille de Pravaz restent négatives. Arrêt de l'opération.

Retour du délire une heure à deux après l'opération et persistance de ce délire avec aggravation d'abord, puis diminution du 1er au 29 juin. Ce jour-là, accès épileptiforme avec torsion de la tête vers la gauche (côté malade) et mouvements cloniques droits; deuxième accès trois semaines après, identique et suivi de céphalée intense, d'insomnie, d'amnésie verbale; à ce moment, intelligence revenue à l'état normal. Température normale; 60 pulsations. Pendant le mois de juillet, nouvelles ébauches d'accès épileptiformes à aura faciale et brachiale droite. 28 juillet, troisième grand accès, et jours suivants diplopie par léger strabisme.

4 août. — Réintervention. Réouverture de l'ancienne plaie, puis trépanation de 2 centimètres de diamètre à 1 centimètre au dessus de la brèche, qui a mis les méninges à découvert au niveau du toit de la caisse. Dure-mère bombe aussitôt fendue. Elle est incisée crucialement. Au premier coup de bistouri, jet de pus jaune verdâtre, non fétide. Suites normales. Dans le cours de la cicatrisation, la rétention de quelques gouttelettes de pus amène un nouvel accès épileptiforme (8 octobre). Guérison totale mai 1899.

Troisième cas. — Enfant, sept ans et demi. Otorrhée datant de quatre ans et demi. Recrudescence pendant une

scarlatine il y a un an, et un rhume il y a un mois. Abcès périmastoïdien se vidant par le conduit dans la nuit du 12 au 13 février 1902. Entrée à l'hôpital ce même jour. Prostration, somnolence. Pouls petit, inégal, irrégulier; 70 pulsations; pas de température. Pus fétide en grande quantité dans le conduit.

Intervention immédiate. Vaste abcès sous-périosté. Pas de nécrose de la table externe. Sinus rencontré chemin faisant et respecté, Pus gris verdâtre, fétide, dans l'aditus et l'antre. Nécrose de la table interne (toit de l'aditus et de l'antre). Dure-mère granuleuse, rouge. En soulevant la dure-mère au-dessus de la face supérieure du rocher, issue de pus jaunâtre entre la dure-mère et l'os. Jet de liquide louche, fétide, dont on ne s'explique pas très bien l'origine, mais qu'on pense venir d'une fistule dure-mérienne invisible. Arrêt de l'opération.

Amélioration d'une durée de trente-six heures, puis réapparition de la somnolence, de l'irrégularité du pouls. Incontinence d'urine. Réintervention. En soulevant la dure-mère, nouveau jet de liquide fétide. On voit l'orifice de sortie. Agrandissement de cet orifice et de l'ouverture osseuse, et drainage de l'abcès. Suites bonnes. Expulsion les jours suivants de débris sphacélés.

Il s'établit peu à peu une hernie cérébrale qui occupe la cavité pétro-mastoïdienne.

Au 15 mai, la cicatrisation n'était pas encore complète, mais le malade était en bonne voie de guérison.

Suivent quelques réflexions sur les trois cas dont nous avons jugé utile de faire une longue analyse. (*Presse otolaryngol. belge*, n° 5, 1902.) Dr BRINDEL.

Le réflexe d'accommodation binauriculaire ou épreuve des mouvements synergiques des tympans et sa valeur sémiologique dans le diagnostic de surdité nerveuse, par le Dr GELLÉ.

Les organes de l'ouïe comme ceux de la vue exécutent des mouvements synergiques; le réflexe d'accommodation binauriculaire est un phénomène facile à constater, et ce

signe otique peut avoir une très grande valeur dans les affections cérébrales et mentales surtout.

Dans sa thèse, le Dr Chavanne cite des observations où le réflexe binauriculaire a été trouvé et démontré chez toutes les hémianesthésiques sourdes, en même temps que les autres signes d'intégrité de l'oreille moyenne et de la mobilité des étriers, par l'épreuve des pressions centripètes, ou épreuve de Gellé. L'ébranlement du labyrinthe par cette expérience est le fait initial de l'action réflexe bilatérale, des mouvements synergiques des deux tenseurs tympaniques, qui enfoncent la platine des étriers et les immobilisent instantanément. Dans l'hémianesthésie hystérique avec surdité, le réflexe est possible grâce à la conservation excito-motrice du nerf vestibulaire. Mais pour que le réflexe existe, que l'épreuve soit positive, il faut que le labyrinthe soit intact; quand, par contre, le réflexe fait défaut et que les signes objectifs indiquent l'intégrité de l'oreille moyenne, le siège labyrinthique de la lésion est probable. La persistance du réflexe binotique dénonce donc l'origine cérébrale de la surdité observée, toutes autres conditions étant normales. Ainsi, on ne peut affirmer qu'une surdité hémilatérale est d'origine cérébrale ou psychique tant qu'il n'est pas démontré que le labyrinthe est indemne; l'épreuve du réflexe élimine l'action labyrinthique, suivant que celle-ci est ou non positive, l'oreille interne est ou non en cause. Le diagnostic de surdité nerveuse se trouve ainsi parfaitement élucidé. L'auteur a trouvé à la clinique Charcot des cas de surdité avec conservation des réflexes d'accommodation binauriculaires. En pareilles circonstances, il existait toujours une cause cérébrale ou psychique : c'était tantôt du ramollissement cérébral ou un néoplasme, soit une hémorragie du cerveau, soit de l'hystérie, soit une surdité psychique.

En résumé : 1° dans la surdité d'origine labyrinthique, il y a perte du réflexe succédant souvent à son exagération (vertige provoqué);

2° Dans le cas de surdité d'origine hystérique, psychique, surdité verbale, dans la surdité avec hémiplégie du même

côté; enfin, toutes les fois que la cause est cérébrale, le réflexe persiste;

3° Dans le cas de surdité avec hémiplégie alternée, paralysie faciale ou autre, le réflexe manque;

4° Dans les affections de la moelle cervicale et de ses enveloppes (pachyméningite, mal cervical), le réflexe est perdu absolument, bien que l'audition soit excellente. (*La Tribune méd.*, n° 32, août 1902.)

Dr Mercier Bellevue.

Otite chronique et cholestéatome; paralysie faciale; mastoïdite de Bezold; abcès de la nuque et ostéite de l'occipital; mort de méningite, par le Dr Grivot.

Un homme de quarante-quatre ans, atteint d'une suppuration chronique de l'oreille gauche, avait déjà présenté, au cours de cette otorrhée et cinq ans auparavant, un abcès cervical supérieur qui exigea une incision sur le bord antérieur du sterno-mastoïdien, à la hauteur de l'angle de la mâchoire.

Un mois après, l'abcès était cicatrisé; mais, à différentes reprises depuis cette époque-là, le malade éprouva des crises douloureuses dans le côté gauche de la tête, avec localisation ultérieure derrière et au-dessous de l'oreille. Ces crises douloureuses disparurent spontanément sans donner lieu à de la suppuration.

En février 1902, elles apparurent de nouveau, plus violentes que de coutume, et décidèrent le malade à se présenter à la consultation de l'hôpital Saint-Antoine, huit jours après leur début.

A ce moment, on nota dans le conduit une otorrhée fétide dont on favorisa l'évacuation en débridant largement le tympan, ce qui n'amena, du reste, aucune amélioration. Dès le surlendemain, on vit apparaître dans la fosse rétromaxillaire et à la région sterno-mastoïdienne supérieure de la rougeur et de la tuméfaction. Extérieurement, l'apophyse paraissait normale.

Le troisième jour (12 février), paralysie faciale gauche totale. L'oreille continue à suppurer; la tuméfaction augmente de plus en plus.

Le 13 février, croyant avoir affaire à un simple adénophlegmon cervical sans relation avec l'otorrhée, on se contente de pratiquer, sous le chloroforme, une incision sur le bord antérieur du sterno-cléido-mastoïdien. Cette incision donne issue à du pus liquide, jaunâtre, d'odeur infecte, assez abondant. On laisse un drain dans la plaie.

Six jours plus tard, comme le pansement continue à être imprégné de pus, on explore la plaie au moyen d'un stylet dirigé vers la rainure digastrique. Le stylet s'enfonce à 4 ou 5 centimètres à travers un orifice osseux. On décide une nouvelle intervention pour le lendemain.

20 février. — Ce jour-là, incision rétro-auriculaire venant en bas rejoindre l'incision cervicale; on attaque la mastoïde au lieu d'élection pour aller à la recherche de l'antre; du pus sous pression, puis des masses cholestéatomateuses sont immédiatement mises à nu. La table interne manque au niveau du toit de l'antre et de la paroi postérieure de la mastoïde. Toute l'apophyse a été vidée par le cholestéatome. Il est fait une cure radicale suivie d'une autoplastie des parties molles (procédé de Panse pour le conduit, lambeaux de Kretschmann pour la cavité mastoïdienne).

Au premier pansement (22 février), du pus épais jaillit des muscles du cou dans la partie inférieure de la cavité. Au deuxième (24 février), même pus, plus abondant.

Deux jours après, on explore, sous chloroforme, l'abcès cervical et on découvre deux nouveaux clapiers, dont l'un est situé en arrière du sterno-mastoïdien, un autre entre l'occipital et le périoste, près de la ligne médiane. Deux contre-ouvertures sont faites chacune en face d'un des clapiers.

Dans les jours suivants, le malade semble aller mieux.

Néanmoins, le 21 mars, il doit être chloroformisé à nouveau parce que l'écaille de l'occipital, située au niveau du dernier clapier, est nécrosée et mobile, et on en pratique l'ablation.

Le lendemain, il meurt après avoir présenté les signes d'une méningite aiguë de la base.

A l'autopsie, on trouve des lésions de méningite de la

convexité et de la base. La surface des hémisphères était enveloppée tout entière d'une calotte purulente; il en était de même du bulbe, du chiasma des nerfs optiques et des origines apparentes des nerfs craniens.

L'auteur conclut à l'existence d'une méningite latente qui se serait révélée brusquement dans les douze heures après la dernière intervention.

C'est aussi notre avis; mais il est bien possible que l'intervention pratiquée chez ce malade, un mois avant sa mort, n'ait pas été étrangère à sa production.

Le malade dont on vient de lire l'histoire est une victime de plus à ajouter à la liste déjà longue des otorrhéiques, dont on néglige de tarir la suppuration. (*Ann. des mal. de l'oreille*, n° 7, juill. 1902.) Dr BRINDEL.

CROUP ET DIPHTÉRIE

Contribution à l'étude de l'angine diphtéroïde de Vincent *(Zur Kasuistik der Angina Vincenti sc. diphteroides)*, par le Dr LAMMERHIRT.

Un enfant est pris subitement d'un mal de gorge accompagné de fièvre. Le lendemain, on constate, sur l'amygdale gauche, légèrement tuméfiée, la présence d'une ulcération superficielle, à bords irréguliers et dont le fond était recouvert de tissu nécrosé. Tuméfaction légère du ganglion sous-maxillaire gauche; température 38°,6. Pas de dépôt membraneux sur les piliers, le pharynx et l'amygdale droite.

Les jours suivants la nécrose s'était tellement étendue qu'elle recouvrait presque toute la surface de l'amygdale qui, entre temps, était devenue plus tuméfiée et s'enfonçait dans la profondeur de la fosse cratériforme. L'enfant n'avait pourtant pas de fièvre et ne présentait qu'une légère dysphagie.

A partir du cinquième jour après le début de la maladie, l'ulcération commença à se nettoyer progressivement, la tuméfaction de l'amygdale et du ganglion sous-maxillaire à diminuer, et vingt jours après le début de la maladie l'amygdale avait repris définitivement son aspect normal.

Le traitement qui avait consisté en applications de cra-

vates glacées et en attouchements avec une solution de nitrate d'argent à 3 %, ne semble pas avoir exercé une influence quelconque sur l'évolution de la maladie. L'examen bactériologique révèle la présence de bacilles fusiformes et de nombreux spirilles mélangés à des cocci, mais pas de bacilles diphtériques.

Ce cas présente ceci de particulier que l'affection était restée limitée à une seule amygdale, et que la nécrose, qui était assez rapide, n'avait pas abouti à la formation de membranes. Il est possible que l'amygdale gauche ait subi pendant l'alimentation un léger traumatisme qui aurait favorisé l'envahissement de cette amygdale par les microorganismes. (*Deuts. med. Wochens.*, n° 25, 1902.)

Dr S. Jankelevitch.

VARIA

Le ganglion mastoïdien dans la syphilis secondaire; sa valeur diagnostique, par le Dr Nicolle.

L'on connaît l'importance de la réaction lymphatique et du système ganglionnaire dans la syphilis; cette réaction annonce que de locale l'infection est devenue générale et que d'autres signes de la période secondaire vont apparaître bientôt. Au point de vue du diagnostic, l'hypertrophie des ganglions des diverses régions n'a pas la même valeur. Si l'on ne peut attribuer qu'une importance secondaire au développement des ganglions de l'aine, de la partie postérieure du cou, par contre l'hypertrophie de la rate a une valeur diagnostique de la plus haute importance. Pour l'auteur, cette hypertrophie est constante dans la syphilis au début de la période secondaire, et l'existence de ce seul signe suffit pour affirmer l'existence d'une syphilis dont les accidents primitifs seraient passés inaperçus. Après celle de la rate, c'est à l'hypertrophie des ganglions épitrochléens qu'il convient d'attacher l'importance la plus grande au point de vue du diagnostic de la syphilis. Enfin, récemment, Reynier vient d'attirer l'attention sur le ganglion mastoïdien dont l'hypertrophie serait un signe important pour le diagnostic de la syphilis; d'après ce dernier auteur, « ce serait un précieux stigmate de la maladie ». « Il siège sur

la face externe de l'apophyse mastoïde », et c'est là que l'auteur « va tâter le pouls de la vérole ».

Dans 22 observations rapportées, l'auteur a noté l'hypertrophie de la rate 21 fois sur 22 cas, la présence d'un ou deux ganglions épitrochléens 14 fois sur 22 cas, la présence d'un ou deux ganglions mastoïdiens 14 fois sur 22 cas; dans un certain nombre d'observations, l'auteur a pu assister à l'apparition du ganglion mastoïdien; dans un autre cas, au contraire, il a assisté à sa disparition.

La date la plus récente à laquelle le ganglion a été constaté est la fin de la troisième semaine après le début du chancre; la date la plus tardive, le neuvième mois et demi.

L'auteur conclut en faisant ressortir la fréquence de l'hypertrophie du ganglion mastoïdien dans la syphilis secondaire, et la nécessité d'en rechercher la présence, qui peut rendre, dans certains cas, de grands services au point de vue du diagnostic; cependant l'hypertrophie de la rate, plus constante, aurait une valeur séméiologique encore plus grande. (*Rev. méd. de Normandie*, n° 17, septembre 1902.)

Dr Mercier Bellevue.

A propos du somnoforme, par le Dr Heyninx.

Le somnoforme, composé et préconisé par le Dr Rolland, de Bordeaux, est un mélange de chlorure d'éthyle, de chlorure de méthyle et de bromure d'éthyle. Son extrême diffusibilité, sa toxicité à peu près nulle en font un produit précieux, surtout dans notre spécialité, qui ne réclame le plus souvent qu'une anesthésie relativement courte. Pour appliquer le somnoforme, on suit les mêmes principes que pour le bromure. Cliniquement, on observe tout d'abord une phase anesthésiante, sorte de narcose superficielle, qualifiée d'« apsychique », suivie bientôt de la période d'anesthésie pendant laquelle l'enfant perçoit le contact des instruments, mais est insensible à la douleur; enfin, la période de réveil s'établit brusquement : l'enfant est tout étonné et déclare n'avoir éprouvé aucune douleur. L'auteur n'a jamais eu d'ennui causé par le somnoforme; pas de syncope cardiaque; pas de syncope respiratoire, mais il a constaté, rarement il est vrai, des vomissements post-opé-

ratoires. Ce nouvel anesthésique réalise donc un véritable progrès. L'anesthésie apparaît avec la dilatation pupillaire, et la résolution musculaire; le sommeil est calme, le réveil rapide; il vaut mieux que le bromure d'éthyle ou que le protoxyde d'azote. Son emploi est facile et d'une innocuité absolue. (*La Presse oto-laryngol. belge*, n° 9, 1902.)

Dr MERCIER BELLEVUE.

Tumeur de la parotide, par M. VOUTIER.

M. Voutier présente à la Société des sciences médicales de Lyon une tumeur parotidienne extraite par M. Vallas au moyen de la traction, après incision de la capsule enveloppante. L'opérateur s'est servi, pour opérer cette traction, d'une simple pince de Museux. L'artère carotide externe, pas plus que le facial, n'a été intéressée au cours de l'intervention.

La tumeur refoulait l'amygdale et repoussait le voile du palais vers la droite. Son développement s'était fait principalement du côté du pharynx. (*Lyon méd.*, n° 27, 6 juillet 1902.)

Dr BRINDEL.

NOUVELLES

Programme de la section extérieure de l'American laryngological, rhinological and otological Society, tenue à Boston le samedi 14 février.

II. T. H. FARRELL, Utica, New-York : Pourquoi l'opération des végétations adénoïdes donne-t-elle quelquefois peu de résultats? — III. O. B. DOUGLASS, Concord, N. H. : Un cas de rhinoplastie par une nouvelle opération, avec photographies et présentation de malades; — IV. Présentation de malades; — V. D. CROSBY GREENE : Démonstration d'un appareil pour l'éthérisation dans les opérations sur la gorge; — VI. W. FREUDENTHAL, New-York : Étiologie de l'ozène; — VII. GEORGE L. RICHARDS, Fall River, Mass. : Quelques observations sur le diagnostic du traitement de l'empyème de l'antre; — VIII. I. E. KIMBALL, Portland, Maine : Un cas d'angiome de la cloison nasale; — IX. THOMAS J. HARRIS, New-York : Otorrhée chronique; conseils à propos du traitement conservateur; — X. N. J. HEPBURN, New-York : Quelques considérations sur le traitement de l'otite moyenne suppurée sans opération chirurgicale; — XI. EUGENE A. CROCKETT, Boston : Amélioration du vertige auriculaire par l'ablation de l'étrier; — XII. F. L. JACK, Boston : Un cas d'épilepsie jacksonnienne consécutif à l'opération d'un abcès temporo-sphénoïdal otogène; — XIII. COR-

NÉLIUS G. COAKLEY, New-York : Traitement des abcès de la cloison avec quelques considérations sur le moyen de prévenir la difformité qui en est la conséquence; XIV. ROBERT C. MYLES, New-York : Traitement opératoire de l'ethmoïdite; — XV. H. HOLBROOK CURTIS, New-York : Laryngite aiguë; traitement abortif; — XVI. H. P. MOSHER : Anatomie des cavités accessoires du nez.

Le Comité d'organisation du **IXe Congrès annuel de l'American laryngological, rhinological and otological Society,** a décidé que la prochaine réunion se tiendrait à Lexington, Ky., les 30 avril, 1er et 2 mai 1903.

Le Secrétaire nous annonce, en outre, qu'un prix de 100 dollars sera donné par le Dr Braden Kyle, de Philadelphie, au meilleur travail sur la rhinite atrophique. Sur la proposition du Comité d'organisation, les manuscrits doivent être envoyés au secrétaire le Dr Wendell, C. Philips, 350, Madison avenue, New-York city, avant le 1er février 1904. Le travail couronné sera lu à la Xe réunion annuelle. Les concurrents sont priés de ne pas signer leurs manuscrits, mais de mettre une devise; leurs noms devront être contenus dans une enveloppe fermée qui sera envoyée en même temps que leur travail.

Nominations. — A la place du professeur extraordinaire Dr Kümmel, à Breslau, qui a été appelé à Heidelberg, a été mis le privatdocent Dr Hinsberg, venant de Königsberg.

Au professeur extraordinaire Dr Adolf Passow, à Berlin, a été attribué le titre de conseiller privé de médecine.

Au conseil sanitaire royal prussien ont été nommés en décembre 1902, le Dr Louis Blau, de Berlin, le Dr Adolf Eyssel, de Kassel, le Dr Bresgen, de Wiesbaden.

Au conseil royal de Bavière a été nommé le Dr Schubert, de Nürenberg.

Le titre de professeur a été décerné au Dr V. Heckscher, de Copenhague; au membre du conseil sanitaire le Dr Hartmann, de Berlin; au privatdocent à l'Université le Dr L. Katz, de Berlin.

Nécrologie. — Nous apprenons la mort du Dr Garrigou Desarènes, de Paris, qui fut l'un des promoteurs de la méthode électrolytique pour traiter l'obstruction des trompes. M. Desarènes occupa, à son époque, une place assez importante parmi les otologistes de la capitale.

Bordeaux. — Impr. G. GOUNOUILHOU, rue Guiraude, 11.

24e ANNÉE. N° 10. 7 MARS 1903.

REVUE HEBDOMADAIRE
DE
LARYNGOLOGIE, D'OTOLOGIE
ET DE RHINOLOGIE

CLINIQUE OTO-RHINO-LARYNGOLOGIQUE
DE L'HÔPITAL STUIVENBERG D'ANVERS[1]

Statistique de l'année 1902-1903 (opérations et faits cliniques)

Par le Dr TRÊTROP, d'Anvers.

Fin décembre 1901, l'Administration des hôpitaux et hospices civils d'Anvers a bien voulu nous autoriser à ouvrir une clinique spéciale d'oto-rhino-laryngologie dans une dépendance de l'Institut de bactériologie des hôpitaux que nous dirigeons depuis 1893. Le 3 janvier, la clinique était ouverte au public.

Installation. — Elle comporte au rez-de-chaussée une salle d'attente chauffée à la vapeur, avec places assises pour quarante malades, et une salle de consultations, séparée de la salle d'attente par un vestibule.

Les malades ont accès directement de la rue dans la salle d'attente sans devoir traverser l'hôpital.

La salle de consultations, simple et pratique, comporte l'outillage nécessaire pour faire aseptiquement les examens des malades sans danger de propager les affections contagieuses d'un malade à l'autre, ainsi que nous l'avons préconisé antérieurement[2]. En ce qui concerne les instruments,

1. Travail reçu le 15 février 1903.
2. Trêtrôp, L'asepsie et l'antisepsie dans la pratique journalière de l'oto-rhino-laryngologie (*La Clinique*, n° 51, Bruxelles, 1901).

nous rappellerons ici, en deux mots, qu'à la clinique gratuite où l'affluence des sujets ne permet guère d'avoir pour chacun d'eux des instruments que l'on stérilise en bloc, le procédé consiste à maintenir constamment en ébullition des récipients — deux au moins — contenant une solution de biborate de soude. Les instruments métalliques y sont déposés pendant dix minutes. Les miroirs sont immergés, durant le même temps au moins, dans des vases contenant une solution de formaline à 5 o/o, et soigneusement essuyés à l'aide d'une compresse qui ne sert qu'une seule fois.

Dans les salles d'attente et de consultations, il y a des crachoirs sur pieds en émail, facilement stérilisables, et nous avons fait suspendre aux murs des pancartes de la Ligue nationale belge contre la tuberculose, appelant l'attention du public sur les dangers de cracher à terre. Incidemment, nous faisons l'éducation des personnes nécessiteuses au point de vue de la prophylaxie de la tuberculose.

A l'étage, nous avons aménagé une série de pièces spéciales, savoir : un vestiaire, où le futur opéré dépose ses vêtements; une salle de narcose, séparée de la salle d'opérations par des portes vitrées à ressorts; une salle d'opérations aseptiques, alimentée uniquement d'eau stérile; enfin, une salle d'observation, où séjournent les opérés pendant le temps nécessaire pour être certain de l'hémostase.

Un vestiaire pour le personnel médical complète ces installations.

Les opérés qui ne peuvent être reconduits chez eux le jour même sont évacués en civière sur l'hôpital général.

Les appareils de l'Institut de bactériologie sont utilisés pour toutes les stérilisations. Aussi pouvons-nous faire les moindres interventions dans les conditions d'asepsie la plus rigoureuse, exactement comme au laboratoire.

Toutes les recherches cliniques de bactériologie et d'anatomie pathologique s'effectuent au laboratoire.

***

Du 3 janvier au 29 décembre 1902, nous avons donné 4,509 consultations gratuites, non compris les interventions, grandes et petites, et les pansements.

Ces chiffres établissent suffisamment que la clinique répondait à une véritable nécessité locale.

***

En procédant par organe nous relevons les affections suivantes :

I. Affections auriculaires.

Oreille externe. — Dermatoses du pavillon . . .	47 cas.
Traumatismes du pavillon.	5 —
Furoncles et abcès du conduit.	21 —
Vice de conformation constitué par le cloisonnement incomplet du conduit, véritable diaphragme situé à 6 ou 7 millimètres en dehors du tympan.	1 —
Bouchons de cérumen et corps étrangers du conduit.	165 —

A noter parmi les corps étrangers tels que perles, noyaux de cerise, etc., un haricot qui avait dû y séjourner six années sans provoquer ni douleur ni suppuration, et des fragments d'oignon, promptement caustiques ceux-là, introduits pour calmer une névralgie dentaire!

Kyste préauriculaire	1 cas.
Oreille moyenne. — Déchirure traumatique du tympan	2 —
Otites moyennes purulentes aiguës unilatérales.	44 —
Otites moyennes purulentes aiguës bilatérales. .	14 —
Otites moyennes purulentes chroniques unilatérales	71 —
Otites moyennes purulentes chroniques bilatérales	40 —

Comme facteur étiologique de ces infections de l'oreille

moyenne, nous relevons, par ordre de fréquence, d'abord la rougeole qui existe fréquemment à l'origine; la scarlatine tient une place intermédiaire; enfin, la fièvre typhoïde et la coqueluche viennent en dernier lieu dans notre statistique avec des valeurs sensiblement égales. A noter la ténacité des otites d'origine scarlatineuse qui ont réclamé le plus long traitement.

Une otite moyenne purulente rubéolique est devenue nettement hémorragique à la suite d'une infection nouvelle par la coqueluche. Il s'agissait d'une enfant de quatre ans. A chaque quinte de toux, le sang jaillissait par l'oreille. Les bains locaux prolongés d'eau oxygénée ont paru sans influence; le déclin de la coqueluche a coïncidé avec la diminution de l'hémorragie.

Comme localisation de l'infection otitique, nous n'avons rien remarqué qui ne soit connu et décrit. Nous ne nous y arrêterons donc pas.

A signaler certains cas de polypes de Schrapnel, lésions bilatérales que mon ami le Dr Hennebert, de Bruxelles, considère comme symptomatiques d'une carie, probablement tuberculeuse, du col du marteau, lésions analogues à celles de la coxalgie.

Otites moyennes adhésives et otites scléreuses. . 50 cas.

De nombreux cas de processus adhésif ont recueilli un large bénéfice de l'emploi judicieux et persévérant du masseur raréfacteur de Delstanche. Les bourdonnements et les vertiges ont rapidement disparu ou ont été notablement atténués. L'acuité auditive a été fréquemment améliorée; nous avons publié un cas très démonstratif à cet égard[1].

Il importe de s'assurer que la trompe est perméable et, le cas échéant, de lui rendre sa perméabilité. Pour le bougirage

1. Trétrôp, Surdité datant de dix ans ramenée à une audition moyenne par le procédé de Delstanche (*Ann. de la Soc. de méd. d'Anvers*, février-mars 1902).

de la trompe, nous employons couramment des crins provenant de l'éléphant d'Afrique. Ces crins, naturellement coniques, ont la résistance et la souplesse nécessaires, ils supportent bien la stérilisation par ébullition dans l'eau boratée et peuvent servir un grand nombre de fois. Un mince fil de cuivre, enroulé à hauteur déterminée, constitue l'index qui permet de ne s'aventurer qu'au point voulu.

Dans les otites scléreuses, nous n'avons guère eu à nous louer des diverses méthodes essayées. Nous pensons, avec Lermoyez, qu'il y a peu à espérer des méthodes actuelles de traitement de la sclérose.

Antrites et mastoïdites	16 cas.
Abcès extra-dural.	1 —

2 cas de mastoïdite ont guéri sans opération. Ils méritent d'être relatés.

Observation I. — Edmond De R..., forgeron, quinze ans, se présente à la clinique le 9 janvier 1902 ; il offre tous les symptômes locaux et généraux de la mastoïdite aiguë sans écoulement d'oreille. Gonflement post-auriculaire, écartement et abaissement du pavillon, douleurs spontanées et à la pression, fièvre, rien n'y manque.

Du côté de l'oreille moyenne, pas de lésions apparentes. L'oreille n'a jamais suppuré.

Comme facteur étiologique, nous relevons une chute en travaillant au port, huit jours auparavant.

En présence des douleurs violentes et de la fièvre, nous délivrons un billet d'hôpital, nous préparant à intervenir le lendemain. En attendant, nous prescrivons de larges enveloppements humides à la liqueur Van Swieten glycérinée[1]. Vingt-quatre heures plus tard, la fièvre était tombée, la douleur et le gonflement avaient beaucoup diminué et le sujet guérit en quelques jours sans intervention opératoire.

Il s'agissait vraisemblablement d'un cas rare de périostiste mastoïdienne primitive, suite de traumatisme.

1. Zaufal, a réussi à faire régresser des cas compliqés de mastoïdite à l'aide d'enveloppements humides au sous-acétate d'alumine (Assoc. des médecins et naturalistes allemands, Section d'otol., séances du 21 au 27 sept. 1902).

Obs. II. — Henri V. B..., treize ans, ouvrier d'imprimerie, se présente le 3 septembre 1902 à la clinique avec tous les signes de la mastoïdite aiguë.

Nous constatons une otite moyenne purulente à droite que le sujet dit avoir depuis l'enfance.

Le traitement de l'otite moyenne purulente est institué, et nous prescrivons de larges enveloppements humides de la région mastoïdienne.

Dès le lendemain, il y a diminution des symptômes.

Le *10 septembre*, toute fièvre a disparu, l'empâtement local a considérablement diminué. Nous continuons le pansement soigneux de la caisse et prescrivons la continuation des soins antiseptiques et des enveloppements humides.

Le *17 septembre*, il persiste une certaine hypertrophie dure des tissus recouvrant la mastoïde. L'autre a cessé d'être douloureux à la pression. La suppuration de l'oreille moyenne a beaucoup diminué.

L'état général est excellent.

Le malade, se considérant sans doute guéri, n'est plus revenu.

5 cas de mastoïdite ont été opérés et guéris dans les trois mois. L'un d'eux mérite une mention spéciale.

Obs. III. — Il s'agit d'une enfant de dix ans et demi opérée, à l'âge de cinq ans, pour otite moyenne suppurée droite datant de l'enfance. En dépit de l'intervention et de soins prolongés, non seulement l'oreille moyenne continua à suppurer, mais un vaste orifice béant, situé en arrière du sillon rétro-auriculaire, participait à la suppuration.

L'enfant était allée dans diverses cliniques, et personne n'était disposé à une intervention nouvelle.

Nous opérâmes la malade avec la collaboration de notre ami le Dr Hennebert, et fûmes assez heureux pour la guérir complètement en moins de quatre mois.

L'intervention faite cinq années auparavant avait été incomplète ; on avait laissé subsister des rebords osseux ; enfin, la paroi postérieure du conduit avait été respectée. La caisse et l'antre communiquaient à peine. Nous sommes largement intervenus dans la résection osseuse, enlevant le tiers supérieur de la paroi postérieure du conduit et sculptant le massif du facial. Nous avons soigneusement curetté les fongosités qui, de la caisse, avaient envahi la trompe, et le succès fut rapide.

*
* *

L'abcès mastoïdien avec abcès extra-dural s'est développé chez un enfant de deux ans à la suite d'une otite moyenne purulente aiguë droite.

Lors de l'opération, nous avons trouvé un vaste abcès sous-périosté communiquant par un canal d'os carié avec une poche purulente extra-durale. Nous avons fait l'antrectomie, enlevé toutes les parties cariées à la curette jusque sur le sinus qui était dénudé, nettoyé à sec et drainé la poche extra-durale, et l'enfant a complètement guéri en moins de trois mois. Peu de temps avant la guérison complète, nous avons dû libérer sous le chloroforme un petit séquestre osseux appartenant à la base du rocher trouvée cariée profondément lors de l'intervention, séquestre qui entretenait la formation d'une gouttelette de pus. Celui-ci enlevé, la cicatrisation était complète une dizaine de jours plus tard. L'ouïe est conservée de ce côté.

*
* *

Nous n'avons eu à enregistrer *aucun cas de paralysie faciale* au cours de nos interventions.

Dans les pansements post-opératoires, nous nous sommes extrêmement bien trouvé de l'occlusion de la plaie à la poudre d'acide borique renouvelée chaque jour, comme l'a préconisé le professeur Eeman, de Gand[1]. Nous enlevions la poudre de la veille à l'aide d'écouvillons aseptiques. Les cautérisations sont devenues inutiles, et la guérison a été notablement avancée.

Cholestéatome. — A signaler un cas rare de cholestéatome externe qui fera l'objet d'une note spéciale.

1. Eeman, Nouveau mode de pansement après l'opération radicale pour la guérison des otites moyennes purulentes (Soc. belge d'oto-rhino-laryng., séance du 1er juin 1902.)

Catarrhes tubaires simples ou avec participation de la caisse	22 cas.
Atrésies tubaires	18 —
Polypes auriculaires	14 —

L'un d'eux dépassait l'antitragus de 4 à 5 millimètres et sa surface externe offrait une ulcération anfractueuse. (Extraction à l'anse froide.)

Lésions traumatiques de l'oreille moyenne par fracture du rocher avec écoulement de sang par un ou deux conduits. (Envoyés des services de chirurgie générale avec restitution complète *ad integrum*.)	5 cas.
Inflammation ganglionnaire suite d'otite	5 —
Oreille interne. — Labyrinthites dont un cas par hérédo-syphilis décrit dans les *Annales de la Société de médecine d'Anvers* en avril 1902	5 —
Surdi-mutité acquise	7 —

Comme causes nous relevons la méningite une fois, l'hérédo-syphilis[1] une fois. Les 5 autres de cause inconnue. L'un d'entre eux est entièrement guéri. Sa relation sera publiée incessamment.

II. Affections nasales.

Érysipèle du nez	2 cas.
Sclérodermie nasale	1 —
Abcès du dos du nez	1 —
Dermatoses vestibulaires	19 —
Rhinites purulentes	36 —
— impétigineuses	25 —
— hypertrophiques	18 —
— atrophiques, ozènes	16 —
Polypes nasaux	19 —
Corps étrangers des fosses nasales	3 —
Épistaxis rebelles	13 —
Ulcères simples de la cloison	2 —

1. Trétrôp, Un cas de labyrinthite spécifique (*Ann. de la Soc. de méd. d'Anvers*, avril 1902),

Syphilis nasale	6 cas.
Abcès de la cloison	2 —
Hématome de la cloison	3 —

Deux des sujets atteints d'épistaxis rebelles avaient subi le tamponnement postérieur. Nous sommes d'avis, avec M. Lermoyez, que ce procédé brutal et dangereux devrait être définitivement abandonné; cependant « nous le voyons pratiqué dans nos hôpitaux, malgré les accidents qu'il ne manque presque jamais de faire naître »[1]. Le tamponnement rétronasal a occasionné chez l'un de ces deux sujets une otite moyenne purulente bilatérale fort grave. Puisse ce nouvel exemple contribuer à détourner les praticiens d'une intervention aussi désastreuse.

Les abcès et hématomes de la cloison nasale ont été chaque fois occasionnés par un traumatisme direct. Ils ont réclamé pour guérir l'intervention opératoire : ouverture au bistouri d'un côté de la cloison, drainage à la gaze iodoformée et tamponnement serré de la fosse nasale opposée pour amener l'effacement de la poche; du côté incisé, tamponnement plus lâche. Les abcès et hématomes ainsi traités *sans aucun lavage* ont guéri en quelques jours; le pansement était fait chaque jour.

Affections nasales traumatiques : fractures des os du nez, déchirures des parties molles, etc .	9 cas.
Tuberculose et lupus nasal	2 —

L'un d'eux a été fortement amélioré par des applications de formaline glycérinée qui ont l'inconvénient d'être douloureuses malgré l'emploi préalable de poudre d'orthoforme.

Cancer de la cloison nasale, dont la relation a paru en 1902[1].	1 cas.

1. Lermoyez, *Thérapeutique des maladies des fosses nasales*, p. 273.
2. Trétrôp, Un cas de tumeur maligne de la cloison nasale (*Ann. de la Soc. de méd. d'Anvers*, avril 1902).

Ce cas, nettement établi par l'examen clinique et la recherche microscopique, est intéressant par le fait que nous avons pu intervenir quelques semaines après l'apparition de la tumeur. En sectionnant d'un coup de ciseaux le dos du nez jusqu'aux os propres, nous avons pu enlever au couteau galvanique toute la masse épithéliale, du volume d'une demi-noix, avec une mince lame du cartilage, sans perforer la cloison. Un affrontement soigneux des surfaces de section du nez a donné une cicatrice linéaire à peine visible, et la tumeur n'a pas récidivé jusqu'à ce jour; l'opération a été faite il y a neuf mois et demi. L'état général de l'opérée est excellent. Les ganglions du cou ont disparu.

III. Affections du naso-pharynx.

Catarrhes naso-pharyngiens aigus	105 cas.
— naso-pharyngiens chroniques	45 —

Ces derniers ont nécessité 19 curettages dont 11 furent faits à l'aide de l'excellente curette électrique du Dr Louis Rousseaux, de Bruxelles. En suivant les règles établies[1] par notre savant confrère et ami qui a eu l'extrême obligeance de nous initier lui-même à sa méthode, ce mode d'intervention offre de précieux avantages. C'est même, nous semble-t-il la méthode de choix chez les adultes. Chez ceux-ci, en effet, le curettage sanglant est très douloureux, quel que soit le mode d'application d'un anesthésique local, et il est peu pratique de recourir à la narcose pour une intervention aussi rapide.

Le curettage électrique, au contraire, après badigeonnage du naso-pharynx à la solution de cocaïne, est absolument indolore. Il n'exige qu'un peu de docilité de la part du malade et de l'habitude de la part du spécialiste, habitude qui s'acquiert rapidement. L'hémorragie est presque totale-

1. Helme, Les tumeurs adénoïdes (*Bull. et Mém de la Soc. franç. d'otol., laryngol. et rhinol.*, t. XII, p. 102, Paris, 1896).

ment supprimée. Le procédé ne manque pas d'élégance. Les résultats de l'intervention sont favorables.

Obstruction nasale chez les nourrissons	9 cas.
Adénoïdes	43 —

5 ont été opérés à l'aide de la curette électrique du Dr Rousseaux, et 38 par la méthode sanglante, après anesthésie au bromure d'éthyle, d'après les règles établies par les Drs Hennebert et Jauquet[1].

Nous n'avons eu qu'à nous louer de ce procédé d'anesthésie. Nous avons pu également l'employer avec avantage chez quelques sujets de quinze à dix-sept ans.

Les interventions ont été normales et sans douleur. Comme incident, nous avons observé deux fois un spasme du larynx qui a cessé rapidement. Il est à noter que presque toutes nos narcoses ont été faites par le même praticien, le Dr Pierre, médecin adjoint à l'hôpital Stuivenberg, qui a acquis une grande habileté dans l'administration du bromure d'éthyle. Il est certain que, pour faire cette narcose en toute assurance, il est bon d'en avoir une certaine expérience. Il convient de tenir compte, notamment, dans l'appréciation de la durée totale d'application du narcotique, de la durée des arrêts respiratoires et aussi de l'amplitude plus ou moins grande de ces mouvements.

Pour l'intervention sanglante, les curettes que nous employons sont les curettes authentiques de Delstanche. Il en existe beaucoup dans le commerce qui portent son nom et n'ont rien de commun avec le modèle original. La curette de Delstanche est un instrument fort bien étudié, qui, dans tous les mouvements de l'opérateur, oppose une surface tranchante à la paroi du naso-pharynx. Le panier qui y est

1. Hennebert et Jauquet, Cure radicale des tumeurs adénoïdes (*La Clinique*, Bruxelles, 23 juillet 1896).

Jauquet, L'emploi du bromure d'éthyle (*Bull. de la Soc. belge d'otol. et de laryngol.*, n° 2, Bruxelles, 1897).

joint recueille bien la tumeur. Jamais nous n'avons noté de difficulté sérieuse d'introduction.

Au point de vue de l'intervention radicale, les pinces doivent céder le pas aux curettes, qui agissent comme le rabot sur une planche en nivelant tout ce qui proémine. Les pinces au contraire, festonnent la tumeur et laissent souvent place à la récidive. Une fois nous avons été arrêté au retour par la saillie d'une vertèbre cervicale. Le fait n'offre pas d'inconvénient, à la condition de ne pas faire de violence.

L'ouvre-bouche de Wittehead est fort commode, mais il nous a paru, dans une certaine mesure, gêner le mouvement de la curette et permettre l'ablation de tumeurs moins volumineuses que l'ouvre-bouche unilatéral.

La guérison a suivi rapidement les interventions à la curette électrique ou à la curette sanglante.

La seule complication que nous ayons relevée a été une hémorragie secondaire chez une enfant à tendance hémophilique, opérée par la méthode sanglante. Le quatrième jour de l'intervention, au milieu de la nuit, un jet de sang, jaillissant par le nez, vint éclabousser le mur de la chambre. On ne nous avertit que le lendemain matin, alors que la petite opérée était fort exsangue. Nous instituâmes le traitement habituel de cette complication peu fréquente, et la petite malade n'eut plus d'hémorragie et se rétablit fort bien.

Déformation du cavum, étroitesse des choanes, faux adénoïdiens	8 cas.

IV. Affections des sinus.

Empyèmes du sinus maxillaire guéris par des lavages et injections modificatrices	3 cas.
Empyème fronto-maxillaire encore en traitement.	1 —
Ostéite ethmoïdo-sphénoïdale d'origine inconnue chez un sujet atteint d'affection nerveuse grave	1 —

V. Affections du pharynx

Pharyngites catarrhales, granuleuses.	69 cas.
Phlegmons amygdaliens et périamygdaliens. . .	12 —
Polype de l'amygdale, qui sera décrit avec le résultat de l'examen microscopique	1 —
Atrésie du pharynx presque totale, ayant nécessité la trachéotomie, publié en 1902[1]	1 —

Nous avons tout récemment supprimé la canule, la voix est revenue, l'appétit et l'état général sont excellents, et le sujet avale facilement. Les séances de dilatation de l'orifice pharyngien sont continuées tous les deux jours à l'aide du dilatateur décrit dans notre communication.

Fissure congénitale de la voûte palatine.	4 cas.
Brûlure du pharynx par de l'acide acétique . . .	1 —

VI. Affections du larynx.

Laryngites catarrhales	38 cas.
Laryngites tuberculeuses	18 —
Paralysie des adducteurs	3 —
Diphtérie laryngée.	2 —
Corps étranger du larynx.	1 —
Tumeur érectile prétrachéale d'origine congénitale.	1 —
Goitre	2 —

Nous avons perdu deux sujets atteints de tuberculose laryngée fort grave, avec tuberculose pulmonaire à la période cavitaire. Ce sont, d'ailleurs, les seuls malades de notre statistique qui aient sucombé. Tous nos opérés ont guéri. Des cas de croup n'ont été présentés qu'exceptionnellement à notre clinique, pour la raison qu'il existe à l'hôpital Stuivenberg un service spécial de la diphtérie bien dirigé et bien outillé.

1. Trétrop, Un cas de sténose presque totale du conduit pharyngien (*Ann. de la Soc. de méd. d'Anvers*, avril 1902).

Les recherches spéciales de bactériologie et d'anatomie pathologique, que nous avons intituées pour des séries de cas de façon à en rechercher la pathogénie, feront l'objet de travaux d'ensemble que nous publierons ultérieurement.

Anvers, le 7 février 1903.

ANALYSES DE THÈSES

Du stridor laryngé congénital des nourrissons, par le Dr F. Martin.

Le stridor laryngé congénital a été considéré par quelques auteurs comme un syndrome se présentant chez le nouveau-né dans plusieurs cas pathologiques (végétations adénoïdes, hypertrophie du thymus, adénopathie trachéo-bronchique), et non comme une entité morbide. Il existe, néanmoins, des cas typiques de stridor laryngé congénital provoqués par une malformation laryngée congénitale.

C'est une affection bénigne par elle-même, débutant à la naissance ou peu après, caractérisée par un bruit inspiratoire continu, dont le timbre variable présente une intensité subordonnée à l'amplitude des mouvements respiratoires, qui disparaît graduellement au bout de la première ou de la deuxième année, après avoir atteint son maximum à l'origine. Après avoir donné l'historique de la question, l'auteur en décrit consciencieusement les symptômes.

Le stridor laryngé congénital a tous les caractères d'un bruit musical. Le timbre est variable avec les sujets (gloussement, sifflement, ron-ron, grognement, coassement) et avec l'évolution de la maladie. Il se modifie avec les diverses phases du même mouvement respiratoire, avec l'amplitude des mouvements respiratoires. Il est sous l'entière dépendance de ces mouvements. Il a été noté à l'expiration, mais seulement à la période où l'affection est la plus forte.

Le stridor est continu, ne cessant ni pendant le sommeil ni durant les tétées. Il disparaît progressivement.

La percussion et l'auscultation ne révèlent rien d'anormal. L'état général est le plus souvent satisfaisant.

Les théories qui veulent expliquer les symptômes rencontrés dans le stridor laryngé sont de deux sortes. Ce sont : 1° les théories nerveuses; 2° les théories mécaniques.

Les théories nerveuses expliquent le stridor : *a)* par une paralysie des muscles de la glotte. Cette hypothèse cadre peu avec les rémissions observées pendant la maladie; *b)* par un spasme de la glotte. Mais on peut dire avec M. Moure « qu'on ne peut obtenir une respiration normale en examinant les enfants. Il y a, quand on observe leur larynx, un rapprochement persistant des cordes vocales, et ce ne serait là qu'un spasme passager ». D'autre part, on ne comprend pas très bien qu'un spasme dure aussi longtemps.

Les théories mécaniques reposent sur la constatation, au cours de l'existence (autoscope de Kirstein) et à l'autopsie, de malformations laryngées.

La malformation siège au niveau du vestibule du larynx, frappe l'épiglotte, les replis aryténo-épiglottiques, et parfois les cartilages aryténoïdes. Parmi les malformations laryngées, il en est une de constante : celle de l'épiglotte.

On peut ranger ces diverses malformations sous quatre types. Dans un premier type, la malformation atteint seulement l'épiglotte; dans un deuxième, épiglotte et replis aryténo-épiglottiques en partie sont touchés; dans un troisième, tous les replis aryténo-épiglottiques sont atteints; dans un quatrième type, enfin, épiglotte, replis aryténo-épiglottiques, et même les cartilages aryténoïdes sont touchés.

Ces malformations ne durent pas toute la vie. Elles disparaissent, et avec elles les symptômes qu'elles engendraient. On assiste au déroulement progressif de l'épiglotte à mesure que le stridor diminue. Disparu, le stridor peut reparaître à l'occasion de certaines causes provoquant un violent mouvement respiratoire.

La guérison est la règle. A noter la prédisposition aux maladies pulmonaires.

Avant de porter le diagnostic de stridor laryngé congénital, on devra éliminer les affections qui peuvent engendrer ce syndrome : cornage d'origine nerveuse, de la laryngite obstétricale; cornage des végétations adénoïdes, de l'hyper-

trophie du thymus; cornages dus à un vice de construction du larynx : soudure des cartilages aryténoïdes, réunion des cordes vocales.

Le stridor, d'après l'auteur, ne serait pas la conséquence d'un trouble de coordination dans les mouvements respiratoires dû à quelque retard dans la formation des centres nerveux, mais une malformation laryngée due à une incurvation excessive de l'épiglotte et à un rapprochement exagéré des replis aryténo-épiglottiques. Ce serait une simple exagération du type normal, un vice de nutrition dans les tissus d'origine héréditaire (tuberculose, alcoolisme). On évitera, chez tous les petits malades, toutes les causes d'infection pulmonaire.

Dix observations, dont deux personnelles, sont relatées avec soin. (Thèse de Bordeaux, 1902. Impr. du Midi.)

Dr Dieu.

Végétations adénoïdes et incontinence d'urine, par le Dr E. Bertaud du Chazaud.

Dans cette thèse, inspirée par M. le Dr Régis, l'auteur cherche à démontrer que végétations adénoïdes et incontinence d'urine sont le plus souvent deux symptômes associés d'une même tare névropathique, et qu'il n'y a pas toujours entre ces deux affections un rapport de cause à effet. 2 0/0 seulement des adénoïdiens sont énurésiques (statistique de l'auteur), et tous les adénoïdiens atteints d'incontinence d'urine ne sont pas guéris de leur incontinence par l'adénotomie. D'un autre côté, les adénoïdiens présentent fréquemment des stigmates de dégénérescence qu'on ne saurait, sans être taxé d'exagération, attribuer à ces végétations pharyngées.

Dans un premier chapitre, l'auteur passe en revue les signes des végétations adénoïdes; dans un second, il nous donne les symptômes et la pathogénie de l'incontinence d'urine. La troisième partie de la thèse traite de l'association de ces deux syndromes et du résultat de l'ablation des végétations adénoïdes chez les incontinents.

Le Dr Bertaud conclut de cette étude étiologique des végé-

tations et de l'incontinence que cette dernière affection doit être envisagée comme une déviation du processus d'évolution, et devient à ce titre, tout comme les végétations adénoïdes, une anomalie de conformation, une véritable tare névropathique.

On devra, néanmoins, examiner le naso-pharynx des incontinents et pratiquer l'adénotomie s'il y a lieu. (Thèse de Bordeaux, 1903. Impr. J. Durand.) Dr Dieu.

REVUE GÉNÉRALE ET ANALYSES

BOUCHE ET PHARYNX BUCCAL

Traitement de l'hypertrophie de l'amygdale linguale, par MM. Ferran et Rosenthal.

L'hypertrophie des papilles situées à la base de la langue peut être combattue de plusieurs façons. Dans les cas légers, les gargarismes avec les eaux sulfureuses, l'emploi de résolutifs, les badigeonnages avec des liquides modificateurs en solution plus ou moins concentrée, peuvent, à la longue, produire des améliorations. Dans les cas plus accentués, on a préconisé les attouchements avec diverses substances caustiques, qui, à part l'acide chromique, ne présentent pas une action très puissante. Ces auteurs sont d'avis de pratiquer des cautérisations et d'atténuer l'inflammation de la région par des gargarismes résolutifs, antiseptiques ou astringents, en même temps qu'on traitera par une médication appropriée l'état général ou diathésique du malade.

Quand l'hypertrophie est très prononcée, l'intervention chirurgicale, seule, sera susceptible de faire disparaître l'hypertrophie glandulaire. (*Presse méd.*, n° 73, 10 sept. 1902.) Dr Mercier Bellevue.

L'opération de Brophy, par le Dr P. Sébileau.

Brophy opère sur de tout jeunes enfants. Dans son mémoire de 1900, il avait à son actif 211 opérations sur des enfants âgés de moins de cinq mois. Quand la restauration

a lieu en bas âge, tout est avantage. Les os sont malléables, peuvent être infléchis et déplacés sans fracture. Les muscles du voile se développent par l'exercice. Le massif alvéolaire se développe de telle façon que plus tard les articulations dentaires s'établissent presque normalement.

Voici son procédé :

Il traverse les deux maxillaires supérieurs avec deux fils d'argent. L'un de ces fils passe en avant de l'apophyse malaire, l'autre en arrière. Ils s'engagent, dans la narine, au-dessus du plancher. Chacun d'eux vient, à droite et à gauche, se nouer par torsion sur la face extérieure d'une plaque de plomb appuyée, par sa face profonde, sur le massif mandibulo-alvéolaire. La muqueuse, au niveau des bords de la fissure, a été décollée et l'os avivé. On serre les fils. Les deux apophyses palatines se rapprochent et se touchent. Sinon, il faut forcer sur les deux maxillaires, de dehors en dedans. Si cette manœuvre est insuffisante, on ouvre le cul-de-sac gingival le plus haut possible et on sectionne horizontalement la mâchoire. Le massif alvéolaire cède et gagne la ligne médiane pour combler la fissure. On réunit par quelques fils les bords de la muqueuse.

Or, si on examine des maxillaires d'enfants très jeunes, on voit que le maxillaire supérieur est très peu étendu verticalement. Il est large, ramassé sur lui-même. Pas ou presque pas de fosse canine. En arrière, le maxillaire supérieur est encore moins haut; tout au plus une sorte de bourrelet formé par la dernière cavité alvéolaire. Les intumescences que forment les dents se dessinent au-dessous de la fosse nasale en avant, et de l'orbite en arrière. Une section horizontale, telle que la conseille Brophy, ouvre toutes les cavités alvéolaires. Il n'existe au-dessous d'elle que l'épaisseur de la lame palatine, avec, en dehors, quelques demi-alvéoles.

En outre, même en sectionnant toute l'épaisseur du maxillaire supérieur et de la cloison vomérienne, on ne peut obtenir la translation générale, de dehors en dedans, de tout l'os ainsi mobilisé, qui reste fixé en arrière aux apophyses ptérygoïdes.

Enfin, il n'est pas facile d'assurer par une section complète la mobilisation franche du fragment inférieur.

De ce qui précède, il résulte que les deux lambeaux droit et gauche subiront un double mouvement de rotation; l'un de dehors en dedans, et de haut en bas, d'où voûte palatine rétrécie et ogivale; l'autre de dehors en dedans et d'arrière en avant, en passant par la ligne ptérygoïdienne, d'où coaptation incomplète des os en avant.

Le 10 février 1902, Sébileau opère un enfant de deux mois pour bec de lièvre et large fissure latérale de la voûte et du voile du palais.

On passe trois fils d'argent au plus haut du cul-de-sac gingival, cheminant au-dessus du plancher des fosses nasales et traversant le vomer inséré à gauche. La traction des fils ne détermine aucun rapprochement. Pression forte et répétée avec les doigts. L'os s'infléchit, mais les bords de la fissure se rapprochent à peine. Avec un ciseau très fin Sébileau fait une véritable ostéotomie sous-malaire et peut faire coapter les deux bords de la fissure .Torsion des fils. Staphylorraphie.

Les premiers jours, signes d'infection. La staphylorraphie ne tint pas. L'un des fils se cassa le dixième jour. Les deux autres furent enlevés le quinzième jour. Sphacèle de la muqueuse au-dessous des plaques de plomb.

Les os étaient rapprochés, mais la coaptation n'était pas parfaite. Mais, avec le temps, la voûte palatine s'est reconstituée, sauf en arrière. Il existe une fibro-muqueuse. Le voile du palais reste divisé. Sept mois après, on constate un développement latéral extraordinaire de la portion buccale du maxillaire supérieur.

Que sera, plus tard, la dentition permanente? (*Bull. et Mém. de la Soc. de chir.*, séance du 3 octobre 1902, page 1159.)

Dr KAUFMANN.

Un cas d'angine de Ludwig *(Un caso de angina de Ludwig)*, par le Dr ERNESTO BOTELLA.

L'auteur rapporte l'histoire d'un homme de vingt-six ans, présentant tous les symptômes caractéristiques de l'angine de Ludwig : tuméfaction ligneuse de toute la région sus-

hyoïdienne, douleur, dysphagie et fièvre. Une incision profonde dans le côté gauche du plancher de la bouche donna issue à une grande quantité de pus. Au bout de sept jours le malade était guéri et pouvait sortir de l'hôpital. Il ne restait plus qu'un peu de tuméfaction de la région sus-hyoïdienne. (*Bolet. de laringol.*, año II, nº 10.)

Dr G. Dupond.

NEZ ET PHARYNX NASAL

Lésions spécifiques des fosses nasales, par le Dr A. Malherbe.

Syphilis, tuberculose, morve et lupus sont une des affections les plus graves et les plus fréquentes de la muqueuse nasale. Quoique d'aspect varié, les symptômes peuvent se ramener aux troubles suivants : 1° troubles mécaniques, 2° troubles sécrétoires; 3° troubles nerveux, qui comprennent les altérations de l'ordre du goût et les accidents reflexes. Le diagnostic d'un coryza chez l'enfant n'est pas toujours facile et la nature de la lésion doit être connue du médecin, s'il veut rapidement soulager son malade.

La syphilis des fosses nasales comprend les différentes manifestations de l'infection syphilitique : en premier lieu : l'accident primitif ou chancre qu'on ne confondra pas avec une rhinite fibreuse; les manifestations nasales secondaires comprennent la rhinite érythémateuse et la rhinite ulcéreuse ou plaques muqueuses. Chez les nouveau-nés, on observe un coryza secondaire syphilitique s'accusant par des sécrétions abondantes et quelques croûtes au niveau des narines, ces lésions peuvent déterminer une rhino-pharyngite spécifique. Les accidents tertiaires des fosses nasales ont l'aspect d'infiltrations gommeuses qui bientôt se ramollissent, s'ulcèrent et produisent des nécroses du squelette, donnant naissance à l'ozène syphilitique. Le traitement local réside dans la désinfection des fosses nasales, le traitement général sera le traitement spécifique. La tuberculose nasale se montre généralement chez les sujets atteints de tuberculose pulmonaire. On en distingue deux formes : la forme végétante ou fongueuse, qu'on traitera par le curettage; la forme ulcéreuse qui réclame les attouche-

ments au chlorure de zinc ou les cautérisations au galvano. Le lupus des fosses nasales s'observe chez les sujets jeunes déjà porteurs de manifestations lupiques du nez et des joues. Le lupus débute généralement par la partie cartilagineuse antérieure des fosses nasales : le traitement consiste dans le curettage des tissus lupiques suivis de cautérisations au chlorure de zinc et au galvano.

La morve est transmise accidentellement du cheval à l'homme et se présente sous deux formes : forme aiguë qui donne naissance à une ulcération à tendance phagédénique qui ne tarde pas à envahir le larynx et le pharynx; la forme chronique, dans laquelle l'écoulement est beaucoup plus modéré.

Le traitement visera tout d'abord l'état général et favorisera l'élimination du produit infectieux. Localement, on a recours aux lavages antiseptiques avec une solution phéniquée et à un attouchement avec l'eau chlorée. (*Bull. méd.*, n° 73, 13 septembre 1902.) Dr Mercier Bellevue.

Traitement de l'adénoïdite aiguë, par M. Leduc.

Affection de l'enfance, l'adénoïdite s'annonce par de la fièvre et se manifeste par de l'enchifrènement et la difficulté de la respiration nasale. La partie supérieure de la muqueuse du pharynx est rouge et gonflée; des mucosités épaisses obstruent l'orifice pharyngo-nasal. L'adénoïdite aiguë peut être le point de départ de l'infection de l'organisme et de tous les organes importants.

D'après l'auteur, les moyens actuels pour combattre l'adénoïdite sont souvent inefficaces; la douche nasale serait impossible chez les enfants, et, d'ailleurs, elle ne lave pas l'arrière-cavité.

Pour parer à cet inconvénient, l'auteur pratique le lavage de l'arrière-cavité des fosses nasales à l'aide d'une sonde en caoutchouc rouge qu'il introduit jusque dans l'arrière-cavité en la faisant glisser sur le plancher des fosses nasales. Ce procédé est très simple et assez peu pénible pour être pratiqué par les enfants eux-mêmes.

Le traitement serait rapidement aussi efficace dans l'adé-

noïdite chronique que dans l'adénoïdite aiguë et éviterait sûrement la pénétration du liquide dans les trompes. (*Gaz. méd. de Nantes*, n° 46, 13 septembre 1902.)

Dr Mercier Bellevue.

CAVITÉS ACCESSOIRES

Traitement des suppurations chroniques du sinus maxillaire par la résection large de la partie inférieure de la paroi nasale du sinus, par le Dr Claoué.

Au dire de l'auteur, l'opération de Caldwell-Luc ne tient pas toujours sa promesse de « cure radicale », et le malade, effrayé par l'importance de l'opération, ne se décide-t-il que rarement à ce procédé opératoire. On sait que tout traitement de sinusite maxillaire a deux indications capitales : nettoyer l'antre et le drainer. Tel n'est pas absolument l'avis de M. Claoué, qui pense que le curettage est loin d'être toujours indispensable, et qu'il ne suffit généralement pas à guérir. Pour lui, la condition essentielle du traitement des sinusites maxillaires est le drainage large de la cavité infectée, permettant une bonne aération du sinus et obviant à la rétention du pus. Peu partisan de la trépanation alvéolaire, qu'il considère comme un pis aller, à l'exemple de Rethi et autrefois de Hajeck, il préfère la voie nasale et adopte le méat inférieur comme voie d'élection.

L'opération comporte trois temps. Tout d'abord, la moitié antérieure du cornet inférieur est, à l'aide de ciseaux coudés à lame mince, réséquée aussi près que possible de la paroi du sinus. Dans un deuxième temps, à l'aide d'une tréphine actionnée par le moteur électrique, on fait une large brèche dans la paroi, à son endroit le plus mince, puis, à l'aide d'une forte pince coupante, on essaye de réduire le plus possible le rebord ostéo-muqueux qui sépare encore le plancher du sinus et le plancher nasal; la brèche ainsi formée doit avoir la dimension de la pulpe du pouce. Enfin, dans un troisième temps, on fait un nettoyage du plancher alvéolaire, et à l'aide d'une curette flexible on ramène les plus grosses fongosités sans attaquer la muqueuse; le curettage sera plutôt explorateur. Après lavages minutieux, on

bourre la cavité avec une gaze iodoformée qu'on enlève deux jours après. Le traitement consécutif consiste en lavages, suivis de douches d'air légèrement chauffé, et d'insufflations de poudres antiseptiques non irritantes.

Sur sept malades ainsi traités, l'auteur aurait obtenu trois guérisons, et il n'a jamais eu aucune complication.

D'une exécution facile, ne nécessitant pas l'anesthésie générale, cette opération rendrait possible, pense-t-il, l'exploration presque totale du sinus et son accessibilité aux instruments. Elle établirait un large drainage spontané et constant, et l'aération continue du sinus. Enfin, si ce procédé échouait et que le curettage complet et minutieux s'imposât, le dernier temps de l'opération de Caldwell-Luc serait déjà exécuté, et c'est ce temps nasal que l'auteur considère comme le plus ardu. (*Semaine méd.*, n° 42, 15 oct. 1902.)

Dr Mercier Bellevue.

Abcès chronique du sinus sphénoïdal *(Chronic sphenoid abscess)*, par le Dr L. S. Somers.

Un individu âgé de vingt-huit ans souffrait d'une sécrétion purulente du nez et du pharynx, et de maux de tête insupportables. En fait d'antécédents morbides, il n'accusait que la rougeole qu'il a eue étant enfant, mais il fait remonter le début de ses maux de tête à l'âge de quatorze ans. La sécrétion avait commencé par être claire et intermittente, laissant souvent au malade un répit qui durait parfois trois semaines; mais cette disparition ou la diminution de la sécrétion était accompagnée de maux de tête des plus violents qui ne s'atténuaient que lorsque la sécrétion reparaissait. Cette dernière est actuellement épaisse, jaunâtre, s'échappe en partie par le nez, mais la plus grande partie s'écoule le long de la paroi du pharynx.

Cette dernière cavité ainsi que le naso-pharynx présentent des parois sèches et rouges, et l'examen rhinoscopique montre que le pus vient du sinus sphénoïdal. La cloison et les cornets inférieurs et moyens sont rouges et congestionnés; l'hypertrophie des cornets se laisse facilement réduire par la cocaïne, et on peut alors pénétrer sans diffi-

culté, à l'aide d'une sonde en argent, dans l'orifice du sinus sphénoïdal, en suivant le trajet du pus. L'extraction de la sonde est suivie d'un écoulement très abondant de pus, à la suite duquel le malade reste quelques jours sans souffrir de ses maux de tête.

On pratique alors des lavages du sinus à l'aide d'une longue canule, ce qui, tout en soulageant le malade, ne lui procurait cependant pas une amélioration bien considérable. Ceci tenait à l'état hyperhémique de la muqueuse de la paroi antérieure du sinus, qui rendait un nettoyage complet difficile et ne permettait pas l'exploration de la paroi elle-même.

Lorsqu'au bout de quelques jours la muqueuse eut repris son aspect normal, on put, en faisant usage d'une solution d'extrait surrénal, découvrir, au niveau de la paroi antérieure, un foyer de nécrose. Ce dernier fut enlevé à l'aide du crochet et de la curette, l'orifice du sinus agrandi et, en continuant les lavages, on put obtenir, au bout de quelques mois, une guérison complète. (*Pensyl. med. Journ.*, novembre 1902.)

Dr S. Jankelevitch.

LARYNX ET TRACHÉE

Anévrysme de la crosse de l'aorte rompu dans la trachée, par M. Bichat.

L'auteur présente une pièce anatomo-pathologique recueillie sur un homme de quarante-sept ans, qui fut brusquement pris d'une toux très vive et d'une hémoptysie abondante à laquelle il succomba au bout de cinq minutes. Peu de choses intéressantes sur le passé pathologique de ce malade qui, par contre, était un alcoolique invétéré.

A l'autopsie, rien d'anormal au cœur ni aux poumons; mais, en sectionnant la trachée, il s'en écoule une quantité notable (2 litres) de sang noir et liquide. La trachée ouverte à sa face postérieure, on note, au-dessus de la bifurcation de l'arbre aérien, une large ulcération, siégeant au-dessus du cartilage trachéal mis à nu, rongé et même complètement rompu. Cet orifice conduit sur un sac anévrysmal, du volume d'une mandarine, développé sur la face posté-

rieure de la crosse de l'aorte, ayant contracté des connexions très intimes avec la face antérieure de la trachée; il n'existe pas d'autres lésions appréciables des vaisseaux, du cœur, ou des autres organes. Les observations d'anévrysmes de l'aorte ouverts dans la trachée sont peu fréquentes; l'auteur croit que l'effort exercé par le malade n'a pu qu'avancer de peu de temps la rupture d'une poche anévrysmale qui n'aurait pas tardé à se produire, et pense qu'au point de vue légal une Compagnie d'assurances ne peut guère être regardée comme responsable vis-à-vis la famille de la victime. (*Rev. méd. de l'Est*, n° 18, 15 sept. 1902.)

Dr Mercier Bellevue.

Un cas de paralysie syphilitique des deux crico-aryténoïdiens postérieurs; guérison *(Ein Fall von luetischer doppelseitiger Postikuslähmung mit Ausgang in Heilung)*, par le Dr F. Steinhaas.

Les cas de paralysie des deux crico-aryténoïdiens postérieurs ne sont pas rares; ce qui l'est davantage, c'est l'origine syphilitique de cette paralysie. Aussi, le cas suivant, observé par l'auteur, n'est-il pas dépourvu d'intérêt, d'autant plus que son malade a eu la chance de guérir sans qu'il fût nécessaire de recourir à la trachéotomie ni à aucune autre intervention chirurgicale.

Un individu âgé de trente-neuf ans avait présenté, deux ans auparavant, une éruption cutanée pour laquelle il avait subi un traitement antisyphilitique. Depuis six semaines, il présente de nouvelles manifestations syphilitiques qu'on traite au moyen de frictions mercurielles, et se plaint, depuis quelques jours, de douleurs violentes dans le membre inférieur gauche, qui lui rendent la marche impossible, et s'étendent de la hanche à la cuisse et à la jambe, surtout du côté de la flexion. Les réflexes rotuliens sont un peu exagérés; il n'existe pas de troubles de la sensibilité. Après une amélioration de très courte durée, ces douleurs reparurent, résistant à tous les moyens de traitement et laissant le diagnostic en suspens : On pouvait, en effet, penser aussi bien à une névrite rhumatismale du sciatique qu'à une névrite alcoolique ou aux douleurs initiales du tabes (la

réaction papillaire était très diminuée). Quoi qu'il en soit de ce symptôme, les troubles du côté des voies respiratoires débutèrent par un mal de gorge et une certaine dysphagie, pour aboutir, deux jours plus tard, à une dyspnée inspiratoire extrêmement prononcée. Le malade était couché, la tête rejetée en arrière, avait la respiration accélérée et très bruyante; la face était cyanosée, couverte de sueurs; il répondait pourtant d'une façon distincte aux questions qu'on lui posait. L'examen du larynx révèle les modifications suivantes : la glotte forme, pendant la respiration, une petite fente ovale en avant et une triangulaire en arrière; les cordes vocales, intactes, gardent la position médiane; la fente ovale se ferme pendant l'inspiration; l'expiration est possible, et c'est ce qui explique l'état normal de la phonation; les aryténoïdes ne présentent aucune anomalie.

On pose le diagnostic de paralysie des deux crico-aryténoïdiens postérieurs d'origine syphilitique; on prescrit l'application sur le cou de compresses humides chaudes et de l'iodure de potassium à l'intérieur. Pendant quelques jours, l'état était resté stationnaire et subissait même, de temps à autre, des exacerbations aiguës. On se tenait prêt à pratiquer la trachéotomie d'un moment à l'autre. Au bout de huit jours seulement, on put constater une première amélioration : tant que le malade restait tranquille, la respiration s'accomplissait normalement, mais le moindre mouvement provoquait un violent accès de dyspnée. On institua alors le traitement à l'aide d'injections mercurielles. Au bout de quatorze jours, les troubles dyspnéiques avaient complètement disparu, et l'examen du larynx révéla un état absolument normal. Il est à remarquer, qu'en même temps que la dyspnée avaient disparu les douleurs de la jambe gauche. (*Münch. med. Wochens.*, n° 45, 1902.)

Dr S. Jankelevitch.

Injections intra-trachéales de mercure dans le traitement de la syphilis, par M. Paul Carnot.

M. Carnot préconise cette méthode à cause de la remarquable facilité de résorption vis-à-vis des liquides de la muqueuse respiratoire. L'injection intra-trachéale, par sa rapi-

dité d'absorption, est comparable à l'injection intra-veineuse, sans en avoir les inconvénients.

La tolérance de la muqueuse est non moins remarquable. Elle est bien supérieure à celle de l'estomac. L'auteur a pu injecter du sublimé au 1/100, de l'huile biiodurée à 0,4/100, sans provoquer de toux, ni râles, ni dyspnée, ni d'action cardiaque. Un léger picotement transitoire et un peu d'enrouement.

Pour faire les injections, M. Carnot se sert du tube intra-trachéal de Weill. C'est une tige creuse et mince, coudée à son extrémité sur une longueur telle qu'elle peut pénétrer dans la trachée au delà du larynx. Elle s'adapte à frottement dur sur une seringue quelconque de 5 à 10 centimètres cubes. La seringue chargée et la tige montée, on fait ouvrir la bouche au malade, on repère l'épiglotte, et on introduit le bec de la tige, comme dans le premier temps du tubage. Au moment où l'on pousse l'injection, faire faire au malade une large inspiration; on peut faire une cocaïnisation préalable.

La solution employée est une solution au 1/1000, dont on injecte tous les jours 5 à 10 centimètres cubes. Tous les sels solubles peuvent d'ailleurs être employés.

La méthode est contre-indiquée chez les tuberculeux et les malades porteurs d'une affection pulmonaire, sauf en cas de syphilis pulmonaire. Statistique de trente cas qui paraît favorable. (*Presse méd.*, n° 93, 1902.)

Dr Kaufmann.

OREILLES

Des otorragies dans l'hémophilie *(Blutungen aus dem Ohr bei Haemophilie)*, par Tomka Sonner.

Enfant âgé de deux ans et demi, très inquiet; température 39°2; otite moyenne aiguë. Paracentèse. Disparition des douleurs et de la fièvre au bout de cinq jours. Politzer. Très léger écoulement. Deux jours après, hémorragie de l'oreille sans cause apparente. Tamponnement avec de la gaze stérilisée imbibée d'une solution d'alun. Des injections froides et chaudes dans l'oreille sont restées sans résultat.

De même, l'ergotine administrée à l'intérieur n'a produit aucun effet.

Après huit jours d'hémorragies prolongées et abondantes qui paraissaient devoir entraîner la mort du malade, celles-ci cessèrent brusquement et, quatre jours plus tard, l'ouverture du tympan était fermée. Il n'y a pas eu d'écoulement de sang par la trompe.

Rohner, Hang et Ziem ont seuls décrit des cas analogues d'hémorragies chez les hémophiliques. On doit distinguer ces hémorragies de celles qui se produisent au cours d'opérations intra-tympanales par traumatisme de la carotide et du bulbe de la veine jugulaire. Les hémorragies de la veine peuvent être arrêtées par un tamponnement. Dans un cas semblable, où la paracentèse avait été faite au thermocautère, le malade a succombé à une thrombo-phlébite pyohémique.

Les traumatismes de la carotide ne sont possibles que lorsqu'il y a malformation congénitale de la paroi antérieure de la caisse. Les malformations de la paroi postérieure, qui expliquent la présence de la jugulaire dans la cavité tympanique, sont soit congénitales, soit pathologiques (atrophie sénile, rachitisme, carie). Contre les hémorragies, chez les hémophiliques, on a récemment préconisé l'emploi de la gélatine (on pourra aussi faire usage de l'adrénaline : Ref). (*Med. Presse.*, 3277, 1902, d'après *Deuts. med. Zeitung*, n° 36, 1902.) Dr Trivas.

Le système veineux du temporal et ses relations avec les complications de la mastoïdite *(The venous system of the temporal bone and its relation to the complications of mastoid disease)*, par Seymour Oppenheimer.

Travail du plus haut intérêt qui a trait à une question très importante de la pathologie otitique. On en comprendra facilement la portée lorsqu'on se rappellera que l'aire totale occupée par les veines du temporal est beaucoup plus grande que celle des artères, et que les veines s'anastomosent les unes avec les autres, de façon à former un réseau complet qui établit une communication entre toutes les par-

ties de l'os, les faces interne et externe et les cellules mastoïdiennes. Les connexions intimes avec les sinus, les méninges et les fosses cérébrales nous expliquent les dangers d'infection auxquels sont exposés les malades atteints d'une affection de la mastoïde. Dans un grand nombre de cas de thrombose sinusienne et d'abcès cérébraux compliquant une suppuration otitique, les germes infectieux sont directement transportés au foyer par les canaux veineux de tout calibre, grands et petits. En faisant abstraction des sinus, les veines présentent trois systèmes distincts, en rapport avec la région mastoïdienne.

Le premier de ces systèmes est formé par les anastomoses entre les veines des enveloppes cérébrales et celles de la pie-mère, du cerveau, du cervelet, les veines diploïques et la veine maxillaire interne (par le foramen spinal). Le deuxième système, qui est un facteur essentiel de quelques complications sinusiennes des mastoïdites, est constitué par le réseau des veines diploïques. Dans celles-ci, le sang coule lentement, et leur dilatation favorise particulièrement le développement de foyers infectieux.

Le troisième groupe veineux, de beaucoup le plus important, est constitué par de nombreuses veines se ramifiant à travers le temporal et en communication indirecte avec le diploé de la région occipitale. Un grand nombre d'entre elles communiquent directement avec les gros sinus veineux et la cavité cranienne, la veine mastoïdienne représentant le type des vaisseaux du plus gros calibre. Les plus petits canaux sanguins, souvent microscopiques, envoient de nombreuses ramifications qui traversent la mastoïde et l'os pétreux et mettent le tympan et les cellules pneumatiques en relations vasculaires directes avec le contenu de la cavité cranienne.

Un autre facteur dans la production de complications sinusiennes est la faiblesse naturelle du courant sanguin et la tendance à stases sanguines résultant de la diversité du calibre des veines dans cette région et de leur trajet sinueux. De plus, les veines intracraniennes et les sinus sont entièrement dépourvus de tout système défini de valvules;

cette absence de valvules s'observe aussi, quoique plus rarement, dans les veines du tympan et de la mastoïde.

L'auteur étudie ensuite les voies par lesquelles pénètrent les agents infectieux; ce sont, dans leur ordre de fréquence : les parois mastoïdiennes médiane et supérieure, la paroi postérieure de l'os pétreux, etc. Plus rarement, l'infection se fraie un passage à travers le conduit auditif interne et le labyrinthe, et, tout à fait rarement, à travers les vaisseaux sanguins par l'antre et les parois inférieures, le long du golfe de la jugulaire et le canal carotidien. Enfin, pour terminer, l'auteur passe en revue l'anatomie de la veine mastoïdienne et son histoire pathologique, et fait ressortir l'importance de nouvelles études plus approfondies des petits canaux veineux du temporal. (*Med. Record*, 23 août 1902.)

Dr Trivas.

Corps étranger de l'oreille, par M. Parmentier.

Les corps étrangers de l'oreille de toute nature sont chose fréquente chez les enfants, mais si ce n'est pas dans les mêmes conditions, les adultes ne sont pas exempts de cet accident. Il y a des corps étrangers vivants qui s'y placent d'eux-mêmes : nombreux sont les cas où ils étaient représentés par des insectes : mouches, punaises, cafards qui s'introduisent dans l'oreille pendant le sommeil. Des mouches, attirées par la fétidité d'une otorrhée viennent déposer leurs larves à l'entrée du conduit; de là, ces larves gagnent la caisse. On cite même la migration des vers du conduit vers le naso-pharynx, observée chez une femme atteinte d'otorrhée ancienne.

Mais tous les corps étrangers ne viennent pas du dehors; il y en a qui prennent naissance sur place. Des concrétions peuvent se former spontanément au cours d'une otorrhée; on a trouvé des séquestres consécutifs à une vieille otite. Stepanov a pu enlever une concrétion de tanin et iodol qui s'était formée à la suite d'insufflation de poudre iodol-tanin. Les symptômes sont essentiellement variables et peuvent même passer inaperçus. Nombreux spécialistes ont cité des cas de corps étrangers de l'oreille ayant séjourné

plus de cinquante ans dans le conduit sans que le malade en fût le moins du monde incommodé. Le plus souvent, cependant, le malade perçoit une sensation de gêne, de la diminution de l'audition pouvant aller jusqu'à la surdité, et, quand il y a contact, des bourdonnements et quelquefois des vertiges. Les insectes peuvent, par leur présence, provoquer des douleurs et des bruits subjectifs intolérables, amenant parfois des crises de nerfs, du délire et même des troubles simulant une affection cérébrale.

Ces différents symptômes seraient dus à l'irritation mécanique que subit, du fait de la présence du corps étranger, l'extrémité du rameau auriculaire du pneumo-gastrique. Les malades peuvent même être atteints de neurasthénie, mélancolie, inaptitude au travail cérébral, sous l'influence des corps étrangers.

Le plus souvent, leur présence ne constitue pas un danger réclamant un secours immédiat et, comme le dit Lermoyez, le corps étranger n'est nullement dangereux par lui-même; ce qui est dangereux, c'est l'intervention du médecin qui, sans connaître les éléments de l'otologie, cherche à l'enlever. Les accidents provoqués par des manœuvres aussi maladroites qu'intempestives sont nombreux. Bien heureux lorsque, à leur suite, on n'aura à constater qu'une otite externe traumatique ou une perforation du tympan. On a noté des accidents cérébraux mortels consécutifs à de coupables interventions, aussi l'auteur se propose-t-il de rappeler plus tard la conduite à tenir en présence d'un corps étranger de l'oreille. (*Le Progrès méd. belge*, 15 sept. 1902.)

Dr Mercier Bellevue.

Abcès osseux aberrants consécutifs à l'otite moyenne, par M. Cazin.

On a signalé la présence de cette variété d'abcès au niveau des groupes cellulaires postérieurs de la mastoïde.

L'auteur a observé, chez un enfant de six ans, un abcès consécutif à une otite moyenne et qui s'était développé aux dépens du pariétal, dans sa partie inférieure. Un premier abcès rétro-auriculaire avait rapidement guéri

après incision et drainage; cinq semaines après, on vit apparaître une tuméfaction indolore au niveau de la partie inférieure du pariétal, et, quatre mois plus tard, après des alternatives de diminution et d'augmentation, on reconnut l'existence d'un abcès en même temps que la mastoïde se montrait très douloureuse à la pression. La trépanation de l'apophyse ne donna pas issue à du pus collecté, mais on découvrit, au cours de l'intervention, une perte de substance de la table externe du pariétal communiquant avec la table interne au fond de laquelle se montrait la dure-mère épaissie. La réparation osseuse fut très longue et la guérison ne fut définitive que cinq mois après l'intervention. (*Bull. méd.*, n° 85, 25 oct. 1902.)

Dr Mercier Bellevue.

NOUVELLES

Société française d'otologie et de laryngologie. — Nous apprenons que la Société française d'otologie et de laryngologie se réunira à Paris le lundi 19 octobre prochain, à neuf heures du matin, à l'hôtel des Sociétés savantes, rue Danton.

Le bureau de la Société a pris cette décision en raison de la date du Congrès de Madrid, dont les séances vont avoir lieu du 20 au 27 avril prochain, c'est-à-dire quelques jours seulement avant l'époque habituelle de la réunion de la Société française.

Nouvelle policlinique. — Le 1er juin 1902 a été ouverte à Stokholm, la première policlinique municipale en Suède, *för Otiatri, Rhinologi und Laryngoskopi.*

Le Dr Emile Stangenberg a été choisi pour la diriger. Il doit donner par an trois cours gratuits pendant deux mois, sans obligation pour les étudiants d'y assister.

Nominations. — Le privatdocent Dr Katz, de Berlin, a obtenu le titre de professeur.

Le privatdocent Dr Bing, à Vienne, a été nommé professeur extraordinaire de l'Université.

Bordeaux. — Impr. G. Gounouilhou, rue Guiraude, 11.

24e ANNÉE. N° 11. 14 MARS 1903.

REVUE HEBDOMADAIRE
DE
LARYNGOLOGIE, D'OTOLOGIE
ET DE RHINOLOGIE

UN CAS DE CANCER DU LARYNX GUÉRI PAR LES RAYONS X[1]

Par le Dr SCHEPPEGRELL, New-Orleans.
(Traduit de l'anglais par le Dr TRIVAS, de Nevers.)

L'efficacité des rayons X dans le traitement de tumeurs malignes, quand celles-ci sont localisées à la surface et susceptibles d'être directement influencées par les rayons, a été si souvent attestée, que leurs bienfaisants effets ne sont plus mis en doute, et à l'heure actuelle les rayons X sont considérés comme un précieux agent thérapeutique dans le traitement de pareils cas.

Cependant, lorsque l'affection maligne a dépassé la surface et gagné la profondeur, les effets des rayons X sont non seulement moins marqués, mais beaucoup d'auteurs leur refusent dans cette occurrence toute valeur en tant qu'agent thérapeutique. Il est néanmoins certain que, même dans ces cas-ci, le traitement par les rayons X n'est pas resté absolument sans résultat; c'est ainsi qu'un grand nombre de médecins ont observé à la suite de leurs applications une diminution notable de la douleur, même là où l'on n'avait constaté aucun autre effet. Les améliorations réelles de tels cas, même après un traitement long et patient, ont été jusqu'à présent si rares que les essais ne furent pas jugés

1. Travail reçu le 19 février 1903.

suffisamment encourageants. Dans ces conditions, la relation d'un cas de cancer laryngé ayant déjà atteint des proportions considérables et guéri par les seuls rayons de Rœntgen, tous les autres modes de traitement ayant été exclus, non seulement offre un grand intérêt, mais sera encore une source d'encouragement pour d'autres.

Observation. — Le 16 avril 1902, je fus appelé à l'Hôtel-Dieu de cette ville pour examiner la gorge d'un malade qui, en raison de la gravité de son état, ne pouvait venir dans mon cabinet. Il parait que, quelques jours auparavant, le patient, en se rendant à ma consultation, fut victime d'un accident de rue au cours duquel il avait reçu plusieurs blessures graves à la tête et sur le corps qui mirent ses jours en danger. Ce n'est que quelques jours après, lorsqu'il eut été rétabli des effets immédiats du choc, que je fus invité à venir examiner sa gorge.

Le malade, âgé de cinquante-sept ans, était d'une robuste constitution et, excepté les effets du récent accident, paraissait avoir une excellente santé. Son état général a toujours été bon, et les antécédents héréditaires négatifs. Il y a six mois, il fut pris d'un enrouement qui allait, dès lors, en s'aggravant graduellement et l'empêchait maintenant de vaquer à ses affaires.

A l'examen de la gorge, on trouva la bouche et le pharynx normaux. Le larynx était congestionné du côté gauche et c'est en ce point que j'ai trouvé la cause de l'enrouement : une tumeur de la paroi gauche ayant envahi la corde vocale gauche. Un autre signe d'une importance diagnostique considérable était une parésie prononcée de l'articulation crico-aryténoïdienne qui exerçait un effet correspondant sur la corde gauche.

La tumeur du larynx avait l'apparence d'une tuméfaction irrégulière, mal délimitée, et une coloration gris sale. Elle faisait légèrement saillie dans l'espace glottique, mais ne gênait pas la respiration. La parésie de la corde gauche, en connexion avec la tumeur, était dans ce cas très marquée, signe de grande valeur que Lennox Browne considère même comme plus important que l'examen microscopique d'un fragment dans le diagnostic de tumeurs malignes de cette région.

Dans l'espace du dernier mois, l'enrouement était devenu encore plus prononcé et il s'accompagnait d'une légère toux et d'une expectoration qui paraissait être une hypersécrétion de mucosités normales. La douleur était insignifiante, mais on la

provoquait par la pression sur le côté gauche; pas de dysphagie. Les ganglions lymphatiques étaient indemnes.

L'aspect de la tumeur et l'âge du malade laissèrent peu de doute sur sa nature maligne. La tuberculose a été facilement éliminée, non seulement en raison de l'aspect du larynx, mais aussi à cause de l'absence de fièvre, du bon état général du malade, des résultats négatifs de l'examen physique des poumons et de l'examen bactériologique des crachats. La syphilis paraissait improbable, vu que le malade ne présentait aucun stigmate de cette affection et niait énergiquement tout accident primitif. Cependant, en raison des formes atypiques sous lesquelles peut quelquefois se manifester la syphilis, on soumit le malade au traitement spécifique dont le résultat fut, d'ailleurs, négatif.

Le malade souffrait tellement des blessures qu'il avait reçues qu'on jugea prudent de le renvoyer chez lui jusqu'à complète guérison avant de prendre une décision au sujet d'une intervention chirurgicale. On lui expliqua franchement, ainsi qu'à son médecin, la nature de l'affection et toute l'importance qu'il y avait pour lui à entrer en traitement le plus tôt possible.

Le malade revint me voir le 9 juin, accompagné de son médecin. Son retard, disait-il, était dû à la lente guérison des blessures reçues par lui au cours de son récent accident. L'examen du larynx montrait maintenant une masse cancéreuse typique, la tumeur ayant augmenté dans des proportions telles que la respiration normale était déjà compromise. L'expectoration a également changé de caractère; elle était maintenant muco-purulente, difficile à expulser et fréquemment teintée de sang. L'odeur caractéristique d'une tumeur cancéreuse était si marquée qu'elle avait été notée même par l'entourage du malade. La parésie de l'articulation crico-aryténoïdienne s'est transformée en une immobilité complète. L'ulcération qui existait à présent et qu'on observe si rarement dans le sarcome offrait le tableau typique d'un carcinome de cette région. Les ganglions n'étaient pas encore pris. Cette infection tardive des ganglions lymphatiques est d'ailleurs chose fréquente dans les tumeurs malignes intrinsèques du larynx, c'est-à-dire dans celles qui n'occupent que la cavité du larynx proprement dite, en opposition aux tumeurs laryngées extrinsèques qui envahissent l'épiglotte, les replis ary-épiglottiques et les aryténoïdes. La voix était réduite à un simple chuchotement.

Après avoir pratiqué un examen complet du malade, ce dernier a été mis au courant de la situation et du caractère grave de son affection. En ce qui concernait le traitement, le seul qui laissât

quelque espoir de guérison était une laryngotomie avec extirpation aussi complète que possible de toute la région envahie par le néoplasme. Le patient consentit à se faire opérer, mais à la seule condition qu'on lui garantit la guérison, condition qu'on n'a pu accepter.

Nous connaissons tous la tendance à la récidive des tumeurs malignes; leur pronostic, dans le larynx, est encore moins favorable en raison de l'importance anatomique et physiologique de cet organe et du fait que l'étendue de la zone envahie ne peut jamais être exactement délimitée à l'aide du laryngoscope.

Il n'y avait pas lieu de recommander une opération intralaryngée, à cause du danger que ce genre d'opération fait presque toujours courir au malade. Et cela est si vrai que beaucoup de chirurgiens expérimentés n'enlèvent un fragment de la tumeur pour en faire l'examen histologique que lorsqu'ils ont la certitude qu'une fois la nature maligne du néoplasme démontrée, le malade consentira à se faire opérer immédiatement.

Après avoir refusé l'intervention proposée, le malade désira savoir s'il n'existait pas quelque moyen moins radical qu'on eût pu employer avec quelque chance de succès. Ayant été frappé de l'amélioration que j'avais obtenue dans quelques cas de tuberculose laryngée par des applications des rayons X, il me vint à l'idée que mon malade pourrait peut-être bénéficier de ce mode de traitement.

Je n'ai pas caché au patient que les rayons de Röntgen n'ont réussi jusqu'à présent que dans des cas de tumeurs malignes à lésions superficielles et que, par contre, dans des cas où la lésion s'était déjà étendue en profondeur on n'avait obtenu que des insuccès. Malgré cela, le malade s'est décidé à tenter l'expérience.

La première séance de radiothérapie eut lieu quelques jours plus tard. Le tube choisi permettait une pénétration plus grande des rayons que ceux généralement employés dans le traitement d'une lésion superficielle. La face et le thorax du malade ont été protégés à l'aide de papier paraffiné spécialement préparé à cet effet; aucune tentative n'a été faite pour localiser l'action des rayons à la région atteinte. Ceci avait pour but d'utiliser les effets du traitement sur les tissus voisins et les ganglions lymphatiques dans le cas où ceux-ci eussent été déjà envahis par le processus morbide.

Le malade était assis dans une chaise spécialement construite, qui permettait de rejeter la tête en arrière et d'exposer entièrement le cou à l'action des rayons qui, dans ces conditions, pou-

vaient être directement projetés à travers la peau et le cartilage dans les tissus malades. N'ayant trouvé aucun moyen pour réfléchir ou pour concentrer les rayons après l'arrêt du tube, on n'espérait quelque succès que de leur transmission à travers les tissus superficiels qui, heureusement, n'offraient que peu de résistance, ce qui fait que les rayons n'étaient que peu absorbés.

Pendant la première séance, l'anti-cathode a été placée à une distance de 15 pouces; elle fut réduite dans la suite à 7 pouces du cou. Le malade a pris en tout vingt séances, tous les jours une, d'une durée de vingt minutes; la première seule a duré dix minutes.

Au bout de trois semaines, les résultats obtenus ne paraissaient pas encourageants. En effet, la congestion de la région voisine semblait plus marquée, et la tumeur ne présentait aucun signe de rétrocession. Cependant, le seul bénéfice retiré par le malade du traitement était la disparition de la douleur, dès la première séance, malgré la congestion apparemment plus intense du larynx. Après la vingtième application le malade a été renvoyé chez lui avec la recommandation formelle de donner de ses nouvelles dans dix jours; il a été d'ailleurs entendu qu'à moins qu'une amélioration sensible ne se soit produite dans ce laps de temps, il ne sera fait aucun nouvel essai de radiothérapie.

Le sixième jour, j'ai reçu une lettre de la femme du malade disant que l'état de son mari s'était considérablement aggravé : il avait de la fièvre; les expectorations étaient devenues plus abondantes et mélangées de caillots de sang, et les douleurs beaucoup plus violentes. Elle demandait si son mari pouvait revenir me voir à la date fixée. J'ai répondu immédiatement en interdisant au malade de faire le voyage sans l'autorisation de son médecin.

Quelques jours après, j'ai reçu une seconde lettre, celle-ci écrite par le malade lui-même. Il m'annonçait qu'une amélioration sensible s'était produite dans son état et qu'il se sentait assez bien pour venir à New-Orleans. Effectivement, le 24 juillet, il vint me voir accompagné de son médecin. J'étais tellement découragé par les nouvelles précédemment reçues que j'allais lui conseiller de repartir immédiatement.

Cependant, en examinant la gorge, le laryngoscope m'a donné une image du larynx tellement changée que je n'en croyais pas mes yeux. Toute la masse qui plongeait dans la lumière du larynx a disparu, y compris une grande partie de la corde gauche, qui avait été envahie par le néoplasme. La gêne de la respiration ainsi que les douleurs ont également disparu. L'expectoration, quoique existant, encore a perdu son caractère purulent et est devenue

muqueuse, striée de temps à autre de filets de sang. La température est redevenue normale. Le patient affirmait qu'il se portait beaucoup mieux; on le reconnaissait, d'ailleurs. facilement à son aspect extérieur. L'expectoration excessive, la fièvre et les caillots de sang n'ont été évidemment qu'un simple incident dans le processus rétrograde, pendant la fonte de la tumeur qui, selon toutes les apparences, a complètement disparu.

Le traitement par les rayons X a été immédiatement repris et continué une dizaine de jours au bout desquels l'ulcération du larynx a entièrement guéri. Le malade a été prié de revenir de temps à autre non seulement pour surveiller une récidive de la tumeur, mais aussi l'infection toujours possible par les lymphatiques.

Le malade a été vu pour la dernière fois le *29 août*. A cette date, il n'y avait point de récidive de la tumeur ni une modification quelconque dans l'état du larynx qui indiquerait une guérison incomplète. Et, en effet, quoique la possibilité d'une récidive ne pût être absolument éliminée, par la façon dont la guérison s'est opérée, il était à espérer que les résultats seraient définitifs. Par les méthodes chirurgicales si radicales qu'elles soient, nous ne sommes jamais sûrs qu'une absorption n'ait lieu dans les tissus non attaqués par le bistouri et que la récidive ne se fasse par cette voie. Dans notre cas, le même agent qui a détruit la vitalité de la tumeur et provoqué sa fonte, a dû exercer une action également efficace sur les tissus adjacents qui avaient été exposés à l'influence des rayons, de sorte que la guérison pouvait être considérée comme définitive.

L'observation que je viens de relater est le premier cas d'une tumeur maligne du larynx guérie par les rayons X. Puisque ceux-ci se sont montrés si efficaces dans notre cas de cancer, où ils avaient à traverser la peau et le cartilage du larynx, n'est-ce pas la meilleure preuve de l'efficacité de ce mode de traitement? Et il est à espérer que cette méthode sûre permettra de traiter avec succès des tumeurs encore plus profondément situées.

Addendum. — *25 octobre 1902*. J'ai revu le malade le *23 octobre*. Je l'ai trouvé dans un excellent état au point que

tout traitement a été jugé inutile. L'aphonie due à la perte de substance de la corde gauche a été en partie remédiée par la compensation de la corde droite. J'ai conseillé au malade d'adopter la voix de poitrine, qui favoriserait l'adaptation de l'appareil vocal à son mécanisme défectueux, mais le patient l'a trouvée d'abord très difficile. Par des exercices réguliers et constants, la voix s'améliora graduellement, et à présent elle est si bien rétablie que le malade a pu reprendre sa profession d'avocat.

ASSOCIATION AMÉRICAINE DE LARYNGOLOGIE

XXIVe CONGRÈS ANNUEL, TENU A BOSTON DU 26 AU 28 MAI 1902.

M. E. L. SHURLY (Detroit). — **Tumeur du pharynx; glande thyroïde accessoire; ablation suivie de myxœdème** *(Tumor of the pharynx; an accessory thyroid gland; removal followed by myxœdema).*

Il s'agit d'une jeune fille de seize ans, apparemment bien portante. A l'examen, on ne trouva ni hypertrophie ni atrophie de la glande thyroïde. Il existait une tumeur de la grosseur d'un œuf de poule, attachée à la base de la langue, un peu à droite de la ligne médiane et près de l'épiglotte. On porta le diagnostic d'adénome. La tumeur a été enlevée, sous l'anesthésie chloroformique, à l'anse; on préféra ce procédé à la pharyngotomie en raison de la cicatrice que laisse cette opération. Au cours de l'intervention se produisit une abondante hémorragie.

Quelque temps après, la malade revint avec un myxœdème très prononcé. Elle a été mise à l'extrait thyroïdien, à la dose de 30 centigrammes trois fois par jour. L'auteur a réuni 25 cas de glande thyroïde accessoire de la langue ou du pharynx, rapportés par des chirurgiens américains. Dans tous ces cas, il y avait absence complète de symptômes subjectifs ou objectifs graves et le nyxœdème à la suite l'ablation de la tumeur n'a été constaté que très rarement.

MM. J. KNIGHT, de Boston, et CASSELBERRY, de Chicago, rapportent des cas presque analogues.

M. G. W. Gleitsmann. — **Sarcome sous-glottique. Ablation, par la voie endolaryngée, à l'anse galvanique** *(Subglottic sarcoma removal endolaryngeally, with galvanocautery snare).* (Voir *Rev. hebdom. de laryngol.*, 1902.)

M. John Mackenzie, de Baltimore, pense que l'opération par la bouche pour cancer du larynx présente de graves inconvénients, car il est impossible de se rendre compte de l'étendue de la tumeur à l'aide du laryngoscope, voire même après la résection du cartilage thyroïde, ou bien, comme il l'a démontré à plusieurs reprises, après l'extirpation du larynx.

M. Bryson Delavan, de New-York, dit qu'autant qu'il a compris, il s'agit, dans le cas en discussion, d'un sarcome, mais non pas d'un carcinome; on n'ignore pas que les tumeurs carcinomateuses ne peuvent être traitées par la voie endolaryngée. Il n'est pas du tout aussi sûr que le premier orateur de la valeur de l'opération extra-laryngée dans tous les cas.

M. Kelly-Simpson, de New-York, dit que la tumeur avait un pédicule et présentait toutes les conditions favorables pour une opération endolaryngée. Dans les cas de tumeur maligne étendue, la voie extra-laryngée lui paraît préférable; encore l'extirpation du larynx est une opération si fatale que, dans des conditions favorables, on est autorisé à tenter l'ablation de ces tumeurs par la bouche.

M. Gleitsmann dit que le succès de l'opération doit, en grande partie, être attribué à la docilité du malade. Ce dernier avait été soumis à un entraînement consistant principalement dans des exercices respiratoires; après avoir divisé la tumeur avec l'anse, on fit faire au malade une profonde inspiration, ce qui permit de ramener le néoplasme en avant. M Gleitsmann croit que la position prise par M. Mackenzie est trop extrême; on ne doit pas oublier que des malades ont été guéris ou améliorés par des moyens autres que l'opération radicale.

M. Charles H. Knight (New-York). — **Un cas d'épithélioma du larynx; thyrotomie; mort au bout de quatre mois** *(A case of epithelioma of the larynx; thyrotomy; death in four months).*

La durée de l'affection a été de près de trois ans. Au lieu de la marche progressive ordinaire, il y avait des périodes de rémission et de réelle amélioration. Les ganglions se sont pris tardivement; mais, après l'intervention, l'infection prit une marche plus rapide. Microscopiquement, le cas a présenté beaucoup de caractères contradictoires, c'est-à-dire que, dans les affections de cette nature, il est de toute nécessité de faire une étude attentive et prolongée de tous les symptômes, objectifs et subjectifs. Un cancer du larynx qui est tellement étendu qu'il nécessite l'ablation de cet organe et des parties voisines n'est plus opérable. L'âge du malade, son

tempérament et les conditions générales doivent être pris en considération aussi bien que les caractères et la nature de la tumeur.

M. John Mackenzie dit qu'il a été l'objet de critiques sévères pour avoir affirmé que la thyrotomie avec curettage ou ablation de toutes les portions visibles du néoplasme était en contradiction directe avec les règles qui doivent nous guider dans le traitement du carcinome et que ce procédé était un retour à une méthode de traitement abandonnée depuis bientôt un siècle.

M. Swain, de New-Haven, dit que si l'on se trouve en présence d'un cas à lésion circonscrite et qu'il paraît y avoir des chances de succès par des procédés plus simples, il faut toujours adopter ceux-ci avant de recourir à la terrible opération chirurgicale conseillée par quelques-uns. Cependant, si ces cas doivent être opérés, c'est un non-sens que de faire une thyrotomie et de chercher par un curettage à se débarrasser de la tumeur. On pratiquera alors une ablation complète du larynx et des parties voisines, ainsi que de tous les ganglions atteints.

M. Casselberry objecte, contre l'affirmation de M. Swain, que les cas de carcinome diffus nécessitant pour leur ablation une laryngectomie complète sont inopérables ; il cite quelques cas à l'appui de sa thèse. Les deux cas relatés ici lui paraissent exceptionnels et calculés à dessein pour éclairer d'un faux jour la question du traitement des tumeurs malignes du larynx.

M. D. Bryson Delavan recommande à l'attention de tous les laryngologistes une monographie du Dr Frank Hartley, de New-York. Dans son travail, l'auteur démontre que, dans certains cas, la laryngectomie complète est une ressource extrêmement précieuse.

M. Kelly Simpson est d'avis que cette grave opération ne doit être faite que par un chirurgien expérimenté.

M. Fletcher Ingals, de Chicago, partage cette opinion. Il ajoute que, quoique le Dr Senn soit connu pour avoir pratiqué des laryngectomies complètes dans des cas de carcinome du larynx, pas un des malades opérés par ce chirurgien distingué n'a survécu plus de quatre ans.

M. Payson Clark, de Boston, mentionne un cas opéré le 4 janvier 1897. La tumeur était limitée à la corde vocale gauche et il existait une légère infiltration du tissu musculaire du même côté du larynx. Une thyrotomie a été pratiquée et on enleva en même temps les parties molles de l'intérieur du larynx. Depuis l'opération, le malade n'a éprouvé aucun trouble, et à présent sa voix est parfaitement conservée.

M. Knigt dit que son expérience personnelle quoique limitée, en ce qui concerne l'opération radicale, lui a donné des résultats décourageants au point de vue de l'avenir de ces malades.

M. Bryson Delavan (New-York). — **Les rayons X dans le traitement des tumeurs malignes du larynx** *(The X ray in the treatment of malignant disease of the larynx).*

L'auteur dit que jusqu'à présent, qu'il sache, il n'a pas été relaté un seul cas de carcinome du larynx traité et guéri par les rayons X. Vu l'amélioration obtenue par ce mode de traitement dans des cas de cancer de l'amygdale et du pharynx, de cancer avancé et étendu du cou, on aurait dû l'essayer également dans le cancer du larynx. La radiothérapie est justifiable quand la tumeur n'affecte pas une marche très rapide, car on peut juger de l'effet du traitement au bout d'une quinzaine de jours.

M. H. L. Swain dit que dans des cas de tumeur maligne inaccessible, les symptômes à la suite de ce traitement se sont amendés et l'affection a été apparemment arrêtée dans sa marche. Deux cas d'adéno-sarcome du nez ont bénéficié d'une très grande amélioration. Dans un de ces cas, après quinze séances de radiothérapie, la tumeur a été réduite de moitié et les douleurs se sont considérablement amendées. Comme la tumeur était interne, il est rationnel de s'attendre à une amélioration dans le cancer du larynx.

M. Casselberry dit que dans un des cas de Pusey, carcinome profond du larynx, l'amélioration a été si peu prononcée après quinze jours de traitement, que celui-ci a dû être supprimé. Cependant, dans le courant du mois qui suivit et sans traitement, il se produisit une amélioration remarquable. De cette expérience, il tire la conclusion que quinze jours est un délai trop court pour que dans un cas de tumeur maligne du larynx, on puisse juger des effets curatifs des rayons X.

M. Payson Clark, de Boston, relate le cas d'un homme de cinquante-neuf ans, atteint d'une infiltration carcinomateuse diffuse du larynx et de cachexie cancéreuse très marquée. Après la deuxième ou la troisième application des rayons X, les douleurs se sont considérablement amendées, mais le malade a été trop faible pour continuer le traitement.

Discussion sur les infections générales aiguës, ayant pour origine les tissus lymphoïdes des voies respiratoires supérieures *(Discussion on acute general infections originating in the lymphoid tissue of the hupper air tract).*

La discussion est ouverte par le Dr Goodale, de Boston, qui passe en revue la pathologie des amygdales. Ses expériences personnelles lui ont montré que des substances finement divisées dans les cryptes peuvent pénétrer dans les amygdales proprement dites par les espaces lymphatiques inter-folliculaires. Les bactéries font complètement défaut dans les tissus propres des amygdales, quoique les cryptes puissent en contenir un grand nombre. C'est à tort que les traités classiques de laryngologie affirment que les leucocytes qu'on trouve dans les amygdales sont des phagocytes.

M. Goodale ne considère pas les amygdales comme des organes de protection produisant des leucocytes phagocytiques, mais plutôt comme des organes présentant des canaux ouverts le long desquels des leucocytes polynucléaires se frayent un passage à travers les vaisseaux sanguins le long de la membrane muqueuse. Le nombre des leucocytes dans les cryptes dépend directement de la présence de substances avec une chimiotaxie positive. Une affection microbienne aiguë ne se développe dans le tissu propre des amygdales que lorsque les agents pathogènes ont pénétré dans les centres des follicules. Si les abcès interfolliculaires s'ouvrent dans les veines, ils peuvent déterminer une septicémie généralisée.

M. H. L. Swain, de New-Haven, discute les symptômes et le traitement de l'infection amygdalienne. Il appelle l'attention sur ce fait important que les amygdales forment une région à système lymphatique très développé. Le ganglion lymphatique est normalement un point de relai ou d'arrêt où les cellules font une sorte de quarantaine et où la lymphe est épurée. Il n'est pas étonnant qu'une infection aiguë de cette partie du système lymphatique donne lieu à des troubles constitutionnels profonds. Le fait que de tels troubles ont pour origine principale une infection de l'amygdale buccale ou pharyngienne, s'explique par les rapports les plus étroits avec les troncs lymphatiques et leur nombre beaucoup plus grand.

D'après les idées modernes, les amygdales sont des portes d'entrée de l'agent infectieux occasionnant le rhumatime articulaire aigu. Dans un des cas de l'auteur, l'amygdale a été le point de départ d'une lymphadénie aleucémique aiguë (maladie d'Hodgkin) et d'un lymphadénome qui ont eu une terminaison fatale. De très jeunes enfants sont généralement atteints par une inflammation de la troisième amygdale.

Chez les enfants de trois à six ans, les suites de l'inflammation amygdalienne peuvent persister fort longtemps. Souvent une telle attaque est précédée de fièvre, mais sans presque aucune manifestation locale, excepté, peut-être, une légère obstruction nasale. Après un ou deux accès d'hyperthermie, de céphalées et de fétidité d'haleine, tout rentre souvent dans l'ordre, les examens répétés du médecin de la famille étant restés négatifs. Mais au bout de quelques jours, l'enfant retombe malade, le cou se tuméfie et l'on porte le diagnostic de lymphadénie. Ces cas sont surtout intéressants en raison de l'absence des manifestations locales nettes. Même chez de jeunes enfants il est souvent possible, à l'aide d'un spray dans le nez avec une solution faible de cocaïne, de pratiquer un examen de la région, et de se rendre un compte exact du volume de la troisième amygdale et de l'existence d'une inflammation folliculaire.

Friedlander a récemment rapporté que, dans 133 autopsies pratiquées par lui au New-York Founding Hospital, il a trouvé dans chaque cas des ganglions lymphatiques tuberculeux indépendamment de la cause de la mort. D'après l'auteur, les amygdales jouent dans l'organisme le rôle de ganglions lymphatiques et c'est comme tels qu'elles doivent être envisagées. Si elles deviennent le siège d'altérations pathologiques ou sujettes à des infections, on doit alors en pratiquer l'ablation. L'instil-

lation d'acide borique et d'une solution surrénale dans le nez non seulement en rend les cavités perméables, mais encore les désinfecte. Une solution faible d'eau oxygénée peut aussi quelquefois être utilisée avec profit, mais son emploi prolongé produit de l'irritation; il est d'ailleurs bon d'en faire suivre les applications par une irrigation alcaline.

M. Shurly, de Detroit, croit que les amygdales remplissent une fonction physiologique importante, qui consiste à favoriser la fermentation des aliments qui y viennent se loger et à détruire les saprophytes.

M. Clarence Rice, de New-York, dit que souvent les médecins, en prescrivant des astringents tels que le nitrate d'argent, aident la propagation de l'infection. Au lieu d'applications astringentes froides, on devrait plutôt employer des désinfectants doux et des gargarismes tièdes.

M. John Roe, de Rochester, fait remarquer combien est fausse l'opinion généralement acceptée d'après laquelle toute amygdale, pour être malade et nécessiter une ablation, doit forcément être hypertrophiée.

M. Shurly, de Detroit, dit que son expérience personnelle lui a démontré que les enfants affectés de la façon décrite par Swain sont invariablement atteints d'une inflammation de l'oreille moyenne.

M. Samuel Johnston, de Baltimore, conseille de commencer le traitement par un purgatif au calomel, suivi de citrate de magnésie. Une cuillerée d'une poudre composée de biborate, de bicarbonate et de salicylate de soude, à la dose de 2 drachmes et demi de chaque sel, de 0,20 centigrammes d'acide phénique et de 4 gouttes d'huile de cassia est dissoute dans un grand verre d'eau chaude et employée en gargarisme toutes les heures ou demi-heures. Avec ce traitement, on obtient le plus souvent en trois jours la guérison des folliculites aiguës.

M. Keely Simpson, de New-York, dit que l'affection est toujours circonscrite et guérit sans traitement.

M. E. Mayer, de New-York, déplore l'usage du doigt pour le curettage du naso-pharynx ou dans un but diagnostique. La présence de tissu adénoïde à la paroi postérieure du pharynx est presque toujours un indice sûr de son existence dans le naso-pharynx.

M. Fletcher Ingals croit qu'il est possible de faire avorter l'amygdalite folliculaire aiguë par des moyens énergiques. Dans ces, cas il emploie invariablement une solution d'huile gaïacolée à 50 o/o. Son application provoque une vive sensation de brûlure qui passe au bout de trente secondes et amène un grand soulagement des douleurs pendant quelque temps. Par ce traitement, on peut faire avorter les trois quarts des cas, lors même que l'affection dure depuis trois ou quatre jours.

M. Bryan est convaincu que le tissu lymphoïde dans le naso-pharynx est une source permanente d'infection de l'organisme.

M. Fletcher Ingals. — **Le traitement immunisant de la fièvre de foins** *(The so-called immunizing treatment of hay fever).*

Les extraits fluides du pollen de verges d'or et de tabac sont mélangés à parties égales et administrés quatre fois par jour en commençant par une dose de II gouttes et en la portant graduellement à XX gouttes. On prescrit aux malades de continuer le remède pendant huit ou quinze jours et de l'arrêter ensuite, si aucun symptôme de fièvre de foins ne s'est manifesté. Douze malades affirmèrent avoir été soulagés par l'usage interne de cette préparation. Dans plusieurs cas, les accès de hay fever reparurent après la suppression du médicament et disparurent aussitôt qu'il fut renouvelé. Treize malades croient en avoir bénéficié en l'employant sous forme de spray. 60 o/o des malades qui avaient été atteints de fièvre de foins à type asthmatique ont vu les symptômes d'asthme entièrement disparaître sous l'influence de cette médication. Dans deux cas, celle-ci a occasionné des troubles digestifs, et dans un autre cas elle provoquait invariablement de la ménorrhagie, de sorte qu'on dut la supprimer. D'après les éclectiques, l'ambroisie est un hémostatique, et ceci explique peut-être la sécheresse de la muqueuse nasale notée par beaucoup de malades. Si cette action du médicament se retrouve uniformément dans tous les cas où il aura été administré, ce fait sera une preuve de sa valeur thérapeutique.

M. George Hope (New-York). — **De quelques caractères cliniques de la fièvre de foins et de son traitement rationnel** *(Some clinical features regarding hay fever, and its rational treatment).*

Depuis plusieurs années, l'auteur étudie avec le plus grand soin les affections hypertrophiques du nez. Cette étude lui a démontré que la théorie qui veut que le pollen soit l'origine de la fièvre de foins a reçu une grave atteinte du fait que des cas de hay fever et de congestion active du nez s'observent à toutes les saisons de l'année. Dans tous les cas observés par lui, les symptômes cliniques de hay fever étaient associés à une hypertrophie du cornet moyen et le traitement chirurgical de cette affection a invariablement amené une amélioration considérable, quoique pas toujours une guérison.

M. John Roe croit encore que la fièvre de foins est un trouble réflexe ayant pour origine une affection nasale qui siège le plus souvent dans le cornet moyen.

M. Mackenzie dit que si M. Ingals a obtenu dans quelques-uns de ses cas des résultats favorables, ceux-ci doivent être attribués à l'effet psychique produit sur des individus névropathiques. Mieux eût valu que ces expériences ne fussent pas faites, car elles ouvrent la porte à toute sorte de pratiques irrégulières.

M. Knight préfère le mot *catarrhe automnal*, comme plus spécifique, au terme de hay fever. Ce catarrhe reconnaît, d'après lui, trois facteurs étiologiques importants : 1° irritation locale; 2° affection locale; 3° tendance névropathique.

Il a observé des améliorations par le traitement de la lésion locale, mais très peu de guérisons.

M. Casselberry dit que l'opération sur le cornet moyen est loin d'être indolore et exsangue. On éprouve quelquefois de grandes difficultés à cause des hémorragies abondantes et l'impossibilité d'obtenir une asepsie parfaite. Même à l'aide d'une sonde il n'a pas toujours pu découvrir les zones sensitives auxquelles M. Roe accorde une si grande importance.

M. Hudson Makuen (Philadelphie). — **Relation d'un cas de bégaiement** *(Report of a case of stammering)*.

Le malade, âgé de trente ans, bégaie depuis vingt-huit ans. Il paraît n'avoir aucune notion de l'élément *temps* dans le langage et parle avec une extrême rapidité. Les organes de la parole étant incapables d'attendre les questions posées, il en résulte une incoordination, et l'oreille ne peut alors reconnaître les défauts du langage. C'est pourquoi l'oreille d'un bègue doit être exercée à reconnaître la parole normale avant d'apprendre à s'en servir. Cette condition est si importante dans le traitement du bégaiement, que certaines soi-disant guérisons de bégaiement en dépendent entièrement. Quelquefois, on fait battre la mesure aux malades soit avec les pieds, soit en leur faisant agiter la tête. L'auteur pense que dans la plupart des cas, mieux vaut essayer par une éducation spéciale de la personne à lui apprendre à reconnaître la mesure du temps sans avoir recours à des artifices semblables. Dans le cas de M. Makuen le traitement consistait en exercices rythmiques des organes de la respiration et de la phonation en employant les éléments physiologiques du langage. Cette méthode a le double but de familiariser le malade avec les formes correctes de la parole et d'habituer l'oreille à l'ordre de succession des sons. Le malade vint consulter l'auteur en janvier 1902 et resta en traitement quinze jours. Son père et une de ses sœurs étaient également bègues. On commença par apprendre au malade à battre la mesure avec ses organes respiratoires en comptant un,

deux, trois, etc., chaque mesure augmentant momentanément le volume de l'abdomen. D'après le même procédé, on lui apprit ensuite à prononcer des syllabes.

M. Clarence Rice (New-York). — **Changements dans les formes des aryténoïdes quelquefois observées chez des chanteurs et acteurs** *(Changes in the forms of the arytenoid cartilage occasionally seen in singers and actors).*

Quand une lésion du larynx existe seule et indépendante, on peut alors affirmer, en règle générale, qu'elle résulte d'un surmenage vocal. L'auteur cite le cas d'une actrice qui de par son rôle était obligée de pousser des cris pendant la représentation. L'examen a montré que la face proximale des aryténoïdes était martelée et aplatie. Elle dut changer la note de vocalisation. Le surmenage de certains groupes musculaires du larynx peut s'associer à un usage très modéré des autres muscles. Dans les cas d'altération fonctionnelle des cordes vocales, il n'est pas rare d'observer une augmentation compensatrice remarquable dans le volume et la fonction des bandes ventriculaires. L'auteur connaissait une cantatrice qui réussissait à garder sa position en chœur malgré une paralysie du ruban vocal gauche.

M. Langmaid (Boston). — **Une épidémie d'adénite cervicale non suppurée** *(An epidemie of nonsuppurative cervical adenitis).*

L'auteur rapporte quatre cas où l'affection a débuté par un frisson initial et une forte élévation de la température, suivis d'une dysphagie extrême et d'un grand abattement des forces, avec tuméfaction modérée dans la gorge, et d'un développement brusque d'une adénite cervicale. Dans tous ces cas, le larynx est resté indemne et sous ce rapport les cas rapportés ici diffèrent de ceux qui avaient été relatés en 1890 par le Dr Glasgow devant la réunion annuelle de cette association. L'auteur émet l'hypothèse que cette petite épidémie pouvait être due à l'absorption de matières nocives dans la région amygdalienne.

Les Drs Swain, Leland, Goodale, Simpson, Coob, Coolidge et Farlow rapportent chacun des cas analogues.

M. Braden Kyle (Philadelphie). — **La pathologie chimique de la salive et des sécrétions pharyngées (sialo-séméiologie) comme moyen de diagnostic** *(The chemical pathology of the saliva and pharyngeal secretions (sialo-semeiology) as a means of diagnosis).*

Depuis 1895, l'auteur étudie la composition chimique de la salive et il s'est convaincu que de telles recherches peuvent être d'un précieux secours en séméiologie. Ses expériences ont porté à la fois sur la salive normale et sur la salive hyperacide et hypoacide. Il a trouvé que la salive subit des oscillations physiologiques qui sont dans des rapports constants avec les liquides et les solides de l'organisme. C'est un fait clinique bien connu que la salive de certaines personnes est extrêmement toxique, et il est très probable que quelques-unes des affections réflexes, telles que l'asthme, doivent être attribuées à une sécrétion salivaire altérée.

En réponse à certaines questions, le Dr Kyle dit qu'il a pris le soin d'exclure l'action d'agents microbiens. Dans tous les cas qui ont été l'objet des investigations de l'auteur, la toxicité de la salive était essentiellement due à sa composition chimique, indépendamment de la présence de bactéries. L'odeur fétide est due, selon M. Kyle, à une hyperacidité des sécrétions et à la présence de sels ammoniacaux, qui ont pour résultat la formation d'hydrogène sulfuré. L'auteur est parvenu à guérir quelques cas de hay fever en portant son attention sur les sécrétions salivaires.

M. Leland (Boston). — **Rétrécissement syphilitique du pharynx** *(Syphilitic contraction of the pharynx).*

Malade atteint d'une lésion syphilitique étendue du nez avec atrésie du pharynx.

M. Hopkins. — **Un cas de corps étranger des bronches** *(A case of foreign body in the bronchus).*

Il s'agit d'une jeune fille qui patinait en tenant dans la bouche un ballon attaché à un morceau de roseau. Sous l'influence du rire, elle fit une inspiration profonde et le roseau fut attiré par le larynx dans la trachée. A son arrivée à l'hôpital, l'état de la malade paraissait désespéré. On ne pouvait l'endormir et il fut nécessaire de pratiquer la trachéotomie à la hâte. Le corps étranger a été trouvé dans la bronche droite et enlevé avec des pinces; la malade paraissait moribonde à ce moment-là. Après l'extraction du corps étranger, elle ne tarda pas à guérir. M. Mayer croit que

la trachéotomie doit être faite sous l'anesthésie locale et ensuite, si cela devient nécessaire, on peut administrer avec plus de sûreté une narcose générale et procéder à l'exploration.

M. Price Brown, de Toronto, relate un cas où il avait fait la trachéotomie sous l'anesthésie générale, la dyspnée et la cyanose ayant disparu sous l'influence de la narcose. Le cas étant obscur et l'enfant chétif, on laissa la canule. Au bout de quatre jours, l'enfant eut un accès de toux et expulsa un long grain de seigle. Malgré son long séjour dans les voies respiratoires, il ne portait aucune trace de germination.

M. Swain mentionne le cas d'un enfant de trois mois, ayant avalé la moitié d'une coque de noisette qui est allée se loger dans les voies respiratoires, sans toutefois, donner aucun signe net de sa présence ni de sa localisation exacte. Finalement, au bout de cinq mois, le corps étranger a été expulsé dans un accès de toux.

M. Bryson Delavan est porté à croire que le cas de M. Hopkins est unique dans son genre, en ce sens que le corps étranger est le plus gros qui ait jamais été introduit dans la trachée. Pour lui, la narcose générale est extrêmement dangereuse dans les cas de cette nature.

M. Kelly Simpson dit que si le corps étranger est petit et excursionne dans la trachée, une canule cylindrique d'O'Dwyer est un excellent moyen pour favoriser l'expulsion du corps étranger par la toux.

M. Hopkins dit que les raisons mises en avant contre l'emploi d'une anesthésie générale sont assurément bien fondées, mais qu'il a été obligé d'en faire usage à cause de l'excitation extrême où s'était trouvée la malade.

Au moment où l'accident est survenu, celle-ci tenait le roseau dans la bouche par son extrémité effilée; ceci nous explique comment un objet si gros a pu passer dans le larynx et la trachée.

M. Whiethill Hinkel (Buffalo). — **Du traitement de l'empyème du sinus sphénoïdal** *(Treatment of empyema of the sphenoidal sinus).*

L'étude de l'auteur est basée sur l'observation de 20 cas, où le diagnostic a été confirmé par l'opération.

Les céphalées ont été dans tous les cas très violentes, mais il n'a pas été possible de déterminer la localisation exacte de cette douleur. Comme symptômes occasionnels, il faut noter des otalgies et des douleurs dans la région temporo-pariétale. 8 malades étaient atteints de toux chronique avec expectoration purulente. 2 autres se plaignaient d'un catarrhe pharyngé. La seule certitude de l'existence d'un empyème sphénoïdal a été la découverte de pus s'écoulant par l'orifice ou par le sinus au moment de l'irrigation. Dans 7 cas, la sinusite était compliquée de polypes. On n'a point observé

de symptômes caractéristiques de la sinusite sphénoïdale. Les lavages du sinus par l'orifice naturel ont donné des résultats très peu satisfaisants, car on n'a pas réussi, par ce moyen, à amender les symptômes ni à améliorer la sinusite; de plus, souvent, l'irrigation provoquait des maux de tête.

La méthode d'atteindre le sinus sphénoïdal par l'antre présente de sérieuses difficultés. Le procédé de l'auteur consiste à ouvrir largement la paroi antérieure du sinus sphénoïdal.

Dans un de ces cas, il se produit, dix jours après l'opération, une hémorragie très grave qu'on a attribuée à une lésion de l'artère sphéno-palatine au cours de l'intervention. A part celui-ci, l'auteur a observé relativement peu de cas d'hémorragie.

M. Bryan commente les variations anatomiques qu'on rencontre et déclare que sur un grand nombre de sinus sphénoïdaux qu'il avait étudiés, il n'en a jamais trouvé deux qui se ressemblent. Les caractères dangereux de cette région ressortent nettement de la communication de M. Hinkel. La carotide passe, en effet, tout près, et si par hasard on enlève un fragment d'os plus gros qu'on n'avait voulu détacher, on risque de blesser ce vaisseau ou d'ouvrir la cavité orbitaire et de provoquer un abcès de l'orbite. Tous ces cas se prêtent difficilement à un traitement.

M. Mayer prétend avoir découvert un nouveau facteur dans l'étiologie des affections sinusiennes, c'est le sport automobile. Le déplacement rapide de l'air pousse les germes pathogènes dans le sinus accessoire.

M. Casselberry appelle l'attention sur l'association fréquente de la syphilis aux suppurations des sinus maxillaire, ethmoïdal et sphénoïdal.

M. Farlow relate un cas intéressant de sinusite sphénoïdale. A l'aide de l'érigne cunéiforme de Grünwald, on peut pratiquer une large ouverture, explorer et curetter le sinus.

M. Bryson Delavan confirme la remarque de M. Casselberry; dans beaucoup de ses cas personnels il a obtenu des résultats presque parfaits, sans intervention aucune, par la seule administration d'iodure de potassium.

M. Kinkel dit qu'il n'a jamais réussi à améliorer un seul de ses cas de sinusites par le traitement antisyphilitique. L'association de douleurs sourdes dans les yeux avec l'hémicranie est un signe important dans la symptomatologie de la sinusite frontale.

M. Mayer (New-York) présente un cas d'adénome du nez qui pesait 117 grammes. La tumeur avait occasionné des lésions osseuses étendues.

M. Price Brown (Torento). — **De l'emploi d'attelles en caoutchouc dans le traitement des déviations du cartilage triangulaire** *(The use of rubber splints in the treatment of curvature of the triangular cartilage).*

L'auteur préfère avoir un accès étroit afin que l'attelle puisse être maintenue en place par une compression élastique. En règle générale, l'attelle ne doit pas être enlevée avant la guérison complète, c'est-à-dire avant quinze jours ou un mois. Il n'y a pas à craindre une infection par le séjour prolongé des attelles. Dans un cas, l'attelle a été portée onze semaines sans le moindre effet fâcheux pour le malade.

M. Frederic Cobb (Boston). — **De la leucoplasie** *(Leukoplakia).*

Cette affection a été décrite autrefois comme une ichthyose. Les dentiers en caoutchouc vulcanisé rouge paraissent jouer le rôle de cause déterminante quand ils sont associés à une prédisposition individuelle. Sur 68 cas de leucoplasie non syphilitique, 98,4 o/o des malades étaient des fumeurs. La fréquence plus grande de cette affection dans le sexe masculin est attribuée au tabagisme; on ne l'a pas observée cependant jusqu'à présent parmi les femmes turques qui, comme on le sait, fument beaucoup. La plupart des malades avaient des antécédents syphilitiques. La terminaison ordinaire de la leucoplasie est le carcinome. Dans l'espace des cinq dernières années, l'auteur a observé dix cas de leucoplasie au Massachusetts General Hospital. Huit d'entre eux étaient de grands fumeurs; l'âge moyen des sujets était un peu plus de cinquante ans. Dans un cas, l'affection a existé depuis vingt-trois ans avant le développement du carcinome. Trois malades seulement avouèrent une infection syphilitique. Dans quatre cas, la leucoplasie siégeait sur la langue.

Dr Trivas.

REVUE GÉNÉRALE ET ANALYSES

BOUCHE ET PHARYNX BUCCAL

L'amygdale porte d'entrée de la tuberculose, par M. Hoche.

Généralement, la contagion tuberculeuse se fait d'emblée au poumon où s'inocule le chancre tuberculeux initial; mais, il n'en est pas toujours ainsi, et le chancre tuberculeux

peut occuper un point quelconque des voies respiratoires supérieures, essentielles ou accessoires, telles que la cavité buccale, les dents cariées, enfin les amygdales qui peuvent servir de porte d'entrée.

A l'appui de cette localisation primitive de la tuberculose sur les amygdales, l'auteur présente quelques considérations recueillies au cours de l'autopsie d'une fillette de quinze ans, qui mourut de méningite tuberculeuse avérée, et chez laquelle on ne constate aucune ancienne lésion tuberculeuse soit du poumon, soit des ganglions du hile susceptibles de lui avoir donné naissance. Les ganglions cervicaux infiltrés étaient la source de germes disséminés dans l'organisme, mais étaient secondairement infectés, car l'amygdale palatine droite, très hypertrophiée, contenait des amas caséeux, dans lesquels on découvrit le bacille de Koch. C'était donc bien là la porte d'entrée; la tuberculose avait débuté par l'amygdale, aussi la malade ne toussait pas, ne crachait pas.

De ce cas de tuberculose primitive de l'amygdale, l'auteur essaye de tirer quelques enseignements : l'utilité de faire par des gargarismes l'antisepsie de la bouche et de toute la cavité buccale, la nécessité de supprimer tout foyer de contagion primaire, dent cariée, amygdale tuberculeuse ou secondaire, adénopathie torpide tuberculeuse localisée. (*Rev. méd. de l'Est.*, n° 19, 1er oct. 1902.)

Dr Mercier Bellevue.

Chancre syphilitique de l'amygdale, par M. Lafite-Dupont.

L'affection fut constatée chez un jeune homme de dix-neuf ans, qui ne put en expliquer l'origine. La loge sus-amygdalienne est remplie par une tuméfaction irrégulière, à surface rose et lisse. L'induration est bien localisée, mais il n'y a qu'un très léger retentissement ganglionnaire. Le caractère végétant et pultacé a toujours dominé, et il n'y a jamais eu d'ulcération.

M. Vergely fait ressortir que l'adénite ganglionnaire est le meilleur symptôme du chancre syphilitique, et que l'induration se rencontre également dans l'amygdalite chronique.

Tel n'est pas l'avis de M. Dubreuilh, qui prétend que la dureté est le signe le plus constant, mais reconnaît que dans l'amygdalite lacunaire, par exemple, on constate une dureté qui peut parfois induire en erreur au point de vue diagnostic. (*Journ. de méd. de Bordeaux*, n° 40, 5 oct. 1902.) Dr MERCIER BELLEVUE.

CAVITÉS ACCESSOIRES

Contribution clinique à l'étude de l'empyème des sinus frontal et ethmoïdal compliqué d'une affection oculaire *(Clinical contribution to the study of empyema of the frontal and ethmoidal sinuses complicated by eye disease)*, par le Dr MAX TŒPLITZ.

Il s'agit d'un malade âgé de quarante-six ans, atteint, depuis une dizaine d'années, d'une obstruction nasale très prononcée, à laquelle sont venus se joindre, dans la suite, des maux de tête intermittents, qui s'étendaient de la racine du nez à la moitié droite de la région frontale, et une anosmie subjective qui gênait beaucoup le malade. L'état général a fini par se ressentir de tous ces troubles locaux; le malade éprouvant une sensation de lassitude et souffrant de troubles digestifs. A l'examen, l'auteur put constater l'existence d'une sinusite frontale droite. Il commença par amputer le cornet moyen droit et fit suivre cette intervention d'un curettage du sinus à l'aide de la curette de Grünwald. Le nez fut ensuite tamponné, et le malade renvoyé chez lui. Quelques heures après, il se présente de nouveau, l'œil recouvert de son mouchoir et se plaignant d'une photophobie intense. Deux stries rouges qui s'étendaient de l'angle interne de l'œil aux deux paupières et qui ont apparu deux heures après l'opération, auraient pu faire croire que le malade vient de recevoir un coup de poing. Les douleurs frontales ont complètement disparu et le malade se trouvait considérablement soulagé. Le tampon était imbibé de pus.

Le surlendemain de l'opération, le malade présentait une tuméfaction très prononcée de l'angle interne de l'œil et des deux paupières, avec chémosis de l'œil droit, exophtalmie, déplacement de l'œil et diplopie au niveau de la partie postéro-externe du champ visuel. La paupière supérieure,

outre qu'elle était plus tuméfiée que l'inférieure, était dans un état de congestion intense, présentait une sensibilité excessive, une consistance dure et une coloration brune. On diagnostiqua un phlegmon de l'orbite, étant survenu comme une complication de l'empyème fronto-ethmoïdal, et on procéda immédiatement à l'opération. Une incision fut faite qui, partant de la partie moyenne du bord sus-orbitaire, venait, après avoir contourné l'œil, aboutir aux ailes du nez. Il existait une périostite qui a occasionné une hémorragie considérable. Après avoir exposé le bord sus-orbitaire et le plancher du sinus frontal, en évitant soigneusement de léser la trochlée et le nerf sus-orbitaire, on pratiqua dans le sinus frontal une ouverture suffisamment large pour permettre l'introduction du doigt. On put, de cette façon, vider le sinus de la grande quantité de pus qu'il renfermait et enlever avec la cuiller tranchante une quantité de polypes; après quoi, on tomba sur une autre cavité remplie de pus et de polypes, et qui était située dans l'angle supéro-interne du sinus frontal.

La plus grande quantité de polypes et de substance osseuse cariée se trouvait dans la partie inférieure, qui était constituée par des cellules ethmoïdales détruites en partie, et à laquelle on fit subir un nettoyage complet. Les parois postérieure et antérieure du sinus, ainsi que la cloison de séparation des deux cavités, n'avaient pas été atteintes de carie. Un tube de drainage fut introduit dans le nez à travers l'orifice naturel, et la cavité remplie de gaze iodoformée. L'œil fut ensuite luxé à l'aide du manche du scalpel, et la cavité orbitaire explorée avec le doigt, sans qu'on réussît à découvrir du pus. Les angles externes et inférieur de la plaie furent suturés.

Le lendemain, l'état de l'œil ne présentait aucune modification; la paupière inférieure paraissait même plus tuméfiée; le pouls battait 100, la température était de 101° F. Les jours suivants, la tuméfaction de la paupière inférieure était devenue fluctuante: une incision, suivie de l'introduction du doigt dans la cavité orbitaire inférieure, ne permit pas de découvrir de collection purulente. Le

malade souffrait beaucoup. La fluctuation devenait pourtant de plus en plus nette, et un jour, en changeant le pansement oculaire, on assiste à l'ouverture spontanée de l'abcès de la paupière inférieure. L'incision fut alors agrandie à l'aide de ciseaux, ce qui détermina l'issue d'une grande quantité de pus. A partir de ce jour, le malade entra dans la convalescence, qui ne fut plus interrompue par aucun accident. L'ouverture du sinus frontal s'est refermée au bout de onze semaines, avec oblitération de la cavité et un résultat esthétique excellent. (*New-York med. Journ.*, 6 sept. 1902.)

Dr S. Jankelevitch.

Sinusite frontale traumatique, par M. Gallemaerts.

L'auteur a eu l'occasion d'appliquer la méthode de Kuhnt chez une femme de trente-cinq ans qui, après un traumatisme des plus violents sur le front, fut atteinte de sinusite frontale ayant amené un œdème si considérable que la malade était dans l'impossibilité absolue de relever la paupière supérieure, rouge et tuméfiée. Au-dessus du sourcil existe une ouverture fistuleuse d'où s'écoule du pus; le stylet explorateur conduit dans le sinus frontal. Après incision et raclage du périoste, toute la partie antérieure du sinus est réséquée à la gouge et à la pince coupante; l'intérieur de la cavité est minutieusement curetté, drainé avec une petite mèche de gaze qu'on remplace le lendemain par une autre encore plus petite. La malade ne tarda pas à s'améliorer, et, un mois après, était complètement guérie. L'auteur fait remarquer les résultats rapides et satisfaisants obtenus par le procédé de Killian: dans ce cas, la table externe seule était lésée, mais le traumatisme avait, dès le début, pu faire croire à une fracture du crâne, et s'était accompagné d'œdème et d'épistaxis. L'opération de Kuhnt a amené l'oblitération complète du sinus sans drainage par le nez; d'après l'auteur, si on enlève rapidement le drain, l'adossement de la peau à l'os frontal se fait régulièrement et amène la suppression du sinus, parfois sans la moindre déformation, comme dans l'observation présente. (*La Polyclin. de Bruxelles*, n° 19, oct. 1902.)

Dr Mercier Bellevue.

LARYNX ET TRACHÉE

Un cas d'extirpation du larynx avec rétablissement de la phonation par cutanisation de la cavité opératoire et communication de la trachée avec la bouche *(Un caso de extirpación de la laringe con restablecimiento de la fonación por cutaneización del hueco operatorio y comunicación de la traquea con la boca)*, par le Dr Ricardo Botey.

Il s'agit d'un vieillard de soixante-dix ans, atteint de raucité progressive de la voix depuis quinze mois. Depuis deux mois, il a des accès de dyspnée. Pas de douleur ni de difficulté à la déglutition.

L'examen laryngoscopique montre les cordes rapprochées. La droite est immobile, avec une surface rugueuse proliférante : elle est augmentée de volume ainsi que la bande ventriculaire du même côté. La corde gauche et le reste du larynx paraissent normaux. Pas de ganglion au cou. Le 25 avril 1902, on fait la trachéotomie. Le 9 mai, il est procédé à l'extirpation du larynx. Chloroformisation par la canule avec l'appareil du Dr Redondo. Position de Trendelenburg accentuée. Incision sur la ligne médiane depuis l'os hyoïde jusqu'à la canule. Deux petites incisions transversales, une supérieure et l'autre inférieure, sont pratiquées. L'angle du thyroïde et la membrane cricothyroïdienne étant mis à nu, on sectionne le cartilage thyroïde sur la ligne médiane, ainsi que le cricoïde. Le néoplasme avait envahi la corde et la bande ventriculaire droites, ainsi qu'une partie de la corde et de la bande ventriculaire gauches.

On enlève la moitié droite du cartilage thyroïde, de l'aryténoïde et du cricoïde. On agit de même à gauche en laissant une partie du cricoïde. Il ne reste plus du squelette du larynx qu'un morceau de la face postérieure du cricoïde, une partie de l'aryténoïde gauche, l'épiglotte, les replis aryténo-épiglottiques et la muqueuse voisine.

Après cautérisation au thermocautère, attouchement au chlorure de zinc au dixième; on suture. On place une sonde œsophagienne dans le nez.

L'opération a duré deux heures vingt minutes.

Le 4 juin, le malade parlait avec une voix grave et rauque, mais très intelligible.

A l'examen laryngoscopique, on ne voit ni cordes ni bandes ventriculaires, dans la respiration le larynx forme une cavité lisse, dans la phonation les replis aryténo-épiglottiques et l'épiglotte font l'office de cordes vocales.

Un pareil cas montre combien il est important de conserver les replis et l'épiglotte afin de rétablir la déglutition et la phonation. Il est important également de conserver le sphincter supérieur du larynx pour pouvoir faire cutaniser la cavité, qui communiquera alors librement avec les voies aériennes et avec la bouche. D'après les résultats obtenus, on voit que l'épiderme peut tenir lieu d'épithélium laryngé. (*Archiv. lat. de rinol., otol., laringol.*, n° 119, año 1902.)

Dr G. Dupond.

A propos du kyste dermoïde médian thyro-hyoïdien, par le Dr Louis Rocher.

Faisant ressortir la difficulté du diagnostic, l'auteur insiste sur la rareté du kyste dermoïde thyro-hyoïdien, confondu le plus souvent avec un kyste congénital mucoïde. Il cite quatre observations de cette variété de tumeur, confirmée par l'examen anatomo-pathologique. Au point de vue symptomatologique, on se rappellera que le kyste est mobile transversalement sur le larynx; la peau n'est point adhérente; la paroi du kyste est lisse; la consistance est parfois molle et pâteuse; la transparence ne donne que peu de renseignements. Le kyste est enveloppé d'une capsule fibreuse, résistante, qui n'est qu'un dédoublement du feuillet aponévrotique du larynx; pas d'adhérence à l'os hyoïde, l'extirpation est donc facile. La paroi du kyste est fibro-conjonctive dans sa partie externe, épithéliale sur sa face interne; on peut rencontrer des glandes sébacées. En résumé, le kyste dermoïde médian existe dans la région thyro-hyoïdienne, mais on l'y rencontre rarement. Il est dépourvu d'adhérences serrées et intimes à l'os hyoïde, ne présente pas de prolongement canaliculaire ou de diverticule filant vers la profondeur de la langue. Il est facilement énucléable. Sa pathogénie doit être reliée vraisemblablement à une ano-

malie spéciale de développement de l'appareil branchial, dont l'interprétation est, avoue l'auteur, tout hypothétique. (*Gaz. hebdom. des sciences méd. de Bordeaux*, n° 42 oct. 1902.) Dr Mercier Bellevue.

OREILLES

Du traitement des suppurations chroniques de l'oreille moyenne et de l'antre mastoïdien *(The treatment of chronic suppuration of the middle ear and mastoid antrum)*, par Cornelius Williams, de Saint-Paul (Minnesota).

L'auteur décrit avec force détails le traitement ordinaire de l'otite suppurée qui, selon lui, doit être considérée comme chronique quand elle existe depuis trois mois. Son expérience personnelle lui a appris que des lésions du temporal existent dans au moins 99 0/0 des cas d'otorrhée chronique. Il a noté que, dans certains cas, l'ouïe, après la cure radicale, s'est remarquablement améliorée; dans un cas, notamment, la montre était entendue à 30 pouces, quoique la membrane du tympan et les osselets eussent été enlevés. (*The Saint Paul méd. Journ.*, mars 1902, d'après *The Journ. of Laryngol.*, août 1902.) Dr Trivas.

Du traitement des vertiges otiques dans la pratique journalière, par le Dr Lapeyre.

Bien qu'assez fréquente, cette affection est encore inconnue de beaucoup de médecins, qui l'attribuent à un trouble d'un autre organe, l'estomac le plus souvent. L'on peut dire, cependant, que la plupart des vertiges sont d'origine otique et, au point de vue du traitement, la chose ne manque pas d'importance.

D'après l'auteur, chez l'artério-scléreux, on peut, le plus souvent, diagnostiquer qu'une otite moyenne est la cause des vertiges. Les symptômes en sont particuliers. Le vertige est précédé ou même s'accompagne de bourdonnements dont l'intensité augmente au moment du vertige; souvent même survient un état nauséeux qui peut aller jusqu'au vomissement. La durée en est généralement courte, et l'état semble rester stationnaire.

Ce genre de malades, dit l'auteur, peuvent très bien être traités par leur médecin habituel et, en première ligne, il cite les bons effets obtenus par les massages du tympan. L'appareil employé est un simple tube otoscope; l'un des oreillons est placé dans le conduit auditif, l'autre dans la bouche du malade qui, tous les soirs, fera ainsi une douzaine de succions énergiques.

A l'appui de sa thèse, l'auteur cite deux observations d'artério-scléreux atteints de vertiges et de bourdonnements intenses et qui, à l'exclusion de toute autre médication, furent sinon guéris, du moins considérablement améliorés par le massage du tympan pratiqué régulièrement par le malade lui-même. (*Journ. de méd. et de chir. pratiques*, 25 septembre 1902.) Dr Mercier Bellevue.

Recherches sur la sensibilité des sourds-muets, par le Dr Carlo Ferrai, de Gênes.

Il est généralement admis que chez un individu privé de la vue ou de l'ouïe, ou des deux à la fois, les autres organes des sens, et surtout la sensibilité, acquièrent une acuité plus forte que la normale. Ainsi, il est d'opinion répandue qu'un sourd-muet jouit d'une vue excellente, et qu'un aveugle possède un tact des plus raffinés.

Ces opinions paraissent au moins discutables à l'auteur. Il lui semble raisonnable d'admettre qu'au contraire, l'abolition d'un sens doive influencer défavorablement non seulement toute la puissance intellectuelle, mais aussi tous les autres sens.

D'après le résultat de ses recherches expérimentales, il se croit autorisé à formuler les conclusions suivantes :

1° Les sourds-muets sont moins sensibles que les sujets normaux. Cette différence n'est pas très accentuée; elle ne se vérifie pas pour la sensibilité générale. dans laquelle les sourds-muets semblent sensiblement supérieurs, et pour la douloureuse où les deux catégories semblent être égales.

La sensibilité où les différences sont plus prononcées est l'olfactive.

2° Il n'existe pas, chez les sourds-muets, analoguement à

ce que Griesbach a démontré pour les aveugles, une hyperesthésie compensatrice des sens persistants;

3° Les différentes sensibilités, exception faite pour la sensibilité tactile qui suit la voie inverse, augmentent avec l'âge chez les sourds-muets et chez les normaux;

4° Cette augmentation en rapport avec l'âge est plus accentuée chez les sourds-muets, en raison de la différence du développement intellectuel entre les plus jeunes et les plus âgés; toutefois, quand l'attention joue un rôle dans la détermination de la sensibilité, les différences entre les deux groupes sont plus petites chez les sourds-muets (sensibilité tactile, générale, disposition des odeurs en série), et cela pour la plus grande attention des sourds-muets de tout âge;

5° Le phénomène de la fatigue se produit plus facilement chez les sourds-muets, mais surtout à cause du travail cérébral (école);

6° Le mancinisme sensoriel (sensiblité générale et douloureuse) est plus fréquent chez les sourds-muets que chez les sujets normaux;

7° Les variations individuelles sont prononcées chez les uns et chez les autres, mais surtout chez les sourds-muets. (*Ann. di laringol.*, anno II, 1901.)

Dr G. Dupond.

Traitement rationnel de l'otite moyenne aiguë purulente chez l'enfant, par M. A. Malherbe.

Cette variété d'otite est, chez l'enfant, une véritable antrotympanite consécutive aux infections du rhino-pharynx. Tantôt le pus se fistulise vers le conduit à travers la membrane tympanique, tantôt il tend à fuser sous le périoste externe de la mastoïde, ou vers la paroi postérieure du conduit, ou vers le crâne.

Chez l'adulte, le pus se trouve plus localisé à la caisse; chez l'enfant, au contraire, le pus a plus de tendance à fuser vers la mastoïde.

La conduite à tenir ne sera donc pas la même dans les deux cas. Chez l'enfant, l'évidement osseux sera le traitement rationnel qui, seul, permettra de drainer effica-

cement les cavités de l'oreille moyenne. Chez l'adulte, au contraire, la paracentèse sera le plus souvent un moyen des plus efficaces.

Après évidement et nettoyage de toutes les cavités, l'auteur conseille de drainer à l'aide d'une fine mèche et d'assurer ainsi l'écoulement des sécrétions. (*Bull. méd.*, n° 85, 25 oct. 1902.)

Dr Mercier Bellevue.

VARIA

De l'anesthésie des muqueuses à l'aide d'une solution alcoolique de cocaïne à 25 0/0 dans les opérations nasales, pharyngées et laryngées *(Ueber anästhesirung der Schleimhäute mit 25 proc. alkoholischer Cocainlösung in der Naze, im Pharynx und im Larynx)*, par le Dr Wroblewski.

L'auteur a employé la solution alcoolique de cocaïne à 25 0/0 dans plus de cinquante interventions sur le nez, le pharynx et le larynx, ce qui lui a permis d'obtenir dans tous les cas une anesthésie absolument complète, sans qu'un seul de ses opérés se fût trouvé mal au cours ou après l'opération, ce qui arrive souvent lorsqu'on emploie la cocaïne en solution aqueuse. Il est donc porté à considérer l'alcool comme un antidote de la cocaïne.

Comme il s'agit d'une solution assez concentrée, il suffit de badigeonner deux ou trois fois la muqueuse sur laquelle on veut intervenir pour obtenir une anesthésie complète. La première application provoque généralement une sensation assez forte de brûlure; pour l'éviter, on peut commencer par une application d'une solution aqueuse de cocaïne à 50 0/0.

Pour obtenir une solution alcoolique de cocaïne claire et sans dépôt, on fait bouillir le tout dans une éprouvette au-dessus d'une lampe à alcool. L'alcool entrant en ébullition à 78, 3° C. dissout momentanément la cocaïne, et la solution conserve pendant longtemps sa transparence.

L'auteur dit avoir pratiqué sous cette anesthésie des opérations très longues et très étendues, même sur des enfants assez jeunes, sans faire ressentir à ses malades la moindre douleur. (*Archiv f. Laryngol.*, XII, 3, 1902.)

Dr S. Jankelevitch.

Le sarcome en rhino-laryngologie *(El sarcoma en rinolaringologia)*, par le Dr PELAER, de Grenade.

Dans l'espace de ces quatre dernières années, sur un total de 1,500 malades, l'auteur a rencontré 29 cas de sarcomes se répartissant ainsi : 10 dans les fosses nasales; 1 dans le sinus maxillaire; 1 dans les sinus frontaux; 2 dans le naso-pharynx; 3 dans l'oro-pharynx; 10 dans le larynx; 2 dans la trachée.

1° *Sarcome des fosses nasales.* — Le sarcome occupait soit une seule fosse nasale (6 cas), soit les deux à la fois (4 cas). Il siégeait généralement dans la région ethmoïdale et la paroi externe, ou dans la paroi supérieure plutôt qu'à la cloison.

Dans ces 10 cas, on trouve 2 femmes, dont une jeune de dix-huit ans, et 8 hommes de trente-cinq à soixante ans. 9 malades furent opérés assis par la voie endonasale. Le dixième subit la rhinotomie par réclinaison, suivant le procédé d'Ollier. Chez tous les sujets il y eut récidive.

2° *Sarcome des sinus.* — 2 cas seulement; un dans le sinus maxillaire gauche et l'autre dans la région des deux sinus frontaux.

3° *Sarcome du naso-pharynx.* — Les 2 cas observés dans cette région ont trait l'un à un enfant de douze ans et l'autre à une jeune fille de dix-neuf ans.

4° *Sarcome de l'oro-pharynx.* — Il s'agit de 3 femmes. Chez l'une, quarante-deux ans, la tumeur siégeait sur le pilier postérieur droit et la région latérale droite du pharynx. Chez la seconde, soixante-dix ans, le néoplasme était situé sur l'amygdale droite. Chez la troisième enfin, le sarcome occupait la partie inférieure de l'amygdale droite et l'amygdale linguale.

5° *Sarcome du larynx.* — Sur les 10 cas observés, 8 étaient intrinsèques et 2 intrinsèques et extrinsèques. Le traitement a été différent suivant les cas. 2 malades furent opérés par les voies naturelles. 2 autres subirent la trachéotomie et la laryngotomie sans laryngectomie. Chez les 2 suivants, il fut procédé à l'épiglodectomie et à la thyroïdectomie partielles. Dans les cas extrinsèques, on se borna

à pratiquer la trachéotomie. Enfin les 2 derniers refusèrent la laryngectomie qui leur fut proposée.

6° *Sarcome dans la trachée.* — Les 2 néoplasmes étaient immédiatement situés sous les cordes vocales; l'un cricotrachéal et l'autre placé sur la face postérieure de la trachée. Un des malades se refusa à toute intervention. Il y eut récidive chez l'opéré.

En résumé, le sarcome est plus fréquent dans les fosses nasales et le larynx. Dans tous les cas, c'est une affection dont le pronostic est presque toujours mortel.

Pour espérer une guérison, il faut réséquer toutes les parties sur lesquelles le sarcome pouvait être implanté.

Les laryngectomies partielles, en général, n'empêchent pas les récidives.

Quand on ne peut pas pratiquer une opération radicale, on doit se contenter de l'antisepsie et de la médecine des symptômes, tout en se gardant des interventions palliatives.

La trachéotomie seule est autorisée. (*Bolet. di laringol.*, año I, n° 5.)

Dr G. Dupond.

Voie bucco-antrale dans la neurectomie pour la guérison du tic douloureux, par le Dr Gordon-King.

La névralgie faciale ou tic douloureux de la face a longtemps été rangée parmi les affections sur lesquelles le traitement médical n'a que rarement de prise et qu'il faut combattre par des moyens chirurgicaux. Pour certains, qui admettent que la névralgie est d'origine périphérique, l'intervention portera sur ces branches; ce procédé de résection sous-cutanée des nerfs à leurs points d'émergence des os de la face ne peut que procurer un soulagement temporaire, et on doit lui préférer la résection des troncs nerveux aussi près que possible des trous du crâne par lesquels ils sortent, et cela en infligeant au malade le minimum de traumatisme et en évitant les cicatrices inutiles et disgracieuses du visage. Dès 1851, Carnochau découvre à son point d'émergence le nerf sous-orbitaire, dont il suit le trajet le long du plancher de l'orbite, et va réséquer le tronc dans la fente sphéno-maxillaire au voisinage du trou rond.

Lucke, Braum et Lossen résèquent l'os malaire, opération qui, en occasionnant un traumatisme grave, laisse sur la figure une cicatrice très désagréable. C'est alors que Fränkel eut la pensée d'aller réséquer le nerf maxillaire supérieur aussi près que possible du trou rond, par une ouverture de la fosse canine, qui lui permettrait de suivre le trajet du sous-orbitaire dans la cavité sinusienne. On ouvre le canal du sous-orbitaire au moyen d'un petit ciseau, et on attire le nerf au dehors de son lit avec un petit crochet mousse. Se servant du nerf comme guide, on en poursuit le tronc (maxillaire supérieur) plus loin dans la fente sphéno-maxillaire; on tire sur le nerf et on le sectionne le plus près possible du trou rond. Dans ses lignes générales, le plan de l'opération est celui de Luc pour l'ouverture du sinus maxillaire, dans l'empyème de cette cavité. C'est ce procédé que l'auteur a exécuté chez deux malades qui font l'objet de deux observations où ressort nettement la facilité et l'utilité de ce procédé opératoire dans le traitement des formes graves et invétérées de névralgies trifaciales intéressant le rameau maxillaire supérieur. Dans ces deux interventions, l'auteur a modifié le procédé de Fränkel en le simplifiant et en réséquant une plus grande portion du nerf; en outre, la plaie buccale a été complètement fermée, et le drainage supprimé; enfin, le canal du sous-orbitaire a été entièrement ouvert dans le sinus. Enfin, suivant la recommandation de Thiersch, le nerf a été extirpé par torsion et avulsion, au lieu d'avoir été simplement sectionné. Vu le peu d'importance du traumatisme, l'auteur a pu, dans une même séance, exciser le rameau maxillaire inférieur. En résumé, l'auteur préconise la résection extra-cranienne des troncs nerveux dans le cas de névralgie trifaciale; c'est un traitement d'épreuve qui lui a permis d'observer des guérisons permanentes par un procédé plus simple et moins dangereux que la résection du ganglion de Gasser. (*La Parole*, n° 5, mai 1902.) Dr Mercier Bellevue.

Bordeaux. — Impr. G. Gounouilhou, rue Guiraude, 11.

24e ANNÉE. N° 12. 21 MARS 1903.

REVUE HEBDOMADAIRE
DE
LARYNGOLOGIE, D'OTOLOGIE
ET DE RHINOLOGIE

ÉTUDE SUR LE MUSCLE PÉRISTAPHYLIN INTERNE[1]

Par MM.
J. MOURET, professeur agrégé, chef des travaux d'anatomie
H. ROUVIÈRE, prosecteur
à la Faculté de médecine de Montpellier.

Depuis 1881, c'est-à-dire depuis les recherches de Miot et Baratoux sur l'anatomie et la physiologie de la trompe d'Eustache et de ses muscles, certains auteurs ont tenté de s'affranchir des idées admises jusqu'alors sur le rôle du muscle péristaphylin interne.

Malgré les recherches, très rares du reste, qui ont été faites depuis, cette question reste en suspens et les traités classiques d'anatomie donnent encore du péristaphylin interne une description anatomique et physiologique en contradiction avec les données de la clinique.

C'est à une date relativement récente que les auteurs ont commencé à attribuer un rôle physiologique au péristaphylin interne.

En 1684, du Vernay[2], au sujet du mode de pénétration de l'air dans le conduit tubaire, semble n'attribuer d'importance qu'à l'orientation de l'orifice pharyngien de la

1. Travail reçu le 19 février 1902.
2. Du Vernay, *Tractatus de organo auditus*, Nurenberg, 1684.

trompe... « cujus ostium in fundo palati ita dispositum est, ut facilius transitum præbeat aëri per nares intranti, quam e pulmonibus redeunti. »

En 1776, Winslow[1], après avoir très justement indiqué les insertions du péristaphylin interne, écrit : « Les usages des différents muscles du voile du palais ne sont pas encore bien distinctement connus, ni même les différents mouvements dont il est capable... »

Bien plus tard, Cruveilhier[2] reste encore muet sur le rôle de ce muscle dans les mouvements de dilatation ou de constriction de la trompe.

Luschka[3], est un des premiers à attribuer aux muscles péristaphylins externe et interne une action importante sur l'état de dilatation ou de constriction de la trompe d'Eustache. Il les considère même *comme des muscles de cet organe*. Tandis qu'il représente très nettement le péristaphylin externe comme dilatateur de la trompe, il voit dans le péristaphylin interne *son antagoniste*. D'après lui, ce dernier muscle, situé au-dessous de la portion membraneuse de la trompe, comprime celle-ci en se contractant. C'est *à l'épaississement* dû à la contraction du muscle, que Luschka attribue le soulèvement de la portion membraneuse *qui vient s'appliquer contre la portion cartilagineuse*. Le péristaphylin interne joue ainsi le rôle de « compresseur du conduit tubaire » en fermant la trompe.

Depuis cette époque, les auteurs sont divisés. Les uns, avec Richet[4] et Sappey[5], se tiennent sur une prudente réserve. Richet constate simplement qu'une portion des fibres des péristaphylins imprime quelques mouvements à la portion fibro-cartilagineuse de la trompe.

1. Winslow, *Exposition anatomique de la structure du corps humain*, 1776.
2. Cruveilhier, *Traité d'anatomie descriptive*.
3. Luschka, *Die Anatomie des menschlichen Kopfes*, 1867.
4. Richet, *Traité pratique d'anatomie médico-chirurgicale*, 1877.
5. Sappey, *Traité d'anatomie descriptive*, 4e édit., 1889.

D'autres, Troëltsch[1], Fournié[2], Gegenbaur[3], Testut[4], considèrent que le muscle péristaphylin interne est constricteur de la trompe. Parmi eux, certains ne voient, comme Luschka, dans cette constriction, qu'un effet de l'épaississement du muscle en contraction. D'autres, avec Fournié, expliquent différemment cette constriction. Le péristaphylin interne, s'insérant d'une part sur la base du crâne, d'autre part sur le voile du palais, suit dans son trajet la face inférieure de la trompe d'Eustache. Quand il se contracte, il élève le voile du palais, il tend, par conséquent, à se rapprocher en masse de la base du crâne contre laquelle il presse et comprime la trompe d'Eustache.

Jonnesco[5], en raison des rares insertions du péristaphylin interne sur la trompe d'Eustache, n'attribue à ce muscle qu'une faible action sur cet organe.

Enfin, Miot et Baratoux[6] d'abord, Politzer ensuite[7], font jouer au péristaphylin interne, par un mécanisme qui varie suivant l'auteur, il est vrai, le rôle de dilatateur d'une partie du conduit tubaire.

En 1881, Miot et Baratoux publient les résultats de leurs recherches anatomiques et physiologiques sur la trompe d'Eustache.

Ces auteurs indiquent, tout d'abord, que le cartilage de la trompe est formé par la réunion de quatre à six pièces cartilagineuses, imbriquées les unes sur les autres comme les tuiles d'un toit, la ligne d'imbrication étant à peu près parallèle au grand axe de la trompe.

1. Troeltsch, *Traité des maladies de l'oreille*, 1870.
2. Fournié, *Gazette des hôpitaux*, 1880.
3. Gegenbaur, *Traité d'anatomie humaine*, 1889.
4. Testut, *Traité d'anatomie humaine*, 4e édit., 1899.
5. Jonnesco, *in Traité d'anatomie* publié sous la direction de Poirier et Charpy.
6. Miot et Baratoux, Considérations anatomiques et physiologiques sur la trompe d'Eustache (*Progrès méd.*, 1881).
7. Politzer, *La dissection anatomique et histologique de l'organe auditif de l'homme à l'état normal et pathologique*. Trad. du Dr Schiffers, 1898.

Nous montrerons plus loin que cette disposition du cartilage tubaire a une certaine importance dans les mouvements de dilatation de la trompe.

Étudiant ensuite les muscles de cet organe, ils considèrent au péristaphylin interne trois sortes de fibres : *a)* des fibres postérieures qui vont du rocher et de l'épine du sphénoïde au voile du palais ; *b)* des fibres moyennes, qui partent de la partie supérieure du bord postérieur du cartilage de la trompe ; *c)* enfin des fibres antérieures, qui s'insèrent à la partie externe de la face postérieure de l'aponévrose salpingo-pharyngée. C'est surtout à la contraction de ce dernier groupe de fibres que Miot et Baratoux attribuent un rôle dilatateur ; « le péristaphylin interne agit par toutes ses fibres sur le voile du palais, par une partie de ses fibres sur la paroi fibreuse des trompes qu'il tend et écarte un peu de la portion cartilagineuse ; de plus, il soulève un peu la trompe et lui fait exécuter un léger mouvement de rotation pendant lequel la face postérieure de ce tube tend à devenir supérieure. »

La description de Politzer est bien différente. Voici en quels termes s'exprime le savant otologiste : « Par le releveur du voile du palais, à la suite du raccourcissement et du gonflement de sa partie saillante, non seulement le plancher de la trompe est tiré en haut, mais aussi la lame cartilagineuse médiane est fortement pressée en dedans ; ce qui fait que l'orifice pharyngien de la trompe est, à la vérité, diminué dans son diamètre vertical. La résistance est cependant moindre dans le canal de la trompe lui-même par suite de l'élargissement de la fente tubaire. Il n'y a aucun doute que l'effet du tenseur du voile du palais, comme dilatateur du canal tubaire, est essentiellement soutenu par l'action synergique du releveur du voile du palais. »

Cette description, en concordance avec les résultats que donne la salpingoscopie, est juste en tant que fait physiologique. Mais l'explication donnée par Politzer du mécanisme par lequel se produit cette dilatation, due, dit-il, au *raccour-*

cissement et au gonflement de la partie saillante du muscle, nous paraît inexacte ou tout au moins incomplète.

Cette esquisse rapide des principales opinions émises jusqu'à maintenant nous montre qu'au fait personne n'est d'accord. Nous dirons même que personne, jusqu'à présent, n'a donné une description complète et exacte de l'anatomo-physiologie du péristaphylin interne.

C'est, d'une part, cette divergence d'opinions, ce sont, d'autre part, les faits apportés par la rhinoscopie et la salpingoscopie pendant le relèvement du voile du palais, qui nous ont donné l'idée d'étudier minutieusement l'anatomie et le rôle physiologique du péristaphylin interne. Ce sont les résultats de nos recherches que nous allons maintenant exposer.

En examinant le rhino-pharynx dans le cas de rhinite atrophique, où le cornet inférieur très réduit permet un examen minutieux de l'arrière-cavité des fosses nasales, on peut observer que, lorsque le voile du palais s'élève, le pavillon de la trompe d'Eustache se dilate. Ce mouvement de dilatation paraît dû :

1° A ce que la paroi inférieure fibreuse de la trompe est surélevée;

2° A ce que, dans le même moment, le bord postéro-interne saillant du cartilage est projeté en dedans et en arrière.

Non seulement la salpingoscopie permet de vérifier ces faits, mais elle précise et apporte encore un élément de plus à l'étude de la dilatation de l'orifice pharyngien de la trompe.

Il y a quelques jours, le Dr Valentin[1] a publié les résultats fournis par la salpingoscopie. Lorsque le voile du palais s'élève, « le pli du releveur s'épaissit et constitue une saillie qui se perd directement dans le voile. La lèvre antérieure,

1. A. Valentin, La salpingoscopie ou cystoscopie du naso-pharynx (*Semaine méd.*, 7 janv. 1903).

avec le pli salpingo-palatin, ne fait qu'une très légère excursion, tandis que la lèvre postérieure, avec le pli salpingo-pharyngé, bondit brusquement en arrière. L'orifice prend l'aspect d'un triangle à large base, partiellement recouvert en bas par le pli saillant du releveur. » Malgré cela, ajoute le Dr Valentin, on distingue un trou noir dans la partie supérieure du triangle : « c'est l'ouverture libre qui conduit dans l'intérieur de la trompe. »

Ce qu'il faut remarquer dans la description de Valentin, c'est le synchronisme qui existe entre la contraction du releveur du voile du palais d'une part, l'ouverture de l'orifice pharyngien de la trompe, d'autre part.

Miot et Baratoux avaient entrevu certains mouvements du pavillon pendant la contraction du péristaphylin interne, mais l'interprétation est inexacte lorsqu'ils disent que le muscle soulève la trompe et lui fait exécuter un mouvement de rotation tel que la face postérieure tend à devenir supérieure. Ils sont dans l'erreur, croyons-nous, en écrivant que le muscle péristaphylin interne agit seulement sur la partie moyenne de la portion cartilagineuse qu'il dilate « sans modifier l'orifice pharyngien d'une manière sensible ».

Nous avons montré plus haut que la dilatation du pavillon par le releveur du voile du palais n'a pas échappé à Politzer.

En résumé, l'observation et l'expérimentation montrent que la trompe d'Eustache est fermée à l'état de repos, et les procédés de Valsalva, Politzer d'une part, les expériences de Miot et Baratoux d'autre part, le prouvent. L'observation et l'expérimentation montrent également que lorsque le voile du palais s'élève, le pavillon de la trompe se dilate, et qu'il s'établit ainsi une communication entre l'oreille moyenne et le rhino-pharynx. *A priori*, il semble donc rationnel d'attribuer à ce muscle releveur du voile du palais, c'est-à-dire au péristaphylin interne, une part dans cette dilatation du pavillon de la trompe et du conduit tubaire.

Nos recherches nous conduisent à cette conclusion.

L'étude anatomique du péristaphylin interne que nous avons faite nous a, en effet, montré :

1° *Que le péristaphylin interne est dilatateur de la trompe, et quel est le mécanisme par lequel se fait cette dilatation;*

2° *Qu'il a, par conséquent, une action qui concourt avec celle du péristaphylin externe à ouvrir la trompe fibro-cartilagineuse;*

3° *Qu'enfin, le territoire de la trompe sur lequel agissent ces deux muscles est très nettement limité, et que ce n'est que par l'action synergique des deux péristaphylins interne et externe que toute la portion fibro-cartilagineuse de la trompe devient complètement perméable.*

Le muscle péristaphylin interne a des insertions supérieures assez complexes. Pour la clarté de la description, nous distinguerons, d'après leur zone d'insertion, deux groupes de fibres :

1° *Des fibres postérieures,* dont la surface d'insertion, *osseuse,* se trouve située en arrière de la portion fibro-cartilagineuse de la trompe;

2° *Des fibres antérieures,* qui naissent de la portion fibro-cartilagineuse même du conduit tubaire.

Les fibres postérieures s'insèrent sur la face antéro-inférieure du rocher, immédiatement en avant et en dehors de l'orifice inférieur du canal carotidien, sur la partie antérieure de la portion osseuse de la trompe, et, d'après certains auteurs, sur le sphénoïde, au voisinage de l'épine. L'ensemble de la surface d'insertion des fibres postérieures décrit ainsi une ligne courbe à concavité antérieure, qui borde la face inférieure de la trompe fibro-cartilagineuse au point où elle se confond avec le canal osseux.

Les fibres antérieures prennent naissance sur l'extrémité supérieure du bord postéro-inférieur du cartilage tubaire sur une longueur de 2 à 3 millimètres, sur la région avoisinante

de la portion fibreuse du plancher de la trompe, enfin, d'après Miot et Baratoux, à la partie externe de la face postérieure de l'aponévrose salpingo-pharyngée.

De ces différents points de départ, le péristaphylin interne naît, le plus souvent, par deux faisceaux tendineux séparés par une bande de fibres musculaires. En d'autres termes, si l'on examine le mode d'insertion des fibres d'arrière en avant, on trouve : un faisceau tendineux correspondant au groupe des fibres postérieures (fibres d'origine osseuse); immédiatement en avant de ce faisceau, une zone formée par des fibres musculaires qui vont directement prendre naissance sur le bord postérieur du cartilage tubaire; enfin, un faisceau tendineux antérieur qui représente les insertions du muscle sur le plancher de la trompe.

Vue dans son ensemble, la surface d'insertion supérieure du muscle a une direction oblique en avant et en dedans.

De cette surface d'insertion, les fibres descendent obliquement en bas, en dedans et en avant, ayant une direction *à peu près* parallèle au grand axe de la trompe, et arrivent ainsi au-dessous du pavillon. Elles se réfléchissent à ce niveau, prennent une direction horizontale et vont, en s'éparpillant en éventail, se terminer dans le voile du palais.

Dans le voile, les fibres s'entre-croisent avec celles du pharyngo-staphylin et passent au-dessous du palato-staphylin. Les unes se terminent dans le raphé médian du voile, depuis l'épine nasale postérieure jusqu'à la base de la luette. D'autres, les plus postérieures, croisent la ligne médiane et vont se continuer avec les fibres du pharyngo-staphylin du côté opposé.

Telles sont, brièvement résumées, les insertions du muscle péristaphylin interne.

Revenons maintenant sur quelques points de sa description que nous n'avons fait encore qu'indiquer, et dont la connaissance nous est indispensable pour décrire l'action de ce muscle sur la trompe d'Eustache.

Dans leur ensemble, les fibres musculaires dessinent un arc dont la partie moyenne correspond au bord inférieur de l'orifice pharyngien de la trompe (Voir *fig. 1* et 2).

Nous pouvons donc considérer au muscle deux parties. L'une répond aux parois latérales du pharynx et s'étend des insertions supérieures au bord inférieur du pavillon; c'est la portion *a-b* des figures 2 et 3; *c'est la portion descendante*. L'autre fait partie du voile du palais et va de l'orifice tubaire au raphé du voile; c'est la portion *b-c* des mêmes figures 2 et 3; c'est la portion palatine ou *portion horizontale*.

A. Portion descendante. — Dans cette première partie, le muscle oblique en bas, en avant et en dedans, a la forme d'un ruban aplati de dehors en dedans et d'avant en arrière, présentant, par conséquent, deux faces, l'une antéro-externe, l'autre postéro-interne; deux bords, antéro-interne et postéro-externe; enfin, deux extrémités, postéro-supérieure et antéro-inférieure.

Nous n'insisterons pas sur les rapports de la face antéro-externe, si bien décrits par Jonnesco et Charpy et qui, à notre point de vue, nous importent peu. Nous ne décrirons que les rapports de la face postéro-interne, c'est-à-dire celle qui regarde la trompe et le pharynx, des bords et des extrémités.

La face postéro-interne a des rapports différents en avant et en arrière. Elle peut, à ce sujet, être divisée en deux parties par un plan prolongeant le bord postéro-externe du cartilage tubaire et perpendiculaire à la surface du muscle. Autrement dit, le muscle n'est pas tout entier caché par la trompe; la moitié ou le tiers seulement du muscle est recouvert par cet organe; le reste du muscle déborde la trompe en arrière et s'applique directement contre la paroi pharyngienne (Voir *fig. 1*).

Cette dernière partie, située en arrière de la trompe, se trouve en rapport avec la muqueuse pharyngienne dont elle

n'est séparée que par sa gaine cellulo-aponévrotique, si bien qu'il suffit de fendre la muqueuse immédiatement en arrière de la saillie tubaire pour apercevoir les fibres du péristaphylin interne. Ajoutons que cette partie de la portion descendante du muscle correspond au groupe des fibres postérieures, à insertions osseuses, que nous avons distinguées plus haut au sujet des attaches supérieures du péristaphylin interne.

La partie tubaire de la portion descendante du muscle résume toutes les fibres qui se fixent sur le cartilage et sur le plancher fibreux de la trompe. Elle se met en rapport avec le bord postérieur du cartilage tubaire dans toute sa longueur, et avec la région du plancher de la trompe voisine du cartilage.

La figure 1, faite d'après nature, et les figures schématiques 2 et 3 montrent que les rapports avec le plancher de la trompe sont beaucoup plus étendus à la partie antéro-inférieure qu'à la partie postéro-supérieure de ce plancher. En d'autres termes, les fibres musculaires, ayant une direction légèrement plus oblique que le conduit tubaire, tendent à se placer sous celui-ci, et certaines d'entre elles, qui en haut ne sont en rapport qu'avec le bord postérieur du cartilage, parviennent à franchir ce bord et entrent ainsi en rapport avec le plancher fibreux de la trompe. Une couche de tissu conjonctif très dense unit le plancher tubaire aux fibres du péristaphylin interne qu'il recouvre.

Le bord postérieur est en rapport avec la muqueuse pharyngienne.

Le bord antérieur est tout entier caché par la trompe fibro-cartilagineuse. Il a une direction plus oblique, en bas et en avant, que le grand axe tubaire. Il empiète donc d'autant plus sur le plancher de la trompe qu'on le considère en un point plus rapproché du pavillon. Au niveau de ce dernier, il soulève le plus souvent la muqueuse et il se forme ainsi un repli muqueux, occupant la partie postérieure de l'orifice

pharyngien de la trompe, c'est le « pli du releveur » de Testut, le « levatorwulst » des anatomistes allemands.

L'étude des insertions supérieures du péristaphylin interne et de son trajet nous a fait connaître les rapports de l'extrémité supérieure de la portion oblique descendante du muscle.

Il est néanmoins un point sur lequel nous devons insister, c'est que, le muscle étant dans sa première portion dirigé en bas, en dedans et en avant, l'extrémité supéro-postérieure se trouve sur un plan frontal passant bien en arrière de l'extrémité inférieure.

Nous montrerons plus loin l'importance de ce fait.

B. Portion horizontale. — La portion horizontale ou palatine est comprise entre les points *b* et *c* des figures 2 et 3. Les fibres sont ici étalées en éventail. Elle s'étend du bord inférieur du pavillon au raphé médian du voile. Les fibres antérieures ont une direction légèrement oblique, en avant et en dedans; les fibres moyennes et postérieures ont une direction à peu près transversale. Dans leur ensemble, les fibres de la portion palatine du releveur du voile du palais peuvent donc être considérées comme ayant une position horizontale et transversale.

Action. — Pour bien comprendre l'action du péristaphylin interne, il faut se rappeler que la portion descendante est dirigée en bas, en dedans et en avant; que, si l'on fait passer un plan frontal par les fibres horizontales et transversales de la portion palatine du muscle, ce plan laisse bien en arrière l'extrémité supérieure du péristaphylin interne, et que, par conséquent, le muscle, dans son ensemble, décrit une courbe à concavité dirigée en dedans, en haut et en arrière.

Que l'on veuille bien se reporter aux schémas 2 et 3, que nous avons fait dessiner pour montrer spécialement l'action du péristaphylin interne.

La figure 2 représente le muscle dans sa direction et dans ses rapports normaux avec la trompe. Les lignes *a-b* repré-

sentent sa portion descendante; les lignes *b-c*, sa portion horizontale. Les lettres *a* indiquent l'extrémité supérieure du muscle; les lettres *b*, le sommet de la courbe dessinée par les fibres du releveur du voile du palais; enfin les lettres *c*, la terminaison des fibres au niveau du raphé.

Quand le muscle se contracte, il tend à redresser sa courbure; les points *b* se portent en haut, viennent en *b'* et soulèvent, par conséquent, le plancher fibreux du pavillon.

Mais là n'est pas toute l'action du muscle sur la trompe. Le péristaphylin interne, avons-nous dit, est courbe et la concavité de sa courbure regarde en dedans, en haut *et en arrière*. Il s'ensuit donc que, si l'on projette sur un plan horizontal le péristaphylin interne et la trompe fibro-cartilagineuse, l'on obtient le schéma 3, qui met bien en évidence la courbure postérieure que présentent les fibres du releveur du voile du palais.

Le sommet de cette courbure est en *b*, et les lettres *a*, *b*, *c*, ont la même signification que dans la figure 2. Quand le muscle se contracte, les fibres tendent à redresser leur courbure, les points *b* viennent en *b'*, c'est-à-dire que les fibres, à ce niveau, se portent en arrière et prennent la direction *ab'c*. Mais celles de ces fibres qui forment au-dessous du pavillon le pli du releveur, se portent *en haut*, comme l'a montré le schéma 2 et, en même temps, *en arrière*, comme l'indique le schéma 3, *elles accrochent l'extrémité antéro-inférieure du cartilage et le portent vivement en arrière et en dedans*. Cette extrémité du cartilage qui était en *o*, vient en *o'*.

En d'autres termes, la courbe principale que décrit le péristaphylin interne, peut se décomposer en deux courbes secondaires; l'une à concavité regardant en dedans et en haut, l'autre regardant en arrière. En redressant la première, les fibres musculaires soulèvent le plancher de l'orifice pharyngien de la trompe; en redressant la deuxième, elles portent le cartilage en arrière et en dedans. *Par cette double intervention, elles ouvrent le pavillon.*

Le mouvement d'expansion, en arrière et en dedans, du cartilage tubaire est facilité par la structure anatomique de ce cartilage. Il est, en effet, comme nous l'avons indiqué plus haut, formé de plusieurs pièces imbriquées les unes sur les autres. La résistance offerte par le cartilage à l'effort musculaire se trouve de ce fait bien amoindri.

Si l'on veut bien se rappeler ce que nous avons dit plus haut au sujet des résultats fournis par la rhinoscopie et la salpingoscopie sur les mouvements du pavillon de la trompe, l'on voit que les deux mouvements que subit l'orifice pharyngien du fait de la contraction du péristaphylin interne sont ceux que l'on observe par la rhinoscopie et la salpingoscopie. Quand le voile du palais s'élève, dit le Dr Valentin, le pli du releveur s'épaissit, la lèvre postérieure de l'orifice pharyngien de la trompe « bondit brusquement en arrière ».

Ajoutons encore que les fibres les plus antérieures du péristaphylin interne, celles qui s'attachent sur le plancher de la trompe et à l'aponévrose salpingo-pharyngée, dilatent aussi, comme l'ont montré Roosa[1], Miot et Baratoux[2], la partie moyenne de la trompe.

Le péristaphylin interne ouvre donc le pavillon et la partie moyenne du conduit fibro-cartilagineux de la trompe. Mais il n'arrive pas, toutefois, à le rendre, à lui seul, complètement perméable. Il reste encore fermé dans sa partie postéro-supérieure.

Pour rendre perméable cette portion, le concours du péristaphylin externe est nécessaire. En outre des attaches osseuses que présente ce muscle, il s'insère aussi sur le tiers supérieur de la portion fibreuse de la trompe et sur la partie correspondante du crochet antéro-externe du cartilage. Il en résulte que lorsque ce muscle se contracte, il tire en bas et en dehors la portion de la paroi antérieure fibro-cartilagi-

1. Roosa, *A practical treatise on the diseases of the ear*, New-York, 1876.
2. Miot et Baratoux, *loc. cit.*

neuse sur laquelle il s'insère, la sépare de la paroi postérieure, dilate ainsi cette région de la trompe.

Il est maintenant facile de comprendre ce qui se passe lorsque les deux muscles péristaphylins, interne et externe, se contractent simultanément :

Le voile du palais s'élève et se tend :

Le péristaphylin interne fait bâiller l'orifice pharyngien de la trompe et la partie inférieure de ce conduit;

Le péristaphylin externe ouvre la partie supérieure de la trompe fibro-cartilagineuse, *qui devient ainsi perméable dans toute son étendue par l'action synergique des deux muscles péristaphylins.*

Explication des figures.

Figure 1. — Faite d'après nature. Vue d'ensemble des péristaphylins internes droit et gauche.

La préparation a été faite en pratiquant une section de la base du crâne par deux traits de scie obliques d'arrière en avant et de dehors en dedans, venant converger vers la partie antérieure de la selle turcique. La paroi postérieure du pharynx est ouverte et les deux lambeaux sont rabattus de chaque côté.

L'extrémité supérieure du péristaphylin interne est représentée en plus clair que la partie inférieure, parce que, dans pareille préparation, l'extrémité supérieure du muscle étant plus postérieure, paraît plus rapprochée de l'observateur et que l'extrémité inférieure étant plus antérieure, paraît aussi plus profonde. En passant sous l'orifice tubaire, une partie du muscle est en rapport avec la partie fibreuse du pavillon, une partie est en rapport avec le bord du cartilage, une troisième partie reste en arrière, directement recouverte par la muqueuse pharyngienne.

a : portion descendante du muscle ;

b : portion horizontale ;

c : extrémité inférieure du cartilage tubaire.

Figure 2. — Schéma des fibres du péristaphylin interne dans leurs rapports avec la trompe et avec la muqueuse pharyngienne.

Le muscle au repos est représenté par trois lignes pleines *a, b, c.* Quand il se contracte, la direction que prennent les fibres est indiquée par les lignes pointillées *a, b', c.* Une ligne pointillée à gros traits marque le soulèvement de la trompe consécutif à la contraction du muscle.

Figure 3. — Projection sur un plan horizontal du péristaphylin interne et de la trompe fibro-cartilagineuse.

Les lignes pleines *a, b, c,* schématisent la disposition et la direction des

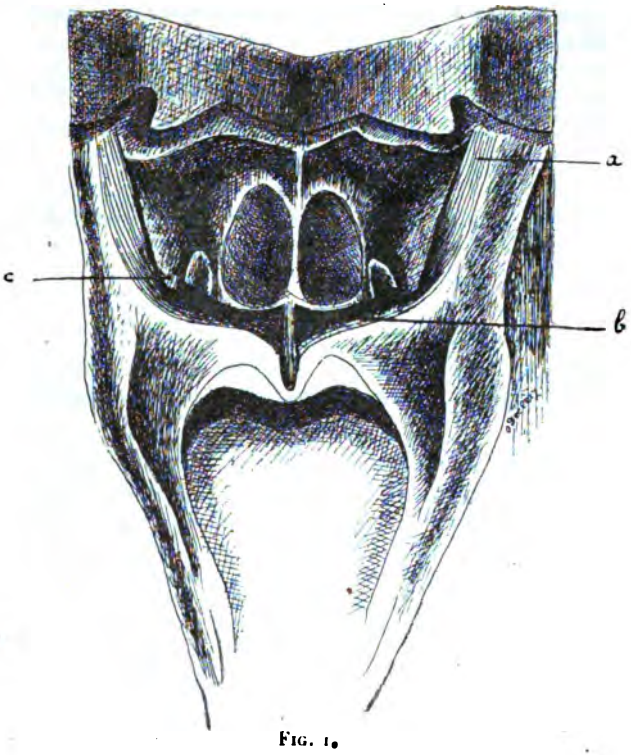

Fig. 1.

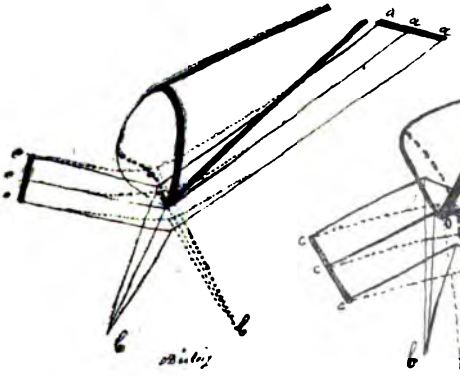

Fig. 2.

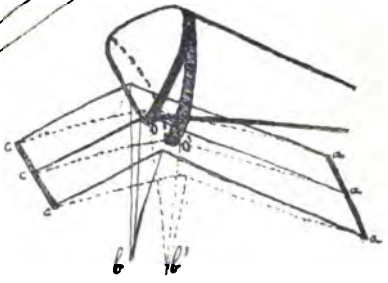

Fig. 3.

fibres vues à l'état de repos. Les lignes pointillées *a*, *b'*, *c*, indiquent la nouvelle direction que prend le muscle quand il se contracte.

o : extrémité inférieure du cartilage tubaire;

o' : point occupé par l'extrémité inférieure du cartilage, lorsque le péristaphylin interne contracté l'a projeté en arrière et en dedans.

ASSOCIATION DES LARYNGO-OTOLOGISTES
DE L'OUEST ALLEMAND

IXe SÉANCE DU 27 AVRIL 1902, A COLOGNE.

M. HIRSCHMANN. — **Un cas d'appendice de l'oreille en forme de corne avec fistule auriculaire congénitale.**

Comme vous pouvez le voir, il s'agit d'un enfant de un mois; à droite et juste au-dessus du tragus, il y avait un épaississement cartilagineux assez prononcé, dont partait l'appendice en question; un peu plus vers le tragus, il y avait et il y a encore deux petits mamelons rougeâtres, entre lesquels vous pouvez pénétrer dans une fistulette. Il n'y a aucune atrésie du conduit. J'ai enlevé l'appendice et je l'ai trouvé constitué par du cartilage faisant suite à celui de l'oreille. Il y a ici une coïncidence assez bizarre entre une anomalie congénitale hypertrophique et une autre de nature nettement atrophique.

M. HOPMANN. — **Trois cas de polypes de l'amygdale (tonsilla pendula).**

I. Tumeur de la grosseur d'une fève, à pédicule très mince et inséré au fond d'une logette constituée par les piliers antérieur et postérieur, en bas de l'amygdale; elle était constituée par du tissu amygdalien ainsi qu'on a pu s'en convaincre à la coupe et sous le microscope. Comme symptômes, de la gêne pour causer et pour avaler; la malade était forcée de la déplacer avec le doigt quand elle ne voulait pas en être incommodée. Ablation à l'anse galvanique.

II. Le deuxième fut trouvé sur une jeune fille de douze ans; qui souffrait, d'ailleurs, des mêmes symptômes. Le polype était long de 3 centimètres et de la grosseur du petit doigt; il se trouvait inséré sur la face interne du pilier antérieur, au-dessus de l'amygdale.

III. Ici, il s'agit d'un fibrome long de 5 centimètres et large de

3 centimètres, inséré au pilier postérieur. Accès de toux et de dyspnée spasmodique, surtout quand la tumeur se déplaçait et arrivait à pendre dans la bouche.

M. Lieven. — **Du traitement de la syphilis des muqueuses.**

On n'a en vue, ici, que les affections secondaires et tertiaires de la cavité buccale.

Le mercure est le médicament de choix des formes secondaires. Là où il échoue, quand il y a de la céphalée et des douleurs ostéocopes, il faut recourir à l'iodure. Comme forme de traitement, Lieven recommande les frictions; il y adjoint les bains thermiques et conseille beaucoup d'exercices; dans ces conditions, il a pu trouver de 3 à 5 milligrammes de Hg. dans les urines. Quand les frictions ne peuvent être faites, il faut avoir recours aux injections de salicylate de Hg.

Pour les formes tertiaires, Lieven donne jusqu'à 6 grammes d'iodure par jour, en les faisant donner, au besoin, en lavements; mais, dès que l'action de l'iodure se fait sentir, il revient au Hg. S'agit-il d'une forme maligne de syphilomes diffus du pharynx ayant une tendance à s'ulcérer, et ces trois modes de traitement ont-ils été impuissants, on peut encore avoir de bons résultats avec des injections de calomel (1 partie pour 9 parties d'huile de vaseline). La décoction de Zeittmann n'est prescrite que dans les cas où le traitement ordinaire échoue.

Comme traitement local, défendre d'abord le tabac et l'alcool; les papules sont cautérisées avec une solution d'acide chromique de 60 à 90 o/o, seule ou en combinaison avec du nitrate, prescrire des solutions au thymol et à l'alsol comme gargarismes. On peut se servir de l'anse galvanique pour enlever les papules bourgeonnantes. Les angines spécifiques ne réclament aucun traitement par les caustiques.

Se garder de faire un traitement local trop énergique pour les lésions tertiaires; c'est le traitement général seul qui doit s'en charger.

Quelquefois, mais en somme assez rarement, on intervient pour des ulcérations lardacées, très bourgeonnantes, et alors c'est à la curette et au nitrate qu'on a recours.

Comme pour toute autre maladie, se garder d'un traitement schématique, comme on le voit exposé dans nombre de traités classiques.

M. Moses. — **Un cas de fibrosarcome du larynx.**

La tumeur pouvait être de la grosseur d'une cerise. Largement insérée sur la bande ventriculaire droite, elle donnait un peu de dyspnée, en dehors naturellement de la disphonie qui était complète. De couleur grisâtre, elle était, comme aspect général, plutôt irrégulière et bosselée. A noter l'âge du malade, trente-deux ans.

A l'examen microscopique, elle se montre constituée par une trame de tissu conjonctif enserrant une multitude de petites cellules et de nombreux vaisseaux. Le malade refusant toute thyrotomie, il fallait l'enlever par les voies naturelles, ce qui n'allait pas sans présenter de grandes difficultés, la sensibilité du larynx étant très grande et de petites hémorragies se produisant à tout instant. Malgré tout, on réussit à l'enlever avec des pinces au bout de quinze séances; le pédicule est largement cautérisé au nitrate, et, jusqu'à ce jour, c'est-à-dire quinze mois après, il n'y a pas trace de récidive locale, bien que le gonflement des ganglions maxillaires ait persisté tout le temps. (*Monats. f. Ohrenheilk.*, t. XXXVII, n° 1.)

Dr Bertemes.

SOCIÉTÉ D'OTOLOGIE ET DE RHINOLOGIE DE MUNICH

Séance du 28 avril 1902.

M. Schech. — **Présentation d'un malade avec syphilide végétante du pharynx et du larynx.**

M. Grünwald. — **L'état actuel de nos connaissances sur l'ozène.**

Quand les fosses nasales sont larges et spacieuses, toute une série d'affections en foyer (sinusites, affections des méats et du tissu adénoïde du naso-pharynx et de l'oro-pharynx) peuvent évoluer sous le tableau clinique de l'ozène. La sécrétion, au début, est liquide, très souvent même inodore (elle peut, cependant, devenir fétide dès le début); elle se dessèche et prend la forme de croûtes sous l'influence : 1° de l'infection par le bacille Abel, dont on connaît les propriétés agglutinantes; 2° de la largeur anormale des fosses nasales. La compression exercée par les couches superposées des croûtes sur la muqueuse sous-jacente ne tardera pas à

en déterminer l'atrophie. Quant à la fétidité spéciale à l'ozène, elle tient à la décomposition des croûtes et est grandement facilitée par la rétention et la viscosité des produits de sécrétion. Un point encore bien établi, c'est que les affections en foyer et la surinfection consécutive sont les plus fréquentes chez les personnes affaiblies et se rencontrent souvent dans la tuberculose héréditaire; d'un autre côté, l'ozène prédispose par lui-même à la cachexie, et les ozéneux se présentent souvent comme des scrofuleux et des anémiques.

Séance du 14 mai 1902.

Discussion sur le rapport de M. Grünwald.

M. Hecht. — Il serait temps vraiment de convenir, une fois pour toutes, que l'ozène n'est pas un symptôme, mais bien une maladie qu'on pourrait encore appeler rhinite chronique fétide atrophique, mais qui, loin d'être une maladie infectieuse ou en foyer, est une affection uniquement de la muqueuse et de l'os sous-jacent, dont nous ignorons encore l'étiologie exacte. De cette façon, on en aurait fini avec les « ozènes syphilitiques, tuberculeux », avec « l'ozène compliquant une sinusite » et on ne parlerait plus que de la « fétidité » de la syphilis, de la tuberculose nasale, etc., réservant le nom d'ozène à ce qui est vraiment une affection indépendante.

Pour ce qui est de la fétidité de l'ozène, je crois qu'elle est pour ainsi dire spécifique et telle qu'on ne la rencontre nulle part ailleurs. Je suis d'accord avec Jurasz quand il prétend qu'elle est inhérente aux mucosités sécrétées; elle n'est donc pas un produit secondaire dû à la rétention ou aux différents microbes qu'on peut trouver dans le mucus. L'influence de ces dernières a été particulièrement exagérée; je rappellerai les expériences de Lombard, de Brindel et Auché, qui ont prouvé que leur nombre peut rester le même en dehors de toute fétidité et que ces microbes prétendus spécifiques se trouvent également dans d'autres affections non fétides. D'autres ont prouvé que la guérison du foyer affecté ne guérit nullement de la fétidité et des croûtes; si la théorie de Grünwald était exacte, comment expliquer que l'ozène, qui atteint également les deux fosses nasales, puisse être dû à une affection en foyer unilatéral (j'en excepte la sinusite sphénoïdale et une partie des ethmoïdites suppurées postérieures)? Autre argument. Nous arrivons des fois à bout de l'ozène, et, ceci par une médication qui ne peut avoir aucune prise sur une affection en foyer.

Je ne veux certes pas dire qu'il ne puisse y avoir coexistence avec une sinusite; pourquoi, d'ailleurs, l'ozène, qui est une maladie diffuse, n'attaquerait-il pas aussi bien les annexes que les fosses nasales? J'ai, d'un autre côté, vu des cas d'ozène où j'ai pu exclure avec certitude toute participation des sinus et, surtout, du sinus sphénoïdal (*Münch. med. Wochens.*, 1898, n° 7); je puis encore me reporter, à ce sujet, aux travaux de Krause,

Rethi et Bayer. Choleira et Cordes, eux aussi, considèrent l'ozène comme une trophoneurose ; d'après ces deux auteurs, l'affection de l'os serait la première en date — exactement comme pour l'ostéomalacie — et la muqueuse ne se prendrait que dans la suite.

Je vous rappellerai que Minder, dans une série de 50 autopsies, n'a pas réussi à trouver de connexion étiologique entre les sinusites et l'ozène. Enfin, comment se fait-il que l'ozène ne soit pas uniformément répandu et qu'on en voie relativement peu, ici, à Munich et aux environs ; par contre, nous voyons autant de sinusites que partout ailleurs.

M. Grünwald. — La suppuration en foyer n'est pas tout ; souvent, elle se passe comme toutes les suppurations nasales, ne donnant lieu qu'à des phénomènes de rhinorrhée, et il n'y a ozène vrai que le jour où celle-ci est surinfectée par le bacille Abel. Les cultures de ce microbe présentent ceci de particulier, c'est qu'elles sécrètent une espèce de colle qui, dans le nez, donne lieu à la formation des croûtes. Que ces dernières conservent ou prennent de l'humidité et elles ne tarderont pas à se décomposer et à devenir fétides. L'atrophie de la muqueuse s'explique aussi facilement ; étant enserrée dans une enveloppe siccative comme sous une couche de collodion, elle s'ischémie et s'atrophie ; les vaisseaux des corps caverneux et ceux qui aboutissent aux os se prennent à leur tour, et c'est ainsi que l'atrophie progresse.

Il y a certainement des faits de guérison de l'ozène par le traitement de l'affection en foyer. Que les autres traitements, tels les lavages, etc., agissent, je ne dis pas le contraire, mais ils ne pourront influencer que le produit de sécrétion, empêcher, par exemple, une surinfection par le bacille Abel ; quant à la source même de la sécrétion, que ce soit une affection osseuse ou des sinus, elle ne pourra guérir que par un traitement plus radical.

J'ai déjà répondu aux autres objections dans le cours de mon rapport ; je n'y reviendrai donc plus.

Séance du 2 juin 1902.

M. Mader. — **La respiration buccale et nasale et les maladies infectieuses** (Sera publiée dans la collection de Bresgen).

M. Schech. — On n'accepte plus aussi généralement que dans le temps l'influence déformatrice de l'obstruction nasale et de la compression musculaire sur la forme du palais, les déviations de la cloison, etc. ; sans vouloir examiner ici le pour et le contre, je dois cependant dire que ces malformations ne sont pas uniquement la suite de la gêne respiratoire ; elles tiennent souvent au type de la race, à la formation du crâne et il y a là des conditions d'hérédité qui entrent en jeu autant que, par exemple, les végétations adénoïdes.

M. Sternfeld. — Pour moi, également, les tumeurs adénoïdes ne sont pas seules en cause, et je crois que les conditions ethnologiques générales et d'hérédité directe interviennent pour une part au moins égale dans la malformation du palais et la respiration buccale. Je traite en ce moment

un enfant de sept ans qui a été opéré il y a quatre ans de ses végétations par un de nos confrères les plus distingués; il respire toujours de la bouche comme auparavant et sa voûte palatine est restée ogivale; c'est, d'ailleurs, le type du dolichocéphale infantile et chez lui il y a un facteur héréditaire très net, la mère ayant eu elle-même des végétations et dans la suite une rhinorrhée abondante qu'on avait mise sur le compte d'une attaque d'ozène. Le frère, âgé de neuf ans, a été opéré il y a cinq ans; il a un palais normal, mais respire de la bouche autant que l'autre. Quoi en conclure, sinon que chez le premier l'influence de l'hérédité ne peut être niée, et que chez tous les deux on a de nouveau négligé tout traitement post-opératoire tel qu'il devrait logiquement être prescrit après ces sortes d'interventions; et si j'y tiens tellement, c'est que j'ai vu des cas d'obstruction nasale par végétations inopérables pour une cause ou une autre guérir par le seul fait d'habituer les enfants à fermer la bouche et à faire de la gymnastique respiratoire.

M. Trautmann. — A propos de l'importance que peut quelquefois avoir une bonne respiration par le nez, je puis vous citer le cas suivant. J'ai traité, en 1899, un ouvrier souffrant de phénomènes inflammatoires de la gorge et du larynx et se présentant avec une obstruction nasale des plus complètes. Les fosses nasales étaient bourrées de fongosités; le pharynx était occupé par plusieurs ulcérations érosives plus étendues que celles qu'on a l'habitude d'y voir. J'ai commencé par débarrasser le nez d'une façon aussi complète que possible; pendant le curettage, la cloison très amincie et comme rongée a cédé et il s'est fait une perforation. A la fin, le malade put de nouveau librement respirer du nez. Il resta très longtemps sans revenir; quand il se présenta de nouveau, on put constater que toutes les ulcérations étaient parfaitement guéries.

J'avais fait examiner les fongosités, pensant qu'il pouvait à la rigueur s'agir d'une maladie infectieuse telle que tuberculose, morve, lupus, etc. qui m'aurait expliqué en même temps les ulcérations pharyngiennes. Toutes les recherches faites dans ce sens sont restées infructueuses, et je me suis arrêté à la fin au diagnostic de papillomes du nez.

Le pharynx n'a donc pas pu être infecté par les néoformations papillomateuses, mais l'obstruction nasale n'aurait-elle pas créé un *locus minoris resistentiae* au niveau du pharynx? Comme vient de nous rappeler notre confrère Mader, l'air qui passe par la bouche est plus froid et plus sec et certainement plus infecté que celui qui passe par le nez. Il est un fait certain, c'est que le rétablissement de la respiration par le nez a eu une influence prépondérante sur les ulcérations et que la guérison spontanée n'est pas due à autre chose.

M. de Riedl. — Je viens d'essayer le traitement par l'iode des tumeurs adénoïdes tel que l'avaient préconisé Lucas-Championnière (6 gouttes de teinture d'iode pour des enfants de trois à six ans, trois fois par jour, en augmentant d'une goutte par jour, jusqu'à la dose de 60 pendant six à huit semaines) et Lapayse, qui, lui, recommande l'iodure de potassium (une cuillerée à café tous les jours pendant trois semaines d'une solution

de 10 pour 150). Je dois avouer que je n'ai pas eu plus de résultats qu'avec les autres traitements médicaux.

M. Hecht. — Le retentissement des végétations adénoïdes sur l'état général de l'enfant a encore été mis dernièrement en lumière et d'une façon particulièrement intéressante par les recherches de Lichtwitz et Sabrazès sur la composition du sang avant et après l'opération. Un autre point sur lequel nous sommes tous d'accord, c'est que l'enfant une fois opéré, il faut veiller à ce que vraiment il respire du nez; il faut donc le suivre ou donner les instructions nécessaires. J'ai même vu souvent une rhinite hypertrophique se développer après l'ablation des végétations et ceci même dans des cas où j'avais pu faire mon diagnostic par la seule rhinoscopie antérieure; il n'y avait donc pas de rhinite auparavant, et elle ne s'est développée que du jour où l'air passait et irritait de ce fait une muqueuse qui jusque-là n'avait pas été habituée à son contact; j'ai même dû intervenir dans tous ces cas et soigner le nez.

M. Mader. — Je répondrai au Dr Schech que j'apprécie autant que lui l'influence de l'hérédité et de la formation du crâne; les végétations donnent lieu à des malformations palatines, mais elles ne sont pas seules à les donner. Quant au traitement post-opératoire et à son influence sur le résultat définitif, je suis d'accord avec nos confrères. Nous n'obtenons pas toujours la respiration nasale: 1° parce que nos instruments pour le curettage du naso-pharnyx laissent encore à désirer, et à ce propos je me permettrai de vous soumettre bientôt un modèle que j'ai expérimenté sur le cadavre et dont je me sers depuis il y a un an; 2° parce que nous négligeons trop l'entraînement post-opératoire qui, pour l'enfant, consiste en somme à tenir sa bouche constamment fermée et à réagir de cette façon contre les dilatateurs buccaux qui, à la longue, se sont hypertrophiés; 3° parce que nous ne traitons pas les lésions nasales concomitantes, et à ce sujet je rappellerai que même chez les tout petits on peut rencontrer de véritables hypertrophies des cornets.

Séance du 10 novembre 1902.

M. Trautmann. — **La respiration nasale et ses effets prophylactiques et thérapeutiques.** (Sera publié dans la *Münch. med. Wochens.*)

La cavité buccale et les amygdales servent de porte d'entrée pour un assez grand nombre de maladies infectieuses; mais, bien que le fait ait été prouvé, par exemple, pour la tuberculose, la fièvre typhoïde, la scarlatine, la pneumonie, la pleurésie, l'ictère, le catarrhe intestinal, la pyhémie et le rhumatisme articulaire, et qu'on ait même cité la concordance de certaines angines avec les endocardites, l'érythème noueux et l'urticaire, il est, en somme, assez rare, et l'affection reste la plupart du temps cantonnée au

niveau des amygdales. On aurait donc grand tort de considérer ces dernières comme les causes premières de l'infection et de croire les malades à l'abri une fois qu'ils sont débarrassés de leurs amygdales. Tout au contraire, les amygdales jouent le rôle de barrière et de point d'arrêt, et ce n'est qu'une fois la barrière franchie, que l'organisme peut être envahi. Aussi l'ablation n'en doit plus être faite à tort et à travers, mais seulement au cas de nécessité ; se rapporter, par exemple, aux règles indiquées par Phocas. Le rôle protecteur des amygdales est encore renforcé sinon dépassé par celui d'une bonne respiration nasale. Notre collègue Mader nous a montré, dans la dernière séance, ce que perd la gorge, et l'organisme en général, en manquant d'une ventilation nasale normale; moi-même je vous ai rappelé par une observation personnelle ce que l'on peut gagner par le rétablissement de la perméabilité nasale. J'ai donc raison de dire que la respiration nasale jouit de propriétés thérapeutiques autant que prophylactiques et, à ce propos, laissez-moi vous rappeler que bien des pharyngo-laryngites guérirent par un traitement nasal approprié, surtout dans les cas où les lésions nasales sont peu bruyantes et peu visibles. Mais encore, ici, n'allez pas trop loin et ne faites que juste ce qui est nécessaire pour ne pas entraver le rôle préservateur des fosses nasales et de ses sécrétions.

M. Schech. — J'ai vu une fois une angine suivie d'urticaire généralisée, et une autre fois de rhumatisme articulaire; plusieurs affections cardiaques que j'ai soignées m'ont semblé être dues à la même cause. Le nez peut être la porte d'entrée au même titre que les amygdales; n'a-t-on pas trouvé dans le nez normal trente-cinq sortes de micro-organismes? il faut dire, cependant, que c'étaient, la plupart, des saprophytes. L'expérience de tous les jours nous montre, d'accord avec les idées émises par le Dr Trautmann, que le rétablissement de la perméabilité du nez prévient les catarrhes des voies respiratoires.

M. Hecht. — L'indication de l'amygdalotomie se pose d'une façon bien plus fréquente que ne le voudraient Trautmann et Phocas. Je crois qu'il faut opérer même si l'amygdale ne s'étend pas jusqu'à la ligne médiane; tout le monde a eu l'occasion d'intervenir pour des hypertrophies moins prononcées; comment d'ailleurs pourrait-on autrement traiter les petites amygdales anfractueuses et celles à calculs; au cours de la discission, nous enlevons — au moins la majorité de nous — tout ce que nous pouvons, parce que nous cherchons justement à réduire les anfractuosités et à les remplacer par un tissu cicatriciel régulier. Inutile de dire que de cette façon nous réduisons, si nous ne l'enlevons pas complètement, l'importance physiologique du tissu amygdalien. Et, d'après les idées modernes, nous voyons dans les amygdales, surtout dans celles qui sont irrégulières et anfrac-

lueuses, moins une barrière qu'un appel aux infections générales et c'est dans ce sens que nous les traitons, sans toutefois vouloir les enlever toutes de propos délibéré.

M. Trautmann. — Naturellement, quand le tissu amygdalien est atteint à tel point qu'il ne peut plus être d'aucun secours à l'organisme, il faut l'enlever; mais si je me suis permis de recommander les indications d'après Chocas, c'était surtout pour réagir contre la trop grande légèreté avec laquelle on pratique l'amygdalotomie et pour rappeler que là où un traitement conservateur approprié peut leur rendre leurs propriétés préservatrices, il faut les ménager.

M. Trautmann. — **A propos d'un syphilome hypertrophique diffus de la face à point de départ nasal.** (Paru dans le n° 1 du tome LXIII des *Archiv f. Derm. u. Syph.*)

En dehors de la filaire du sang, plusieurs autres affections — telle la syphilis — peuvent produire une augmentation de volume d'une partie du corps. A propos des hypertrophies syphilitiques, Mracek distingue deux formes, l'une qui comprend l'œdème induré et les infiltrations conjonctives qui sont la suite d'une affection localisée des vaisseaux et des lymphatiques ou qui suivent les rétractions cicatricielles (il s'agit donc de lésions post-syphilitiques, non régressibles par le traitement), et l'autre qui rappelle assez bien l'éléphantiasis et qui est un produit syphilitique direct, susceptible de réagir au traitement classique. Cette dernière forme ne se montre que dans la troisième période; elle n'est cependant pas due à une agglomération de petites gommes, mais représente plutôt une infiltration gommeuse, indurée et plus ou moins diffuse. Bidou, en 1886, leur a donné le nom de syphilome hypertrophique diffus. Son point d'élection est la face, le pourtour des lèvres, les joues, le nez et la langue; pour cette dernière, Zeissl a proposé le nom de glossite indurée diffuse.

Aux observations publiées jusqu'à ce jour par Mracek, Thimm, Schwimmer, Thévenin, je puis ajouter le cas suivant. Il s'agissait d'une infiltration indurée diffuse avec hypertrophie du nez, des joues et de la muqueuse des parties antérieures des fosses nasales. La lèvre supérieure est indurée et boursouflée; elle se présente avec des ulcérations et des rhagades; par-ci par-là, quelques nodosités. L'audition est diminuée des deux côtés. On avait traité le malade pour du sclérome. Le traitement ioduré donne une régression assez sensible au bout de cinquante jours, puis neuf mois après, la guérison est complète.

Le diagnostic de la forme syphilitique s'est fait au cours du

traitement (se rapporter à ce qui a été dit plus haut). Il ne pouvait pas s'agir d'un agglomérat de gommes, puisque l'infiltration a régressé dans sa généralité et sans passer par une série de centres ou de noyaux.

M. Schech. — Il doit y avoir une certaine analogie entre la forme décrite par Trautmann et la laryngite hypertrophique syphilitique, qui ne réagit que très difficilement au traitement spécifique; au niveau de la langue j'ai vu également un cas d'induration syphilitique avec rétraction qui s'est compliqué dès la deuxième année de carcinome là où la rétraction avait été la plus forte. (*Monats. f. Ohrenheilk.*, XXXVI, nos 10 et 12.)

Dr Bertemes.

REVUE GÉNÉRALE ET ANALYSES

NEZ ET PHARYNX NASAL

Déviation de la cloison nasale, par le Dr Sargnon.

L'auteur présente un enfant de huit mois atteint d'une déviation de la cloison telle que la respiration nasale était impossible. La partie déviée de la cloison fut enlevée à la curette, et, pour remédier à la déviation due à la torsion des os propres du nez, l'auteur conseille l'application d'un pansement compressif nocturne tirant le nez du côté opposé à la déviation. La respiration nasale fut ainsi rétablie, sans affaissement du nez. (*Lyon méd.*, n° 38, 21 septembre 1902.)

Dr Mercier Bellevue.

Un cas de collapsus subit avec arrêt de la respiration et cyanose (spasme de la glotte?) comme conséquence de l'opération des végétations adénoïdes; trachéotomie; guérison, par M. Mygind.

Ayant eu l'occasion de remarquer deux cas de dyspnée très intense chez deux jeunes enfants au cours de l'adénotomie, l'auteur crut devoir se munir désormais des instruments nécessaires à la trachéotomie. Bien lui en prit, car, appelé à opérer un enfant de deux ans, cyphotique et atteint de bronchite chronique, l'auteur vit, au moment où l'instrument attaquait les masses adénoïdes, la respiration et l'hémorragie s'arrêter et la face se cyanoser. Malgré tous

les soins, la cyanose augmenta, le petit patient fut trachéotomisé, et la respiration reparut aussitôt. Les suites opératoires furent accidentées; en tout cas, on n'observa jamais l'expulsion d'aucune masse adénoïdienne. L'auteur croit qu'il s'agit d'un spasme de la glotte, qui se serait, du reste, présenté antérieurement chez cet enfant, sous l'influence des moindres contrariétés. (*Semaine méd.*, n° 35, août 1902.) Dr MERCIER BELLEVUE.

OREILLES

La cure radicale de l'otorrhée chez le Dr Jansen, à Berlin, par le Dr JAUMENNE.

L'intervention chirurgicale ne rencontre pas que des adeptes; tandis que certains sont partisans de l'abstention tant que l'abcès auriculaire reste localisé, d'autres, au contraire, vont directement à la source de l'otorrhée. Tel est l'avis de Jansen, qui pose les indications à la cure radicale de la manière suivante :

Il y a nécessité d'opérer : 1° quand, au cours d'un otorrhée chronique, on constate la présence de fongosités sur les parois de la caisse; 2° lorsque, au cours du traitement d'une otorrhée fétide, après huit jours de lavages journaliers, le pus reste encore fétide, ce qui indique l'existence d'un foyer suppuratif dans la cavité attico-antrale; 3° lorsqu'il y aura otorrhée abondante et tenace avec perforation dans le segment inférieur du tympan, signe de carie de l'aditus et de l'antre; 4° dans tous les cas de mastoïdite, avec ou sans fistule naturelle, liée à une otorrhée chronique; 5° en présence d'un cholestéatome ayant occasionné de grands dégâts ou siégeant dans l'antre ou l'attique.

Les autres cas de cure radicale sont ceux d'une indication urgente, tels que phénomène de pyohémie, paralysie faciale récente, labyrinthite, menace d'accidents cérébraux, etc.

Quant à l'opération, Jansen s'adjoint deux aides : un pour l'anesthésie, le second pour tenir les écarteurs. Tous les instruments sont placés sous la main de l'opérateur, qui fait lui-même l'hémostase à l'aide d'une pince à longs mors.

Comme anesthésique, Jansen emploie l'éther. Les gouges dont il se sert présentent une surface plane et une surface convexe, surtout accusée sur les bords, entamant l'os dans un seul plan. Pour découvrir l'antre, l'opérateur prend comme point de repère le canal semi-circulaire externe. Dans l'ouverture de l'aditus il ne se sert pas du protecteur de Stake, et reconnaît le plancher du tunnel à l'aide d'un crochet mousse; le mur de la logette est abattu à la gouge qu'il dirige en haut, tangentiellement à la paroi supérieure du conduit osseux, et en bas parallèlement au facial, dont la direction lui est donnée par le plancher de l'aditus. La cavité opératoire est régularisée à la fraise électrique; les osselets sont parfois conservés. Enfin l'épidermisation de la cavité opératoire est obtenue et favorisée par la greffe de lambeaux épidermiques, faite après hémostase complète. L'incision rétro-auriculaire est suturée immédiatement sur toute son étendue. (*Presse oto-laryngol. belge*, n° 10, 1902.)

Dr Mercier Bellevue.

Recherches expérimentales sur les fractures indirectes du rocher, par M. Boissat.

L'auteur ne fait qu'indiquer les résultats obtenus par des pressions exercées sur des têtes entières avec cerveau et enveloppes, à l'aide d'un étau ou d'un marteau.

Quand la pression était exercée suivant le diamètre mastoïdien, il y avait toujours fracture irradiée de la voûte à la base, une fracture de l'étage moyen.

Quand la pression était exercée suivant le diamètre mastoïdo-orbitaire, on obtenait une fracture irradiée de la voûte à la base, une fracture de l'étage postérieur avec irradiation au rocher.

Le choc direct, porté suivant le diamètre bi-mastoïdien, déterminait toujours une fracture de la pointe du rocher et une fracture parallèle isolée sur la face antérieure.

Le choc direct, porté suivant le diamètre bimastoïdo-orbitaire, produisait des fractures diverses : les unes, fractures isolées de la pointe; les autres, fractures isolées perpendiculaires typiques; parfois des fractures obliques avec broiement de la mastoïde; dans d'autres cas, des fractures

perpendiculaires classiques, passant par le conduit auditif interne ou le toit de la caisse. Dans les premières fractures, le rocher se brise en son point le plus faible qui correspond aux cavités de l'oreille interne; dans les secondes, c'est la partie externe du rocher, la plus résistante, qui pénètre dans la partie interne moins solide. (*Lyon méd.*, n° 38, 21 sept. 1902.)

Dr MERCIER BELLEVUE.

Kyste sébacé du conduit auditif externe *(Quiste sebaceo del conducto auditivo externo)*, par le Dr L. CARRALERO.

Il s'agit d'un jeune homme de vingt-cinq ans, ayant un écoulement d'oreilles, avec douleurs et surdité assez marquée.

A l'examen, on trouve l'oreille pleine de pus qui recouvre une tumeur. Au premier abord, on pouvait penser à un polype. Mais, l'oreille une fois nettoyée, il fut facile de voir qu'il s'agissait d'un kyste sébacé.

Au moyen de pinces et de la curette de Wolkman, il fut procédé à son ablation.

Après cinq ou six pansements, tout était rentré dans l'ordre.

L'auteur fait remarquer l'extrême rareté des kystes sébacés du conduit auditif externe; c'est ce qui fait l'intérêt de son observation. (*Bolet. de laringol.*, año II, n° 10.)

Dr G. DUPOND.

CROUP ET DIPHTÉRIE

Angine diphtéritique pure; pseudo-rhumatisme avec endopéricardite diplococcique; mort, par M. MONNIER.

Le malade qui fait le sujet de cette observation est un jeune soldat âgé de vingt-quatre ans qui, après une diphtérie confirmée par l'examen bactériologique, allait entrer en convalescence lorsqu'il fut subitement pris d'une éruption polymorphe avec vives démangeaisons, qui fit tout d'abord songer à du rhumatisme articulaire aigu. Le salicylate ne produisit aucun effet et, environ cinq jours après le début des douleurs articulaires, la température s'éleva, le pouls devint paradoxal, la respiration angoissante, le cœur et les poumons accusèrent des lésions sérieuses et,

malgré les soins les plus assidus, le malade mourut au bout de dix jours.

L'autopsie permit de constater l'existence de fausses membranes pleurales récentes, des noyaux de broncho-pneumonie disséminés vers les bases en particulier; sur le bord libre des valvules des saillies verruqueuses, sortes de végétations de la grosseur d'une tête d'épingle. Le foie est augmenté de volume, les reins offrent les caractères d'une néphrite diffuse aiguë, la rate hypertrophiée.

Les recherches bactériologiques ont permis de déceler nettement un diplocoque. L'auteur se demande à quoi a bien pu succomber ce malade, emporté rapidement par une endopéricardite survenue après une diphtérie en apparence bénigne puisque, à aucun moment, il n'y a eu ni fièvre ni albuminurie.

L'auteur ne croit pas que, sous l'influence débilitante de la diphtérie, le malade ait été atteint de rhumatisme articulaire aigu. Cette preuve négative, il la trouve dans l'insuccès absolu du salicylate de soude; il ne croit pas non plus à des accidents post-séro-thérapiques qui sont incapables de produire les complications d'endopéricardite qu'a présentés le malade. S'agirait-il alors d'un pseudo-rhumatisme infectieux tel qu'on en rencontre au cours d'une blennorragie ou d'une scarlatine? Nombreux, en effet, sont les pseudo-rhumatismes infectieux. Mais les recherches bactériologiques ne permettent, dans le cas présent, de songer qu'au pseudo-rhumatisme infectieux d'origine diplococcique. Quoique très rares, les faits de pseudo-rhumatisme infectieux d'origine diphtéritique ne sont pas exceptionnels, et il existe des observations d'endocardites et de péricardites survenues au cours de la diphtérie. En résumé, l'auteur croit que, à la faveur d'une angine diphtéritique, des germes secondaires ont envahi l'organisme du malade, une diplococcie s'en est suivie et a déterminé un pseudo-rhumatisme infectieux avec endopéricardite dont le malade est mort. (*Gaz. méd. de Nantes*, n° 44, août 1902.)

Dr Mercier Bellevue.

VARIA

Deux actinomycoses cervico-faciales, par M. Poncet.

1° Actinomycose temporo-maxillaire droite chez une femme de vingt-cinq ans envoyée à l'hôpital pour des lésions inflammatoires occupant la moitié droite de la face. En mars 1901, apparition de la tumeur, sans coloration anormale de la peau, et qui s'accompagne de trismus. On croit d'abord à une fluxion dentaire; en septembre, la tumeur grossit; en janvier 1902, elle commence à s'ulcérer. La tumeur dépassa peu à peu la région massétérine et arriva jusqu'au niveau de la fosse temporale. Actuellement, toute cette région est empâtée, dure, non douloureuse soit spontanément, soit à la pression. La peau est normale, sauf par places, où l'on voit, sous l'épiderme, un exsudat blanc jaunâtre contenant des grains jaunes. Il y a du trismus, et la malade se plaint de céphalées et de douleurs d'oreilles. Etat général bon. Pas d'adénopathie. Il ne fut procédé à aucune intervention chirurgicale; sous l'influence de la médication iodurée (6 grammes par jour); la malade fut rapidement améliorée.

2° Actinomycose du plancher de la bouche, avec grosse tumeur anthracoïde suppurante de la région sus-hyoïdienne gauche. Envahissement secondaire de la peau du cou. Telle était la situation d'un mineur âgé de trente ans, qui vint à l'hôpital se plaignant de partout, et dans un état général des plus précaires.

L'aspect des lésions, absolument typique, permet de faire d'emblée le diagnostic; la peau violacée, parsemée de petites tuméfactions où l'on peut voir des grains actinomycosiques. La tumeur exhale une odeur fétide tout à fait spéciale. Non douloureuse à la pression, la masse est, dans son ensemble, d'une dureté ligneuse, formant un bloc homogène très dense. Pas d'adénopathie; pas de trismus; pas de gêne de la déglutition ni de la respiration. L'examen histologique confirme le diagnostic d'actinomycose. Après large incision cruciale de la gangue inflammatoire, le malade est soumis au traitement ioduré; l'induration disparaît et, un mois après l'intervention, le malade quittait l'hôpital.

Dans ces deux observations, le diagnostic fut facile. L'auteur insiste, cependant, sur la longueur de la période d'incubation qui, chez le deuxième malade, dura environ deux mois, période prémonitoire pendant laquelle le malade perdit ses forces et déclina rapidement; l'auteur croit, dans ce cas, à une véritable toxhémie d'incubation. La peau devint jaune, sèche; le malade ne tarda pas à tomber dans la cachexie actinomycosique. Le pus qui s'écoule des fistules a une odeur nauséabonde « mélange de levain et de putréfaction sébacée ». Au point de vue du traitement, la ligne de conduite variera avec l'étendue et la nature des lésions : si les lésions sont osseuses, cavitaires, diffuses, l'intervention sanglante, toujours incomplète, offre des dangers; si, au contraire, les lésions occupent uniquement les parties molles et que l'intervention permette d'atteindre tous les foyers, il n'y a pas d'hésitation, l'opération fera merveille en lui adjoignant, cela va sans dire, le traitement ioduré. (*Gaz. des hôpit.*, n° 73, juillet 1902.)

Dr Mercier Bellevue.

Trépanation pour troubles consécutifs à une fracture ancienne du crâne, par M. Broca.

Le sujet de cette observation est un bébé de vingt-cinq mois qui, en plus d'accidents cérébraux consécutifs à une fracture ancienne du crâne, présente une surdité telle qu'il en est arrivé à ne plus parler. L'enfant marche les jambes écartées, la tête entraînant le reste du corps; ce petit sujet est muet parce qu'il est sourd. A l'âge de dix-neuf mois, l'enfant reçut un coup de pied de cheval au-dessous et en arrière de la bosse pariétale gauche. Au bout de six jours l'enfant était sur pied, mais la plaie suppure encore, ce qui, d'après l'auteur, est l'origine d'une partie des phénomènes que l'on constate actuellement. Les symtômes que l'on a pu constater quelques jours après le trauma sont ceux d'une méningite relativement bénigne terminée par guérison, et la porte d'entrée de cette infection secondaire ne peut être cherchée que dans la plaie cutanée. Par contre, l'auteur ne peut dire, d'une façon cer-

taine pourquoi l'enfant est devenu sourd, mais il fait remarquer que l'ouïe ne s'est perdue qu'au bout de trois mois et à la suite d'accidents méningés; de plus, il faut écarter toute idée de syphilis. L'hypothèse la moins mauvaise serait, d'après l'auteur, de croire à un reliquat de méningite diffuse vers la base.

L'intervention secondaire d'une méningite adhésive rend compte de l'état local du crâne qui, au niveau de l'ancienne fracture, présente une perte de substance de la boîte cranienne, où l'on peut toucher et constater *de visu* les battements systoliques du cerveau. Si la conséquence immédiate des traumas cérébraux paraît moindre chez l'enfant que chez l'adulte, par contre les troubles psychiques éloignés semblent plus à redouter. Bien que chez ce jeune malade on ne puisse attribuer les troubles constatés à une compression ou même à une esquille osseuse ayant glissé sous la boîte cranienne, l'auteur est d'avis de pratiquer la trépanation et, s'il ne trouve aucun fragment osseux, il pourra libérer la dure-mère saine.

Ce qui semble indiquer et justifier la nécessité de l'opération, c'est l'ensemble des phénomènes qui permettent d'attribuer la déchéance cérébrale constatée aux reliquats de méningite suppurée, survenue quelques jours après la fracture. L'auteur espère une amélioration du caractère et de la marche, mais considère comme irrémissible la surdité de ce pauvre petit.

L'opération a été pratiquée en juin 1902. Ainsi qu'il l'avait prévu, l'auteur n'a rencontré aucun séquestre osseux, mais quelques cheveux enkystés dans la profondeur; les bords osseux ont été réséqués jusqu'à la dure-mère saine; les tissus morbides excisés. Un mois et demi après, l'enfant pouvait être considéré comme guéri; la surdité n'était en rien modifiée, mais le caractère était devenu moins hargneux et l'enfant pouvait marcher et même courir tout seul. (*Gaz. des hôpit.*, n° 119, 26 oct. 1902.)

Dr Mercier Bellevue.

Bordeaux. — Impr. G. Gounouilhou, rue Guiraude, 11.

24e ANNÉE. N° 13. 28 MARS 1903.

REVUE HEBDOMADAIRE
DE
LARYNGOLOGIE, D'OTOLOGIE
ET DE RHINOLOGIE

A PROPOS DE TROIS CAS DE SINUSITE MAXILLAIRE AIGUË CONSÉCUTIVE A DES ABCÈS PHLEGMONEUX PRÉMAXILLAIRES D'ORIGINE DENTAIRE[1]

Par M. A. GROSJEAN, interne des hôpitaux de Nancy.

Les chirurgiens du XVIIIe siècle et ceux de la première moitié du XIXe qui se sont occupés les premiers des affections du sinus maxillaire méconnaissaient l'empyème *latent*, celui qui, à l'examen rhinoscopique, ne se révèle à nous que par un écoulement purulent bien spécial, au niveau du méat moyen (signe de Frænkel), et, à l'épreuve diaphanoscopique, par l'obscurité relative du sinus. Mais les cas où cet empyème coexistait avec une suppuration prémaxillaire, ces accidents reconnaissant comme origine une carie dentaire[2], n'avaient pas échappé à leur observation. Aussi étaient-ils arrivés à con-

1. Travail de la clinique d'oto-rhino-laryngologie de la Faculté de Nancy, reçu le 28 février 1903.

2. On sait que la carie dentaire est une cause très fréquente de sinusite maxillaire : « La cause la plus ordinaire de l'empyème du sinus est la carie dentaire ou la périostite alvéolo-dentaire, cette périostite étant due à une contusion, un coup, une chute, parfois au scorbut, à la stomatite mercurielle. Si elle se localise dans l'épaisseur de la gencive, elle constitue un petit abcès connu sous le nom de *parulie*. Mais cette inflammation peut passer dans le sinus maxillaire et se traduire par la formation d'un empyème. Cette extension de la périostite alvéolo-dentaire explique très bien

sidérer l'ouverture à l'extérieur de l'abcès sinusien à travers la paroi antérieure du sinus comme le mode habituel de terminaison spontanée de l'empyème maxillaire : les sinusites maxillaires tendent à *s'extérioriser*, et peuvent ainsi guérir spontanément.

Luc, dans une communication assez récente à la Société de laryngologie[1], a bien mis en relief l'erreur d'interprétation commise par ces auteurs :

« J'avoue, dit-il, que j'avais peine à m'expliquer de pareilles allégations, si peu en accord non seulement avec ma propre expérience, mais aussi avec celle d'autres auteurs qui se sont très spécialement occupés de la question, et notamment avec celle de Ziem, de Dantzig, à qui nous devons la conception moderne de l'empyème maxillaire, et qui avançait formellement, dès sa première publication sur la question, n'avoir jamais rencontré de gonflement douloureux prémaxillaire chez aucun de ses malades atteints de suppuration de l'antre d'Highmore ; et je me sentais porté à admettre que cette partie de la description des anciens auteurs rentrait dans cette catégorie d'allégations inspirées par des idées théoriques et des assimilations erronées, et qui vont se transmettant d'un auteur à un autre et se perpétuant indéfiniment sans contrôle.

» Sur ces entrefaites, j'eus l'occasion d'observer et de traiter tout récemment, et presque simultanément, deux malades atteints d'une variété spéciale de sinusite maxillaire aiguë d'origine dentaire, et l'étude de ces faits m'a amené à la

que pour amener la suppuration sinusale point n'est besoin que les racines de la dent fassent saillie dans la cavité du sinus, comme parfois le cas se présente..... »

Tel, *De l'empyème aigu compliqué du sinus maxillaire* (Thèse de Bordeaux, déc. 1900, p. 20 et 21).

Le même auteur ajoute plus loin, à propos du diagnostic : « ... il faut songer à la coexistence possible d'un empyème et d'une ostéo-périostite alvéolaire, celle-ci étant la cause de celui-là. » (*Ibid.*, p. 33 et 34.)

1. *Contribution à l'étude et à l'histoire des sinusites maxillaires aiguës* (Soc. franç. de laryngol., 1899).

conviction que les anciens auteurs avaient bien vu ce qu'ils avaient décrit, mais qu'ils avaient péché par l'interprétation.

» ..... Moi-même, dit-il plus loin, moi-même en présence de l'ensemble des symptômes présentés par mes deux malades, si je n'avais pris soin d'en analyser la succession et de constater la communication du foyer sous cutané avec le fond de l'alvéole dentaire perforée, j'aurais grandement risqué de les mal interpréter et d'émettre la supposition que j'avais eu affaire à un double exemple d'empyème maxillaire aigu ayant fait irruption jusque sous la peau de la joue, à travers la paroi antérieure de l'antre. Or, la lecture des observations publiées par les anciens chirurgiens sur ce sujet, m'a amené à la conviction que telle avait été leur erreur, et que les prétendus exemples rapportés par eux, de sinusites maxillaires terminées par des fistules cutanées au niveau de la joue, étaient des cas de périostite prémaxillaire analogues aux miens, et que si chez leurs malades le sinus avait participé à la suppuration, cela n'avait été que secondairement. »

En effet, au lieu de la filiation suivante admise autrefois sans contrôle pour expliquer la genèse des accidents dans *tous* les cas de sinusite *fistulisée* à la région prémaxillaire, — carie dentaire et infection de l'alvéole; *infection du sinus maxillaire* par propagation à travers le fond de l'alvéole; *ouverture secondaire de l'abcès sinusien sous les téguments de la joue,* à travers la paroi antérieure du sinus. — Luc a constaté cliniquement, à plusieurs reprises, le fait suivant, et nous-même avons vérifié bien des fois l'exactitude de ses assertions : assez souvent au contraire les lésions se succèdent dans un ordre presque inverse, à savoir : carie dentaire, propagation de l'infection sous le périoste prémaxillaire, à travers la paroi antérieure si mince et souvent déhiscente de l'alvéole ; d'où phlegmon prémaxillaire dont le pus, directement en contact avec la paroi antérieure du sinus, provoque l'ostéite de cette

paroi[1] et, finalement, en amène la perforation : l'*empyème du sinus, dernier terme* de la série d'accidents, est alors constitué[2].

Nous apportons à l'appui de cette thèse plusieurs observations cliniques dignes d'intérêt[3], qui viennent s'ajouter à celles de Luc (on les dirait, d'ailleurs, calquées sur ces dernières) pour montrer que dans un certain nombre de cas — peut-être plus nombreux qu'on ne le suppose — cette manière de voir correspond exactement à la réalité des faits.

Voici d'abord trois observations personnelles de phlegmon érysipélateux prémaxillaire, suivi manifestement de sinusite maxillaire aiguë. Dans les deux premières, l'opération a confirmé le diagnostic; dans la troisième, cette preuve manque, mais l'ensemble des symptômes ne laisse aucun doute sur l'existence d'un empyème de l'antre.

Observation I. — *Phlegmon diffus érysipélateux de la face d'origine dentaire, suivi de sinusite maxillaire. Intervention simultanée par la joue et par la bouche. Drainage nasal. Guérison.*

François F..., cultivateur, âgé de cinquante-six ans, était venu consulter à la clinique une première fois le 11 novembre dernier, se plaignant d'une hydrorrhée nasale très abondante et continuelle par la narine droite. L'écoulement, purement séreux d'abord, était devenu peu à peu purulent. Interrogé, le malade raconta que le 17 septembre 1900 il avait été pris subitement d'un violent mal de dents du côté droit, s'accompagnant de céphalée. Puis est survenue

1. Quoique, ainsi que le fait remarquer Rollet, « le phlegmon du tissu cellulaire ait en général peu de tendance à se propager à l'os voisin. » (E. Rollet, Étiologie des ostéites de l'orbite. *Lyon méd.*, 1896, n° 10.)

2. On a observé depuis longtemps des empyèmes sinusiens consécutifs à certaines affections de l'os maxillaire : « Dans ces cas (tumeurs syphilitiques, tuberculeuses ; kystes suppurés), on n'a pas affaire à un empyème de l'antre proprement dit, car le pus ne provient pas de la muqueuse sinusienne. Il a été déversé dans l'intérieur de la cavité par la rupture du kyste ou de l'abcès osseux syphilitique ou tuberculeux ; ce n'est que consécutivement que le pus, agissant comme corps étranger et par les microbes pathogènes qu'il renferme, détermine une suppuration secondaire de la muqueuse.... » (Lichtwitz, Complication des empyèmes des cavités accessoires du nez. *Bull. méd.*, 1893, p. 948.)

3. Recueillies à la clinique de M. le professeur agrégé Jacques, dans le courant de l'année 1901-1902.

une tuméfaction considérable de la région malaire, descendant jusque sur le côté droit du cou; en même temps apparaissait une fièvre intense; le malade fut en proie au délire durant vingt-quatre heures. Ce n'est que le quatrième jour que l'on fit des incisions de ce *phlegmon diffus avec érythème érysipélateux* (diagnostic porté à ce moment-là). Incision dans la bouche sur la gencive supérieure droite. Autre incision sur la joue droite, dans la région du sinus maxillaire. Quinze jours après on dut encore pratiquer une large incision dans la région fronto-pariétale droite et plusieurs autres petites, pour ouvrir des collections purulentes, au-dessus et au-dessous de l'orbite. Les pansements ont été continués pendant cinq mois. L'incision profonde de la région prémaxillaire ne se cicatrisa complètement que vers le début de mars 1901. Cinq ou six semaines après cette cicatrisation, le malade vit réapparaître des abcès de la même région (joue et sillon naso-génien), abcès qui donnèrent lieu à une fistule par où s'écoulait du pus d'une façon intermittente. Les molaires et prémolaires droites supérieures, cariées depuis longtemps et cause de maux de dents, ne purent être arrachées convenablement. Lors de l'extraction, tentée en juin 1901, elles se cassèrent au niveau de la gencive; mais le patient n'en souffrit plus et la mastication continua même à se faire de ce côté droit. Les fistules cutanées furent traitées par l'application de compresses boriquées; gargarismes fréquents, pour débarrasser la bouche du pus qui venait sourdre avec du sang de temps en temps, lorsque le malade faisait des mouvements de succion ou de salivation. Cependant, *peu à peu s'établissait une rhinorrhée,* purement séreuse d'abord, puis purulente et très abondante par la narine droite, et le patient remarqua à l'angle de la mâchoire inférieure, du côté droit, quelques ganglions engorgés.

Venu consulter à la clinique le *11 septembre 1901,* il ne peut se décider à entrer à l'hôpital pour un séjour de quelques semaines qu'on lui dit être indispensable.

Ce n'est que le *20 novembre* qu'il consent à recevoir nos soins.

C'est un homme de constitution robuste encore, ne présentant dans ses antécédents héréditaires et personnels rien de particulier; son état général est excellent.

État de la lésion. — A la partie moyenne de la joue droite, à 2 centimètres environ de l'aile du nez, on constate une dépression infundibuliforme d'où s'écoule un pus verdâtre. Tout autour, les téguments sont rougis, mais la pression n'y est pas douloureuse.

De la narine s'écoule un liquide séro-purulent qui irrite la lèvre

supérieure au-dessous de cette narine. La rhinoscopie antérieure et la rhinoscopie postérieure font découvrir dans la fosse nasale une assez grande quantité de pus crémeux, verdâtre. Après avoir épongé ce pus, on constate une dégénérescence polypeuse du cornet moyen droit.

L'obscurité du sinus maxillaire droit est très nette à la diaphanoscopie.

Dans la bouche, on remarque des dents en très mauvais état, et en particulier de nombreux débris à l'arcade supérieure droite.

L'engorgement des ganglions sous-maxillaires a disparu. A part de légers maux de tête, le malade ne souffre pas de son affection.

Le 22 *novembre,* ablation de polypes du cornet moyen droit à l'anse froide et curettage, sous cocaïne, de la fosse nasale droite. Puis le malade fait extraire, à la clinique dentaire, les quelques débris qui encombraient sa mâchoire supérieure. Après ces extractions, il ne reste plus, en haut et à droite, que la canine et la première prémolaire.

Intervention radicale le 23 novembre 1901. — Sous anesthésie chloroformique, on procéda d'abord au curettage de la fistule génienne de façon à aborder l'orifice fistuleux de la paroi antérieure du sinus. Puis, dans le sillon gingivo-génien, incision de 4 centimètres environ allant jusqu'à l'os. Décollement du périoste à la rugine. A l'aide de la gouge et du maillet on effondre sans difficulté, *jusqu'à l'orifice fistuleux,* la paroi antérieure du sinus, pourtant assez épaisse. Curettage minutieux de toute la cavité fongueuse; des fongosités et des masses caséeuses en grande quantité sortent du sinus par la brèche opératoire ainsi que par la narine droite. L'hémorragie, peu considérable, s'arrête d'elle-même lorsque le sinus est débarrassé de ses fongosités. On agrandit et on égalise à la gouge et à la curette tranchante la brèche osseuse, surtout au niveau de la fistule génienne. Puis une bonne partie de la paroi nasale du sinus est effondrée à la gouge, sur l'index comme guide, et la muqueuse correspondante excisée; un stylet à courbure appropriée, introduit par la narine, sort par l'incision buccale, entraînant à sa suite un gros fil de soie qui sert lui-même à faire passer dans la cavité une compresse destinée à « écouvillonner » l'orifice muqueux nasal, créé tout à l'heure, dans le but de le rendre permanent. Un tampon de gaze imbibé de chlorure de zinc au dixième est alors promené dans le sinus de façon à détruire ce que la curette n'a pu atteindre. Enfin, une longue mèche de gaze iodoformée, dont l'extrémité sort par la narine droite, est méthodiquement tassée dans la cavité du sinus de façon

à pouvoir être, sans trop de difficultés, retirée par cette narine dans quatre ou cinq jours. Suture de la plaie gingivo-génienne par trois points de catgut placés sur la muqueuse buccale; une très fine mèche de gaze est introduite dans le trajet fistuleux, curetté, des téguments de la joue, et recouverte par un pansement occlusif.

Le *soir*, température, 39°; le pouls est à 98, il est bien frappé.

Le *24 au matin*, la température s'abaisse.

Le *24 au soir*, température 39°,4; le pouls est à 110, mais bon; le malade est pris de vives coliques et d'une diarrhée qui persiste durant les jours suivants. (Cette diarrhée doit être attribuée à l'ingestion d'une assez grande quantité de sang au cours de l'opération.)

Le 25 *au matin*, la température tombe définitivement.

Le *27*, on retire la longue mèche nasale; un tampon d'ouate ferme seul l'entrée de la narine droite. On renouvelle le pansement de la fistule génienne.

Le *28*, la diarrhée cesse; le patient, encore faible, est en bonne voie de guérison; on l'autorise à se lever. Sur sa demande instante, on lui permet de quitter l'hôpital le *29 novembre*, à condition de prendre à la maison toutes les précautions indispensables pour son complet rétablissement.

On reçoit à la clinique, le *15 décembre*, des nouvelles de l'opéré qui est parfaitement guéri.

Obs. II. — *Phlegmon érysipélateux du côté droit de la face, d'origine dentaire, accompagné ou suivi de phlegmon de l'orbite et d'ostéopériostite en foyer prémaxillaire. Ouverture secondaire dans le sinus maxillaire. Intervention par la région malaire fistulisée. Drainage nasal. Guérison.*

Louis T..., âgé de trente ans, se présente à la clinique le 25 *novembre* dernier, demandant à être débarrassé d'une fistule qu'il porte à la région sous-orbitaire droite. L'histoire de cette fistule est assez longue; la voici résumée :

Il y a trois ans, étant employé dans un moulin et couchant dans une chambre dont les murs étaient faits de planches mal jointes, le malade se réveilla un matin avec la sensation brusque d'un « coup de trique » vigoureusement appliqué sur le côté droit de la face. Le jour même, tout ce côté se tuméfia considérablement, et cette tuméfaction alla en s'accentuant les jours suivants. Au cinquième jour, le médecin appelé porta le diagnostic d'*érysipèle phlegmoneux;* et, une dizaine de jours après, la vision de l'œil

droit étant entièrement disparue (atrophie de la papille (?) consécutive à un phlegmon de l'orbite), on fit le long du rebord orbitaire inférieur une incision horizontale de 3 à 4 centimètres qui donna issue à du sang, à de la sérosité et à un peu de pus. Le malade fit ensuite dans la plaie des lavages antiseptiques huit mois durant. A ce moment, l'incision était entièrement cicatrisée. Pas de fistule.

Deux années se passent durant lesquelles le malade *mouche par la narine droite du pus jaune;* quelquefois l'inflammation de la joue reprend, alors le malade est momentanément dans l'impossibilité d'ouvrir la bouche. De plus, il est forcé de changer son métier, car lorsqu'il se baisse il éprouve des douleurs sourdes dans la région malaire droite (rien du côté des sinus frontaux). Il quitte donc la minoterie et s'occupe d'un petit commerce de nouveautés. Il y a près d'un an qu'une fistule s'est ouverte dans la région sous-orbitaire droite au niveau de l'extrémité interne de l'incision faite deux ans auparavant, et par cette fistule s'écoule un peu de pus. Une autre se montre ensuite à l'extrémité externe de cette même incision.

Le malade va consulter alors M. le Dr Bertemès, de Charleville, qui l'adresse à la clinique le 20 novembre 1901.

D'une constitution robuste, le malade n'offre dans ses antécédents personnels qu'une attaque de rhumatismes articulaires qui le retint à Lariboisière pendant plusieurs semaines, à l'âge de quinze ans. Marié, sans enfants, il a joui d'une excellente santé jusqu'en 1898. Il dit cependant avoir fait soigner, il y a quelques années, son oreille gauche d'où s'écoulait du pus. Il n'y a plus trace d'écoulement d'oreille à l'heure actuelle.

Les dents sont mauvaises et plusieurs manquent à l'arcade supérieure.

Il y a une obscurité relative du sinus maxillaire droit à la diaphanoscopie.

On commence par pratiquer l'ablation d'un gros polype choanal, que l'on arrache sans trop de difficultés de la queue du cornet moyen droit. Puis on essaie un lavage de la cavité du sinus maxillaire droit. On y introduit par la fosse nasale correspondante un trocart; mais le liquide que l'on injecte par ce trocart sort sans trace de pus par l'orifice normal du sinus. On en conclut que le sinus renferme très probablement des fongosités en assez grand nombre.

D'autre part, un stylet introduit dans l'une ou l'autre des fistules sous-orbitaires rencontre de l'os nécrosé.

On engage vivement le malade à entrer à l'hôpital pour y subir l'intervention radicale, tout à fait indispensable.

Cette opération est pratiquée le 29 novembre avec l'aide obligeante de M. le Dr Bertemès, de Charleville, qui nous avait adressé le malade. Elle a consisté essentiellement en une incision au niveau de la fistule externe intéressant tous les téguments jusqu'à l'os. Après hémostase, décollement du périoste: un stylet introduit par la fistule tombe directement dans l'intérieur du sinus maxillaire. Agrandissement de l'orifice fistuleux à la curette tranchante. Curettage minutieux de l'antre d'Highmore, puis écouvillonnage, à l'aide de tampons de gaze iodoformée, et enfin cautérisation au chlorure de zinc au dixième. Le stylet introduit dans le sinus pénètre à volonté soit dans la fosse nasale correspondante, soit dans le rhino-pharynx où le doigt introduit par la bouche arrive à le sentir. Egalisation de toutes les anfractuosités de l'ancien trajet fistuleux déjà agrandi dès le début. De même, élargissement de l'orifice de communication de l'antre avec la fosse nasale, puis introduction par ces ouvertures d'un stylet à courbure spéciale entraînant à sa suite une bandelette de gaze qui remplit le sinus et dont l'extrémité, sortant par la narine droite, assure le drainage. Suture complète intra-dermique de l'incision et pansement.

Le soir, l'état général est bon; pas de fièvre.

Pas de température non plus le lendemain et les jours suivants. On fait le premier pansement le 2 *décembre;* on retire la mèche nasale; un simple tampon de coton ferme l'entrée de la narine; l'incision ne suppure nullement.

Après trois ou quatre pansements appliqués sur cette plaie, elle se cicatrise complètement, et l'opéré sort guéri le *9 décembre 1901.*

La guérison s'est maintenue depuis.

Obs. III. — *Abcès phlegmoneux prémaxillaire, avec ostéopériostite, d'origine dentaire, suivi d'ouverture (très probable) dans le sinus.*

Rosalie F..., âgée de cinquante ans, ouvrière en nouveautés, est adressée à la clinique par son médecin parce qu'elle souffre de céphalée continuelle et présente, sur l'aile droite du nez, près de l'angle interne de l'œil, quelque chose ressemblant à un abcès. La malade est de forte constitution, n'ayant, jusqu'à cinquante ans, souffert d'aucune affection, à part quelques érysipèles se renouvelant de temps en temps, on ne sait pour quelle cause. Depuis longtemps déjà, elle avait des dents en très mauvais état, particuliè-

rement à l'arcade supérieure droite. En *septembre 1901*, à la suite d'un refroidissement, survint une tuméfaction considérable du côté droit de la face avec rougeur érysipélateuse très accusée et fièvre intense. Les douleurs, d'abord très supportables, devinrent de plus en plus vives ; l'intérieur des narines était absolument sec, et les compresses boriquées chaudes, appliquées *loco dolenti*, n'amenèrent aucune rémission. Enfin, après plusieurs jours de souffrances, le phlegmon s'ouvrit spontanément au niveau des prémolaires supérieures droites et tous les symptômes semblèrent rétrocéder *(octobre 1901)*.

En *novembre 1901*, la malade fait arracher à la clinique dentaire plusieurs mauvaises dents. Mais, dix jours environ après ces extractions, apparaît un nouveau gonflement érysipélateux, localisé au même endroit, s'accompagnant également de fièvre, de douleurs vives et nécessitant le séjour au lit. Au bout de quelques jours, rémission légère : il se forme sur l'aile droite du nez, tout près de sa racine et de l'angle interne de l'œil droit, une saillie boutonneuse que le médecin ordinaire de la malade ouvre en appuyant quelque peu avec la pointe d'un stylet ; il ne sort qu'un peu de sang, puis une croûte se forme. C'est dans cet état que la patiente se présente à nous le *4 décembre 1901*.

La croûte enlevée, un stylet introduit dans le petit orifice qu'elle recouvrait s'enfonce obliquement en bas et en arrière et ne tarde pas à rencontrer l'os à nu, sans pénétrer à l'intérieur du sinus.

La rhinoscopie ne fait rien découvrir de particulier.

Mais, à la diaphanoscopie, on constate une obscurité très nette du sinus maxillaire droit ; la pupille droite ne s'éclaire pas du tout.

La bouche est encombrée de très mauvaises dents, particulièrement à l'arcade supérieure, mais on n'aperçoit pas de fistule dentaire ; il n'y a pas et il n'y a jamais eu, au dire de la malade, d'écoulement de pus dans la bouche. Jamais, non plus, elle n'a remarqué qu'il s'écoulât du pus par le nez.

D'après les commémoratifs et les symptômes ainsi observés, on porte le diagnostic de sinusite aiguë *à la suite de phlegmon et d'ostéopériostite prémaxillaires*. On conseille à la malade des applications humides et antiseptiques sur la région fistuleuse, et on lui fait extraire immédiatement les débris de dents du maxillaire supérieur. Ces simples précautions amenèrent une amélioration dans l'état des téguments voisins. La profondeur même de la fistule parut se réduire ; elle n'excédait pas 1 centimètre à la fin de décembre, et le stylet n'arrivait plus au contact d'os à nu.

D'ailleurs, la malade repoussant tout projet d'intervention chirurgicale, notre rôle s'est borné à prescrire des inhalations nasales antiseptiques et des pansements humides à appliquer sur la plaie fistuleuse. La malade est rentrée chez elle et n'a pas été revue.

Voici, enfin, une dernière observation, également personnelle, où nous avons pour ainsi dire surpris en pleine évolution le processus inflammatoire, progressant de la région sous-périostée et des téguments vers la profondeur, vers le sinus, autrement dit faisant tout le contraire d'un abcès sinusien qui *s'extériorise*.

Obs. IV. — *Abcès sous-périosté prémaxillaire d'origine dentaire, avec foyer d'ostéopériostite. Incision buccale, drainage et curettage à temps pour éviter l'ouverture dans le sinus.*

Théodule G...., journalier, âgé de cinquante ans, avait, depuis la fin de novembre 1901, de légères douleurs dentaires. En décembre, il remarqua l'apparition, dans le sillon naso-génien du côté droit, d'une petite tumeur dure, de la grosseur d'une noisette, qui s'accompagnait d'œdème et de rougeur des téguments voisins. Cet œdème disparaissait et réapparaissait par intervalles de quinze jours ou trois semaines. Dans les derniers jours de janvier 1902, survint tout à coup, sans aucune douleur dentaire, un énorme gonflement de la région prémaxillaire : durant deux ou trois jours, vives douleurs lancinantes de ce côté ; le malade est adressé par son médecin à la clinique.

C'est un homme de bonne constitution, dont la santé a été excellente jusqu'à ces dernières années. A l'âge de quarante ans, il a présenté quelques symptômes de néphrite qui n'ont pas résisté à un traitement approprié. Depuis, rien de particulier.

La région prémaxillaire droite présente une tuméfaction et une rougeur qui, au premier abord, en imposent pour un érysipèle. Ce gonflement, de couleur rouge vif, s'étend sur le dos du nez jusqu'à la ligne médiane ; en haut, jusqu'à la paupière inférieure ; en bas, jusqu'au bord inférieur de la mâchoire inférieure ; en dehors, il intéresse largement les téguments de la région malaire.

Dans la bouche, système dentaire très défectueux : la canine et la deuxième prémolaire ont disparu de l'arcade supérieure droite ; les grosses molaires sont en très mauvais état ; seule, la première prémolaire est intacte. Le vestibule de la bouche présente

une tuméfaction fluctuante du cul-de-sac gingivo-génien droit, au niveau de la fosse canine.

Le malade ne mouche pas de pus, et la rhinoscopie ne révèle rien de spécial.

Il en est de même de la diaphanoscopie, dont le résultat est également négatif.

Il s'agit donc d'un *abcès phlegmoneux d'origine dentaire développé en avant du sinus maxillaire* droit, au niveau des téguments qui le recouvrent et venant faire saillie au point le plus déclive, à l'union de la lèvre supérieure et de la gencive tapissant la fosse canine. C'est là qu'on l'incise : incision horizontale antéro-postérieure de 2 ou 3 centimètres, par laquelle on fait, à l'aide de la canule de Hartmann, un grand lavage de la cavité phlegmoneuse d'où s'écoule un pus jaunâtre assez fétide. Drainage assuré à l'aide d'un tube de caoutchouc assez long, bien fenêtré, entouré d'une mèche de gaze et descendant dans le vestibule de la bouche, le long de la gencive supérieure. Tous les jours, lavage par ce drain ; de plus, le malade se gargarise très souvent avec une solution faible de permanganate de potassium.

A la *fin de mars,* la rougeur et l'empâtement ont à peu près disparu ; plus de douleurs ; à la partie supérieure de la fosse canine, tout contre l'aile droite du nez, on perçoit encore un petit point dur ; mais le malade est pressé de regagner son domicile : on lui fait promettre de faire chez lui tous les jours un lavage par le tube de drainage, et de revenir avant un mois. On prescrit en même temps des gargarismes.

Avril 1902. — Le patient revient à la clinique. La petite dureté que l'on avait remarquée tout en haut de la fosse canine ne disparaît pas ; il persiste également un peu de rougeur des téguments à ce niveau. L'incision du sillon gingivo-génien est refermée, mais il ne semble plus y avoir de collection purulente prémaxillaire. Le sinus est intact ; la rhinoscopie et la diaphanoscopie donnent des résultats complètement négatifs. Il s'agit donc, très probablement, d'un point d'ostéite développé sur la branche montante du maxillaire supérieur.

Intervention le 22 avril 1902 : curettage, sous chloroforme, d'un foyer d'ostéite maxillaire. — Incision habituelle dans le sillon gingivo-génien. Rugination du périoste que l'on décolle et relève bien haut pour arriver, à la partie supérieure de la fosse canine, sur un petit foyer d'ostéite soigneusement curetté, puis drainé par la bouche (tube en caoutchouc enveloppé d'une mèche de gaze). Gargarismes. Ce drainage est retiré et renouvelé de deux en deux

jours pendant la première semaine, puis de quatre en quatre jours, le patient étant rentré chez lui.

Cinq ou six semaines après l'opération, on laisse la plaie buccale se cicatriser, toute trace d'inflammation ou d'induration de la joue ayant disparu.

Nous avons eu, *en juin*, l'occasion de voir le patient, qui est complètement guéri.

INDEX BIBLIOGRAPHIQUE

Bordenave. — *Mémoires de l'Académie de chirurgie*, 1768.

Boyer. — *Maladies chirurgicales*, 1831. (Affections du sinus maxillaire.)

Compendium de chirurgie. (Sinus maxillaire.)

De Croës. — *Sinus et sinusites maxillaires*, Paris, 1902. (Rapports des dents avec le sinus, p. 67-73; obs. VIII, p. 227; autre obs. p. 135-136.)

Guérard. — Empyème du sinus maxillaire gauche avec déformation de la face. Extraction dentaire (*Ann. de chir. et orthop.*, 1896, n° 3).

Luc. — *Contribution à l'étude et à l'histoire des sinusites maxillaires aiguës* (Communic. à la Soc. franç. d'otol., de laryngol. et rhinol., 1899).

Luc. — Abcès sous-périosté aigu prémaxillaire dans le cours d'un empyème chronique du sinus maxillaire (*Archiv. internat. de laryngol.*, n° 1, janv.-févr. 1901).

Nélaton. — *Pathologie chirurgicale*, 1859. (Sinus maxillaire.)

Riolacci. — *Des troubles oculo-orbitaires dans les sinusites maxillaires* (Thèse de Lyon, 1897, obs. I et IV).

Tel. — *De l'empyème aigu compliqué du sinus maxillaire* (Thèse de Bordeaux, 1900).

Toubert, de Paris. — Étude comparée de quelques variétés d'abcès d'origine dentaire (*La Parole*, 1902, n° 3; anal. *in. Rev. hebdom. de laryngol.*, 1902, II, p. 734).

SOCIÉTÉ MÉDICALE DU COMTÉ DE NEW-YORK

Séance du 2 septembre 1902.

Discussion générale sur les suppurations de l'oreille moyenne.

M. Dench (Edward). — **Étiologie, pathologie et symptomatologie des suppurations aiguës** *(Etiology, pathology and symptomatology of acute suppuration).*

Les otites moyennes suppurées aiguës reconnaissent pour cause la pénétration de microbes pathogènes soit par une solution de

continuité de la membrane du tympan, soit par la trompe d'Eustache, mais il doit aussi exister une certaine prédisposition. Le plus souvent, l'oreille moyenne s'infecte par la trompe. Une otite moyenne suppurée aiguë est donc nécessairement une conséquence fréquente de quelque maladie infectieuse aiguë associée à la présence d'agents pathogènes dans les voies respiratoires supérieures, telles sont, par exemple, la rougeole, la scarlatine, la diphtérie, etc. Le premier symptôme dont les malades se plaignent est une tension dans l'oreille bientôt suivie de douleur augmentant rapidement d'intensité. Il y a ordinairement une élévation de la température qui chez les adultes peut atteindre 38°,5 et chez les enfants 40° et au delà.

M. James Clemens. — **Complications des suppurations aiguës** *(Complications of acute suppurations).*

La principale complication est l'otite externe diffuse. La périostite mastoïdienne s'observe aussi fréquemment, comme résultat de l'otite moyenne suppurée, qui peut se compliquer d'une cellulite mastoïdienne quand la perforation est tardive ou le drainage insuffisant. Dans la mastoïdite on observe ordinairement de la douleur à la pression au niveau de l'antre et à la pointe et exceptionnellement cette douleur est le seul symptôme. On observe souvent dans l'otite moyenne suppurée une adénite cervicale qui arrive rarement à la suppuration. Un abcès rétropharyngien peut se produire par la propagation du pus à travers la trompe d'Eustache. Chez les enfants, l'otite moyenne suppurée aiguë peut se compliquer d'une méningite plus ou moins circonscrite. Les inflammations à marche rapide s'observent souvent dans les cas secondaires à l'influenza.

M. Wendell Phillips. — **Traitement des suppurations aiguës** *(Treatment of acute suppurations).*

Le repos au lit agit comme puissant moyen abortif. La présence de végétations adénoïdes dans le naso-pharynx est une cause prédisposante de premier ordre aux suppurations aiguës de l'oreille moyenne. Dans un grand nombre de cas, ce sont les exanthèmes qui doivent être incriminés, et il reste encore beaucoup à faire dans la voie de prophylaxie par l'emploi systématique d'irrigations nasales. Au début de l'attaque, le repos et une purgation au calomel sont très utiles. Des injections dans l'oreille avec de l'eau stérilisée, à la température de 100 à 110° F., toutes les demi-heures,

calmeront la douleur et diminueront l'inflammation. Si le tympan bombe, on pratiquera la paracentèse plutôt que la ponction. Après l'incision, le conduit sera soigneusement nettoyé à l'aide d'une injection et l'écoulement soumis à un examen bactériologique dont le résultat servira de guide pour le pronostic et le traitement. En dehors des tubes froids et de l'établissement d'un drainage libre, il y a peu de chose à faire à la phase initiale. L'emploi des tubes froids ne doit pas être prolongé au delà de vingt-quatre ou trente-six heures; de même on se gardera bien de faire un usage démesuré de cataplasmes chauds, car leur application offre le grand inconvénient, voire même le danger, de masquer des symptômes importants. Une douleur persistante dans la région de l'antre, avec un bombement du tympan et un affaissement de la paroi postérieure du conduit sont des indications pour une opération. Le moment précis de cette dernière ne peut être mesuré ni par des jours ni par des heures. On ne doit pas cependant oublier qu'une opération précoce est ordinairement suivie d'un retour complet de l'ouïe, résultat qu'on n'obtient pas dans beaucoup de cas opérés tardivement. Après l'opération, le malade sera tonifié, si son état général l'exige. Les cas d'otite moyenne suppurée non compliqués traités par des moyens appropriés guérissent toujours au bout de quinze à vingt jours. Souvent ce sont les médecins de famille qui doivent porter la responsabilité de la terminaison fâcheuse de pareils cas de suppuration.

M. Lederman. — **Étiologie, pathologie et symptômes des suppurations chroniques** *(Etiology, pathology, and symptoms of chronic suppuration)*.

Dans tous les cas de suppuration chronique de l'oreille on doit examiner le naso-pharynx, et cet examen y fera souvent découvrir la cause de la suppuration. Chez les enfants, l'infection pénètre dans l'oreille de très bonne heure, par la trompe d'Eustache, qui est, chez eux, large et courte. Le siège de la perforation permet souvent de se rendre compte de la localisation de la lésion. Ce n'est que dans des cas chroniques datant de fort longtemps que la paroi postérieure de la caisse devient malade à son tour. Les symptômes les plus communs de l'otite moyenne suppurée chronique sont la perte de l'ouïe et un écoulement persistant. Si le pus est verdâtre et fétide, on peut dire à coup sûr qu'il y a nécrose de l'os. La douleur n'est pas un symptôme dominant dans ces cas. Chez des personnes atteintes d'otorrhée

chronique, l'apparition de frissons et de fièvre doit faire suspecter une nouvelle infection.

M. Robert Lewis. — **Complications des suppurations chroniques** *(Complications of chronic suppuration).*

Une destruction plus ou moins grande du tympan, la formation de granulations et de polypes dans la cavité adjacente, la destruction d'un ou de plusieurs osselets et la nécrose de la paroi tympanique sont les complications les plus directes et les plus manifestes des otorrhées chroniques. Mais en dehors et en plus de cela, plusieurs processus infectieux peuvent avoir lieu en même temps dans différentes parties du corps. A l'exception de ceux qui dépendent de la tuberculose et de la syphilis, tous les cas de suppuration chronique de l'oreille moyenne sont le résultat d'une otite moyenne suppurée aiguë. De toutes les complications intracraniennes, la pachyméningite est la plus fréquente; elle est selon certains auteurs quatre fois plus fréquente que la phlébite du sinus; et vingt fois plus que l'abcès du cerveau. Dans 92 o/o des cas d'abcès cérébral, il existe un trajet fistuleux qui établit une communication entre l'abcès et l'oreille, et dans la grande majorité des cas, l'abcès siège dans le lobe temporo-sphénoïdal du cerveau.

M. Mc Kernon (James). — **Traitement des suppurations chroniques** *(Treatment of chronic suppuration).*

Au début, on doit examiner le nez et le naso-pharynx pour des végétations adénoïdes ou d'autres anomalies, et, s'il en existe, enlever les unes ou corriger les autres. Après avoir nettoyé le conduit et les parties voisines, on s'assurera du siège de la perforation et si le drainage est suffisant ou non. Ordinairement, plus la perforation est supérieure, plus les lésions situées par derrières sont étendues. A l'aide de la cocaïne, on explorera avec une sonde pour savoir s'il existe de l'os nécrosé ou non.

La méthode de traitement dite *sèche* consiste à nettoyer à sec l'oreille, à y introduire des poudres antiseptiques et à insérer profondément un drain très fin. Sauf entre les mains très expertes, ce procédé est dangereux, car il peut être la source d'une nouvelle infection. Pour cette raison, dans la pratique moderne, les auristes donnent la préférence à la méthode *humide*, qui consiste à laver l'oreille avec une solution antiseptique : sublimé, 1 pour 4,000, acide borique, acide phénique, permanganate de potasse, etc. Selon l'abondance de l'écoulement, on fera une injection toutes

les deux, trois ou quatre heures. A l'aide du procédé de Valsalva on pourra déloger le pus des parties les moins accessibles et les enlever ensuite par une injection. Dans les cas de suppuration chronique ancienne ne cédant à aucun traitement, on aura recours à une cure radicale. On ne négligera jamais le traitement général du malade.

M. Pooley (Thomas), en ouvrant la discussion, passe rapidement en revue le progrès de l'otologie dans ces dernières années. Il reproche aux rapporteurs d'avoir passé sous silence les formes graves de l'otite moyenne aiguë qu'on observe souvent au cours de la syphilis. Son expérience personnelle lui a appris que dans les cas de perforation traumatique du tympan, on peut prévenir une infection par un tamponnement à la gaze stérilisée. Il croit que l'emploi des narcotiques doit être complètement banni du traitement des otites, à quelque forme qu'elles appartiennent. Sans doute, la paracentèse du tympan est indiquée dans certains cas, mais elle n'est pas nécessaire dans tous. Dans quelques cas l'exsudat est purement séreux et une ponction de la partie bombée du tympan lui paraît suffire. Le meilleur moyen de drainer l'oreille moyenne dans les otites aiguës est l'insertion de petites lanières de gaze aseptique qu'on introduit sans serrer au fond du conduit. On obtient de cette façon par capillarité un drainage très efficace. Il regrette que le Dr Lederman n'ait pas insisté sur l'examen ophtalmoscopique pour déterminer l'existence d'un abcès du cerveau. De tels examens répétés à plusieurs reprises sont très importants aussi bien dans les otites aiguës que chroniques, mais surtout dans ces dernières.

M. Roosa (John) pense qu'on ne saurait jamais trop vulgariser cette notion que la trompe d'Eustache et les cellules mastoïdiennes sont des parties essentielles de l'oreille et non pas, comme d'aucuns le pensent, des annexes éloignés de cet organe. Plus que le rapporteur il désire insister sur la grande importance du repos au lit à la phase initiale de l'otite moyenne aiguë. Il se déclare en parfait accord avec M. Pooley qu'une ouverture large du tympan n'est pas toujours nécessaire; bien plus, il est convaincu qu'une paracentèse faite sans nécessité absolue est une opération plus sérieuse que l'ouverture de la mastoïde et présente bien plus de dangers d'infection.

M. Duel attire l'attention sur l'amélioration de l'ouïe résultant d'un traitement précoce et efficace. Heureusement, les vieilles idées qu'il est dangereux d'arrêter un écoulement d'oreille ont presque disparu de l'esprit populaire, et les auristes modernes sont souvent appelés à traiter des cas autres que des maladies de l'oreille invétérées et incurables pour lesquelles les médecins généraux avaient recours à eux en dernier ressort.

M. Mc Auliffe montre que les accès d'otalgie survenant principalement la nuit sont dus à des conditions mécaniques existant à ce moment-là. On ignore généralement l'influence des ondes sonores sur l'oreille enflammée; il n'en est pas de même en oculistique, où l'on prend tous les soins pour soustraire les yeux malades à l'influence de la lumière.

M. Phillips dit qu'il a seulement recommandé l'emploi de narcotiques chez les adultes et pendant la première période de l'affection. L'ouverture spontanée du tympan présente ordinairement un orifice arrondi qui ne guérit que difficilement, tandis qu'une incision large guérit rapidement. Il n'a jamais observé de cas d'otite moyenne aiguë secondaire à l'influenza où l'écoulement n'eût pas été franchement purulent.

M. Ledermann remercie le Dr Pooley de sa critique, mais il désire cependant attirer l'attention de ses collègues sur ce fait que dans trois cas de leptoméningite d'origine otitique, l'examen du fond de l'œil a donné un résultat absolument négatif.

Dr Trivas.

ACADÉMIE DE MÉDECINE DE NEW-YORK

SECTION D'OTOLOGIE

Séance du 9 octobre 1902.

M. Harris (Thomas) pour Wendell Phillips. — **Un cas de guérison tardive de plaie mastoïdienne étendue traitée par la greffe épidermique** *(A case of delayed healing of extensive mastoid wound treated by means of skin graft).*

Il s'agit d'un jeune homme entré sous l'observation de M. Phillips en février 1901 pour des symptômes mastoïdiens qui se sont déclarés depuis la veille (mercredi). On fit immédiatement une paracentèse, mais celle-ci n'apporta point de soulagement au malade. Une antrotomie pratiquée le lundi suivant révéla des lésions osseuses avancées. Depuis la première opération, le malade en a subi trois autres, dont la dernière en avril 1902. Toutes ont eu pour but l'extraction de petits séquestres. Ces opérations répétées ont laissé une vaste plaie sans tendance à la cicatrisation, ce qui décida l'auteur à tenter de la fermer à l'aide de greffes épidermiques. Deux essais ont été faits, le dernier il y a huit jours, et le résultat fut des plus satisfaisants.

M. Dench pense que la méthode préconisée par M. Phillips peut rendre de grands services pour guérir d'anciennes plaies mastoïdiennes. L'auteur a eu la même idée quoiqu'il ne l'ait jamais mise à exécution. Une autre méthode qui lui est personnelle consiste à remplir de sang la cavité de la plaie et, une fois le caillot formé, à la couvrir d'une greffe épidermique.

M. Dench (Edward). — **Un cas de tumeur maligne de l'oreille moyenne ayant envahi la cavité cranienne** *(A case of malignant growth of the middle ear involving the cranial cavity).*

Le malade est un enfant de dix-huit mois, apporté à la clinique il y a trois semaines. Le seul renseignement qu'on ait pu obtenir est l'existence d'un léger écoulement séreux de l'oreille ayant disparu au bout d'une dizaine de jours; pendant tout ce temps, l'enfant était inquiet et agité; la mère a aussi constaté qu'il avait les yeux de travers. Ce dernier phénomène était dû à une paralysie du droit externe.

A l'examen de l'oreille, on trouva le conduit auditif occupé par une tumeur qui était apparemment revêtue d'une mince couche d'épithélium. Le toucher avec une sonde la faisait saigner facilement. L'examen anatomo-pathologique d'un fragment du néoplasme montra que ce dernier était formé de tissu granulomateux dont la surface était recouverte d'épithélium.

L'enfant fut opéré par M. Dench deux jours après son admission. Après l'ouverture large de la mastoïde, on trouva une tumeur en forme de chou-fleur, occupant toute la région de la corticale, ayant envahi l'antre, la portion tympanique du temporal, la cavité cranienne et s'étendant jusqu'au sommet de la pyramide. Toute la masse a été enlevée aussi complètement que possible de même que l'os nécrosé qui l'entourait. Le spécimen tout entier a été envoyé au Dr Dixon, qui en fit l'examen microscopique. La tumeur était un sarcome endothélial.

Depuis l'opération, l'enfant allait très bien, mais il existe à l'heure actuelle des signes de récidive dans la partie profonde de la plaie. La question qui se pose est donc de savoir si une nouvelle intervention est justifiée, vu que, quoi qu'on fasse, on n'obtiendra jamais qu'une amélioration temporaire, car ces tumeurs sont de nature extrêmement maligne et récidivent avec la plus grande rapidité. M. Dench ajoute que personnellement, en raison du bon état général du malade, il est porté à intervenir une seconde fois pour tenter d'extirper entièrement la tumeur et de lier en même temps les carotides afin d'empêcher ou, tout au moins, de retarder la récidive en interceptant la circulation sanguine de cette région.

M. Horn. — **Un cas d'épithélioma du tragus** *(A case of epithelioma of the tragus).*

La malade était une femme mariée âgée de quarante-huit ans, sans antécédents héréditaires ni personnels. Il y a quatre ans, elle

constata une petite ulcération sur le pavillon de l'oreille droite. Celle-ci disparut pendant quelque temps, mais reparut de nouveau et, dans l'espace des quatre derniers mois, elle prit un développement rapide et se transforma en un épithélioma typique recouvert à sa surface de bourgeons exubérants. Ces derniers commencent maintenant à disparaître. Il n'existe pas d'engorgement ganglionnaire. Aucun examen microscopique n'a été fait.

M. Dench dit que les lésions ressemblent beaucoup au lupus. Il y a quelques années, il relata trois observations de tumeur maligne du pavillon. Dans un de ces cas, tous les ganglions du côté correspondant du cou étaient pris et ont dû être extirpés. Quatre ans après l'opération, le malade vivait encore et se portait très bien. Dans un autre cas, un mélanosarcome ayant envahi le pavillon, l'opération fut suivie d'une légère récidive; le malade a été de nouveau opéré et, cette fois-ci, la guérison a été complète. Les résultats opératoires dans ces cas sont ordinairement excellents s'ils sont traités à temps.

M. Harris (Thomas). — **Un cas de douleur mastoïdienne ayant persisté après l'opération.** *(A case of persistent mastoid pain after operation.)*

Une femme de vingt-quatre ans vint, en avril 1902, consulter l'auteur pour une douleur au niveau de la région mastoïdienne accompagnée d'élévation de la température. La malade racontait avoir eu autrefois un écoulement purulent de l'oreille, mais la suppuration aurait disparu depuis plusieurs années. L'examen de l'oreille révéla l'absence de la membrane du tympan. Après avoir gardé la malade en observation pendant une quinzaine de jours, on pratiqua une opération radicale. On ne trouva pas de pus; l'os était très peu malade. La plaie guérit sans incidents et la malade quitta l'hôpital vingt jours plus tard. Peu après, la malade revint se plaignant de nouveau de douleurs au niveau de l'incision mastoïdienne; celles-ci étaient plus ou moins continues et par moments très intenses; de temps à autre, elle souffrait aussi de douleurs dans la région mastoïdienne opposée, qui n'avait pas été opérée.

M. Tansley rapporte un cas similaire qui était manifestement d'origine hystérique.

M. Stapler (Maury). — **Relation de cas et de la technique d'un procédé pour rétablir l'ouïe des sourds-muets** *(Report of cases and technique of procedure in establishing hearing for deaf-mutes).*

L'auteur rapporte 18 cas de surdi-mutité dont 12 congénitaux,

et les autres de date ancienne, qui ont été traités par lui à l'aide d'un appareil de sa propre invention, auquel il a donné le nom de raréfacteur (rarefier). Cet appareil consiste essentiellement en une pompe aspirante à laquelle est fixé un court tube en caoutchouc. Ce tube est divisé en quatre branches dont deux sont insérées dans les narines du malade, les deux autres dans les oreilles. A l'aide d'une pompe pneumatique, l'air dans l'oreille moyenne peut être raréfié au degré voulu et le tympan rendu lâche, ou bien on peut y insuffler de l'air et tendre fortement la membrane tympanique. Dans quelques-uns de ses cas, prétend le Dr Stapler, les résultats obtenus par ce traitement ont été presque merveilleux. Dans d'autres, l'effet a été moins frappant, mais très satisfaisant. L'auteur a eu l'occasion d'essayer cet appareil sur une fillette de douze ans atteinte depuis son enfance de surdité consécutive à une méningite cérébro-spinale. Le résultat du traitement a été dans ce cas absolument nul et sans effet aucun.

Dr Trivas.

MEDICAL ASSOCIATION
OF THE GREATER CITY OF NEW-YORK

Séance du 13 octobre 1902.

M. Alderton (H. A.) (Brooklyn). — **Sur un symptôme indiquant le développement probable d'une mastoïdite et la nécessité d'une intervention précoce.** *(A symptome indicating the probable development of mastoiditis and the necessity of early operation.)*

Il s'agit d'une femme qui, au cours de la convalescence d'une amygdalite aiguë, ressentit en se mouchant quelque chose donner dans l'oreille. Bientôt elle fut prise d'otalgie qui a persisté malgré l'administration de morphine. A l'examen, on trouva les tragus et les antitragus douloureux, les deux conduits auditifs tuméfiés. Les deux tympans et surtout le droit étaient fortement congestionnés. Tous ces symptômes s'étant aggravés dans l'espace de quelques heures, l'auteur pratiqua une paracentèse double. Immédiatement après l'incision du tympan gauche, une quantité considérable d'un exsudat muco-purulent mêlé de sang a été violemment projetée de la cavité tympanique, à travers la perforation, par des gaz sous pression, avec accompagnement d'un bruit explosif entendu distinctement à une distance de 8 à 10 pieds. Malgré

la paracentèse, la douleur persistait, et le lendemain, l'examen révéla une congestion intense du tympan, de la membrane de Schrapnell et de la portion osseuse du conduit; l'apophyse mastoïde était douloureuse, surtout au niveau de l'antre. Les mêmes phénomènes existaient du côté droit. On pratiqua une incision de Wilde des deux côtés et, le lendemain, une antrotomie gauche. La table externe de la mastoïde a été trouvée normale. Les cellules étaient congestionnées et friables. Des fongosités sous pression remplissaient l'antre et une grande cellule postéro-inférieure. Quatre jours après on dut ouvrir la mastoïde droite, où l'on trouva les mêmes foyers d'infection dans l'antre et dans la grande cellule postéro-inférieure; mais ces cavités, au lieu de fongosités, étaient remplies de pus.

Le grand intérêt de ce cas consiste dans l'existence de gaz sous pression dans la cavité tympanique et son influence sur le développement de la mastoïdite. Les gaz étaient évidemment le produit d'une bactérie inoffensive, telles que l'aerogenus capsulatus, existant dans un cas d'infection mixte; ils pouvaient également avoir été produits par des microbes extraordinairement virulents. Dans la première hypothèse, nous pouvons nous rendre compte de la façon dont ils ont agi mécaniquement pour propager l'infection au loin et rapidement. La trompe d'Eustache étant obstruée, les seules issues que les gaz eussent eues, étaient l'antre et les cellules mastoïdiennes. Les gaz et l'exsudat contenaient les bactéries les plus virulentes.

Donc la présence de gaz dans la caisse au moment d'une incision précoce du tympan pour une otite moyenne aiguë paraît à l'auteur être un symptôme indiquant le développement possible d'une mastoïdite et la nécessité d'une intervention précoce.

M. Bacon (Gorham) dit que la présence de gaz comme symptômes de mastoïdite est rare. Il a eu l'occasion de voir s'en produire après la paracentèse du tympan, mais il n'a jamais observé de cas qui, dans des conditions analogues, fût suivi d'une mastoïdite.

M. Dench dit que la présence de gaz dans la cavité tympanique a été signalé pour la première fois par Blake et lui-même, il y a de cela plusieurs années. Selon eux, la production de gaz serait le résultat de l'otite moyenne aiguë et indiquerait une virulence particulière de l'inflammation. Il a observé ce phénomène trois ou quatre fois, et a toujours suspecté une mastoïdite. Quand les douleurs sont assez violentes pour nécessiter l'administration d'un opiacé, il croit utile d'ouvrir la mastoïde. S'il existe une infection streptococcique d'un côté et staphylococcique de l'autre, il opère le côté streptococcique.

M. Whiting Fred relate quatre cas ayant présenté les mêmes phénomènes que celui du Dr Alderton. Dans trois, il s'agissait d'une infection pneumococcique, le quatrième était un cas d'infection streptococcique. Dans la première variété, on peut encore échapper à la nécessité d'une opération; dans la seconde, une intervention s'impose.

Dr Trivas.

REVUE GÉNÉRALE ET ANALYSES

LARYNX ET TRACHÉE

De l'envahissement du système lymphatique dans le cancer du larynx, par le Dr Cunéo.

Le système lymphatique du larynx est décomposable en deux territoires : le territoire supérieur ou sus-glottique, le territoire inférieur ou sous-glottique; ils sont relativement indépendants. Ces dispositions comportent de nombreuses conséquences au point de vue de l'extension locale de l'épithélioma laryngé, et le siège de l'adénopathie symptomatique pourra varier avec la localisation de l'épithélioma dans la cavité laryngée. D'une façon résumée, on peut dire que les ganglions sous-sterno-mastoïdiens constituent les véritables ganglions régionnaires du larynx; les ganglions prélaryngés, prétrachéaux et récurrentiels ne sont que de simples nodules ganglionnaires interrupteurs.

Au point de vue extension, on divise les épithéliomas du larynx en quatre variétés : épithélioma total, épithélioma sus-glottique, épithélioma sous-glottique, épithélioma de la glotte ou des cordes vocales inférieures. Parfois on se trouve en présence d'une carcinose laryngo-trachéale à foyers multiples, et on ne peut savoir quel a été le siège primitif de la lésion, et on ne peut invoquer le système lymphatique comme voie de dissémination des éléments cancéreux.

Le cancer sus-glottique (cordes vocales supérieures, épiglotte, ventricule, région aryténoïdienne) tend à passer vers l'orifice supérieur du larynx et à envahir les gouttières pharyngo-laryngées; à la phase ultime on peut trouver des prolongements vers la membrane thyro-hyoïdienne, mais la portion sous-glottique est rarement envahie. Les

cancers sous-glottiques sont rares et tendent à fuser vers la trachée. L'épithélioma des cordes vocales inférieures, assez fréquent, est remarquable par la lenteur de son évolution; lorsqu'il s'étend, il envahit la corde du côté opposé, puis la région sus-glottique. Quel que soit leur siège initial, les épithéliomas du larynx restent localisés au début de leur évolution à une des moitiés de l'organe; seuls, les cancers de l'épiglotte et de la région aryténoïdienne font exception à cette règle. Cette particularité a une grande importance au point de vue thérapeutique. D'après l'auteur, la disposition des lymphatiques peut seule expliquer ces particularités de l'extension locale du cancer du larynx. L'envahissement sera d'autant moins rapide que la région où siège le néoplasme sera plus ou moins riche en lymphatiques; la localisation plus ou moins longue du cancer à un des côtés du larynx est la conséquence de l'indépendance relative des lymphatiques de chacune des deux moitiés de l'organe.

Comme tous les épithéliomas, le cancer du larynx tend à envahir les ganglions, mais l'adénopathie est assez rare lorsque le néoplasme est encore limité. Les documents précis manquent pour affirmer l'action certaine du cancer sur les ganglions; on peut seulement admettre que l'envahissement des ganglions est relativement tardif dans le cancer du larynx. D'une façon générale, l'adénopathie est plus précoce et plus étendue dans les cancers sus-glottiques que dans les cancers glottiques ou sous-glottiques; la variété de l'épithélioma, sa tendance à se pédiculiser et surtout la pauvreté de vaisseaux lymphatiques dans la région sous-glottique expliquent ce retard dans la métastase ganglionnaire. Théoriquement, les lésions doivent porter sur la chaîne sous-sterno-mastoïdienne, la chaîne prélaryngo-trachéale et la chaîne récurrentielle, mais on peut dire que tous les ganglions compris entre le ventre postérieur du digastrique et la clavicule peuvent être envahis. L'envahissement des ganglions prélaryngés semble assez rare; l'envahissement des ganglions prétrachéaux n'a jamais été noté.

Dans les cancers sus-glottiques l'adénopathie porte sur-

tout sur les ganglions supérieurs de la chaîne sterno-mastoïdienne; dans les cancers sous-glottiques ce sont, au contraire, les ganglions inférieurs qui sont généralement envahis les premiers; la dégénérescence des chaînes pré-laryngo-trachéales et récurrentielles implique l'envahissement de la zone sous-glottique. Lorsque le cancer n'occupe qu'une des moitiés du larynx, la dégénérescence néoplasique n'atteint que les ganglions du côté correspondant; ainsi explique-t-on les bons résultats obtenus par l'hémilaryngectomie. Malgré la rareté des récidives ganglionnaires, l'auteur préconise l'extirpation systématique des ganglions, qui est relativement facile, surtout dans le cancer sus-glottique, tandis que l'exérèse des ganglions récurrentiels présente de nombreuses difficultés et nécessite parfois la section de l'isthme thyroïde. Dans le cas de cancer de la moitié du larynx, on n'extirpera que les ganglions du côté correspondant. (*Gaz. des hôpit.*, n° 141, 13 déc. 1902.)

Dr Mercier Bellevue.

OREILLES

Un cas de mastoïdite de Bezold, par le Dr Cheval.

Complication d'abcès temporo-cervical, de thrombo-phlébite du sinus latéral et de la jugulaire interne; ligature de la jugulaire interne; curettage du sinus; guérison.

L'auteur appelle l'attention sur le grand frisson initial répété qui dénonce la septico-pyohémie otitique. Mais il peut faire défaut. L'hyperthermie est parfois le seul signe. Il ne faut pas compter sur l'examen ophtalmoscopique, qui peut fausser le diagnostic.

Observation. — Ouvrier de seize ans, ayant, depuis l'âge de trois ans, une otorrhée fétide gauche. Depuis trois semaines, douleurs vives à l'oreille gauche, gonflement de la région, augmentation de la suppuration. Entre à l'hôpital le 6 août 1901. Outre l'otorrhée, phlegmon temporo-occipito-mastoïdien.

Opération le 6 août. Au premier coup de bistouri, un flot de pus inonde le champ opératoire. Carie de la mastoïde; mise à nu de l'antre. Cure radicale. On enlève la

pointe de la mastoïde, et on arrive sur une vaste poche, dans la région sterno-mastoïdienne, au niveau du triangle pharyngo-maxillaire.

Le 9 août, violente céphalalgie, mais pas de frissons. On met le sinus à nu. On explore la veine jugulaire. Rien de particulier. Rien non plus du côté du toit de l'antre.

Le 11 août, la température remonte, mais toujours pas de frissons. Le 13 août, on prend du sang sinusal. Rien à l'examen bactériologique. Examen ophtalmoscopique. Stase papillaire bilatérale, qui fait croire à un abcès de la base ou à une méningite. Le 15 août, nouvelle intervention. On va à la recherche de la dure-mère, mais on ne trouve rien d'anormal. On découvre à nouveau la jugulaire interne, qui est réduite à un simple cordon fibreux. On lie et on coupe la veine entre deux ligatures. On dénude ensuite largement le sinus, on l'ouvre et on le trouve rempli de masses caséo-fibrineuses. Curettage jusqu'à l'arrivée d'un flux de sang. Tamponnement et pansement.

A partir de ce jour, la maladie évolua vers la guérison, malgré une pneumonie intercurrente de la base gauche.

L'auteur fait suivre son observation de réflexions très justes, qui concluent à l'antrotomie hâtive dans certaines suppurations otitiques aiguës.

Le procès n'est plus à faire aujourd'hui. Tout spécialiste, doublé d'un chirurgien, n'hésite plus à opérer toute otite durant depuis deux mois et dont l'écoulement a résisté à tous les pansements médicaux ou de petite chirurgie encore trop en honneur.

A la clinique du professeur Moure, nous n'avons jamais vu, depuis un an que nous suivons sa clinique, de complications cérébrales ou thrombo-phlébitiques. Il opère hâtivement. Il ne peut évidemment éviter les complications quand les malades sont porteurs des dites complications. C'était le cas du Dr Cheval, dont le malade souffrait de l'oreille gauche depuis l'âge de trois ans. (*Presse oto-laryngol. belge*, n° 10, 1902.)

Dr KAUFMANN.

De l'influence de la ponction lombaire sur le vertige voltaïque et sur certains troubles auriculaires, par le Dr BABINSKI.

Chez les malades à liquide céphalo-rachidien en état d'hypertension (méningite, néoplasme intra-cranien), la résistance au vertige voltaïque est augmentée. Cette résistance diminue après une ponction lombaire. Le même fait peut s'observer chez des sujets qui ne présentent pas d'hypertension. Ce qui prouve l'influence que la pression du liquide céphalo-rachidien exerce sur l'état de l'oreille interne.

D'où cette déduction que s'est faite Babinski : la ponction rachidienne ne pourrait-elle pas agir favorablement sur certains troubles auriculaires?

Il présente deux observations en faveur de cette hypothèse.

Obs. I. — T..., vingt-trois ans, épileptique. Chute par terre il y a cinq semaines. Coma durant quarante-huit heures. Hémorragie auriculaire gauche. Bourdonnements, surdité, vertiges, titubation. On pratique l'examen des oreilles :

O. D. Normale;

O. G. Voix chuchotée : 0m 25. Weber latéralisé à gauche.

Rinne positif à gauche. Gellé positif. Rougeur dans la région supérieure de la membrane.

Pour obtenir le vertige voltaïque, il faut un courant de 12 milliampères. Vertige unilatéral. Inclinaison de la tête à gauche, quel que soit le sens du courant. Rachicentèse. Pression semble normale. Immédiatement après, vertige voltaïque avec courant de 4 à 5 milliampères.

Les jours suivants, diminution des bourdonnements et du vertige.

Obs. II. — B..., seize ans. Sujette depuis longtemps à des bourdonnements. Depuis deux mois, affaiblissement de l'ouïe et, en quelques jours, surdité presque complète.

A son entrée à l'hôpital :

O. G. Montre, 0. Aspect du tympan normal.

O. D. Montre, au contact. Weber faible à droite.

P. C. 00045. Rinne =.

Rhinite purulente ancienne.

Pour obtenir le vertige voltaïque, il faut un courant de 10 milliampères. Inclinaison de la tête à gauche.

Rachicentèse. Pression normale. Courant = 6 milliampères. Dans la journée, la malade semble entendre quelques paroles. Huit jours après, quand on parle avec lenteur, elle entend assez bien ce que l'on dit. Les bourdonnements du côté droit ont diminué. A gauche, surdité toujours complète, ainsi que bourdonnements.

D'après Babinski, la ponction agit en modifiant la pression du liquide labyrinthique liée à celle du liquide céphalo-rachidien. Il ne suppose pas, dans ces deux cas, l'association de l'hystérie, quoique les raisons qu'il donne, dit-il, ne soient pas péremptoires. (*Bull. de la Soc. méd. des hôpit. de Paris*, 7 novembre 1902.) Dr KAUFMANN.

VARIA

Cas de corps étrangers *(Fremdkörperfälle)*, par le Dr HENRICI.

1° *Calcul de l'amygdale droite.* — Le malade, âgé de vingt-cinq ans, se présente à la Clinique de M. Killian pour de l'ozène et prie d'examiner en même temps sa bouche où, dit-il, se trouve, depuis des années un trou qui sécrète du pus. Ce trou se trouverait en arrière et à droite. La région de l'amygdale droite présenterait de temps en temps un gonflement accompagné d'une légère dysphagie; tous ces symptômes disparaîtraient chaque fois à la suite de l'application de compresses, avec augmentation de la sécrétion purulente.

Le malade fait remonter le début de son affection à un abcès périamygdalien qu'il aurait eu huit ans auparavant et qui se serait vidé spontanément en laissant une fistule. Cette dernière se trouve dans le pilier antérieur droit, et la muqueuse qui l'entoure est rouge et tuméfiée.

En introduisant la sonde, on se heurte, à une profondeur de 3 millimètres environ, sur un corps dur, rugueux, mobile. Il s'agissait évidemment d'un calcul amygdalien situé dans la cavité de l'abcès; cette dernière, quoique se trouvant dans l'amygdale, débouche au niveau du pilier antérieur droit.

Après avoir élargi l'orifice fistulaire, on réussit à enlever le calcul à l'aide d'une curette.

Le calcul, qui avait la forme d'un cartilage aryténoïde, présentait une surface inégale, rugueuse, à laquelle adhérait fortement un corps étranger ressemblant à un grain de blé et recouvert d'une mince couche calcaire. C'est à ce grain de blé, que le malade avait probablement introduit entre l'amygdale et le pilier, que l'auteur attribue et l'abcès périamygdalien et tous les symptômes consécutifs.

2° *Bouton de manchette dans le larynx.* — Un enfant aspire un bouton de manchette. Ce dernier se compose d'une plaque métallique qui était située sur les cordes vocales, et d'un mécanisme de fermeture formé de deux anneaux métalliques qui se trouvaient à l'état ouvert au-dessous des cordes vocales, lesquelles étaient pour ainsi dire pincées entre les deux parties du bouton. Plusieurs tentatives d'extraction à l'aide d'une pince et sous la cocaïne ayant échoué, et les troubles respiratoires s'étant aggravés ,on pratique la trachéotomie et on essaie de pratiquer l'extraction dans la semi-narcose; nouvel insuccès.

M. le professeur Killian fait une tentative d'extraction à l'aide d'un crochet mousse, en pratiquant l'autoscopie à l'aide de la spatule de Kirstein, la tête du malade dépassant le bord de la table. Cette tentative reste également sans succès. On introduit alors une spatule en tube, composée d'un manche ayant 10 centimètres de longueur et d'un tube qui se termine en bas en spatule de 5 centimètres de longueur et de 1 centimètre de largeur. Cette spatule est introduite au-dessus de l'épiglotte jusqu'à l'entrée du larynx et attirée fortement en avant. Le corps étranger devient alors parfaitement visible, et on peut, en passant un crochet dans un des anneaux et en déployant une certaine force, l'attirer en avant et l'extraire.

3° *Morceau de bois dans le sinus maxillaire droit et le nez.* — Le malade reçut de près, dans la joue gauche, un coup de fusil, l'arme ayant été très vraisemblablement chargée de papier et de bois. Il eut aussitôt une légère hémorragie, mais éprouva plus tard des douleurs très

fortes et qui étaient particulièrement accusées lorsque le malade ouvrait la bouche. Les jours suivants, il se serait écoulé un peu de sang par l'oreille droite, et la salive aurait également été teintée de sang. Pas d'autres troubles du côté de l'œil, de la bouche et du nez.

Un médecin aurait nettoyé l'orifice de pénétration du projectile et enlevé quelques lambeaux de papier.

Il survint aussitôt après une tuméfaction de la moitié droite de la face, l'orifice de pénétration sécrétait du pus fétide en abondance, de même que le nez qui, dans l'espace de deux mois, subit une obstruction complète. Deux mois après l'accident, extraction de quelques lambeaux de papier et de quelques éclats de bois; le malade éprouve ensuite un certain soulagement.

L'auteur vit le malade un an après l'accident : toute la moitié droite de la face était tuméfiée, l'écartement des maxillaires impossible; sur la joue droite, dans l'angle formé par l'os jugulaire et l'apophyse coronoïde du maxillaire inférieur, se trouve une fistule remplie de granulations et sécrétant un pus fétide. Après quelques essais, on réussit à y introduire la sonde à une profondeur de 7 centimètres; plus loin, on se heurte à une résistance infranchissable.

La direction de la sonde est légèrement ascendante et antérieure. La muqueuse buccale, l'apophyse alvéolaire du maxillaire inférieur, les dents et le palais paraissent complètement intacts.

Les mouvements de l'œil droit sont normaux; le fond de l'œil également normal. Petite cicatrice dans le quadrant postéro-inférieur du tympan droit.

La rhinoscopie antérieure ne fournit aucun résultat certain, à cause de la tuméfaction énorme des cornets; on constate seulement l'existence d'une suppuration abondante; la rhinoscopie postérieure n'est guère possible à cause du trismus des mâchoires. La rhinoscopie médiane permet d'apercevoir un corps étranger ayant la forme d'un crayon et qui, après avoir perforé le cornet moyen, se dirige horizontalement vers la cloison, dont la muqueuse détachée forme, autour du bout médial du crayon, une

sorte de manchon qui le rend presque immobile. Ce n'est qu'après quelques essais infructueux et à l'aide de pinces très solides et maniées avec force qu'on réussit à l'extraire. C'était un morceau de bois de l'épaisseur du petit doigt et ayant 6,5 centimètres de longueur.

Aussitôt après l'extraction, le malade commence à ouvrir la bouche sans la moindre difficulté.

Cinq jours après l'extraction, la tuméfaction de la face avait presque complètement disparu, la suppuration nasale cessé. On voit le sinus maxillaire droit communiquer avec la fosse nasale par un orifice assez large et l'injection du sinus, pratiquée par cet orifice, fait encore sortir un peu de pus. Le malade s'est bientôt soustrait au traitement et n'a pu être suivi plus longtemps.

On peut conclure avec certitude, dans ce cas, à une participation de l'orbite et de la cavité buccale, ainsi qu'une lésion de l'artère maxillaire interne et du nerf sous-orbitaire. Le projectile avait pénétré directement dans le sinus maxillaire pour se diriger de là vers la fosse nasale.

Quant à l'impossibilité d'ouvrir la bouche, l'auteur l'explique par des causes purement mécaniques. (*Archiv f. Laryngol.*, XII, 3, 1902.)

Dr S. JANKELEVITCH.

NOUVELLES

VIIe Congrès international d'otologie, Bordeaux, du 1er au 4 août 1904. — Le VIIe Congrès international d'otologie se réunira à Bordeaux, du 1er au 4 août 1904, sous la présidence du Dr MOURE.

Les questions suivantes ont été mises à l'ordre du jour : 1° *Choix d'une formule acoumétrique simple et pratique;* — 2° *Diagnostic et traitement des suppurations du labyrinthe;* — 3° *Technique de l'ouverture des abcès encéphaliques otogènes et des soins consécutifs.*

Toutes les communications doivent être adressées au Secrétaire général du Congrès, le Dr LERMOYEZ, 20 *bis*, rue La Boétie, Paris (8e).

Les cotisations, 25 francs, devront être envoyées à M. le Dr LANNOIS, 14, rue Émile-Zola, Lyon.

~ Le **VIIIe Congrès annuel de l'Association ophtalmologique et oto-laryngologique de l'Ouest** se tiendra à Indianopolis, Ind., les 9, 10 et 11 avril 1903. Voici les communications annoncées à la section d'oto-laryngologie :

1. Ballenger, Président : Discours d'ouverture; — 2. Beck : Le traitement par l'air chaud dans les affections du nez et de l'oreille; — 3. Ewing : Le progrès de l'otologie dans les cinquante dernières années; — 4. Foster : Relation d'un cas de paralysie laryngée due à un anévrysme de l'aorte; — 5. Goldstein : Un cas insolite d'otorragie spontanée bilatérale; — 6. Keiper : État actuel du traitement des mastoïdites; — 7. Levy : Affection de l'oreille moyenne dans la tuberculose; — 8. Lewis : Pseudo-torticolis avec mouvements associés anormaux de la tête et des yeux; — 9. Meaus : Tinnitus aurium; — 10. Moore : Quelques cas d'asthme traités par l'ablation du cornet moyen; — 11. Pinchon : Principes de la pratique rhinologique; — 12. Schadle : États inflammatoires des voies respiratoires supérieures observés dans le Nord-Est; — 13. Shurley : Remarques sur l'étiologie de la rhinite hypertrophique; — 14. Stein : Discussion sur le diagnostic différentiel et le traitement de l'ostéo-sclérose de l'apophyse mastoïde; — 15. Stucky : Fibrôme naso-pharyngien. Présentation de pièces et de photographies.

~ **Nouvelle clinique.** — Nous apprenons la fondation, à l'Université de Liège, d'une clinique et polyclinique pour les maladies du cou et des oreilles, qui a été placée sous la direction du professeur Schiffers.

~ **Nominations.** — Le professeur Urbantschitsch a été nommé professeur ordinaire d'otologie à l'Université de Vienne.

Le professeur Wegenhauser a été nommé professeur honoraire ordinaire à Tubingen.

A Nuremberg, le professeur Schubert a obtenu le titre de conseiller à l'école de l'Université.

~ La **VIIe Réunion annuelle de la section du Sud de la Société américaine de laryngo-rhino-otologie** s'est tenue à Atlanter (Georgia) le 14 janvier 1903, sous la présidence du Dr Dunb Roy.

~ La **Réunion annuelle de la section de l'Ouest de la Société américaine de laryngo-rhino-otologie** s'est tenue à Colorado Springs le 21 février 1903, sous la présidence du Dr P. F. Gildea.

Bordeaux. — Impr. G. Gounouilhou, rue Guiraude, 11.

24e ANNÉE. - N° 14. - 4 AVRIL 1903.

REVUE HEBDOMADAIRE
DE
LARYNGOLOGIE, D'OTOLOGIE
ET DE RHINOLOGIE

SARCOME A MYÉLOPLAXES DE L'ÉPIGLOTTE

ABLATION PAR LES VOIES NATURELLES
RÉCIDIVE SUR LE VOILE DU PALAIS
ENLÈVEMENT DU VOILE AU THERMOCAUTÈRE. GUÉRISON

Par le Dr BRINDEL, de Bordeaux.

Si l'épiglotte est un terrain de prédilection pour la tuberculose sous toutes les formes (lupique, œdémateuse, érosive, ulcéreuse), elle n'est que rarement le siège de néoplasmes.

Parmi les tumeurs bénignes qui y prennent leur point d'implantation, les kystes tiennent le premier rang, bien que leur nombre en soit encore très limité : nous avons eu la bonne fortune d'en rencontrer un cas dont nous avons, du reste, dans ce même journal, il y a quelques années, donné la relation avec planche à l'appui et examen histologique.

Les tumeurs malignes exclusivement limitées à l'épiglotte sont loin d'être fréquentes : l'épithélioma vient en premier lieu et il revêt parfois un aspect qui rappelle, à s'y méprendre, le lupus sur cet organe. Dans un cas que nous avons observé, le microscope seul a pu nous révéler la nature exacte de la néoplasie, que nous aurions prise sans cela pour de la tuberculose.

Le sarcome épiglottique est plus rare encore que l'épithélioma; mais comme son évolution est indolente, il en résulte que la tumeur est parfois susceptible d'acquérir de grandes

dimensions avant d'attirer l'attention du malade qui en est porteur.

L'épithélioma s'accompagne volontiers de douleurs spontanées avec irradiation dans les oreilles, de crachotements de sang, de dysphagie douloureuse, de modifications dans le timbre de la voix par immobilisation et tuméfaction de l'organe sur lequel il est implanté, de salivation plus ou moins abondante et plus tard de fétidité de l'haleine.

Dans le sarcome, au contraire, l'évolution, quoique rapide, se fait sans la moindre douleur, sans hémoptysie, sans dysphagie douloureuse; à peine une sensation de corps étranger vers la base de la langue ou une gêne respiratoire dans certaines attitudes du corps, lorsque la tumeur est très pédiculée, vient-elle éveiller l'attention des malades et leur faire réclamer un examen de la gorge. On conçoit parfaitement aussi que le point d'implantation du néoplasme ait une importance capitale, au moins pendant la période de début, sur la symptomatologie accusée par le patient : un néoplasme inséré sur le bord libre, sur les bords latéraux ou sur la face linguale de l'épiglotte engendrera une gêne respiratoire et des phénomènes dysphagiques beaucoup plus tardifs qu'un même néoplasme prenant son point d'appui sur la face laryngée.

L'observation qui va suivre est un bel exemple des dimensions susceptibles d'être acquises par une tumeur de l'épiglotte avant que le malade qui en est porteur en soupçonne la présence. Il est vrai d'ajouter qu'il s'agit d'un vieillard peut-être pas très soigneux de sa personne, et que la joie de vivre à l'abri du besoin, des privations et de la misère, dans un asile des Petites-Sœurs des Pauvres, rend indifférent aux légères sensations de gêne ou de chatouillement de l'isthme du gosier. C'est seulement à l'occasion d'une diphtérie contractée par le malade qu'on a été amené à soupçonner la tumeur; voici dans quelles circonstances :

Observation. — Émile V..., soixante-neuf ans, ayant autrefois exercé la profession de peintre en bâtiment, actuellement pension-

naire dans un asile, se présente à la clinique oto-rhino-laryngologique de la Faculté de médecine de Bordeaux (service du Dr Moure), le 16 octobre 1899, envoyé par le professeur Pitres, dans le service duquel il était entré depuis plusieurs jours pour une diphtérie confirmée.

Le malade a un facies très fatigué, un teint pâle, une anémie profonde. Sa gorge a été le siège, dans les jours qui ont précédé, de fausses membranes nombreuses dans lesquelles pullulait le bacille de Lœffler. Des injections de sérum ont amené la disparition rapide des exsudats membraneux : toutefois, malgré le retour *ad integrum* de toute l'arrière-gorge, le sujet présente depuis quelques jours une haleine fétide, à odeur de sphacèle très prononcée. C'est en raison de ce nouveau symptôme dont on ne peut s'expliquer la cause par la simple inspection de l'isthme du gosier, que le vieillard est dirigé sur la clinique.

Dès qu'on met en place le miroir laryngoscopique, on aperçoit une énorme tumeur recouvrant totalement l'entrée du larynx, qu'elle dissimule, et occupant en entier l'espace compris entre la base de la langue et la paroi postérieure du pharynx. Au moment d'un effort, le malade ramène sa tumeur sur la base de la langue, la rendant ainsi parfaitement visible sans le secours d'aucun instrument.

La surface de cette tumeur, qui est arrondie dans l'ensemble, est recouverte d'exsudats pultacés, d'érosions superficielles et de tissu sphacélé d'un gris sale qui donnait immédiatement la raison de l'odeur dégagée par le malade.

Très faible douleur à la déglutition : le timbre de la voix est à peine modifié. Pas de gêne respiratoire ; pas d'adénopathie.

On fait, au moyen d'un tampon imbibé de cocaïne et monté sur un porte-ouate, le tour du néoplasme ; on acquiert ainsi la preuve qu'il ne contracte aucune adhérence avec le pharynx ni la base de la langue. Les mouvements latéraux qu'on lui imprime sont très limités en raison de son volume. On suppose, à un premier examen, que le point d'implantation se trouve au niveau du repli ary-épiglottique gauche, au voisinage de l'entrée de l'œsophage.

Comme la tumeur ne s'accompagne d'aucun symptôme alarmant, comme le malade est encore fortement infecté, on se borne à badigeonner au chlorure de zinc à 1/30 la surface du néoplasme et à prescrire un gargarisme antiseptique.

Dans les jours qui suivirent ce premier examen, le malade fit une paralysie diphtérique des quatre membres, plus accentuée du côté gauche. Pendant la convalescence on vit le sphacèle dispa-

raître peu à peu, en même temps que la tumeur diminuait de volume.

30 octobre. — La surface du néoplasme est lisse et cicatrisée ; sa masse, quoique réduite à une bonne moitié environ du volume primitif, mesure bien encore la grosseur d'une belle noix. Elle est très mobile.

L'état général du malade allant en s'améliorant de jour en jour, une intervention est exécutée le *9 novembre* suivant.

Dans l'ignorance où l'on était encore de la nature exacte de la tumeur, et en présence de sa grande mobilité, M. Moure se décida à une intervention par les voies naturelles. Une opération par la voie externe n'eût du reste pas été prudente, en raison moins encore de l'âge du patient que de son état infectieux très récent.

Le néoplasme fut enlevé à l'anse galvanique et à la pince coupante. Il n'y eut pas la moindre effusion de sang : il va sans dire que la région avait été, au préalable, soigneusement cocaïnée. Dès que la grosse masse fut extraite, on put se rendre compte que l'insertion, assez étroite, se faisait près du bord gauche de l'épiglotte, sur la face linguale de cet organe, au voisinage de sa base.

Dans le courant de novembre, on remarque sur le voile du palais un aspect tout particulier. Le côté gauche est indemne. Le bord droit est parsemé de petites élevures de coloration pâle, à contours très bien limités. La plus considérable se trouve à l'union du pilier antérieur droit et de la luette. On en voit une autre sur la ligne médiane, au niveau de la base de la luette, et pas plus large qu'une tête d'épingle.

23 novembre 1899. — J'enlève à la pince coupante la plus grosse élevure du voile, près de la luette.

Le malade quitte l'hôpital le *4 décembre* suivant et on ne le revoit que le *5 mars 1900.*

A ce moment, on constate une récidive sur place de la tumeur épiglottique. La récidive, dont l'accroissement était rapide, fut enlevée le *17 mars*, à la pince coupante, avec la plus grande partie de l'épiglotte.

Deux jours après, il existait un léger gonflement du moignon épiglottique, mais le voile du palais paraissait absolument normal. Peu à peu, la tuméfaction épiglottique disparut : le malade est soumis à un traitement spécifique pendant quinze jours *(fin mars)*, en raison de plaques opalines, arrondies, qui se montrent de nouveau sur le voile du palais. L'effet est, du reste, nul. Entre temps, j'avais pratiqué l'examen histologique de la tumeur épiglottique et du

fragment palatin ; le premier m'avait donné comme résultat : *sarcome à myéloplaxes*. La tumeur palatine était constituée par du *sarcome fasciculé*. J'en relate d'ailleurs un peu plus loin la description microscopique.

Pendant les mois d'*avril, mai, juin* et *juillet 1899*, rien de particulier à signaler : l'épiglotte est bien cicatrisée ; le voile présente toujours ses plaques leucoplasiques.

23 août. — Je revois le malade à la clinique : épiglotte normalement cicatrisée ; mais à droite de la luette, sur le bord libre du voile, a apparu à nouveau un petit néoplasme arrondi, tomenteux, de la grosseur d'un pois environ.

6 octobre. — Cette néoplasie ayant encore augmenté, M. Moure enlève au thermocautère tout le bord libre du voile, y compris la luette.

12 octobre. — La plaie est en très bon état : le malade se plaint seulement d'une légère gêne dans la déglutition.

Dès le 25 *octobre*, la cicatrisation est complète et le malade se remet à fumer comme de plus belle, malgré nos recommandations.

Revu le *10 décembre 1900*, son état général est parfait. Il porte seulement quelques plaques blanchâtres sur la face laryngée de l'épiglotte.

Depuis cette époque, la guérison ne s'est pas démentie.

Des coupes de 1 centimètre et demi de long, sur 1 centimètre de large, pratiquées à travers le néoplasme épiglottique, permettent de se rendre compte qu'une mince charpente fibreuse, à mailles divergentes, part du pédicule et se dirige en éventail, vers la périphérie.

Bien avant d'atteindre cette dernière, qui, du reste, est totalement dépourvue d'épithélium, en raison, sans doute, de la diphtérie récente, les fibrilles conjonctives ne sont plus reconnaissables ; elles sont remplacées par des cellules fusiformes juxtaposées, au nombre de deux ou trois, et formant des mailles allongées dirigées un peu dans tous les sens.

En certains endroits, même à un fort grossissement, la tumeur paraît uniquement composée d'un amas de cellules fusiformes disposées en faisceaux entre-croisés, sans tissu de soutènement.

Le long des mailles formées de cellules, on voit, de part et d'autre, une traînée de petites cellules rondes.

Enfin, et c'est là la caractéristique de la nature de la tumeur, on aperçoit, tantôt sur le trajet des mailles ou des travées conjonctives, tantôt et le plus fréquemment dans l'intérieur même de ces

mailles, de gigantesques cellules polyédriques avec prolongements angulaires, souvent en forme de triangles isocèles, et munies d'un gros noyau arrondi ou ovale. Ces cellules ont beaucoup de ressemblance avec les cellules de la moelle. Leur coloration, plus accentuée que celle des cellules fusiformes, les rend reconnaissables au premier abord. Sur certains points, elles sont assez nombreuses pour que leurs extrémités effilées arrivent au contact les unes des autres.

Les vaisseaux, rares sur la coupe, sont dépourvus de parois propres ou du moins n'en possèdent qu'une très mince de tissu connectif.

En résumé, il s'agit *d'un sarcome à myéloplaxes* avec tendance peut-être à organisation fibreuse.

L'examen de la *tumeur palatine* m'a permis de constater, au milieu du tissu sain, de gros noyaux sarcomateux arrondis, bien délimités par des gaines de tissu conjonctif, et composés uniquement de cellules fusiformes en faisceaux *(sarcome fasciculé)* sans myéloplaxes.

La luette, sectionnée dans toute sa longueur, ne contenait d'anormal que du tissu œdémateux avec nodules inflammatoires, surtout au niveau des glandes, et un commencement de dégénérescence fibreuse de son muscle azygos.

L'observation que nous venons de rapporter en détail présente quelques points particulièrement intéressants.

C'est d'abord l'influence d'une diphtérie intercurrente sur l'évolution de la néoplasie.

Nous avons pu voir l'ensemencement du bacille de Lœffler amener une réaction inflammatoire et entraîner le sphacèle d'une partie de la tumeur. Du fait de la grangrène de la périphérie, le néoplasme a été réduit de moitié : c'est là une cause peu banale qui méritait tout au moins une mention.

En second lieu, il n'est pas fréquent non plus de voir la récidive d'une tumeur maligne de l'épiglotte se faire loin du point d'implantation. De même que les cancers secondaires du larynx sont rares (nous en avons vu cependant un exemple récent chez un sujet qui avait été opéré quelque temps auparavant d'un cancer au rectum), de même les cancers du larynx ne récidivent qu'exceptionnellement à distance dans

les autres organes. Cette récidive a lieu d'ordinaire dans le voisinage de l'ancienne tumeur ou dans les ganglions du voisinage. Dans le cas qui nous occupe, le sarcome à myéloplaxes a d'abord repullulé *in situ;* mais devant l'insistance qu'on a mise à le détruire, il a cru mieux faire en s'attaquant au voile du palais. Mal lui en a pris, car ici encore le feu en a eu raison.

Dans le cours de l'observation, nous avons indiqué les raisons qui avaient dicté la conduite du chirurgien en présence de ce cas particulier. Nous avons dit qu'on avait choisi les voies naturelles parce que la tumeur paraissait accessible par cette voie; parce qu'elle était très mobile et partant avait bien des chances d'être pédiculée; parce que le malade était âgé; parce qu'enfin et surtout en raison de sa diphtérie récente et de son état de faiblesse extrême, il eût mal supporté une intervention par les voies externes avec chloroformisation. Tout était, d'ailleurs, préparé pour une trachéotomie qu'une hémorragie, pendant l'opération, eût pu rendre inévitable.

L'épiglotte, quand elle est seule atteinte et que sa base ne participe pas au processus inflammatoire ou néoplasique, s'offre, d'ailleurs, merveilleusement à la pince coupante. On peut la réséquer presque en entier avec la simple cocaïnisation, si l'on a soin surtout de la fixer au moyen d'une pince ou d'un crochet confié à un aide pour éviter qu'elle ne se dérobe.

Au reste, si une première intervention est insuffisante, on peut toujours recourir par la même voie à une deuxième ou une troisième ou encore employer une méthode toute différente.

Si le sujet eût été plus jeune, moins fatigué, si le néoplasme eût présenté un large point d'implantation sur l'épiglotte ou les replis qui partent de cet organe, nul doute qu'on eût eu recours d'emblée à une pharyngotomie transhyoïdienne (opération de Gussenbauër remise en honneur

par Vallas, de Lyon), opération préliminaire qui donne d'ailleurs un accès des plus faciles sur l'organe qui nous occupe et qu'on fait habituellement précéder d'une trachéotomie avec tamponnement de la trachée pour éviter l'entrée du sang dans les voies aériennes.

L'excision du voile au galvano ou au thermocautère pour les tumeurs malignes insérées sur le bord libre donne également d'excellents résultats, à condition qu'elle soit précoce et précède l'envahissement ganglionnaire. On la pratique après simple cocaïno-adrénalisation et il n'y a à redouter aucune complication, pas même les troubles de la déglutition, qu'on observe les premiers jours et qui disparaissent très rapidement. Nous avons vu à la clinique un cas d'épithélioma bénéficier largement de cette intervention et ne présenter dans la suite aucune trace de récidive cinq ou six ans après.

Il est bon de noter également, à propos de cette observation, combien peu sont incommodés, même dès les premiers jours, les malades dont on résèque l'épiglotte. La déglutition est à peine gênée, la douleur à peu près nulle, la réaction inflammatoire et l'œdème consécutif à peine appréciables.

Un dernier point sur lequel je désirerais attirer brièvement l'attention du lecteur, c'est la bénignité relative des cancers limités à l'épiglotte ou au voile du palais quand on exécute une intervention large et précoce. La rareté des lymphatiques dans ces deux organes (et, par suite, l'adénopathie tardive qui accompagne l'évolution de leurs tumeurs) est probablement la cause des bons résultats obtenus : d'où cette conclusion naturelle que plus on opère de bonne heure dans les tumeurs malignes de l'épiglotte et du voile et plus on a de chance d'obtenir une guérison définitive avec le minimum de délabrements.

SOCIÉTÉ AUTRICHIENNE D'OTOLOGIE

Séance du 27 octobre 1902.

M. Urbantschitsch présente une jeune malade traitée par une **injection de paraffine pour une fistule rétro-auriculaire** consécutive à une expulsion de séquestre.

De la fistule, qui était large d'un centimètre et demi, il est resté tout juste une fente très étroite. Ce qui est surtout intéressant, c'est que la paraffine a été peu à peu remplacée par du tissu conjonctif, ainsi qu'on peut s'en convaincre au toucher. Urbantschitsch essaiera de faire disparaître la fente encore persistante par une nouvelle injection.

M. Alt a toujours eu de très bons résultats dans des cas analogues.

M. Frey dit que les résultats esthétiques recherchés ne lui ont jamais fait défaut. On ne sait pas au juste ce que devient la paraffine injectée; en tout cas, elle sert d'appel et pour ainsi dire d'échafaudage à une néoformation conjonctive qui prend sa place.

M. Moskowitz a fait des recherches sur des animaux à ce sujet; il ne tardera pas à les publier; il lui semble que la réaction des tissus environnants n'est pas toujours aussi simple qu'on le dit.

M. Politzer ne croit pas qu'on puisse arriver à une oblitération complète de la fistule par les injections de paraffine; il resterait toujours deux surfaces épidermisées en regard l'une de l'autre, et on serait forcé de recourir, par exemple, au galvanocautère pour les faire bourgeonner et adhérer.

M. Urbantschitsch répond qu'il se rend très bien compte des dangers de ces injections; mais, dans le cas donné, il n'y avait pas lieu de s'en préoccuper puisqu'il avait affaire à un tissu cicatriciel très induré, qui n'a même pas saigné à la piqûre. Il est d'accord avec Politzer et ne manquera pas de décaper l'épiderme pour faire prendre les deux surfaces l'une dans l'autre. L'injection a été faite il y a deux ans.

Dr Frey. — **Deux cas de ligature de la jugulaire au cours d'opérations radicales.**

I. Enfant de quatre ans; son oreille gauche suppurerait depuis longtemps; il y aurait eu de temps en temps du gonflement rétro-auriculaire, le même absolument qu'il présente en ce moment-ci et qui existerait tout juste depuis quelques jours; l'enfant a de la fièvre, manque d'appétit, crie beaucoup la nuit; voilà quelques heures qu'il est complètement apathique.

On peut, en effet, constater une température de 39°,8 et un pouls dur et fréquent. La face est légèrement œdématiée; il y a un peu de raideur de la nuque et une apathie complète; l'enfant ne répond pas quand on lui cause; il y a de l'hyperesthésie aux deux extrémités. Rien du côté des pupilles et des nerfs craniens.

Le conduit est rempli de pus et tellement rétréci que, malgré un bon lavage, on n'arrive pas à voir le tympan; dans la région rétro-auriculaire et au-dessus de la mastoïde, un gonflement très prononcé, grand comme une soucoupe, sensible à la pression et nettement fluctuant. Les mouvements de la tête semblent un peu gênés; on provoque un peu de douleur en comprimant le cou en avant et en haut, du côté gauche.

A l'opération, on découvre, comme il fallait s'y attendre, un abcès sus-périostique très volumineux; la corticale et les cellules sont friables et contiennent du pus en quantité; l'antre et la caisse sont remplis de masses cholestéatomateuses.

La dure-mère est mise à nu à travers le tegmen et en arrière, près du sinus. La paroi sinusienne, tout en donnant des pulsations presque normales, est rouge foncé et fongueuse; brusquement et à propos d'un écouvillonnage, très doux cependant, elle cède et donne un flot de sang. En tamponnant, on remarque qu'on n'a besoin d'un tampon que vers le haut, le bout inférieur ne donnant presque pas; par contre, il s'en écoule du pus fétide. Nul doute qu'il y a là une thrombose du bout inférieur et probablement même du bulbe, aussi la ligature de la jugulaire est-elle pratiquée de suite.

Les suites furent excellentes, et la malade guérit sans autre incident.

II. Jeune homme de quatorze ans, dont les oreilles suppurent de temps en temps depuis un an à peu près. Il s'était fait soigner depuis quelque temps à la consultation de la clinique pour un léger gonflement mastoïdien, qui avait cédé facilement à un traitement approprié; cependant l'otorrhée était toujours restée très profuse. A la fin, il se plaignait de douleurs de tête, et c'est ce qui l'a fait consentir à une intervention plus radicale.

Le tympan gauche est perforé, mais le promontoire bourgeonne peu; à droite, par contre, tout le fond du conduit est rempli de fongosités, entre lesquelles suinte un peu de pus; la voix chuchotée n'y est entendue qu'au contact, et la voix forte qu'à 2 mètres seulement. Le thermomètre indique 38°,2 de température; l'apophyse est légèrement sensible à la pression.

A l'opération, je tombe sur un cholestéatome assez volumineux, ayant rempli toutes les cellules, l'antre et la caisse, et baignant dans du pus. La dure-mère cérébelleuse et le sinus — qui semble être normal, il est peut-être un peu épaissi — ont dû être mis à nu. Le reste comme d'ordinaire.

Ceci se passait le 6 août.

Du 6 au 21, la température reste toujours au-dessus de la normale, entre 37°5 et 38°6; les pansements sont d'abord fortement imbibés de pus; puis, à partir du deuxième, deviennent de plus en plus secs. Par-ci par-là, le malade se plaint dans les articulations; il y a un peu de gonflement; puis tout se calme. Il y a toujours de la céphalée, et l'état général baisse.

Je ne pouvais penser qu'à de l'oto-pyhémie et je fis donc la ligature de la jugulaire. La ligature est faite double parce qu'il y a du sang dans le bout supérieur; le sinus, lui aussi, n'est pas oblitéré puisqu'il saigne abondamment et qu'on ne retire que peu de caillots de son bout inférieur.

La température descend pendant deux jours; puis, brusquement, le troisième jour, remonte de nouveau. J'en trouve, d'ailleurs, facilement l'explication après avoir fait sauter les sutures de la plaie du cou; il y avait du pus dans le segment supérieur de la jugulaire. J'en fais le nettoyage, j'assure un bon drainage jusqu'au bulbe, autant de bas en haut que de haut en bas, par le sinus, et tout ne tarde pas à rentrer en bon ordre. Comme vous pouvez le voir, la caisse est déjà épidermisée et la plaie bourgeonne très bien.

Je crois qu'il s'est agi ici d'un thrombus pariétal du bulbe en train de se former seulement au moment de la première intervention. C'est ce qui explique la température dès le début et surtout pendant la période intermédiaire aux deux opérations.

MM. Pauzer et Biehl doutent qu'il se soit agi d'une thrombose pariétale, ce à quoi M. Frey répond qu'il n'en a posé le diagnostic qu'au cours même de l'opération, en se basant sur le changement de coloration de la paroi sinusienne, sur le peu d'hémorragie par le bout inférieur du sinus et sur les symptômes généraux qui, dans le cas donné, ne pouvaient être rattachés à autre chose.

M. Alexander présente un **enfant de trois semaines atteint d'otorrhée et de paralysie faciale.**

L'origine probable de l'otite serait l'eau du baptême qui aurait pénétré dans l'oreille. On n'interviendra pas d'une façon autrement radicale; ne sait-on pas que les paralysies qui accompagnent le début de l'otite aiguë se passent ordinairement sans encombre?

M. Pauzer fait remarquer à ce sujet que, chez l'enfant, souvent le canal du facial reste très longtemps déhiscent, ce qui explique la facilité avec laquelle il s'est pris dans le cas donné.

M. Politzer. — **Préparations microscopiques concernant le rocher d'une femme morte d'un abcès du cerveau d'origine otitique.**

Femme de trente-huit ans, souffrant d'une otorrhée scarlatineuse depuis l'âge de cinq ans; elle se plaignait de douleurs de tête et de fièvre (38°). Opération radicale et mise à nu de la dure-mère par la voie du toit de l'antre; on n'y remarque rien d'anormal. La collection de pus était localisée à la surface antérieure de la pyramide, et c'est de là que s'était faite l'infection du cerveau, à travers une fistule très nettement visible.

La dure-mère apparait très épaissie et comme soulevée de sa base d'attache osseuse.

Sous le microscope, on peut poursuivre une fistule antrale allant à la dure-mère, tapissée de fongosités et aboutissant dans une cavité irrégulière, qu'on pourrait prendre pour la cavité d'un abcès sous-dural, mais qui, en réalité, semble être une cavité creusée dans l'épaisseur même de la dure-mère notablement épaissie. Ce serait donc là un abcès intra-dural. Autre point intéressant. Autour de l'abcès, on remarque quelques ostéophytes, donc de l'hyperostose; ailleurs et dans l'épaisseur du temporal, le tissu osseux se raréfie et est en train de se résorber.

M. Alexander. — **La kéloïde du pavillon de l'oreille. Histoire clinique et pathogénie.**

En voici les conclusions :

1° Les cas examinés par l'auteur ne lui ont pas semblé se distinguer par un rayonnement spécial autour des vaisseaux. Warrens, au contraire, croyait que ces sortes de néoformations étaient dues surtout à la prolifération de la paroi moyenne et de la paroi adventice des vaisseaux.

2° D'après des recherches personnelles, la kéloïde aurait son point de départ primitif dans le chorion qui s'hypertrophie et, par compression, atrophie les vaisseaux régionaires.

3° Ces recherches, faites sur une kéloïde cicatricielle du lobule, concordent avec celles que Thorn a faites à propos d'une kéloïde spontanée.

4° Ni Thorn ni Alexander n'ont pu retrouver les cellules prétendues spécifiques décrites par Warrens.

5° Étiologiquement, on pourrait prétendre qu'une certaine prédisposition héréditaire et le fait de se laisser perforer le lobule (ce qui peut être le point de départ d'un processus inflammatoire) sont la cause occasionnelle de la kéloïde; mais, en pratique, on n'a jamais pu prouver de pareils rapprochements. (*Monats. f. Ohrenheilk.*, t. XXXVII, n° 1.)

Dr BERTEMES.

REVUE GÉNÉRALE ET ANALYSES

BOUCHE ET PHARYNX BUCCAL

La néphrite au cours et dans la convalescence des angines aiguës non spécifiques, par M. SIGOGNE.

On connaît bien la néphrite d'origine diphtérique ou scarlatineuse, mais on ne songe pas assez souvent à la néphrite consécutive aux autres angines. Ce n'est qu'à partir de 1881 que l'on considère l'angine comme une maladie générale, susceptible de créer une néphrite; aujourd'hui il est hors de doute que la néphrite complique l'amygdalite au même titre que toutes les autres maladies infectieuses; enfin, grâce aux travaux de Bouchard, Lécorché, Talamon, on admet, d'une façon générale, que « les albuminuries, qu'elles soient transitoires ou durables, reconnaissent toutes pour cause une détermination rénale d'une infection générale ». « Toute albuminurie, quelle qu'en soit la cause, est toujours liée à une altération du filtre glomérulaire. »

L'auteur conclut que toute albuminurie constatée au cours ou à la suite d'une angine est symptomatique d'une véritable néphrite. Au point de vue pathogénique, on peut dire : « L'angine se complique de néphrite au même titre que les maladies infectieuses, et l'albuminurie tardive des angines résulte d'une néphrite infectieuse. »

Toxines et bacilles ont leur place dans la pathogénie des albuminuries tardives. Quant aux albuminuries précoces, elles seraient sous la dépendance d'un trouble nervo-vasculaire. L'albuminurie du début est d'origine vasculaire; l'albuminurie tardive est, au contraire, d'origine infectieuse

et toxique. On ne sait encore au juste si l'angine agit sur le rein comme maladie générale ou par les toxines qu'elle verse dans la circulation.

La fréquence des néphrites post-angineuses varie avec les années et les épidémies. Le jeune âge paraît particulièrement prédisposé; les infections et les intoxications anciennes jouent un rôle important pour l'atteinte qu'elles ont pu exercer sur le rein. D'après l'auteur, l'angine phlegmoneuse ou l'angine rhumatismale n'auraient aucun rôle prépondérant. L'évolution de ces néphrites consécutives aux angines est souvent silencieuse et latente; l'albuminurie précoce est généralement de quantité modérée, ordinairement peu durable, mais peut s'aggraver subitement ou passer à l'état de néphrite chronique. La néphrite tardive est beaucoup plus grave que la néphrite précoce et peut même être suivie de mort rapide. Les éléments principaux du pronostic seront tirés de la gravité de l'angine, de l'état même du rein et de l'état général du malade; l'hématurie assombrit le pronostic. Le régime lacté constituera le traitement de choix pendant la durée de l'angine, évitera souvent le développement de la néphrite ou son passage à l'état chronique. (*Gaz. des hôpit.*, n° 111, 2 oct. 1902.) Dr Mercier Bellevue.

NEZ ET PHARYNX NASAL

Polypes muqueux de la paroi postérieure du cavum, par M. Lavrand.

Après avoir largement bénéficié d'une adénotomie subie à l'âge de seize ans, la malade revint, sept ans après, se plaignant d'une grande gêne de la respiration nasale. Les fosses nasales sont étroites et dans le pharynx pend une masse polypoïde, que l'auteur enlève au serre-nœud sans en rechercher le point d'implantation. Après ablation d'éperons de la cloison, on fait une nouvelle adénotomie qui ramène très peu de végétations; quelques mois après, on résèque le cornet gauche et on enlève les polypes d'apparence muqueuse qui pendaient dans le pharynx nasal. Malgré ces différentes interventions, la respiration nasale reste défectueuse; c'est alors que l'auteur se décide à enlever

plusieurs polypes attachés à la paroi postérieure du cavum, et cela après avoir largement refoulé le voile du palais et la luette. Après plusieurs séances, le cavum est complètement débarrassé de ses polypes muqueux; en septembre, la respiration par le nez et le cavum devient bonne et la malade peut être considérée comme guérie. L'extrême rareté des polypes du cavum a été cause d'une confusion : dès le début, on constata la présence de végétations, mais pas de polypes. Pour éviter pareille erreur, l'auteur conseille l'usage du releveur du voile, qui permettra l'exploration du cavum à l'aide du miroir; la vue contrôlera avantageusement le toucher. On ne confondra pas ces polypes muqueux avec le polype naso-pharyngien, tumeur sessile le plus souvent implantée sur l'apophyse basilaire, rouge à l'extérieur. Ce sont des fibromes du périoste, dont les symptomes caractéristiques (unicité du fibrome, épistaxis à répétition, céphalalgie) mettront rapidement sur la voie du diagnostic. Les polypes fibro-muqueux sont, avec les végétations adénoïdes, les causes d'erreur les plus plausibles. Ils prennent leur point d'implantation sur le cornet ou le méat inférieur; au delà des choanes, on ne trouve plus que les polypes fibro-muqueux; c'est leur dernière limite; leur pédicule est unique et grêle, leur surface lisse et mamelonnée; enfin, il peut y en avoir plusieurs, et ils peuvent coexister avec des polypes muqueux des fosses nasales, dont ils ne seraient, du reste, qu'une variété; leurs prolongements sont sans adhérence et ne déterminent jamais d'épistaxis.

L'observation que nous donne l'auteur est celle de polypes muqueux du pharynx nasal implantés sur la paroi postérieure; leur couleur, leur consistance, leur mode d'implantation ne laissent aucun doute. Cette variété de polypes insérés dans le cavum ne serait pas si grande, mais ils seraient méconnus à cause de la difficulté du diagnostic différentiel, de la bénignité de l'affection, enfin parce qu'ils peuvent être pris pour des végétations adénoïdes, et enlevés au cours d'une adénotomie sans être reconnus. (*Journ. des sciences méd. de Lille*, n° 42, 18 oct. 1902.)

Dr Mercier Bellevue.

VARIA

Nouveau mode de résection du trijumeau en cas de névralgie faciale rebelle, par le Dr Broeckaert.

Si l'extirpation du ganglion de Gasser a donné parfois des résultats superbes et définitifs en des mains fort habiles, on doit avouer que cette opération est des plus difficiles et même effrayante entre les mains des chirurgiens ordinaires. Ces diverses considérations ont déterminé l'auteur à trouver un autre procédé qui consiste à réséquer temporairement l'arcade zygomatique, et aller chercher la seconde branche dans la fente sphéno-maxillaire, puis la troisième branche au niveau du trou ovale. Dans un premier temps, on dépérioste la face externe de l'os malaire et de l'apophyse zygomatique, puis on taille un lambeau permettant d'aborder la fosse sphéno-maxillaire; dans cette fente, on découvre le cordon vasculo-nerveux dont on isole le nerf à l'aide d'un crochet à strabisme, et on le résèque tout près du trou grand rond. Dans un deuxième temps et à l'aide de la même incision, on découvre le trou ovale qui laisse passer le nerf et la collatérale de la maxillaire interne; on isole la branche nerveuse et on en résèque une partie. L'auteur, pour opérer, s'éclaire à l'aide d'un photophore électrique, et utilise les propriétés hémostatiques de l'adrénaline. Quand la névralgie intéresse le nerf frontal, il en pratique la neurectomie.

Avant de recourir à une opération aussi radicale, l'auteur s'assure que les traitements internes et la section de telle ou telle branche périphérique sont restés sans résultat, car cette méthode, comme l'extirpation du ganglion de Gasser, est suivie d'une paralysie à peu près complète des muscles de la mastication du côté opéré, mais elle a l'avantage de délivrer le malade de souffrances atroces, presque incompatibles avec la vie. L'avantage de ce procédé consiste à réduire le traumatisme au minimum, et permet au chirurgien de se rapprocher de l'émergence du nerf. (*Extr. de la Belgique méd.*, n° 38, 1902.) Dr Mercier Bellevue.

Bordeaux. — Impr. G. Gounouilhou, rue Guiraude, 11.

24e ANNÉE. N° 15. 11 AVRIL 1903.

REVUE HEBDOMADAIRE
DE
LARYNGOLOGIE, D'OTOLOGIE
ET DE RHINOLOGIE

LES CENTRES CORTICAUX DE L'ODORAT ET DE LA PHONATION[1]

Par M. le Professeur A. ONODI, de Budapest.
(Traduit de l'allemand par le Dr S. JANKELEVITCH, de Bourges.)

Nos connaissances sur les centres corticaux de l'odorat et de la phonation sont encore très incomplètes et nécessitent une étude clinique et anatomo-pathologique plus approfondie. Tandis que chez les animaux les parties centrales de l'organe olfactif présentent un développement considérable, on trouve chez l'homme des conditions morphologiques témoignant d'un état de régression assez prononcée. Les données fournies par l'anatomie comparée sont connues, grâce aux travaux de Broca et de Zuckerkandl; nous nous bornerons donc à exposer brièvement la composition des parties centrales de l'organe de l'olfaction.

Les fibres nerveuses de la région olfactive périphérique sont liées au bulbe olfactif. Les parties centrales de l'organe de l'olfaction sont formées par le bulbe et le trajet olfactif, la tubérosité olfactive, la lame perforée antérieure, les racines olfactives, la circonvolution du corps calleux, la corne d'Ammon, l'uncus, la circonvolution de l'hippocampe. Toutes ces parties présentent chez l'homme un développement rudimentaire au

1. Communication faite à la réunion générale de la Société hongroise de laryngologie, en 1902.

point de vue de l'anatomie comparée, et malgré cela la structure des trajets nerveux centraux et des centres est très compliquée, voire des plus compliquées, d'après Broca. Nous allons exposer les rapports de ces différentes parties.

Les cellules nerveuses périphériques de la muqueuse olfactive sont réunies par l'intermédiaire des nerfs olfactifs dépourvus de myéline au bulbe olfactif, et ce dernier au cerveau, par l'intermédiaire du trajet olfactif. La racine latérale de ce dernier aboutit à la deuxième circonvolution temporo-occipitale et quelques fibres se terminent dans le lobe temporal ; la racine médiale se perd dans la circonvolution du corps calleux, abandonnant une partie de ses fibres à la commissure antérieure ; à partir de ce point, la plus grande partie des fibres passe au niveau de la partie inférieure du noyau lenticulaire entre le putamen et le globus pallidus, pour se perdre dans le lobe temporal, la plus petite partie parcourt la région de la capsule interne et se termine dans le thalamus opticus. Les fibres commissurales renferment aussi des trajets croisés. La région terminale centrale est représentée dans l'écorce par la circonvolution de l'hippocampe, la circonvolution du corps calleux et la deuxième circonvolution *temporo-occipitale*. Les centres olfactifs sont réunis par des trajets d'association aux centres corticaux du trijumeau et du glosso-pharyngé.

Les résultats des recherches anatomiques et histologiques ne s'appuient que sur des données cliniques et anatomo-pathologiques insuffisantes. La plupart des observations cliniques et des sections nécropsiques se rapportent à la fosse cérébrale antérieure, aux modifications pathologiques et aux lésions du bulbe et du trajet olfactif : altérations des méninges consécutives à la syphilis et à la tuberculose, traumatismes de toutes sortes (déchirure, etc.) du bulbe et du trajet olfactif. Quant aux modifications du cerveau et de l'écorce consécutives à des lésions de l'organe de l'olfaction, elles sont encore très peu connues, et les quelques données que nous

possédons à ce sujet ont trait à des foyers trop étendus pour pouvoir être considérés avec certitude comme représentant le centre olfactif. Les examens pratiqués au cours du tabes cérébral ont montré une atrophie des racines du bulbe olfactif, des nerfs olfactifs, et une disparition de fibres dans les centres que l'anatomie et l'histologie considèrent comme ceux de l'olfaction. Dans la paralysie progressive on a observé une disparition de fibres dans la deuxième circonvolution temporo-occipitale et dans la circonvolution de l'hippocampe. Dans les tumeurs du cervelet et du cerveau on a observé une atrophie des nerfs olfactifs qu'on a considérée comme une modification secondaire consécutive à l'augmentation de la pression intra-cranienne d'un côté, et à une inflammation chronique de la pie-mère de l'autre.

Siebert[1] a observé dans son cas l'apparition de sensations olfactives désagréables, suivies d'une perte complète de l'odorat. A l'autopsie, on trouva un gliome ayant détruit la corne d'Ammon, la circonvolution du corps calleux et la deuxième circonvolution temporo-occipitale. Siebert explique les hallucinations olfactives par l'irritation de l'uncus et de la circonvolution de l'hippocampe, et la perte de l'odorat par la destruction ultérieure de ces centres de l'olfaction. Mais cet auteur n'a pu se rendre compte si le centre se trouve dans l'uncus ou dans la circonvolution de l'hippocampe, ni déterminer le rôle exact de la corne d'Ammon. Oppenheim[2] a également observé des hallucinations de l'odorat dans un cas de tumeur du lobe occipital, qui s'étendait jusqu'au lobe temporal. Jackson et Beevor[3] ont observé des sensations olfactives des plus désagréables dans un cas de lésion de la capsule interne par une tumeur du lobe temporal. Carbonieri[4] a publié un cas de tumeur

1. *Monast. f. Psychiatrie und Neurol.*, 1899.
2. *Die Geschwülste des Gehirns*, 1896.
3. *British med. Journ.*, 1888.
4. *Internat. Centralbl. f. Laryngol*, 1887-1888.

tuberculeuse du lobe occipito-temporal droit et de la circonvolution de l'hippocampe qui avait le volume d'une noix et était accompagnée de sensations olfactives repoussantes. Dans un cas d'hémianesthésie de Charcot, Zwaardemaker[1] a observé une anosmie croisée et il admit une lésion du tiers interne de la capsule interne, point où Charcot localisait l'hémianesthésie. Le même auteur[2] et J. Huglings Jackson[3] ont observé une anosmie gauche dans l'aphasie et l'hémiplégie droite.

Il résulte de ces observations que l'anatomie pathologique n'a pas encore beaucoup contribué à élargir nos connaissances relatives aux nerfs olfactifs et à leurs centres et au trajet des fibres nerveuses. Mais les quelques données que nous possédons concordent avec les résultats fournis par l'anatomie comparée et permettent de conclure avec beaucoup de probabilité que le centre de l'olfaction de l'homme doit être cherché dans la circonvolution de l'hippocampe et dans l'uncus. Les expériences cliniques montrent que les lésions survenant dans ces régions sont susceptibles de provoquer des troubles ou la perte de l'odorat, qu'il existe un croisement partiel des fibres olfactives dans le cerveau et qu'une association entre les centres olfactifs et la région corticale du trijumeau est probable.

Si nous ne sommes pas encore à même de localiser avec certitude le centre de l'olfaction chez l'homme, ceci tient tout d'abord à l'insuffisance de nos connaissances relatives à la physiologie et à la pathologie de l'organe de l'olfaction. C'est à Zwaardemaker que nous sommes redevables des plus grands progrès accomplis en ces dernières années sous ce rapport, les remarquables travaux et l'initiative de cet auteur ayant attiré l'attention sur la pathologie de l'organe de l'olfaction si délaissée jusque-là. Les travaux de ses élèves et amis se suivent et laissent espérer une édification lente, mais sûre,

1. *Nederl. Tijdschrif vor Geneeskunde*, 1891.
2. *Ibid.*
3. *Internat. Centralbl. f. Laryngol*, 1887-1888.

de la pathologie de l'organe en question. Les recherches anatomo-pathologiques et les observations cliniques apporteront une importante contribution et rendront finalement possible la localisation exacte des centres olfactifs. A côté de l'examen rhinologique, un grand rôle revient à l'olfactométrie fondée par Zwaardemaker et perfectionnée par lui en vue de recherches plus fines et plus exactes. Sans parler de son olfactomètre, nous possédons, pour les besoins pratiques, la trousse de Reutter composée de quatre cylindres métalliques et mon olfactomètre que j'aurai bientôt l'honneur de vous présenter. Tandis que la rhinoscopie constate ou exclut des lésions de la cavité nasale et de la région olfactive, l'olfactométrie permet de constater l'indemnité ou l'affection uni ou bilatérale de l'organe de l'olfaction. J'attirerai en passant votre attention sur la question non encore éclaircie de la névrite olfactive. Cette affection, admise pour plusieurs raisons, ne présente pas d'autre signe caractéristique que l'anosmie ou une lésion partielle de l'olfaction. Muskens[1] ayant examiné récemment l'organe de l'olfaction dans plusieurs cas de tumeur du cerveau, crut pouvoir attribuer ces troubles à l'augmentation de la pression intracranienne et admettre son analogie entre le mode d'apparition de la névrite olfactive et celui de la névrite optique; mais, tandis que cette dernière peut être constatée *in vivo* à l'aide de l'ophtalmoscopie, la névrite olfactive ne constitue le plus souvent qu'un diagnostic hypothétique, dont seule l'histologie pathologique est susceptible de nous fournir la confirmation. Il est pourtant incontestable que la pression intracranienne et les rapports intimes entre les espaces lym phatiques de la région olfactive périphérique et ceux des régions sous-durale et sous-arachnoïdienne jouent un rôle important dans les troubles de l'organe de l'olfaction.

Nos recherches se rapportent à beaucoup de questions

1. *Nederl. Tijdschrif voor Geneeskunde*, 1901.

ouvertes de la pathologie de l'organe de l'olfaction, entre autres à celle de la localisation des centres corticaux de l'olfaction. Toutes ces questions ne peuvent être résolues qu'à l'aide de recherches anatomo-pathologiques exactes appuyées à des observations cliniques. Les examens histologiques et anatomo-pathologiques des régions olfactives périphérique et centrale seront cités par nous dans chaque cas particulier, afin de combler dans la mesure du possible les lacunes énormes que présente encore la pathologie.

En ce qui concerne la deuxième question, celle du centre cortical de la phonation, nous pouvons dire également que la localisation exacte de ce centre est encore impossible. Mais tandis que dans la question des centres de l'olfaction nous ne pouvons attendre une solution définitive que de l'anatomie et de l'histologie, celle des centres de la phonation exige en premier lieu des recherches physiologiques.

On sait que Krause[1] a localisé dans la circonvolution préfrontale le centre cortical de l'innervation du larynx chez le chien. Semon et Horsley[2] confirmèrent cette assertion; ils ont montré qu'une irritation unilatérale avait une action bilatérale qui persistait même après l'extirpation d'un centre ou d'un hémisphère. Tandis que Mott[3] confirme l'existence de ce centre, François Frank[4] la nie. Masini[5] a observé qu'une irritation faible du centre pouvait exercer une action croisée, fait qui ne put être vérifié par Semon[6].

Se basant sur ses recherches ultérieures, Masini[7] affirme que les centres corticaux se trouvent en rapport avec d'autres centres moteurs et qu'une lésion du centre cortical peut n'être pas suivie d'une paralysie complète. Goltz[8] a complè-

1. *Archiv f. Anat. u. Phys.*, 1884.
2. *Deuts. med. Wochens.*, 1890.
3. *British med. Journ.*, 1890.
4. *Leçons sur la fonction motrice du cerveau.* Paris, 1887.
5. *Archiv. ital. di laringol.*, 1888.
6. *Die Entwickelung der Lehre von motorischen Kehlkopflähmungen, etc.*
7. *Bollett. delle malatt. dell' orecchio, etc.*, 1893.
8. *Pflüger's Archiv*, 1892.

tement enlevé les deux hémisphères chez trois chiens qui ont survécu sans présenter la moindre modification au point de vue de la phonation. Nos recherches[1] ont bien confirmé la localisation du centre cortical et l'action bilatérale, mais non l'assertion de Masini. L'extirpation uni ou bilatérale du centre cortical ne détermine aucune modification ni dans la phonation ni dans la mobilité des cordes vocales. Broeckaert[2] et Klemperer[3] n'ont pu confirmer non plus l'action croisée observée par Masini. Le premier de ces auteurs n'a observé aucune modification permanente à la suite de l'extirpation. Aronsohn[4] obtint le même résultat. Klemperer n'observa aucune modification, non seulement à la suite de l'extirpation, mais encore consécutivement à un abcès ou à un tubercule provoqués artificiellement. Krause observa une perte complète ou partielle de la voix, et tout récemment l'aphonie. Katzenstein[5] trouva, à l'encontre des résultats obtenus par Russell, que chez le chien le centre cortical de la phonation renferme aussi le centre des mouvements d'abduction des cordes vocales et que l'extirpation unilatérale est sans effet sur la phonation, tandis que l'extirpation bilatérale est suivie d'un arrêt de phonation qui n'est que de courte durée.

Telles sont nos connaissances relatives aux centres corticaux. Ce qui nous frappe, lorsque nous comparons ces centres avec d'autres centres corticaux, c'est l'action bilatérale consécutive à une irritation unilatérale, et l'effet négatif qu'on observe à la suite de l'extirpation des centres ou de processus pathologiques provoqués artificiellement à leur niveau.

Il est malheureusement difficile de concilier les résultats expérimentaux avec les observations cliniques. Peu

1. Onodi, *Anatomie und Phys. der Kehlkopfnerven*, 1902.
2. *Revue de laryngol.*, 1895.
3. *Archiv f. Laryngol.*, 1895.
4. *Deuts. med. Wochens.*, 1888.
5. *Archiv f. Laryngol.*, 1900.

nombreux sont les cas où l'observation clinique se trouve confirmée par l'examen laryngoscopique et l'étude anatomo-pathologique. Et ces cas présentent, en outre, des modifications pathologiques différentes. C'est ainsi que dans le cas de Rossbach[1], une modification de l'insula droite est accompagnée d'une paralysie de la corde vocale gauche. Dans le cas de Rebillard[2], nous voyons une affection de la troisième circonvolution frontale gauche et de la deuxième frontale droite accompagnée d'une paralysie de la seule corde vocale droite. Dans le cas de Garel[3], une paralysie de la corde vocale gauche accompagnait une affection de la troisième circonvolution frontale droite et de l'hémisphère gauche. Dans le cas de Garel et de Dor[4], la paralysie de la corde vocale gauche existait à côté d'une lésion du noyau insulaire droit et de la partie externe de la capsule interne. Dans le cas de Münzer[5], il existait une paralysie des deux cordes vocales et des lésions au niveau de la circonvolution frontale supérieure à droite, et, à gauche, au niveau de la réunion des circonvolutions centrales, dans le noyau insulaire droit, dans le corps strié gauche et dans la partie supérieure du pont de Varole. Dans le cas de Eisenlohr[6], nous trouvons également une paralysie des deux cordes vocales, à côté d'altérations de la partie postérieure des deux thalami optiques et des capsules internes. Dans le cas de Pitt[7], les cordes vocales étaient indemnes, alors qu'il existait des lésions de la partie postérieure des deux noyaux insulaires et des deux capsules internes.

Ainsi qu'on le voit, des lésions ont été constatées dans l'insula, dans la circonvolution frontale inférieure, dans la substance blanche sous-corticale, dans les gros ganglions céré-

1. *Deuts. Archiv f. klin. Med.*, 1890.
2. Lermoyez, *in Bull. de la Soc. franç. d'otol., etc.*, 1897.
3. *Ann. des mal. de l'oreille*, 1886.
4. *Ann. des mal. de l'oreille*, 1890.
5. *Prager med. Wochens.*, 1890.
6. *Zeits. f. Nervenheilk.*, 1891.
7. *Internat. Centrabl. f. Laryngol.*, X-XI.

braux, dans la capsule interne et dans la partie supérieure du pont de Varole; le siège si varié des lésions n'est pas de nature à permettre une localisation, même approximative, du centre cortical de la phonation chez l'homme.

Deux faits découlent des observations cliniques appuyées à des recherches anatomo-pathologiques; ce sont : la paralysie croisée des cordes vocales et la position cadavérique de la corde paralysée. Ces deux faits se trouvent en contradiction flagrante avec les résultats expérimentaux et avec la proposition de Semon et Horsley [1], d'après laquelle il n'y aurait pas de paralysie unilatérale consécutive à la lésion d'un seul hémisphère. L'action bilatérale des centres corticaux de la phonation n'est pas confirmée par les faits cliniques et les données anatomo-pathologiques. L'action croisée unilatérale ne peut être expliquée que par l'observation de Masini, d'après laquelle une irritation faible d'un seul centre cortical pourrait exercer une action croisée, mais précisément cette observation est démentie par tous les autres expérimentateurs. La position cadavérique de la corde vocale pourrait trouver une explication dans les recherches de Katzenstein, desquelles il résulterait que le centre cortical de la phonation renferme aussi le centre cortical des mouvements d'abduction des cordes vocales. Nous savons cependant que le centre automatique des mouvements respiratoires des cordes vocales se trouve dans la moelle, dans la région du noyau du vague, et que les mouvements respiratoires persistent lors même qu'on a enlevé tout le cerveau au-dessus de cette région. Nos recherches sur ce point [2], qui nous ont conduit à l'établissement d'un centre sous-cérébral de la phonation, ont déjà montré que les cordes vocales d'un animal dépourvu de la phonation peuvent, dans les inspirations profondes, accomplir des mouvements respiratoires exagérés. Si, dans les cas cités plus haut, la position cada-

1. *Deuts. med. Wochens.*, 1890.
2. Onodi, *Die Anatomie u. Phys. der Kehlkopfnerven*, 1902.

vérique des cordes vocales est susceptible d'une explication, la fixation des cordes dans cette position ne présente aucun rapport avec le centre médullaire de la respiration ni avec les mouvements respiratoires exagérés des cordes qui se trouvent sous la dépendance de ce centre.

Quant aux observations où l'examen laryngoscopique n'a pas été complété par des recherches anatomo-pathologiques et qui, par cela même, possèdent une valeur insignifiante, nous voyons en les analysant que, tandis que certains observateurs ont constaté au cours de l'hémiplégie une paralysie des cordes vocales, d'autres n'ont pu découvrir aucune modification du larynx.

La deuxième proposition de Semon et Horsley, formulée d'après des recherches expérimentales, dit qu'une irritation pathologique des centres corticaux de la phonation produit le même effet que l'irritation électrique expérimentale. Ils citent, à l'appui de cette proposition, l'association du spasme de la glotte avec les contractions carpopédales dans les cas graves de laryngite striduleuse. Ils rangent dans cette catégorie les cas d'aphonie spastique où la portion avoisinante de l'écorce qui innerve la tête et le cou est soumise à la même irritation pathologique, ainsi que les contractures des cordes vocales qu'on observe dans l'épilepsie. Comme preuve de l'existence d'un spasme cortical de la glotte chez les enfants, Semon cite un cas où l'autopsie a révélé l'existence, à gauche, d'une thrombose de la veine destinée aux deux tiers supérieurs de la circonvolution frontale ascendante, et, à droite, une injection rouge sombre de la région du centre de phonation, avec indemnité du bulbe et des nerfs périphériques. Gerhardt a observé un cas de sarcome de la dure-mère ayant comprimé les circonvolutions frontales du côté gauche et déterminé chez le malade des contractures des cordes vocales.

En ce qui concerne les observations citées plus haut et les phénomènes d'irritation, nous ne pouvons que répéter

ce que nous avons déjà dit à propos des centres corticaux de l'olfaction, à savoir que le siège, les rapports des centres corticaux de la phonation avec les portions voisines de l'écorce, le trajet des fibres, les trajets associés, les rapports entre les centres corticaux et les centres sous-cérébraux nous sont encore inconnus chez l'homme.

Ce fait, ainsi que celui mentionné plus haut, à savoir la non-concordance des observations cliniques et des faits expérimentaux, ne nous autorisent pour le moment qu'à prendre acte des observations où se trouvent relatées des lésions cérébrales accompagnées de paralysie des cordes vocales et de phénomènes d'irritation, sans prétendre à en tirer des lois pathologiques.

Les expériences tendent naturellement à diminuer considérablement l'importance des centres corticaux. Elles ont montré notamment que l'extirpation de ces centres ne provoque aucune modification au point de vue de la phonation. J'ai obtenu le même résultat, après avoir enlevé le cerveau à la hauteur des tubercules quadrijumeaux antérieurs [1]. Il n'est cependant pas permis d'aller, avec Klemperer, jusqu'à refuser aux centres corticaux toute signification. Grabower [2] croit que le centre cortical de la phonation ne constitue pas un centre au sens ordinaire du mot, mais plutôt un centre facultatif, dominé par le centre de la parole qui règle la fonction adductrice des cordes vocales pendant la phonation. Ewald [3] admet également pour le larynx de l'homme un centre cérébral et un autre sous-cérébral. Ce dernier entre en jeu non seulement dans les mouvements du larynx qui accompagnent la respiration, la toux, le cri provoqué par la douleur, le rire et dans les autres mouvements réflexes au sens ordinaire du mot, mais préside aussi à l'expression des sensations à l'aide de la voix, autant que cette expression

1. Onodi, *Anat. und Phys. der Kehlkopfnerv.*, 1902.
2. Berlin. Laryngol. Gesells., 1901.
3. *Heymann's Handbuch der Laryngol.*, 1898.

est possible sans l'aide de la parole. Toutes les autres manifestations vocales, telles que la parole et le chant, dépendent des centres cérébraux et sont impossibles sans leur intervention.

Il est incontestable que les centres corticaux de la phonation possèdent la même importance physiologique et pathologique que les autres centres corticaux, seulement ni le siège de ces centres, ni leurs rapports avec les autres centres et les autres parties du cerveau ne nous sont connus. C'est pourquoi la pathologie des centres corticaux de la phonation ne se compose encore que d'hypothèses sans aucune valeur pratique.

Il reste encore beaucoup d'autres questions physiologiques à résoudre et tout ce chapitre si important de la pathologie ne peut être établi qu'à l'aide d'observations cliniques exactes appuyées sur des recherches anatomo-pathologiques.

J'ai tenu à dégager l'état actuel de la question des centres corticaux de l'olfaction et de la phonation, dans l'espoir que les travaux et les recherches institués par moi ne resteront pas sans apporter une certaine contribution à la pathologie de ces deux fonctions.

SOCIÉTÉ LARYNGOLOGIQUE DE VIENNE

Séance du 5 mars 1902.

M. Hanszel. — 1° **Jeune fille de dix-sept ans avec perforation de la cloison membraneuse et osseuse.**

Au point de vue étiologique, rien ne pouvait faire penser à de la tuberculose; un petit ganglion de la nuque indiquait peut-être une affection syphilitique. Il y avait encore une cicatrice à la région lombaire, d'origine inconnue. Le traitement spécifique a cependant donné de bons résultats.

2° **Cas de sclérome du nez et du larynx ayant régressé pendant une attaque d'érysipèle de la face** (publié dans le n° 7 de *Monats. f. Ohrenheilk.*, t. XXXVI).

Femme de quarante-huit ans, se plaignant d'enrouement et de dyspnée; elle tousserait beaucoup. A son entrée, on peut constater que la région sous-glottique, encombrée de croûtes très adhérentes, est occupée par deux bourgeons charnus, durs au toucher, réduisant l'espace crico-thyroïdien à une fente presque linéaire. D'autres infiltrations nodulaires de la même dureté sont notées au niveau du pilier postérieur gauche, sur la face postéro-supérieure du voile et enfin sur le bord postérieur de la cloison osseuse; à ce niveau, la néoplasie est même assez grande pour avoir causé une obstruction nasale complète. Le diagnostic de sclérome est confirmé à l'examen microscopique. On fait d'abord le nécessaire pour débarrasser la malade des croûtes qui bouchent l'orifice de la glotte, puis on extirpe tout ce que la pince peut ramener de la région sous-glottique. Cependant la sténose ne fait que s'accroître — d'autres bourgeons étant apparus plus profondément, vers la trachée — et on s'apprête à intervenir soit par le tubage ou la trachéotomie, quand la malade, brusquement, est prise d'un érysipèle de la face très intense, à point de départ nasal. On réserve toute opération, de peur d'infection des muqueuses. Le quatrième jour, la malade respire on ne peut mieux, et même toute obstruction nasale a complètement disparu; en effet, tous les bourgeons scléromateux, aussi bien ceux du larynx que ceux de l'arrière-nez, avaient sensiblement diminué de volume. Il s'agissait malheureusement d'une régression passagère; les phénomènes de sténose ne tardent pas à réapparaître et on se voit forcé de recourir à la distension progressive par les tubes de Schrötter. La malade est perdue de vue avant d'avoir pu acquérir l'habileté nécessaire pour s'introduire elle-même les bougies dilatatrices.

M. Harmer parle de l'**action anémiante de l'adrénaline** à 1/1000 et de son emploi de plus en plus justifié dans les opérations nasales.

A relever dans la discussion, les faits d'expérience acquis par Roth, au cours d'une longue expérimentation de ce nouveau produit :

1° Déjà la solution à 1/10,000 possède des propriétés anémiantes manifestes;

2° L'adrénaline seule n'est pas un anesthésique, mais elle peut

le devenir par l'association avec la cocaïne en solution de 5 à 10 o/o;

3° Roth n'a jamais eu d'hémorragie secondaire après pulvérisation d'une solution à 1/10,000; il préfère cependant tamponner après chaque opération endonasale, surtout chez les malades de sa consultation;

4° En cas d'hémorragie secondaire, faire une pulvérisation avec la même solution; l'hémorragie s'arrêterait de suite;

5° Faire de même pour les épistaxis spontanées, surtout dans les cas où on voit le point qui donne;

6° L'adrénaline rend de bons services dans les rhinites aiguës et vaso-motrices;

7° Son emploi est encore justifié pour faciliter la rhinoscopie antérieure. On n'a pas rapporté de cas d'intoxication.

M. Harmer a vu quelques hémorragies secondaires chez ses malades ambulants; il a toujours tamponné. Il y aurait bien moins de sang au moment où on enlève le tampon avec l'emploi de l'adrénaline qu'avec celui de la cocaïne; toutefois il croit que l'adrénaline n'est pas une garantie absolue contre toute hémorragie secondaire.

Séance du 9 avril 1902.

M. Menzel présente un **cas de paralysie du récurrent gauche** où l'étiologie probable semblait être une médiastinite cicatricielle jusque il y a quelques heures où l'on s'est aperçu que la corde intéressée avait retrouvé quelques mouvements; la paralysie n'était donc en vérité qu'une simple parésie et ne pouvait plus se rapporter à l'étiologie annoncée.

M. Hanszel. — 1° **Involution passagère d'un sarcome de l'amygdale par une infection staphylo-streptococcique** (publié dans le n° 7 du t. XXXVI de la *Monats. f. Ohrenheilk.*).

Enfant de quatre ans, souffrant depuis quatre semaines de douleurs dans toute la moitié droite de la face et d'un gonflement prononcé de la région sous-maxillaire latérale; il y aurait de la gêne à la déglutition, mais aucun symptôme de fièvre.

A l'entrée de la malade, on ne pense même pas qu'il puisse s'agir d'autre chose que d'un abcès périamygdalien, tellement l'aspect de la région correspond absolument à ce qu'on voit dans ce cas; l'incision est pratiquée comme d'ordinaire, mais on ne trouve pas de pus. Les jours après, l'enfant fait de la température, ce qui

semble toujours confirmer le premier diagnostic; aussi de nouvelles incisions sont-elles faites dans le tissu amygdalien et périamygdalien et on finit enfin par libérer un peu de liquide séro-purulent contenant des staphylo et des streptocoques. La fièvre augmente, un écoulement de pus s'établit par l'oreille; il s'agissait en l'espèce d'un abcès de la paroi antérieure du conduit, avec pus en tout point semblable à celui qui provenait de la gorge; on suppose que l'abcès péritonsillaire a perforé le conduit et on institue le traitement ordinaire. Au bout d'une semaine tout rentre dans l'ordre; l'amygdale a repris ses dimensions normales, il n'y a plus de gonflement autour; il reste cependant toujours ce ganglion sous-maxillaire de la grosseur d'une fève, un peu douloureux au toucher.

Un mois après, l'enfant est ramené; il présente tout à fait les mêmes symptômes qu'auparavant, mais cette fois-ci le gonflement périamygdalien donne plutôt l'impression d'une tumeur et en effet on ne tarde pas en avoir la preuve. L'examen biopsique autant que l'évolution rapide ne laissent plus de doute. Il s'agissait bien d'un sarcome qui partait — l'autopsie l'a montré dans la suite — de la partie supérieure du naso-pharynx et avait de là envahi tout le voisinage, sinus maxillaire et fosses nasales y compris.

L'observation ci-dessus peut être mise en regard de celle que le même auteur a présentée dans la séance du 5 mars, et où il s'agissait d'un cas de sclérome du larynx subitement amélioré au cours d'un érysipèle. Suivent les cas rapportés par les différents auteurs avec indications bibliographiques, ainsi que les tentatives d'inoculation par le streptocoque, sur lesquelles on avait fondé naguère de si belles espérances pour la guérison des tumeurs malignes, mais qui, malheureusement, n'ont pas abouti. M. Hanszel croit qu'il faut attacher une grande importance à la réaction fébrile produite, que ce soit par un érysipèle ou un typhus exanthématique ou encore par une streptococcie banale; plus elle serait intense, plus la régression de la tumeur serait rapide.

M. Hajek a observé des cas analogues. On voit souvent, dans les cas de sarcomes, des points limités qui donnent de la fluctuation ou une sensation de ramollissement; se rappeler que le sarcome de l'amygdale ne produit pas de trismus des mâchoires et que la tumeur existe ordinairement depuis longtemps quand on trouve de la fluctuation.

2° **Cas de rhinosclérome** qui présente comme particularités d'abord un bourgeon nasal externe qui, au lieu d'être dur comme

d'ordinaire, est mou et dépressible; la lèvre supérieure est prise et l'isthme du pharynx est notablement rétréci; il y a encore un passage de l'épaisseur d'un crayon.

3° L'auteur rappelle le **cas de perforation de la cloison membraneuse et cartilagineuse** qu'il a présenté à la dernière séance; l'examen histologique a montré qu'il s'agissait de tuberculose; le bon résultat du traitement spécifique avait donc été trompeur, au moins en tant qu'il pouvait indiquer l'étiologie annoncée; il est, d'ailleurs, intéressant de faire remarquer que le traitement antisyphilitique a déjà donné plusieurs succès dans les cas de tuberculose localisée à forme torpide.

M. Weil revient à la question de **l'adrénaline**. Il la recommande **dans le traitement de l'asthme d'origine nasale.**

M. V. Pick. — **Un nouveau spéculum nasal.**

C'est le spéculum de Fränkel dont on a changé la poignée en la faisant en tout point semblable à celle d'une paire de ciseaux; probablement, deux anneaux qui, en se rapprochant, écartent les valves du spéculum (fabriqué chez Reiner, à Vienne).

M. Fein. — **La technique opératoire des végétations adénoïdes.**

M. Fein présente un nouvel adénotome qui est, d'ailleurs, loin de trouver l'approbation des assistants et qui présente ceci de particulier, c'est que le manche est en forme de baïonnette et recourbé encore latéralement; la courbure du milieu correspondant à l'arcade dentaire donnerait beaucoup plus de jeu à la curette (sera décrit en détail dans les *Archiv laryngol. de Fränkel*).

Séance du 7 mai 1902.

M. Harmer. — 1° **Une observation de corps étranger de l'œsophage.**

Morceau de viande assez volumineux engainé dans un rétrécissement de l'œsophage à une profondeur de 27 centimètres; l'œsophagoscopie a été d'un grand secours pour l'enlever.

2° **Fillette de quatorze ans atteinte d'une sténose trachéale.**

Elle avait été trachéotomisée pour laryngite diphtéritique dans son enfance et décanulée au bout de quinze jours. Jusqu'il y a trois mois, elle ne se plaignait de rien; depuis, il y a de la dyspnée augmentant de jour en jour. Chiari a prouvé que là où il y avait une fois une perforation de la trachée, la paroi trachéale ne se développe pas dans les mêmes conditions que normalement. L'enfant était atteinte en même temps d'un goitre. Il y eut de l'amélioration par le traitement thyroïdien.

Séance du 4 juin 1902.

Plusieurs présentations de malades, entre autres deux cas de sinusites maxillaires guéris par un Caldwell-Luc.

M. Harmer. — **Malade atteint de paralysie de la langue, d'une des cordes vocales, des muscles du pharynx et de la nuque.**

Homme de trente-sept ans; a eu la syphilis il y a dix ans. Depuis six mois, il y a du gonflement des ganglions rétro-auriculaires des deux côtés avec douleurs spontanées. La moitié gauche de la langue est devenue douloureuse et s'est prise de paralysie en même temps que les muscles du pharynx et de la déglutition. L'examen électrique ne donne la réaction de dégénérescence que pour la moitié de la langue. Il n'y a pas de symptômes d'une affection médullaire ou intra-cranienne; il s'agit donc bien de paralysies périphériques; étiologiquement, les tumeurs ganglionnaires rétro et sous-auriculaires semblent devoir être incriminées.

Séance du 5 novembre 1902.

M. Harmer. — 1° Les **fibromes du naso-pharynx** opérés dans ces derniers temps à la clinique de Chiari ont été au nombre de quatre. Un seul malade est présenté à la Société; les autres ne se sont plus représentés à la consultation. Tous ont été opérés par la méthode de Langenbek; il y a eu un insuccès en ce sens que la mise à jour a été insuffisante et qu'une hémorragie profuse a empêché de continuer l'opération; aussi la tumeur n'a-t-elle pas tardé à se reproduire.

M. Weil rappelle deux cas qu'il a pu guérir par l'électrolyse.

M. Harmer l'a essayée également sans voir de bons résultats; cependant, le fibrome n'a plus augmenté de volume pendant tout le traitement.

2° **Blessure du voile du palais membraneux.**

Le cas est intéressant parce qu'il n'y a pas eu perforation du voile, bien que la blessure ait été faite par un éclat coupant d'un manche à balai.

M. Hanszel présente deux cas d'**ulcérations syphilitiques tertiaires du pharynx** où le traitement spécifique n'avait donné de résultats complets qu'après la cessation de tout médicament et une fois la nutrition assurée. L'eau oxygénée est excellente pour faire disparaître la fétidité de l'haleine et pour nettoyer les ulcérations; comme anesthésique local, se servir surtout de l'orthoforme.

M. Menzel. — **Un cas de lymphangiome caverneux du larynx.**

Ablation par les voies naturelles. Nombreuses cavités tapissées d'endothélium et séparées les unes des autres par du tissu conjonctif.

M. Roth rappelle la facilité avec laquelle ces sortes de tumeurs récidivent; il ne faudrait donc pas trop tôt se fier à une guérison complète.

M. Chiari. — Peut-être s'agit-il d'une hypertrophie localisée de la corde vocale, où l'on trouve souvent des espaces lymphatiques anormalement distendus.

M. Heindl présente une **sinusite maxillaire opérée par la méthode de Luc-Hajek.**

MM. Hajek et Hanszel ont observé plusieurs fois après ces sortes d'interventions des troubles de sensibilité dans le territoire innervé par la deuxième branche du trijumeau; ils ne disparaissent souvent qu'au bout de plusieurs mois.

M. Chiari. — **Polype kystique du naso-pharynx.**

A été enlevé par le nez, à l'anse froide. Pendant les manœuvres d'extraction, il s'est ouvert et il s'en est écoulé à peu près 5 centimètres cubes d'un liquide clair, se coagulant à l'air libre.

Les kystes examinés étaient au nombre de trois et provenaient du polype ci-dessus et d'autres extraits des fosses nasales dans la même séance. Un seulement présentait à l'intérieur, de l'épithé-

lium à cellules cubiques; les deux autres étaient sans enveloppe intérieure; leurs parois contenaient tout juste, par-ci par-là, quelques paquets de tissu conjonctif. Tous les trois, extérieurement, étaient recouverts d'un épithélium cilié.

A noter que plusieurs petits kystes, examinés à ce sujet, étaient tapissés intérieurement d'un épithélium cilié.

D'où on peut conclure que la plupart des polypes nasaux tirent leur origine des espaces intra-lamellaires du tissu conjonctif, anormalement agrandis par l'accumulation d'un liquide séreux, et que rares sont les cas où ils sont dus à des canaux glandulaires dilatés.

M. Hajek croit que la plupart des kystes sont d'origine glandulaire seulement, il faut faire souvent de nombreuses coupes avant de trouver la véritable origine; il a, plus d'une fois, trouvé des glandes dans les polypes, même très œdémateux.

M. Weil insiste sur la valeur des coupes en série pour ces sortes de recherches.

Séance du 2 décembre 1902.

M. Glas présente une femme de soixante-trois ans, chez laquelle, au cours d'un nettoyage du sinus sphénoïdal, il y eut un **écoulement abondant de liquide cérébro-spinal** de suite après l'opération, d'abord goutte à goutte, puis en jet plus fort, et ceci pendant vingt-quatre heures et malgré toutes sortes de tamponnements. L'examen chimique n'a fait que confirmer la nature exacte de la provenance du liquide. Suivent quelques considérations pathogéniques.

Passant à un autre sujet, Glas dit les bons résultats qu'il a eus par l'emploi de l'extrait de capsules surrénales (anesthésine) dans plusieurs cas d'inflammation des sinus.

M. Réthi croit que cette rhinorrhée tenait à l'ouverture opératoire des voies lymphatiques de la muqueuse nasale.

M. Crossmann est d'avis que l'ouverture accidentelle des voies lymphatiques a pu créer des conditions de pression particulières dans le liquide intra-cranien, et que, peut-être, des dispositions anatomiques spéciales ont pu favoriser l'écoulement.

M. Hanszel rapporte l'observation d'un **kyste du maxillaire** pendant l'opération duquel la paroi postérieure du kyste a été accidentellement perforée et a dû être enlevée y compris les fongosités qui s'y trouvaient implantées. On pouvait de cette façon

voir tout l'intérieur du sinus maxillaire. L'ostium maxillaire était occupé par une membrane obturante, d'origine probablement inflammatoire, bien que les parois du sinus fussent indemnes de toute lésion. (*Monats. f. Ohrenheilk.*, t. XXXVII, n° 2.)

Dr BERTEMES.

REVUE GÉNÉRALE ET ANALYSES

BOUCHE ET PHARYNX BUCCAL

Pathogénie de la grenouillette sublinguale commune, par MM. CUNÉO et VEAU.

La grenouillette sublinguale commune est un kyste mucoïde du plancher de la bouche, se développant aux dépens du sillon paralingual externe. Telle est, d'après les auteurs, la définition qui expliquerait le mieux la pathogénie de l'affection. Au point de vue macroscopique, la grenouillette sublinguale est un kyste uniloculaire contenant un liquide clair, muqueux; la paroi est formée par une enveloppe conjonctive, à épithélium polymorphe et fragile.

Certains ont regardé la grenouillette comme une ectasie du canal de Warton; d'autres prétendent qu'elle se développe dans les glandes de Nuhn Blandin; d'autres encore placent son origine dans l'hypothétique bourse séreuse de Fleichsmann. Actuellement, la plupart des auteurs considèrent la glande sublinguale comme point de départ de la grenouillette; mais, lorsqu'il s'agit d'expliquer la formation de la cavité kystique, le désaccord commence. Suzanne invoque une inflammation chronique qui provoquerait une dégénérescence muqueuse des acini de cette glande; Mintz, de son côté, admet une sclérose de la glande sublinguale, qui déterminerait une oblitération des conduits excréteurs et la formation des kystes par rétention; Montade rapproche la grenouillette des kystes de l'ovaire, et en fait un cysto-épithélioma de la glande sublinguale; enfin, en 1901, Imbert et Jeandreau admirent l'origine congénitale de la grenouillette, mais ne s'étendirent pas sur la nature des éléments qui formaient la cavité kystique. Se

basant sur l'embryologie, les auteurs pensent que la grenouillette se forme aux dépens de débris épithéliaux, qui restent inclus dans la profondeur lors de la fermeture du sillon paralingual externe du maxillaire inférieur; ainsi, du reste, se formeraient la plupart des kystes dermoïdes et mucoïdes. Les rapports, l'évolution, l'étude histologique de la grenouillette commune, viennent confirmer la manière de voir des auteurs.

Le traitement variera avec l'idée pathogénique que l'on se fait de l'affection : tandis que certains préconisent l'extirpation totale de la glande, d'autres se contentent de supprimer la poche, d'autres de faire des injections modificatrices. Les auteurs pensent que le procédé le plus simple et, par conséquent, le meilleur, est l'extirpation de la poche par la voie buccale; quant à la glande sublinguale, il n'y a pas à s'en préoccuper. L'origine congénitale de la grenouillette sublinguale est un exemple de plus de l'importance des restes des fentes embryonnaires dans la genèse des néoplasmes de la tête et du cou; ces restes pouvant donner naissance aux tumeurs les plus diverses. (*Semaine méd.*, n° 88, 1er nov. 1902.) Dr Mercier Bellevue.

Évacuation spontanée d'un abcès rétro-pharyngien par le conduit auditif, par M. Hainiss.

L'auteur rapporte l'observation d'un enfant de onze mois qui, depuis une semaine, souffrait, toussait et portait toujours la main vers l'oreille; tous les ganglions, profonds et superficiels, étaient gonflés; la respiration ronflante, la voix nasonnée.

L'inspection de la gorge fit découvrir, à la paroi postérieure du pharynx, derrière l'amygdale droite, une tuméfaction que la palpation fit reconnaître pour un abcès rétro-pharyngien, gros comme une noix. L'auteur pensa qu'il s'agissait d'un ganglion rétro-pharyngien, et il s'apprêtait à l'inciser lorsqu'en appuyant avec le doigt, il sentit la tumeur s'affaisser, en même temps qu'un flot de pus s'écoulait par le méat auditif externe.

Après nettoyage du conduit et application de cataplas-

mes sur la région droite du cou, il se produisit encore un léger suintement de liquide séro-purulent. Au lieu et place de l'abcès, on ne trouva plus qu'un épaississement plat et diffus; le malade put sans douleur remuer la tête; les ganglions devinrent plus petits. Les cas de ce genre sont excessivement rares, et dans ceux déjà rapportés l'écoulement par l'oreille ne se produisit qu'après inicsion de l'abcès. (*Semaine méd.* n° 42, oct. 1902.)

Dr Mercier Bellevue.

L'abcès rétro-pharyngien, par M. Jules Renault.

L'auteur n'a en vue que les adéno-phlegmons rétro et latéro-pharyngiens.

L'infection, qui pourrait être théoriquement sanguine, est, en général, consécutive à des lymphangites buccales, pharyngiennes, nasales ou otitiques moyennes, d'où sa fréquence dans la scarlatine, la rougeole, l'érysipèle, les oreillons. Mais elle se montre aussi dans la stomatite, l'amygdalite, le coryza, l'adénoïdite, l'otite moyenne.

Point de début dramatique, pas de douleur violente, pas de fièvre. Le cri nasillard, la dysphagie, la dyspnée, la raideur du cou doivent attirer l'attention du médecin à la fin d'une angine ou d'une adénoïdite.

La dyspnée varie avec le siège de l'abcès. En cas d'abcès rétro-pharyngien proprement dit, la respiration est bruyante. Si l'abcès est rétro-pharyngien inférieur ou rétro-œsophagien, il détermine un œdème très prononcé des replis aryténo-épiglottiques. L'enfant se cyanose et meurt souvent asphyxié.

Il faut palper la région rétro-maxillaire. Il faut *toucher le pharynx*, car l'inspection est insuffisante. Si l'enfant est déjà grand, il faut se servir de l'ouvre-bouche. Le toucher permet de se rendre compte de l'existence de l'abcès, de son siège exact, de son volume, du degré de résistance ou de fluctuation.

L'intervention doit être précoce. Il ne faut pas attendre la fluctuation, sinon on expose l'enfant à la *mort subite*. On ouvre au bistouri recouvert de diachylon jusqu'à 1 centi-

mètre de sa pointe. Au moment où l'abcès est ouvert, incliner la tête de l'enfant en bas et en avant pour éviter l'aspiration du pus dans le larynx. L'auteur préconise, pour parer à cet accident, l'aspiration du pus par une seringue de Debove.

En cas d'abcès latéro-pharyngien situé très bas, nous préférons, contrairement à ce que dit l'auteur, l'incision externe rétro et non antéro-mastoïdienne. (*Archiv. gén. de méd.*, n° 4, 1903.) Dr KAUFMANN.

NEZ ET PHARYNX NASAL

Un cas remarquable de séquestre du nez fournissant une contribution à l'étude de l'innervation motrice du voile du palais *(Ueber einen bemerkenswerthen Fall von Sequester der Nase, etc.)*, par M. A. EPHRAIM.

L'auteur relate l'observation d'un homme de quarante ans ayant contracté la syphilis deux ans auparavant, et chez lequel il avait extrait de la fosse nasale gauche un séquestre énorme, composé en plusieurs pièces, dont la principale représentait la partie la plus profonde de la moitié gauche du sphénoïde parcourue par le canal vidien et munie de deux prolongements, dont l'un correspondait à la base de l'apophyse ptérygoïde et l'autre, plus pointu, à la partie initiale de la grosse aile du sphénoïde; ce dernier prolongement devait donc se trouver dans le voisinage immédiat du trou rond qui livre passage à la branche maxillaire du trijumeau. Deux autres fragments osseux extraits semblaient appartenir à l'apophyse ptérygoïde.

En examinant son malade, quatorze jours plus tard, l'auteur constata l'existence d'une large communication entre la fosse nasale et le sinus sphénoïdal gauches, la sonde se heurtant à 10 centimètres environ à partir de la fosse nasale postérieure à une résistance dure. Le plancher du sinus sphénoïdal et de la moitié gauche du naso-pharynx étaient remplis de granulations. La cloison nasale était détruite aussi bien dans sa portion cartilagineuse que dans sa partie osseuse, sans qu'il en résultât la moindre déformation extérieure du nez. Les mouvements du voile du palais

s'accomplissaient normalement; il n'existait aucun trouble de sensibilité au niveau des muqueuses nasale et palatine et de la peau du visage; l'ouïe était intacte; l'odorat était conservé, en partie tout au moins; il en était de même en ce qui concerne le goût, sauf au niveau de la moitié gauche de la langue, où il semblait quelque peu diminué.

Sans parler du volume peu ordinaire du séquestre, ainsi que cette autre particularité que, malgré la destruction presque complète de la cloison nasale, le nez n'avait subi aucune déformation extérieure, ce qui tendrait à prouver que la déformation de cet organe au cours de la syphilis tertiaire, ne se produit qu'à la suite de la destruction des os propres du nez. Le principal intérêt du cas relaté par M. Ephraim consiste avant tout dans la contribution qu'il apporte à la question très discutée encore de l'innervation du voile du palais. On sait, notamment, que, d'après le schéma établi par Erb, il s'agirait d'une lésion située dans le ganglion géniculé et au delà, toutes les fois qu'on se trouve en présence d'une paralysie de la face compliquée d'une paralysie du voile du palais. C'est, en effet, au niveau de ce ganglion que le grand nerf pétreux superficiel se sépare du facial pour se diriger, à travers le canal vidien, au ganglion sphéno-palatin, qui innerve le voile du palais, ce nerf formant l'unique trait d'union entre ce dernier et le nerf facial. On a ainsi pris l'habitude d'incriminer le facial dans tous les cas de paralysie du voile du palais. Mais des observations ont été publiées ces dernieres années qui étaient de nature à infirmer cette manière de voir : on a observé, notamment, des cas de lésions du ganglion géniculé sans paralysie du voile du palais, et on a cité des faits tendant à faire considérer la paralysie de ce dernier organe comme étant sous la dépendance d'une lésion du pneumo-gastrique. C'est donc ce dernier, et non le facial, qui serait le nerf moteur de l'éleveur du voile du palais.

Or, le séquestre extrait par M. Ephraim renfermait le canal vidien, qui livre passage, comme on sait, au nerf vidien, lequel se compose du grand nerf pétreux profond venant du sympathique et du grand nerf pétreux super-

ficiel. Ce dernier nerf avait par conséquent subi, dans le cas dont il s'agit, une destruction, et cependant le malade n'avait à aucun moment présenté le moindre trouble moteur du voile du palais, ce qui serait nécessairement arrivé si l'opinion d'après lequel le grand nerf pétreux superficiel, c'est-à-dire le facial, serait le nerf moteur de cet organe, correspondait à la réalité des faits. (*Archiv f. Laryngol.*, XIII, 3.) Dr S. JANKELEVITCH.

Localisation rare de la maladie de Raynaud, par M. CARLES.

C'est surtout au nez que le malade présentait les symptômes typiques de l'affection; l'organe est plus que violacé, presque noir. Cette coloration s'étend jusqu'à la racine de l'organe et en occupe les deux ailes; pas de ligne franche de démarcation; à la limite, coloration lie de vin virant sur le rouge. Sensation de froid pour la main qui le palpe; sensibilité nulle dans toute la zone noirâtre. Pas de douleur. Aux membres inférieurs, lésions de même ordre; mais, à ce niveau, le malade éprouve nuit et jour des douleurs intolérables. L'affection se serait montrée à la suite de l'exposition au froid pendant une nuit entière. Se basant sur l'examen anatomo-pathologique, l'auteur pense qu'il s'agit là d'un processus tout spécial, et de plus que ces gangrènes se feraient par le même mécanisme que le ramollissement cérébral ou l'infarctus pulmonaire. Quelle que soit la cause de l'oblitération d'une artériole, les conséquences immédiates restent les mêmes; il en résulte une exsudation sanguine considérable.

Maurice Raynaud considère l'affection comme la conséquence d'une exagération du pouvoir réflexe, amenant une asphyxie locale; plus tard, avec Pitres et Vaillard, on incrimina les névrites; aujourd'hui, on considère la maladie de Raynaud comme un syndrome susceptible de survenir au cours des maladies les plus diverses. L'élément essentiel est le spasme des vaisseaux; le froid ne constitue qu'un élément occasionnel, à action fréquente bien que nullement indispensable. Gilbert ayant relevé la coexistence de la maladie de Raynaud et d'une néphrite, l'expliquait par la ré-

tention dans l'organisme d'un poison susceptible de provoquer le spasme des vaisseaux. L'affection s'observe dans les dyscrasies les plus variées : diabète, chlorose, athérome, paludisme, fièvre typhoïde, saturnisme; ici encore, l'altération première du sang paraît être la cause directe du spasme des petits vaisseaux amenant la gangrène. Les petites artères elles-mêmes sont parfois le siège d'une endartérite très accusée; le plus souvent, il n'y a pas de lésion du côté des grosses et moyennes artères ni du côté des nerfs. Ces diverses lésions montrent que la maladie de Raynaud n'est pas seulement fonction d'un état dyscrasique du sang, et bien souvent il s'y ajoute des lésions des artérioles et même des artères de calibre moyen. (*Journ. de méd. de Bordeaux*, n° 44, 2 nov. 1902.) Dr Mercier Bellevue.

CAVITÉS ACCESSOIRES

Sur la cure radicale et rapide de la sinusite frontale, par le Dr Goris.

L'auteur n'a en vue que l'état de suppuration chronique du sinus frontal, occasionné et entretenu par la suppuration partielle ou totale de l'ethmoïde. Réprouvant les tentatives de cure faites par les voies naturelles, qu'il considère comme un procédé aussi dangereux qu'insuffisant, il s'appuie sur de nombreuses observations pour démontrer les nombreux insuccès obtenus par les méthodes dites radicales. La méthode d'Ogston-Luc aurait le gros inconvénient de conserver la cavité sinusale où se reproduit la suppuration, et qui nécessite pendant longtemps des pansements prolongés. La méthode de Kuhnt, qui conserve la paroi inférieure du sinus, empêche l'adhérence des parties molles sur toute leur étendue et crée une ouverture fistuleuse très rebelle à la cicatrisation; enfin, du fait de cette saillie, la déformation, assez notable, rend l'enfoncement plus évident.

Pour parer à ces divers inconvénients, l'auteur a recours à un procédé spécial. Dans un premier temps, il supprime totalement la cavité sinusale; pour cela, après trépanation du sinus et ablation de toute la paroi antérieure, après dé-

collement du périoste de la paroi orbitaire supérieure et de l'angle interne de l'orbite, il enlève toute la paroi inférieure du sinus jusque dans l'angle orbitaire interne; de ce fait, le sinus est totalement supprimé. Dans un deuxième temps, il taille (si besoin est) dans l'infundibulum un large canal, de façon à permettre aux liquides qui s'accumulent dans l'angle interne de l'orbite de s'écouler, détruisant en même temps la partie antérieure de l'ethmoïde qui est toujours malade. La surface cruentée est cautérisée à l'aide d'une solution de chlorure de zinc, et un gros drain est mis à demeure dans l'infundibulum élargi. Une suture endermique suivie d'un tamponnement serré termine l'opération. Le quatrième jour, le drain peut être enlevé et, vers le sixième jour, l'adhérence des tissus mous avec la paroi postérieure du sinus est complète et la cavité sinusale est aussi radicalement guérie. (*La presse oto-laryngol. belge*, n° 10, 1902.) Dr Mercier Bellevue.

LARYNX ET TRACHÉE

L'essentiel dans le traitement de la laryngite tuberculeuse (*Essentials in the treatment of laryngeal tuberculosis*), par M. Robert Leyy.

Il est difficile sinon impossible de donner une ligne de traitement uniforme de la laryngite tuberculeuse, à cause du grand nombre de variétés cliniques que présente cette affection.

Suivant les cas, on peut s'adresser soit au traitement local soit au traitement général, et l'on doit se garder d'être ou trop radical ou trop conservateur. Il faut avant tout porter un diagnostic précoce. Diagnostic basé sur trois grands caractères : l'anémie particulière du voile, la tuméfaction interaryténoïdienne et la parésie des cordes vocales, en désaccord avec le peu de lésions objectives que l'on rencontre.

On doit ensuite déterminer la période de l'affection. L'intervention chirurgicale à l'aide de la curette ou les attouchements à l'acide lactique donnent de bons résultats dans les formes papillomateuses. Les variétés fibreuses relèvent de l'application locale de produits iodés.

A la période ulcéreuse, on distinguera l'ulcère indolent ou à peine douloureux, habituellement grand et profond, des petites ulcérations multiples et superficielles se développant rapidement et se rapprochant de la forme miliaire.

On devra, dans le premier cas, curetter et faire des applications d'acide lactique suivies de pulvérisations d'iodoforme. Dans le second, il faudra éviter de faire un traitement trop irritant. Se contenter d'un nettoyage soigneux suivi d'un badigeonnage à la cocaïne ou à l'eucaïne. Plus tard, lorsque l'irritation et l'œdème auront disparu, on pourra recourir à un traitement plus énergique. Le difficile est de bien juger le moment où, du simple traitement palliatif, on doit passer au traitement curatif. Avant tout, soigner l'état général, sans oublier toutefois qu'un traitement local bien dirigé agit à son tour sur le bien-être général de l'individu. (Extr. des *Ann. d'oto-rhino-laryngol.*, mai 1902.)

Dr Dieu.

Un cas d'œdèmes localisés héréditaires ayant déterminé la mort par obstruction laryngée, par M. Griffith.

Sans tare constitutionnelle, sans albumine dans ses urines, la malade dont l'auteur nous relate l'observation était sujette depuis sa naissance à des œdèmes localisés, qui se manifestaient de préférence sur les mains, les pieds, épaules, poitrine et à la région vulvaire.

Lorsqu'elle vint consulter l'auteur pour la première fois, la malade se plaignait de douleurs dysphagiques et de troubles respiratoires. Etant donnée l'infiltration œdémateuse de l'épiglotte et des replis ary-épiglottiques, l'auteur s'apprêtait à faire une trachéotomie, lorsque, quelques heures après, tout était rentré dans l'ordre. Après plusieurs poussées d'œdèmes localisés aux différentes parties du corps, dont deux furent particulièrement graves, tous ces divers accidents avaient spontanément rétrocédé dans les vingt-quatre heures. Un matin, la malade se plaignit d'une sensation de gêne dans la gorge; vers midi, elle disait aller mieux et respirait normalement, quand soudain elle porta la main à son cou avec une expression d'angoisse et la face cyanosée; quelques instants après elle était morte. A

l'âge de vingt-quatre ans, le père de la malade mourut presque subitement dans un accès de suffocation.

A l'examen microscopique du larynx, on trouva un gonflement œdémateux de toute la muqueuse, qui était pâle et tendue; l'œdème s'étendait aux couches profondes et même aux muscles abducteurs qui, dès lors, remplissaient incomplètement leur fonction de dilatateur de la glotte. L'auteur croit pouvoir rapprocher cet œdème de l'œdème angioneurotique qu'on observe à la suite de certaines intoxications dans l'arthrite rhumatismale ou goutteuse, dans diverses maladies du système nerveux. (*Semaine méd.*, n° 42, oct. 1902.)

Dr Mercier Bellevue.

OREILLES

Un cas d'abcès cérébelleux consécutif à une infection à travers le labyrinthe; mort à la suite de méningite; autopsie *(Ein Fall von Kleinhirnabscess nach Infection durch das Labyrinth; Tod in Folge von Meningitis; Autopsie)*, par le Dr A. Knapp.

Un jeune homme de vingt-six ans est admis à l'hôpital pour les maladies des yeux et des oreilles de New-York pour une otorrhée gauche datant de plusieurs années et compliquée, depuis quelques semaines, de maux de tête violents et de vertiges.

A l'examen, on trouve le conduit auditif rétréci dans sa partie la plus profonde et obstrué par une masse de granulations venant apparemment de sa partie postéro-supérieure. On constate la présence de pus épais, fétide. L'apophyse mastoïde n'est pas sensible, mais les douleurs sont localisées dans la partie latérale du crâne. Fond des yeux normal. Température, 39° C.; pouls 110.

Au cours de la première opération, on pénètre immédiatement au-dessous du recouvrement osseux de l'apophyse, dans une cavité remplie par un cholestéatome et pourvue d'une membrane limitante assez nette. Cette cavité est formée par l'antre considérablement agrandi, et dépasse dans toutes les directions les limites ordinaires. La capsule du cholestéatome se laisse facilement détacher de l'os sous-jacent, qui apparaît mou et lisse. Une production irrégu-

lière, blanche, occupe la région du canal semi-circulaire externe, en dehors duquel la paroi postérieure osseuse du conduit auditif présente une perte de substance et est recouverte de granulations.

L'ablation de cette paroi laisse à nu le nerf facial dans son trajet ascendant et fait apercevoir une grande solution de continuité dans la partie antérieure du canal semi-circulaire externe. La caisse renferme des granulations, mais plus d'osselets.

La fenêtre ovale est agrandie et décolorée; le vestibule renferme des granulations. Le canal semi-circulaire externe est enlevé : on établit ainsi une libre communication avec le vestibule. Le labyrinthe ne renferme pas de pus, et on ne trouve pas de trajet fistuleux au niveau de la paroi interne de la caisse ou de l'antre. L'opération est achevée et la plaie refermée.

Le malade alla relativement bien, quoique la température oscillât entre 37,7° et 38,6° C., et qu'il y eût une accélération du pouls, des douleurs intermittentes au niveau de la région frontale gauche, et de l'insomnie. Quinze jours après l'opération, la température avait baissé, et, cinq jours après, le malade quitta l'hôpital.

La partie profonde de la plaie ne manifestait aucune tendance à la guérison.

Cinq jours plus tard, il se présente de nouveau, se plaignant de violents maux de tête et de vomissements. Il y avait une légère paralysie faciale à gauche et un nystagmus très prononcé lorsque le malade regardait du côté où siégeait l'affection. Pas de vertige, mais démarche incertaine. La plaie sécrète beaucoup de pus. Température, 38,5° C.; pouls, 108.

Deuxième opération. — Réouverture de la plaie et ablation de toutes les granulations. On ne trouve ni pus ni fistule. On enlève, en ménageant le nerf facial, le coin osseux qui protège la dure-mère du cervelet. Une sonde dirigée dans tous les sens, entre la dure-mère et le rocher, ne révèle rien d'anormal. On élargit la fenêtre ovale à sa partie inférieure et on enlève la paroi du promontoire. Le vestibule

renferme des granulations de couleur verdâtre. On enlève le tegmen tympani et le tissu osseux du voisinage du canal semi-circulaire supérieur; la dure-mère, mise à nu, apparaît normale. On pratique une incision de la dure-mère cérébelleuse et on voit s'écouler une quantité extraordinaire de liquide cérébro-spinal.

Pendant les cinq jours suivants, le malade a été agité par moments et délirait un peu; il était somnolent, mais pouvait être réveillé facilement. La température oscillait entre 37,2° et 39,3° C.; pouls, 120. Légères douleurs au niveau de la nuque.

Le jour suivant, son état s'était aggravé. Le pouls tomba à 80, devint dur et plein, quoique la température ne subît aucun changement. Le malade était dans un état comateux et urinait sous lui. Une ponction lombaire permit de retirer un liquide légèrement floconneux et renfermant de nombreux leucocytes.

Troisième opération. — Ablation de la surface postérieure du rocher; après avoir mis à nu le sinus, qui était normal, on pénétra plus en dedans, avec l'intention de s'approcher autant que possible du conduit auditif interne et d'enlever les canaux semi-circulaires et le limaçon. On met à nu l'os rétiforme du sommet de la pyramide du rocher; on le trouve hyperémié et décoloré, mais on ne découvre pas de pus; les méninges hyperémiées viennent faire saillie à travers l'incision de la dure-mère cérébelleuse; le cervelet lui-même est ponctionné dans différentes directions, mais avec un résultat négatif. On pratiqua également l'incision de la dure-mère de la fosse cérébrale médiane, mais la ponction du cerveau ne révéla rien d'anormal.

Le malade supporta l'opération assez bien. Température, 39,4° C.; pouls, 130; respiration 40; les symptômes méningitiques devenaient de plus en plus prononcés, et le malade mourut deux jours plus tard.

Autopsie. — Méningite suppurée de la convexité du cerveau. Infiltration purulente de la base, commençant au niveau de la perforation antérieure et diminuant en arrière. Le sommet du lobe cérébelleux gauche adhère à la dure-

mère superposée à la surface postérieure du rocher, au niveau du méat auditif interne; le cerveau est décoloré dans cette région. Le pont de Varole, les pédoncules cérébraux et le quatrième ventricule baignent dans du pus. Les ventricules sont remplis d'un liquide purulent. Le lobe cérébelleux gauche renferme une petite cavité d'abcès de 2 cm. × 1 cm. 5 qui s'étend en avant et en haut jusque dans la région des corps restiformes, est remplie de pus verdâtre épais, mais ne possède pas de capsule. Cet abcès se trouve à une distance de un demi-centimètre de la portion la plus voisine du cerveau et paraît communiquer avec le quatrième ventricule ou s'être ouvert dans ce ventricule.

Au demeurant, le cerveau paraît sain et les sinus aussi. Les parties internes du conduit auditif interne sont tuméfiées, décolorées et adhèrent les unes aux autres. (*Zeits. f. Ohrenheilk.*, XLII, 1, 1902.) Dr S. JANKELEVITCH.

Paralysie faciale congénitale par agénésie du rocher, par MM. SOUQUES et HELLER.

Enfant de six ans, né à terme, présentant à la naissance une paralysie faciale et des malformations auriculaires.

Actuellement, paralysie faciale droite. Ni strabisme ni nystagmus. A droite, pas de pavillon; l'orifice du conduit auditif externe n'est qu'une simple fente linéaire. A gauche, les malformations sont moindres, et le facial, de ce côté, fonctionne normalement. L'ouïe est conservée, tout au moins à gauche. Il existe, en outre, des déformations du crâne, du nanisme dentaire, une hernie inguinale double congénitale, des troubles intellectuels. Ni alcoolisme, ni syphilis, ni infections chez les parents. Un traumatisme, deux émotions subies par la mère durant la grossesse. Ses parents sont cousins germains. Dans un cas de Marfan, il y avait agénésie du rocher et absence du facial périphérique dans son trajet intra et extra-pétreux. (Société médicale des Hôpitaux, *in Bull. méd.*, 1903, n° 9 p. 101.)

Dr KAUFMANN.

Bordeaux. — Impr. G. GOUNOUILHOU, rue Guirande, 11.

24e ANNÉE. — N° 16. — 18 AVRIL 1903.

REVUE HEBDOMADAIRE
DE
LARYNGOLOGIE, D'OTOLOGIE
ET DE RHINOLOGIE

SUR L'EMPLOI DE L'ÉLECTRICITÉ STATIQUE EN OTO-RHINO-LARYNGOLOGIE[1]

Par le Dr SUAREZ DE MENDOZA, de Paris.

MESSIEURS,

Me réservant de vous apporter plus tard le travail complet sur l'emploi de l'électricité en oto-rhino-laryngologie que je me proposais de vous communiquer et que le manque de temps ne m'a pas permis de mettre à point, je viens, pour prendre date seulement, vous communiquer quelques résultats encourageants que j'ai obtenus par l'emploi de l'électricité statique.

Il y a quelques années, j'ai eu l'occasion de me servir beaucoup de l'électricité dans les maladies des oreilles, et après un certain nombre d'expériences longuement continuées, j'ai fini par croire que les quelques résultats que j'avais obtenus étaient plutôt dus à la suggestion qu'à l'action de l'effluve, du souffle ou de l'étincelle.

Telle fut aussi l'opinion que j'ai cru devoir vous donner, l'an dernier, au moment de la communication du Dr Libotte.

Vous vous rappelez, Messieurs, que notre honorable confrère nous disait que par l'emploi de l'électricité statique on supprimait assez rapidement le vertige ou l'état vertigineux

1. Communication faite à la Société d'électrothérapie française le 26 mars 1903.

chronique, ainsi que les symptômes concomitants : céphalalgie, bourdonnements d'oreilles, incertitude de la marche, etc., en somme presque toute la symptomatologie de la maladie de Ménière.

Comme sur cette question mon expérience était relativement grande, j'ai dû m'inscrire en faux contre cette assertion et avouer que chez mes vertigineux de l'oreille, l'électricité statique ne m'avait donné aucun résultat appréciable et que les guérisons ou pseudo-guérisons que j'avais pu obtenir ont été dues à l'emploi de la quinine et, surtout, de la pilocarpine.

Depuis cette époque, influencé peut-être par la foi communicative de mon confrère, j'ai repris mes expériences, et je dois dire que, s'il est vrai que dans 4 cas nettement avérés de vertige de Ménière le résultat du traitement longtemps continué a été nul, ou presque nul; en échange, une fois mis dans cette voie, j'ai eu la chance de soulager quelques malades atteints d'affections diverses, dont un certain nombre appartenant au sexe fort et bien constitués ne me paraissent pas avoir obéi à la simple suggestion.

Voici brièvement résumés, de ces faits, les plus typiques :

Observation I. — Mme X..., âgée de vingt-neuf ans, atteinte d'otite catarrhale double, vint à ma consultation. L'audition est très diminuée : oreille gauche, montre, 5 centimètres; oreille droite, montre, 10 centimètres. La politzérisation soulage beaucoup la malade.

Le traitement classique : antisepsie naso-bucco-pharyngienne, cathétérisme, insufflations de vapeurs chaudes dans la caisse guérit la malade en trois semaines.

L'audition redevient normale : oreille gauche, montre, 65 centimètres; oreille droite, montre, 60 centimètres.

La sensation de plénitude a disparu, mais la malade conserve des bruits anormaux (bourdonnements, sifflements, roulement lointain) qui l'incommodent fortement. La trompe étant libre, je suspends le cathétérisme et continue les insufflations avec de l'air mentholé et le massage tympanique à faible pression (5 à 10 centièmes d'atmosphère).

Au bout de trois semaines, la malade se trouve soulagée, mais non guérie. Les bruits la tourmentent toujours.

Je suspends alors tout traitement et soumets la malade à l'électricité statique.

Pendant seize jours, je fais une séance de cinq à dix minutes (souffle, petites étincelles dans le conduit et étincelles à forte tension sur l'apophyse mastoïde).

Dès la troisième séance, la malade éprouve un grand soulagement, qui va tous les jours en augmentant jusqu'au seizième jour, où, la considérant comme guérie, je l'engage à suspendre le traitement et à venir me voir tous les quinze jours.

Obs. II. — M. B..., âgé de soixante-huit ans, forte constitution, vient dans ma clinique se plaindre de surdité datant de deux ans. A l'examen, je constate une sclérose double plus prononcée à gauche. Entend difficilement la voix parlée. Cathétérisme. Massage. Politzération. Dilatation des trompes. Bougies à demeure.

Légère amélioration.

Séances d'électricité statique de cinq à dix minutes trois fois par semaine. Dès la première séance, l'audition s'améliore sensiblement des deux côtés. L'amélioration va *crescendo*. Au bout de plusieurs séances, le malade commence à entendre bien, non seulement de son oreille droite relativement bonne, mais aussi de son oreille gauche qu'il croyait à jamais perdue.

Six semaines après la première séance, l'audition est parfaite à droite, bonne à gauche. Le malade, qui avait suivi plusieurs traitements sans succès et qui croyait sa surdité inguérissable, était devenu morose et taciturne. Aujourd'hui il a repris son état naturel, il est gai, joyeux et, suivant son expression, « s'entend parler avec plaisir. »

Obs. III. — Mme L. P..., âgée de trente-huit ans, à la suite de rhumes successifs mal soignés, dit-elle, finit par devenir aphone. Plusieurs traitements essayés (pulvérisations, cautérisations, massage, eaux sulfureuses) restent sans résultats.

A mon premier examen, je constate de la rougeur et une légère infiltration des cordes vocales avec paresse des adducteurs. Quelques cautérisations au chlorure de zinc, jointes au massage vibratoire de la région laryngienne, aux bains de vapeur suivis de douches froides, et à l'administration de la coca à hautes doses, soulagent assez la malade pour lui permettre de vaquer à ses

occupations, mais la voix reste toujours un peu voilée, bien que la congestion et l'infiltration des cordes vocales aient disparu.

Attribuant le reste d'aphonie à la paresse musculaire, je me décide à essayer l'électricité statique.

Après chaque séance de souffle suivi d'étincelles, le mieux devient tous les jours plus sensible, et six semaines après le timbre est absolument normal.

L'examen laryngoscopique permet de constater que la juxtaposition des cordes au moment de l'émission des sons est parfaite.

Pour ne pas faire des répétitions oiseuses, je dirai que dans plusieurs autres cas où il s'agissait des altérations de motilité des muscles laryngiens par abus de phonation, par parésie musculaire consécutive à l'inflammation *a frigore*, par manque d'usage chez les opérés des polypes laryngiens longtemps portés (cas du reste justiciables de la faradisation), l'électricité statique m'a donné au moins d'aussi bons résultats que celle-ci.

En rhinologie, bien que l'emploi de l'électricité statique soit moins facile, j'ai obtenu des soulagements très sérieux des troubles consécutifs à l'hyperémie de la pituitaire chez les individus porteurs d'hypertrophie totale ou partielle de la muqueuse, et qui trop pusillanimes reculaient devant le mot *opération*.

Dans de pareils cas, il est humain d'instituer un traitement médical pendant le temps assez long parfois qu'on est obligé de mettre pour habituer le malade à l'idée de la nécessité d'une intervention chirurgicale.

En protégeant l'entrée des fosses nasales par de très minces lamelles de bois, on peut faire agir le souffle électrique profondément sur le cornet. L'action décongestionnante du souffle se fait sentir au bout de quelques minutes, et en associant pendant la séance, au traitement direct, la douche électrique et effluves au niveau des sinus frontaux, surtout lorsqu'il existe de la céphalalgie gravative, on obtient un soulagement quelquefois de courte durée, mais souvent

assez long pour que le malade à convertir vienne de lui-même demander le lendemain une nouvelle séance.

Si aux résultats encourageants que je viens de vous citer nous ajoutons, Messieurs, ceux obtenus par Vallois, Ménière, Nicolaï, Tchatzki, Lewin, etc., on peut conclure que s'il est vrai qu'il serait téméraire de vouloir faire de l'électricité statique, en l'employant à tout propos, une panacée en oto-rhino-laryngologie, il est pourtant non moins certain que dans quelques cas récalcitrants à tous les traitements, le spécialiste, avant d'abandonner son malade, ferait bien, s'il n'est pas outillé pour faire le nécessaire, de lui donner les indications voulues pour le mettre à même d'essayer, sous une direction intelligente et habile, cette dernière ressource.

SOCIÉTÉ DE LARYNGOLOGIE DE LONDRES

Séance du 6 juin 1902.

M. E. Cresswell Baber, président.

Le Président donne la parole à M. Charters Symonds, qui ouvre la discussion.

M. Symonds. — **Le diagnostic et le traitement des obstructions malignes de l'œsophage** *(The diagnosis and treatment of malignant stricture of the œsophagus.)*

Pour résumer en quelques mots le sujet de la discussion, on peut dire que le problème diagnostique des obstructions malignes de l'œsophage se résout par l'introduction d'une sonde dans l'œsophage pour s'assurer de l'existence d'une obstruction et que le traitement se réduit au choix du meilleur mode d'introduction d'aliments. Cependant nous voyons tant de cas traités pour une dyspepsie qu'il est nécessaire de passer en revue quelques-uns des symptômes précoces. En parlant devant un auditoire de personnes expertes, je me bornerai aux points essentiels et je tâcherai de ne pas vous fatiguer de détails inutiles.

Une dysphagie qui va graduellement augmentant est l'histoire commune de la grande majorité des cas. Chez certains malades, et ceux-ci ne sont pas peu nombreux, le début est brusque : une

personne, au moment du repas, s'étouffe en avalant une bouchée de pain, et dès ce moment elle éprouve de la gêne; une autre, après avoir bruyamment acclamé l'équipage du *Powerful*, dans la Cité, est prise le soir même d'étouffements et une obstruction cricoïdienne se déclare; parfois c'est un dégoût profond des aliments qui est le symptôme dominant pendant quelques semaines; dans d'autres cas, le malade se plaint d'avoir des douleurs au moment du passage des aliments à travers l'isthme du gosier.

J'ai vu un cas où il n'y avait pas eu de dysphagie; le malade était cachectisé, et l'on pensait à un cancer de l'estomac; cette opinion s'est encore raffermie davantage depuis que les matières étaient devenues noires. A l'autopsie, on trouva la plus grande partie de l'œsophage occupée par un carcinome ulcéré, qui avait agrandi et nulle part rétréci la lumière du canal.

Avant de se décider à passer une bougie, un grand nombre de malades sont traités par leur médecin pour une dyspepsie, et l'on perd ainsi un temps précieux. De tels malades maigrissent non pas autant à cause de leur dysphagie, que de la diète sévère à laquelle ils sont soumis en raison de leur prétendue affection gastrique. Il faut se rappeler qu'une soi-disant dyspepsie, c'est-à-dire perte d'appétit, constriction précordiale, douleur et distension, avec selles irrégulières, peut être le résultat d'une obstruction œsophagienne. La diète forcée qu'on a l'habitude de prescrire tend encore à exagérer ces symptômes. On peut généralement faire le diagnostic en invitant le malade à avaler du liquide. Quand le phénomène est marqué, il est très caractéristique : on voit alors le patient faire un effort ordinaire, suivi d'un ou de plusieurs autres plus petits; ces derniers sont accompagnés d'un mouvement particulier du cou. Il expulse alors un peu de gaz, se frappe souvent la poitrine et dit que maintenant cela a passé. Le signe de Kussmall est toujours intéressant et, quand l'observateur n'a pas passé de bougie, il peut même avoir quelquefois une grande valeur. Je suis sûr que la prévention qui existe dans beaucoup d'esprits contre l'emploi d'une bougie et ses dangers n'est nullement justifiée. Si l'on a soin de faire usage d'une sonde d'un calibre convenable, de ne pas employer la force et surtout de n'exercer aucune pression quand le malade cherche à repousser l'instrument, dans ces conditions il n'y a aucun danger. La sonde sera poussée doucement pendant une inspiration profonde ou l'acte de la déglutition, on s'arrêtera à chaque effort expulsif pour recommencer de nouveau à l'inspiration. Qu'il y ait des dangers avec

l'emploi de bougies fines et à une période avancée de l'affection, personne ne le nie. En passant le cricoïde, il faut attendre l'inspiration qui suit la première fermeture glottique, ou faire régurgiter le malade en introduisant l'index gauche jusqu'à la base de la langue. Se bien garder de presser en ce moment et de pousser la sonde dans le rétrécissement cricoïde de crainte de pénétrer dans la trachée ; cette fausse route est surtout dangereuse quand, dans des cas d'obstruction cricoïde imperméable, le malade est particulièrement tolérant. Il est à noter, et ceci est un fait vraiment remarquable, combien longtemps un malade peut, sans tousser, supporter la présence d'une grosse bougie dans les voies respiratoires. En cas de doute, on ne passera pas la bougie au delà de douze pouces et l'on examinera sa position au laryngoscope.

Ces considérations générales faites, je vais aborder maintenant le diagnostic de l'affection, qui peut siéger en un des trois points suivants : 1° le tiers supérieur de l'orifice cricoïde, 2° l'extrémité inférieure et l'orifice gastrique, et 3° la région centrale.

1° *Tiers supérieur.* — Les rétrécissements siégeant au niveau du cricoïde ou juste au-dessous sont, d'après mon expérience, toujours de nature maligne. Ils commencent à huit ou neuf pouces de l'arcade dentaire et s'étendent ordinairement sur une longueur de deux ou trois pouces. Ce qui les caractérise, et c'est là leur particularité principale, c'est leur tendance à la cicatrisation et à la contraction ; ce trait est si marqué qu'il est impossible d'en différencier macroscopiquement un spécimen d'un ulcère syphilitique chronique ou d'un autre. Cependant, si l'on examine au microscope un pareil spécimen, on trouve toujours, je crois, de l'épithélioma squameux. La rétraction est irrégulière, de sorte qu'une bougie, en passant, peut venir s'engager dans plusieurs encoignures. Dans le diagnostic différentiel des rétrécissements cricoïdiens, j'ai trouvé trois affections qui peuvent donner lieu à confusion :

a) Celle qui ressemble le plus à une affection organique est la dysphagie survenant chez des personnes âgées. Dans le premier cas de ce genre observé par moi, la malade était âgée de soixante-dix ans ; elle avait de la dysphagie pour des solides, les aliments liquides occasionnaient de la gêne ; une olive passait difficilement et il y avait des stries de sang. J'ai donc pensé me trouver en présence d'un cas grave et j'ai porté un pronostic sérieux. Mais les symptômes disparurent bientôt, et maintenant, plusieurs années après, la malade continue à se bien porter. Depuis j'ai observé deux cas analogues : l'un se rapportait à une femme de plus de soixante-dix ans, l'autre à un homme de quatre-vingts ans. La per-

sistance de l'obstruction, sa résistance au passage d'une bougie et l'âge des malades, tout cet ensemble des symptômes offre quelquefois une grande ressemblance avec une tumeur maligne. Il y a aussi absence des phénomènes nerveux qu'on voit chez des individus jeunes. Cette affection fait donc supposer une lésion organique ayant donné lieu à une gêne temporaire de la déglutition. Quant à moi, j'ai pensé, pour expliquer ces cas, à la possibilité d'une ossification cricoïdienne exagérée, ou à quelque tumeur osseuse.

b) La forme nerveuse, quand on la rencontre surtout chez des hommes et parmi les médecins spécialement, ne peut être diagnostiquée qu'à la longue. Son début est brusque : à table, au moment du repas, le malade est pris tout d'un coup d'une gêne de la déglutition, et dans la suite celle-ci s'aggrave au point qu'il lui devient impossible d'avaler une croûte de pain. Nous savons déjà que telle est, en effet, l'histoire des rétrécissements de nature maligne, surtout à leur période initiale. Le passage d'une bougie n'est point facile et un peu de sang qu'on ramène à l'extrémité de la sonde vient encore obscurcir le diagnostic. En présence de tels symptômes et chez un homme de quarante-neuf à cinquante ans, le diagnostic n'est point facile. Dans les deux affections, la facilité de la déglutition varie dans l'une et l'autre, les aliments mous sont mieux tolérés. Je voudrais ajouter que, dans les cas de tumeur maligne, le malade laisse presque toujours passer la bougie et qu'on trouve une surface irrégulière indiquant une affection de date plus ou moins longue.

c) En troisième lieu, la poche pharyngienne. Quand elle est bien marquée, les symptômes dont se plaint le malade sont si nets qu'ils ne laissent aucun doute sur le diagnostic.

Je ne saurais éliminer d'une discussion sur les rétrécissements œsophagiens les tumeurs malignes de la partie inférieure du pharynx ayant envahi les aryténoïdes, car le même traitement leur est applicable. Ce qui les distingue principalement ce sont : la dysphagie douloureuse et l'altération de la voix, qui de bonne heure acquiert un son particulier dû à la présence d'un œdème des aryténoïdes. La tumeur peut être vue même à la période du début ; elle apparaît d'abord, sous forme d'un bourrelet pâle, au-dessous des aryténoïdes et s'accroît progressivement en donnant lieu à un œdème précoce de l'un ou de l'autre aryténoïde. Ces malades continuent souvent à bien avaler et peuvent toujours être soulagés par une sonde molle. La propagation directe au larynx est le trait caractéristique de ces tumeurs. Elles sont bien plus fréquentes chez les

femmes, et à l'âge de trente à quarante ans. J'ajouterai que, dans un cas, — une femme également, — toute la masse située au-dessous des aryténoïdes a disparu sous l'action de l'iodure de potassium. Je n'ai jamais observé de lésion syphilitique située plus bas que le pharynx. J'ai, vu néanmoins, un malade, atteint d'une légère obstruction cricoïdienne, qui avait eu, il y a quelque trente ans, une ulcération syphilitique ayant envahi le larynx.

2° *Au tiers moyen,* on peut observer des obstructions dues à un sarcome ou à un myome. Dans un de mes cas, j'ai trouvé une tumeur sarcomateuse circonscrite; mais, cliniquement, on ne pouvait la distinguer du carcinome. A ces rares exceptions, tous les rétrécissements siégeant dans cette portion de l'œsophage sont dus à un carcinome. Il est à noter qu'un anévrysme et les tumeurs du médiastin peuvent également provoquer une dysphagie grave. Une seule fois j'ai eu l'occasion de passer une sonde dans un cas d'anévrysme, et la sensation communiquée à la main m'a permis de faire le diagnostic. Le cas m'avait été adressé avec un diagnostic excluant une compression médiastinale.

Les poches œsophagiennes des portions moyenne et inférieure sont quelquefois très difficiles à découvrir. Chez un de mes malades, âgé de soixante-douze ans, les phénomènes d'obstruction existaient depuis plusieurs années; une sonde s'est arrêtée à quatorze pouces de l'arcade dentaire; une fois elle traversa l'obstacle et il paraissait y avoir assez d'espace. Sous chloroforme on put passer plusieurs fois une sonde de plus gros calibre. A cette époque-là le malade régurgitait une grande partie de ses aliments. Pendant deux ans environ l'état du malade resta à peu près le même; un jour il succomba subitement à une affection intercurrente. L'existence d'une poche dans ce cas ne faisait point de doute. Deux faits parlaient contre une obstruction de nature maligne : la longue durée de la maladie et ensuite la facilité avec laquelle le patient a toujours dégluti des aliments solides.

Dans un autre cas, un homme m'a été adressé pour des vomissements pyloriques. Sans entrer dans de longs détails, je dirai que tous les symptômes étaient en faveur d'une obstruction de la portion inférieure de l'œsophage, tandis que la grande quantité d'aliments retenus faisait penser à l'existence d'une poche œsophagienne. On se mit à alimenter le malade à l'aide d'une sonde, et les vomissements cessèrent. Je crois qu'il vaut mieux apprendre au malade à s'alimenter lui-même de cette façon que de lui faire subir une gastrotomie. Après un an de ce traitement, il continue à se bien porter et peut vaquer à ses affaires.

3° L'extrémité inférieure de l'œsophage, c'est-à-dire la portion située de quinze et demi à dix-sept pouces de l'arcade dentaire, est, d'après mon expérience, le seul endroit où l'on trouve une obstruction simple. On est donc autorisé à dire que, dans un cas d'obstruction siégeant en ce point, la cause est simple, et que, la difficulté mécanique une fois surmontée, l'avenir offre au malade plus d'espoir que dans des cas de rétrécissement situé dans un autre point quelconque de l'œsophage. Je possède des notes de cinq cas de ce genre, dont deux avec des pièces anatomo-pathologiques; les trois autres sont des observations cliniques. Dans les deux premiers cas, les symptômes n'étaient que ceux d'une obstruction; les malades moururent non soulagés. Un des trois cas en vie présentait ses symptômes depuis quelques années et de temps à autre il était soulagé par le passage d'une bougie coudée. Un autre avale bien depuis qu'il y a un an on lui a pratiqué une gastrotomie. Dans le troisième cas, les symptômes existaient depuis vingt-deux ans et de temps en temps on était obligé de recourir à la sonde. Lorsqu'une bougie petite et droite ne passera pas, une grosse et coudée glissera facilement dans le conduit œsophagien.

On peut observer dans cette région des degrés d'obstruction plus légère qu'on appelle *spasmodique*. Je n'en ai rencontré qu'un seul cas: c'était celui d'une femme de trente-huit ans, dont l'obstruction, lorsqu'elle vint me consulter, ne datait que de vingt-quatre heures. Une bougie rencontra de la résistance, qui céda comme le ferait un sphincter serré. L'obstruction n'avait pas une forme purement nerveuse, mais un caractère déterminé. Ceci m'amène à la question des soi-disant rétrécissements spasmodiques. Personnellement, je ne crois pas à cette affection, excepté dans l'hystérie dont il m'a été donné d'observer deux cas, celui d'un enfant de sept ans et celui d'un homme de trente-cinq ans, tous les deux profondément cachectisés. Excepté ceux d'origine hystérique, tous les cas qui m'avaient été amenés pour un prétendu spasme reconnaissaient pour cause une tumeur maligne. J'ai eu déjà l'occasion de vous rappeler qu'à la phase initiale du néoplasme, quel que soit d'ailleurs son siège, un spasme surajouté aux diverses altérations mécaniques, s'opérant dans la tumeur même, permettent au malade d'absorber un jour des aliments solides et un autre jour des liquides seulement et encore avec beaucoup de difficultés.

Quand une tumeur maligne aura infecté l'estomac au point de réduire la capacité de ce dernier à une couple d'onces, l'affection offrira alors un tableau clinique qui présentera une grande ressemblance avec une obstruction de l'extrémité cardiaque de

l'estomac. Dans un cas, le malade ne pouvait garder qu'une once et demie et rejetait une quantité plus grande. Par contre, l'estomac gardait cette quantité d'aliments si l'on avait soin de l'administrer souvent par petites portions; c'est ce phénomène qui a permis de faire ce diagnostic ultérieurement confirmé par l'opération.

Dans un autre cas avec obstruction à l'orifice cardiaque, j'ai trouvé, en pratiquant la gastrotomie, seulement une petite portion de l'estomac libre et convenant à l'établissement d'une fistule. Je ne doutais pas que nous ne puissions pénétrer dans l'estomac par l'œsophage et que l'impossibilité de garder des liquides ne soit due à la capacité réduite de l'organe. Après l'opération, on n'a jamais pu introduire plus de deux onces à la fois.

Je ne saurais vous dire grand'chose de l'œsophagoscopie, dont je n'ai aucune expérience personnelle. Sa valeur m'a été récemment démontrée par le professeur Mickulicz, de Breslau, qui m'avait montré un cas d'actinomycose diagnostiqué par ce procédé. Un morceau de tumeur a été enlevé à la pince et examiné.

Nous pouvons donc résumer le diagnostic de la façon que voici :

1° Parmi les symptômes précoces, nous devons comprendre la soi-disant « dyspepsie », les nausées et le dégoût d'aliments; la douleur n'existe que lorsque c'est la portion centrale qui est atteinte.

2° Le passage d'une bougie est le seul moyen d'éclairer le cas; on ne doit pas craindre d'en faire usage.

3° Une affection extra-œsophagienne donne rarement lieu à une dysphagie sérieuse.

4° A part les cas d'origine hystérique, une obstruction spasmodique reconnait toujours pour cause une lésion organique; il serait plus exact de la dénommer dysphagie intermittente.

5° En ce qui concerne particulièrement chacune des trois portions œsophagiennes, on peut dire que :

a) Toute obstruction organique siégeant au tiers supérieur est de nature maligne et a une tendance prononcée à la cicatrisation.

b) Dans la portion centrale de l'œsophage, un sarcome ou un myome, tumeurs rares dans cette région, peuvent déterminer une obstruction fatale; de même une poche œsophagienne peut aussi rendre le diagnostic difficile.

c) L'extrémité inférieure peut seule être le siège d'une sténose simple, et il est parfois très difficile de la différencier d'un cancer de l'estomac ayant occasionné une réduction considérable de la cavité.

Enfin, dans cette forme d'obstruction, l'olive et la bougie coudée acquièrent une valeur spéciale pour juger de l'étendue de la lésion.

Traitement. — En thèse générale, on peut dire, que pour soulager ces malades, nous ne possédons que des moyens mécaniques et qu'à cet effet nous disposons de deux méthodes : l'une consiste à vaincre l'obstruction par l'insertion d'un tube, l'autre à ouvrir l'estomac au-dessous de l'obstacle, c'est-à-dire à pratiquer la gastrotomie.

Je vais exposer la question du traitement de la façon suivante, tel qu'il s'applique à tous les cas :

1° Si le malade peut avaler des liquides et demi-solides, se nourrit abondamment et qu'une bougie puisse passer, on le laissera tranquille aussi longtemps que :

a) Il continuera à bien avaler ;

b) Une petite bougie n° 12 pourra passer.

2° Si la dysphagie augmente, quoiqu'une bougie passe, on devra soit insérer un tube, soit pratiquer une gastrotomie. Ces conditions se réalisent dans les formes fongueuses ramollies.

3° Si une bougie ne peut plus passer ou que difficilement, on suivra alors la même ligne de conduite, car nous savons qu'à un moment donné il peut se produire une obstruction complète.

4° Si les deux conditions se présentent simultanément, c'est-à-dire que le malade ne peut plus avaler et qu'une bougie ne peut plus passer, on aura immédiatement recours au traitement mécanique.

Ce n'est point dans le but de dilater le rétrécissement que j'ai préconisé le passage de bougies. Ce procédé irrite et n'a d'autre résultat que d'augmenter l'obstruction ; de plus, il peut perforer un rétrécissement dur et occasionner des frissons et de la fièvre par absorption d'éléments septiques. Dans ma pratique personnelle, j'ai abandonné cette méthode dans tous les cas de tumeurs malignes. L'emploi de la petite bougie dont j'ai parlé n'a d'autre but que celui d'assurer pour ainsi dire la route afin de pouvoir à tout moment passer une sonde alimentaire.

Si nous étudions maintenant chaque région à part, nous avons à noter au *tiers supérieur* la grande tendance à une obstruction complète plus ou moins rapide. Deux méthodes sont ici indiquées : *a)* la longue sonde alimentaire, et *b)* la gastrotomie. Quoique j'aie employé avec succès une sonde courte, celle-ci n'est pas généralement commode à garder à moins que la partie la plus élevée du rétrécissement ne soit située à un pouce et demi

au moins au-dessous du cricoïde. Parmi les sondes longues, la meilleure est celle qui est en caoutchouc mou. La sonde restera à demeure pendant longtemps, environ neuf mois. Si elle sort, on pourra toujours la remettre en place, à condition que cela soit fait immédiatement. La sonde sera remplacée par une nouvelle si, venant à être expulsée, on constate qu'elle est ramollie et qu'elle a perdu son élasticité. On ne doit jamais la sortir pour nettoyer, car la réinsertion est difficile. Dans quelques cas difficiles, l'introduction de la sonde demande une certaine habileté et beaucoup de patience, mais en tout cas pas plus qu'il n'en faut pour passer une sonde dans un rétrécissement urétral. Cette méthode, surtout indiquée quand le malade est trop faible pour supporter une laparotomie, assure à ce dernier une existence aussi commode que la gastrotomie la mieux réussie. Par contre, quand le malade est intolérant et ne supporte pas la sonde, on lui proposera, mais alors seulement, la gastrotomie.

Dans la portion centrale, c'est-à-dire pour une obstruction siégeant à 10 ou 14 pouces de l'arcade dentaire, je fais usage d'une sonde courte en plus de la longue. En introduisant cette méthode en 1884, j'ai dit que j'espérais, grâce à elle, apporter du soulagement dans certains cas.

Les expériences publiées à ce sujet dans deux anciens articles représentent très bien l'usage et la valeur de la sonde courte, mes dernières expériences confirment les résultats des premières.

Parmi les récents cas observés par moi, je dois citer le suivant :

Homme de cinquante-cinq ans. Dysphagie datant du commencement de 1898.

24 février 1899. — Insertion d'une sonde courte; le rétrécissement, une forme courte et rétractile, se trouve à 14 pouces de l'arcade dentaire.

21 avril. — La sonde est enlevée sur la demande formelle du malade; on éprouve une très grande difficulté à en introduire une autre.

2 mai. — Introduction d'une sonde.

28 juillet. — M. Stewart introduit une autre sonde.

3 mars 1900. — La sonde est encore en place et fonctionne très bien, c'est-à-dire depuis sept mois.

Quelque temps après se déclarèrent des signes de propagation aux poumons, et le malade mourut le 3 juin 1900.

Durée avant le tubage, douze mois; durée du tubage, seize mois.

Dans un autre cas le tube court a très bien fonctionné jusqu'à a mort, le traitement ayant compris une période de plus d'un an.

Les affections malignes de l'extrémité inférieure ou cardiaque sont difficiles à traiter par le tubage. J'admets qu'occasionnellement on ait obtenu quelques succès avec un tube long ou court ; mais, en règle générale, celui-ci est expulsé par les contractions du diaphragme. Une gastrotomie précoce me parait donc être le meilleur moyen. J'estime que cette opération doit être pratiquée pendant que l'état général du malade demeure bon. Une circonstance qui plaide beaucoup en faveur de cette conduite est, ainsi que je l'ai dit plus haut, l'existence possible d'une sténose simple dans cette région. C'est pourquoi une gastrotomie bien réussie peut indéfiniment prolonger la vie du malade. Bien plus, il est même possible, surtout avec une bougie coudée, de dilater l'obstruction après que l'œsophage se sera reposé pendant quelque temps. On peut alors espérer un certain retour de la déglutition.

Comme dans les autres situations, on s'abstiendra d'intervenir aussi longtemps qu'une bougie pourra passer et le malade avaler.

A ce propos, je vous rappellerai en quelques mots un cas remarquable, observé par moi, et auquel j'ai fait tout à l'heure allusion.

Une femme, fortement amaigrie et souffrant d'une dysphagie très prononcée, était atteinte d'une obstruction de l'extrémité inférieure de l'œsophage. Une bougie coudée pouvait passer. Comme la patiente habitait la campagne et que la dysphagie allait augmentant, je pratiquai une gastrotomie. Dès ce moment, la déglutition se rétablit, et la seconde phase de l'opération a été complétée. Il n'a jamais été nécessaire de faire usage de l'ouverture stomacale. La femme se porte si bien à présent — un an après l'opération — que je suis porté à croire qu'il s'agissait d'une simple sténose.

L'emploi du chloroforme pour faciliter l'introduction d'une sonde est une question qui est loin d'être résolue. Personnellement, je n'en suis pas partisan ; je dois cependant admettre que, dans les rétrécissements cricoïdes, le chloroforme rend de grands services et mérite d'être largement employé. Il est si facile de pénétrer dans la trachée que j'ai pour règle, après avoir introduit la sonde de 12 pouces, d'examiner au laryngoscope pour voir si elle est réellement dans l'œsophage. Dans un cas où cette précaution avait été négligée, après avoir attendu quelque temps et constaté qu'il n'y avait ni spasme ni toux, on fit couler du lait, qui pénétra dans les poumons ; cet accident eut des conséquences désastreuses pour le malade.

Dans un autre cas, la sonde passa à travers une fistule trachéale.

En passant en revue toute la question du traitement et en

comparant le tubage et la gastrotomie, il faut dire, quant à cette dernière, qu'elle lève toutes les difficultés liées à la déglutition ; que, dans les obstructions de l'orifice cardiaque, elle doit être pratiquée de bonne heure, et que, chez tous les malades qui ne supportent ni le tube ni la bougie, on ne devra pas perdre un temps précieux.

Malheureusement, bien des cas parmi les pauvres nous arrivent à une période trop avancée de l'affection pour pouvoir être opérés ; d'autres refusent toute opération. C'est pourquoi il est nécessaire, autant que possible, de perfectionner la méthode de tubage. Dans les obstructions cricoïdes et de la partie inférieure du pharynx, je crois à la supériorité du tubage sur la gastrotomie. Il faut que le tube soit construit de façon qu'il ne puisse être facilement rejeté. Une fois le tube en place, on ne doit jamais s'en démunir, même pendant un jour. J'ai plusieurs fois cédé au désir des malades afin de leur procurer le plaisir d'un repas solide, et chaque fois j'ai eu les plus grandes difficultés à introduire un autre tube. L'insertion d'une nouvelle sonde doit avoir lieu immédiatement après avoir enlevé l'ancienne, qu'elle soit courte ou longue.

Comme je l'ai déjà dit, le tube court a un usage très restreint et n'est que de peu d'utilité dans les lésions des deux orifices. Par contre, je l'ai trouvé très utile dans les affections siégeant à la partie centrale de l'œsophage. L'objection qu'on puisse lui faire est qu'il peut se boucher. Je connais deux cas, où les malades n'ayant pas toussé, le tube est resté, dans l'un dix mois sans être changé, et trois mois dans l'autre.

Le tube s'obstrue quand il se produit de la toux, ou une hémorragie par propagation de la tumeur ; on se servira alors d'une longue sonde alimentaire.

Sans entrer dans des détails inutiles, je vais résumer comme suit la question du tubage.

La sonde courte trouve son utilité dans des rétrécissements situés à une distance de 10 à 14 pouces de l'arcade dentaire. Elle n'est d'aucune utilité quand la déglutition produit de la toux, ce qui indique l'existence d'une perforation, et a peu de valeur dans les cas où la tumeur occupe une longue étendue de l'œsophage. Rarement employée dans les rétrécissements occupant l'orifice cardiaque, cette sonde ne peut généralement être utilisée dans les obstructions au niveau du cricoïde. Dans quelques cas, cependant, elle a donné de bons résultats jusqu'au moment où se produisit la perforation ; il faut alors la remplacer par une longue sonde alimentaire.

Un mot sur les dangers de l'intubation. On a eu à déplorer des

accidents, dont un seul a été mortel. Dans un cas, le malade étant chloroformé, la sonde a pénétré à travers une perforation dans la trachée, ce qui montre les dangers de la narcose générale. Dans un autre cas qui était à la dernière période de la maladie, la sonde a perforé l'œsophage. Dans un troisième cas, la sonde pénétra dans la trachée, et, jusqu'au moment où une pneumonie se déclara, le malade n'a ni toussé ni donné aucun signe qui ait pu faire soupçonner un tel accident.

Tous ces accidents se produisaient il y a quelques années, quand on cherchait à améliorer la méthode de traitement. Depuis qu'on pratique systématiquement l'examen laryngoscopique pour s'assurer de la position de la sonde dans les rétrécissements cricoïdes, de nombreux accidents semblables ont été évités.

En résumé : 1° Dans l'obstruction au niveau du cricoïde, le tube long donne d'excellents résultats. S'il est mal toléré, la gastrotomie sera pratiquée le plus tôt possible.

2° Quand l'affection siège dans la portion centrale, le tube court rendra de grands services dans bon nombre de cas, et, quand il fonctionne bien, il est supérieur à toute autre méthode. Si des signes de pneumonie venaient à se déclarer, on le remplacera par un tube long.

3° Dans les obstructions de l'orifice cardiaque, le tubage est si incertain que la gastrotomie devra être pratiquée aussitôt que la dysphagie sera devenue sérieuse.

M. Herbert Tilley. — Tous mes collègues conviendront avec moi que le terme *classique* est celui qui s'applique le mieux au remarquable rapport de M. Symonds. Son expérience dans cette classe de cas est si grande que tout ce qu'on pourrait dire à ce sujet ne peut qu'accentuer encore davantage les faits relatés par M. Symonds. Je ne chercherai donc pas à faire plus que cela. Je désire seulement faire connaître à la Société deux cas qui paraissent illustrer la simplicité apparente de quelques-uns des symptômes si facilement méconnaissables au stade initial des rétrécissements malins de l'œsophage, et dont M. Symonds a parlé dans la première partie de son rapport.

Le premier cas a été observé, il y a quatre ans, à l'University College Hospital. Il s'agissait d'un homme adulte, atteint ou supposé être atteint d'un ulcère de l'estomac. Le malade se plaignait de douleurs aiguës dans l'estomac; à trois ou quatre reprises, il avait vomi de grandes quantités de sang. Il était anémié, et, en l'absence de tout signe physique dans le le thorax ou dans la région épigastrique, il était très difficile de dire en présence de quelle lésion organique on se trouvait. Le malade s'alimentait bien et n'éprouvait aucune gêne à la déglutition. J'ai eu l'occasion d'examiner le malade et ai trouvé, bien que la voix fût claire, une paralysie

de la corde gauche. A un examen ultérieur, j'ai constaté la présence d'une petite masse pâle, nodulaire, se projetant dans la lumière de la trachée. Sur la foi de cette observation, j'ai porté le diagnostic d'affection maligne, probablement d'un des ganglions médiastinaux dont l'hypertrophie avait obstrué la trachée. Le ganglion était-il atteint secondairement ou non, c'était là une question à laquelle personne ne pouvait répondre pour la raison bien simple qu'il n'y avait aucun signe de tumeur primitive dans l'œsophage ou ailleurs. Peu après, le malade mourut dans l'espace de quelques jours des suites d'une violente hémorragie.

A l'autopsie, on trouva une ulcération maligne de l'extrémité inférieure de l'œsophage qui, comme il vient d'être dit, à aucun moment n'avait occasionné d'obstruction, et le ganglion que j'avais vu faire saillie dans la trachée était un ganglion médiastinal infecté secondairement. Ce cas est donc très intéressant, car il nous montre : 1° combien souvent de tels symptômes peuvent nous tromper sur la véritable nature de l'affection; 2° la lumière que peut jeter dans un cas obscur l'examen laryngoscopique.

Le second cas remonte à peu près à douze mois. Le malade, âgé de cinquante ans, avait une extinction de la voix depuis un an et se plaignait de certains symptômes du côté de l'estomac : flatulence, anorexie, impossibilité d'avaler des solides à cause des nausées que cela provoquait immédiatement. A l'examen du larynx, j'ai trouvé une paralysie récurrentielle bilatérale totale; le malade ne pouvait parler qu'en chuchotant et était tourmenté d'une toux pénible et rebelle. A l'examen du thorax, on ne trouva aucun signe d'anévrysme. On essaya à plusieurs reprises de passer des bougies œsophagiennes, mais les plus petites ne pouvaient pas dépasser l'extrémité inférieure du manubrium sterni. C'est pourquoi j'ai diagnostiqué une tumeur maligne de l'œsophage. J'ai revu le malade au bout d'une quinzaine et, en l'examinant, j'ai trouvé, au-dessus de la fourchette sternale, dans la région du lobe latéral gauche du corps thyroïde, une tumeur dure comme de la pierre et de nombreux petits ganglions engorgés dans l'espace sus-claviculaire. Le malade mourut quelques jours après cette consultation. Malheureusement on n'en put pratiquer l'autopsie et il fut impossible de vérifier le diagnostic et de dire si la tumeur primitive avait siégé dans la glande thyroïde et envahi secondairement l'œsophage ou *vice versa*.

Sir Felix Semon. — En parlant du diagnostic différentiel entre les obstructions de nature maligne et d'autres formes de rétrécissements œsophagiens, M. Symonds n'a rien dit des paralysies laryngées ni de la question de l'engorgement des ganglions cervicaux. Ce sont là deux signes qui peuvent avoir une grande importance dans le diagnostic de cas douteux. M. Tilley vient de nous citer un cas où la découverte d'une paralysie laryngée a été le premier signe révélateur de l'existence d'une obstruction organique. Pour ma part, j'ai vu un grand nombre de cas similaires et plus d'une fois j'ai constaté que les malades qui étaient venus me consulter pour des symptômes laryngés apparemment limités

à cet organe, tels que extinction de voix et enrouement, développaient plus tard les symptômes ordinaires de tumeur maligne de l'œsophage.

A ce propos, je voudrais dire qu'un œdème des cartilages aryténoïdes, quand la tumeur est située dans la région du cricoïde, n'est nullement le seul symptôme laryngé du cancer de la portion supérieure de l'œsophage. Quand le néoplasme affecte la face postérieure du cricoïde, il n'est pas rare de le voir détruire la substance des muscles crico-aryténoïdiens postérieurs et d'occasionner une véritable paralysie myopathique de l'un ou de tous les deux muscles. Les symptômes qui en résultent quand l'affection frappe les deux côtés sont une sténose de la glotte et une grande gêne respiratoire, souvent plus grande que la dysphagie.

Ai-je besoin de rappeler que la paralysie laryngée n'est nullement limitée aux cas de cancer de l'œsophage, quand ce dernier affecte la région cricoïde, mais qu'il peut aussi accompagner le néoplasme lorsqu'il est situé beaucoup plus bas, c'est-à-dire que l'un ou les deux récurrents peuvent être comprimés entre la trachée et l'œsophage par une tumeur ayant pris naissance dans ce dernier. Quant à l'adénite cervicale, ce signe a une valeur considérable, surtout l'engorgement des ganglions, qu'on peut sentir immédiatement en arrière de la clavicule.

En ce qui concerne le traitement, je dois confesser que je n'ai pas eu beaucoup d'occasions d'expérimenter les sondes courtes, et dans les quelques cas où je m'en suis servi, je fus plutôt malheureux, car mes malades étaient très intolérants et j'ai dû enlever les sondes; mais, dans plusieurs autres cas que j'avais adressés à M. Symonds, l'emploi de ce procédé a procuré aux malades un soulagement considérable.

Je suis entièrement d'accord avec M. Symonds que la gastrotomie ne doit pas être pratiquée à une période trop avancée de la maladie.

Pour ce qui est de l'introduction de bougies, l'expérience m'a appris qu'il est prudent, avant de procéder à cette manœuvre, de faire prendre au malade une nuit de repos et une dose d'opium. En suivant ce sage conseil, on pourra réussir même dans des cas où l'on avait antérieurement échoué. Un anesthésique devient-il indispensable, on ne devra pas oublier les dangers que le chloroforme offre dans de pareils cas. J'ai eu à déplorer, sous ce rapport, un accident extrêmement fâcheux. Il y a près d'un an, une jeune dame, de trente-quatre ans, vint me consulter pour de la dysphagie et un amaigrissement consécutif. A l'examen du thorax et de la gorge, on ne trouva aucun signe d'affection organique pouvant expliquer cette dysphagie; mais, d'autre part, je n'ai pas réussi à introduire une bougie dans l'œsophage. Le Dr Makins, que la malade avait également consulté, a éprouvé la même difficulté. Nous avons donc décidé, le Dr Makins et moi, de faire une nouvelle tentative de cathétérisme, mais cette fois sous chloroforme. Quelques jours plus tard, nous procédâmes à cette manœuvre, l'anesthésique ayant été administré par un de nos plus habiles et plus expérimentés chloroformisateurs. Quand la malade fut profondément endormie, de façon à pouvoir exclure toute action réflexe, j'ai cherché à introduire une grosse bougie, mais sans succès; M. Makins n'a pas

été plus heureux que moi. A deux reprises, nous essayâmes de passer une bougie plus petite, mais sans plus de succès. J'ai retiré alors la sonde, et, à ce moment, la malade commençait à se réveiller. Le chloroformisateur nous dit : « Laissez-moi lui donner quelques gouttes de plus, » et, aussitôt qu'il l'eut fait, la malade mourut subitement. Tous les efforts faits pour la ramener à la vie sont restés sans résultats. L'autopsie n'ayant pas été pratiquée, nous sommes encore à nous demander de quelle nature pouvait être l'affection ; nous croyons cependant qu'il s'agissait d'une affection organique.

A propos de la distinction entre le rétrécissement organique et fonctionnel de l'œsophage, je me rappelle avoir vu deux ou trois cas où, après quelque difficulté au début, la bougie pouvait passer très facilement et où le rétrécissement a disparu après deux ou trois séances de cathétérisme. Je ne puis dire que ce n'étaient pas là des exemples de rétrécissement hystérique ; mais alors, qu'est-ce donc qu'un rétrécissement hystérique? N'est-ce pas ce qu'on est convenu d'appeler communément rétrécissement spasmodique? Je ne pense pas qu'on puisse contester l'existence d'une telle forme de sténose œsophagienne.

M. Clifford Beale parle de l'utilisation des rayons X comme moyen de diagnostic du cancer de l'œsophage.

M. Robinson. — Je voudrais insister sur un point mis en évidence par Sir Félix Semon et notamment sur la grande importance de l'adénite cervicale dans le diagnostic d'obstructions malignes de l'œsophage. Son importance m'a surtout frappé dans un cas que j'avais vu il y a peu de temps. Il s'agissait d'un homme porteur d'une grosse masse ganglionnaire juste au-dessus de la clavicule droite ; le malade souffrait de violentes douleurs dans le bras, mais rien ne faisait soupçonner une affection œsophagienne. Après avoir interrogé de plus près le malade, j'ai passé une bougie et constaté un rétrécissement de l'œsophage. Les symptômes œsophagiens étaient si peu prononcés que l'engorgement ganglionnaire n'a jamais fait penser que celui-ci eût pu être en connexion avec une tumeur de l'œsophage.

Un autre cas intéressant d'obstruction œsophagienne, quoique celle-ci n'ait pas siégé dans l'œsophage, mais ait été occasionnée par une compression extérieure, est celui d'un homme de quarante-cinq ans qui est venu me consulter pour une dysphagie très prononcée. La seule chose avec laquelle celle-ci pouvait avoir quelque relation était une hypertrophie du lobe gauche de la glande thyroïde, encore que, par la palpation, on ne s'expliquait pas que cette hypertrophie eût pu déterminer une si forte compression de l'œsophage, quoiqu'elle fût la seule cause apparente de la lysphagie. Pensant à une compression profonde, j'ai opéré et trouvé dans a partie profonde de la glande un adénome kystique qui comprimait ortement la paroi antérieure de l'œsophage. J'ai enlevé la tumeur par nucléation, et le malade guérit très bien. Depuis, les symptômes de dysphagie ont disparu et n'ont plus reparu jusqu'à présent.

M. Donelan demande à M. Symonds s'il considère comme rétrécisse-

ments absolus ceux qui se produisent dans le voisinage de l'estomac, à savoir dans la portion inférieure de l'œsophage où il est impossible de passer un tube et de l'y maintenir en place pendant un temps plus ou moins long. Le premier cas de cette nature observé par lui était une démonstration parfaite du fait mis en avant par Sir Felix Semon, notamment le développement précoce d'une paralysie laryngée. Le malade dont il s'agit avait été soigné par un spécialiste distingué de Londres, et la paralysie laryngée existait depuis six mois. Peu après sa première visite, le malade vint dire à M. Donelan que quatre jours auparavant il avait subitement perdu la faculté d'avaler et que depuis il n'avait pris aucune nourriture. Tous les efforts de passer des bougies de divers calibres sont restés sans résultats, et la seule chose qu'on ait pu faire, ce fut de passer la troisième corde d'un violoncelle qui est beaucoup plus fine que n'importe quelle sonde. Cette corde servit plus tard à l'auteur de guide pour passer un tube alimentaire. Ce dernier est resté en place pendant quelques jours. L'obstruction était située à 16 pouces de l'arcade dentaire. Le tube est resté à demeure pendant les six mois que le malade a vécu.

M. Dundas Grant. — Je vais prendre au hasard dans ma mémoire quelques cas et les difficultés que j'ai éprouvées.

Le fait suivant remonte aux premières années de ma pratique médicale. Le malade était un homme atteint d'une dysphagie croissante. Cette gêne de la déglutition variait un peu d'intensité. Le sujet dépérissait rapidement. J'ai appelé en consultation feu Sir Andrew Clarke, qui me pria de passer une bougie œsophagienne, c'est ce que je fis sans grande difficulté; mais Sir Andrew Clarke découvrit la présence d'une tumeur maligne dans l'abdomen.

Dans un autre cas analogue, d'observation plus récente, le malade présentait toutes les apparences d'un cancer de l'œsophage. Il m'a été impossible de passer une bougie. Je l'ai donc adressé à un chirurgien général, qui voulait pratiquer une gastrotomie; mais, en examinant avec lui le malade, en vue de la prochaine intervention, il trouva un carcinome du foie. Dans ces deux cas, la contraction de l'œsophage paraît avoir été d'origine réflexe.

Il y a quelque temps, je vis un malade à qui, malgré tous les efforts, je n'ai pas réussi à passer une sonde œsophagienne. Il eut la chance de tomber entre les mains de M. Symonds qui, paraît-il, ne réussit à passer une sonde que sous l'anesthésie. L'objection qu'on fait au chloroforme consiste naturellement dans le danger qu'il fait courir au malade, et ceci est un facteur sérieux avec lequel il faut compter.

Dans un autre cas, j'ai pu introduire une bougie avec la plus grande facilité et j'ai hasardé l'opinion qu'il n'y avait point d'affection œsophagienne; mais le malade mourut quelques mois après, et on m'a certifié qu'il était mort d'un cancer de l'œsophage. Enfin, dans un cas que j'avais présenté à la Société comme une tumeur maligne primitive de la glande thyroïde, ce diagnostic a été accepté par tous mes collègues. Le malade mourut quelques mois après au Reading Hospital, et, à l'autopsie, on

trouva un carcinome diffus de l'œsophage; il est vrai que ce dernier pouvait être secondaire à la tumeur de la glande thyroïde.

En ce qui concerne le rétrécissement spasmodique de l'œsophage, j'ai vu plusieurs cas où la dysphagie était due à une dentition défectueuse. Je me rappelle, en effet, le cas d'un vieux médecin qui est venu me consulter pour une dysphagie qu'il attribuait à un cancer de l'œsophage. A l'examen, j'ai trouvé qu'il n'avait presque plus de dents et je lui ai recommandé de se faire poser un dentier, c'est ce qu'il fit. Au bout de quelques semaines, il était complètement guéri et pouvait très bien avaler.

M. Cresswell Baber, président, après avoir félicité M. Symonds de son admirable rapport, dit qu'il n'accorde pas à l'œsophagoscopie une grande valeur diagnostique. Les rayons X non plus ne donnent pas toujours de renseignements précis. Il demande à M. Symonds son opinion sur le traitement radical dans des cas de tumeurs malignes de la portion supérieure de l'œsophage et quels sont les résultats de l'œsophagectomie.

M. Symonds, en réponse, dit : Je remercie le Dr Tilley et Sir Felix Semon d'avoir soulevé la question de paralysie laryngée comme signe diagnostique précoce d'obstruction œsophagienne. En collationnant mes documents pour ce travail, j'ai trouvé que dans la plupart de mes cas la question du diagnostic a pu être résolue d'une autre façon; cependant, j'ai vu des cas, quoique ne ressemblant pas à ceux relatés par Sir Felix Semon, où la présence d'une paralysie laryngée a aidé à faire le diagnostic et où elle était le symptôme dominant pour laquelle le malade venait consulter.

Si, à propos des soi-disant rétrécissements spasmodiques, je me suis prononcé d'une façon peut-être trop catégorique, c'était pour augmenter l'intérêt des débats. Le seul cas que j'aie rencontré, et qui ressemble au cas cité par Sir Semon, est celui d'une femme qui, quand je la vis, avait été atteinte depuis quelques heures d'une obstruction œsophagienne. Elle avait un spasme très net du sphincter de l'extrémité inférieure de l'œsophage.

En ce qui concerne les dangers de la gastrotomie, je crois que, pratiquée de bonne heure, elle n'est guère dangereuse.

Dr Trivas.

REVUE GÉNÉRALE ET ANALYSES

BOUCHE ET PHARYNX BUCCAL

Plaie pénétrante de la bouche avec blessure de la carotide externe, par le Dr Papaconstantinidis.

Il s'agit d'un garçon de sept ans qui, à la suite d'une chute, s'enfonça profondément dans la bouche un morceau de bois qu'il tenait dans les mains. La mère n'enleva que

la plus grosse partie du corps étranger et laissa le reste implanté dans la bouche. L'auteur enleva ce séquestre, mais cinq heures après se déclara une abondante hémorragie qui nécessita une injection de sérum artificiel et un tamponnement serré par la bouche.

L'hémorragie continuant et se répétant sans cesse plongea l'enfant dans un tel amaigrissement que la fin prochaine paraissait inévitable, d'autant plus que les parents refusaient catégoriquement la ligature de la carotide externe proposée dès le début de l'accident. Quinze jours après l'accident, l'hémorragie cessa et le malade recouvra la santé parfaite. Six mois après, la mère constata dans le conduit auditif externe la présence d'un corps étranger s'accompagnant d'otorrhée. A l'aide d'une pince hémostatique, l'auteur put enlever un autre morceau de bois, reste du morceau que l'enfant s'était enfoncé dans la bouche six mois auparavant. (*Archiv. orient. de méd. et de chirur.*, n° 20, oct. 1902.)

Dr Mercier Bellevue.

Traitement des cancers de l'arrière-gorge, par M. Faure.

Laissant de côté les indications opératoires, l'auteur ne se préoccupe que de la technique. Le plus souvent, il ne fait pas la trachéotomie, qui a le tort d'aggraver le pronostic, et, pour opérer à ciel ouvert, il enlève la branche montante du maxillaire inférieur. Amygdales, voile du palais, base de la langue, épiglotte deviennent ainsi très facilement accessibles, et l'on peut gagner beaucoup de temps.

Pour extirper la branche montante du maxillaire inférieur, l'auteur fait une incision qui part de la commissure labiale, croise le bord antérieur du masséter et prolonge quelquefois l'incision jusqu'à la clavicule. L'os est réséqué au niveau des molaires; la branche est saisie et arrachée à l'aide d'un davier. Ceci fait, on extirpe la tumeur en commençant par la région inférieure, de façon à lier en passant la carotide externe et éviter l'hémorragie. On reconstitue ensuite la commissure labiale, mais en établissant un large drainage. L'opération, très grave en elle-même, serait sus-

ceptible de donner des guérisons radicales, surtout si l'on opère aussi près que possible du début du mal. (*Bull. méd.*, n° 85, 25 oct. 1902.) Dr Mercier Bellevue.

Amygdalite considérée comme une maladie infectieuse *(Tonsillitis classified as an infectious disease)*, par M. Walter Sands Mills.

L'auteur affirme que toutes les affections catarrhales du nez ou de la gorge sont plus ou moins contagieuses. Il relate une série de cas qui démontrent la contagiosité de l'amygdalite. D'ailleurs, l'amygdalite s'associe souvent à beaucoup d'autres maladies contagieuses. (*Med. Record*, 31 janv. 1903.)

Dr Dieu.

NEZ ET PHARYNX NASAL

La benzine en applications externes contre les érythrodermies nasales, par M. Bruck.

Cet auteur prétend que la benzine ferait rapidement disparaître les érythrodermies rebelles, fréquentes au moment du froid et consécutives à un coryza ou à un catarrhe de la pituitaire. Après avoir imbibé de benzine une compresse de tarlatane, il la tient appliquée pendant quelques instants sur la partie malade en exerçant une légère compression. Le froid résultant de l'évaporation de la benzine dissiperait rapidement la rougeur de la peau et empêcherait la reproduction de l'érythrodermie nasale. La benzine serait toujours bien tolérée par les téguments, mais elle favorise la desquamation; pour cela l'auteur conseille de faire les applications lorsque le malade n'est pas obligé de se montrer en public. (*Bull. méd.*, n° 80, 8 oct. 1902.)

Dr Mercier Bellevue.

Écoulements du nez *(Nasal discharges)*, par le Dr Henry Kelson.

L'auteur divise les écoulements provenant du nez en trois catégories : séreux, purulents ou muco-purulents, sanguins.

Les écoulements séreux se voient au début du coryza aigu. Ils sont symptomatiques du coryza spasmodique, du début de la grippe, de la rougeole, de certains polypes du

nez, des végétations adénoïdes. L'iodure de potassium peut les engendrer.

Les écoulements purulents, s'ils sont unilatéraux, sont causés, chez l'enfant, par la présence de corps étrangers dans les fosses nasales. Un coryza mal soigné, passant à l'état chronique, la diphtérie, la scarlatine, le gonocoque rarement, l'eczéma, la syphilis, la tuberculose des fosses nasales, les polypes peuvent également se traduire par un écoulement purulent.

Il faut aussi penser aux sinusites maxillaires ou frontales, à l'empyème des cellules ethmoïdales et du sinus sphénoïdal. Dans ces cas, le malade perçoit la mauvaise odeur, ce qu'il ne fait pas dans le coryza atrophique.

Les écoulements sanguins sont symptomatiques de varices nasales ou d'affections soit générales, soit locales, telles que néphrites chroniques, cirrhose du foie, hémophilie, leucémie, cancer des fosses nasales ou polypes, fractures du crâne. Le traitement varie avec les différents cas. (Hunterian Soc., 14 janv. 1903, *in British med. Journ.*) Dr Dieu.

Réfection du cornet inférieur au moyen des injections de paraffine dans le traitement du coryza atrophique *(The restoration of the inferior turbinate body by paraffin injections in the treatment of the atrophic rhinitis)*, par M. R. Lake.

L'auteur pense que l'atrophie des cornets n'est pas primitive, mais secondaire à la formation des croûtes. Si donc l'on peut refaire le cornet inférieur et permettre ainsi au courant aérien de mieux balayer la muqueuse nasale, on retire de cette méthode les plus grands avantages. (*The Lancet*, 17 janv. 1903.) Dr Dieu.

LARYNX ET TRACHÉE

Des suites éloignées de la trachéotomie, par M. Abrahams.

L'auteur a fait des recherches pour élucider le rôle que jouerait la trachéotomie dans le développement de la tuberculose. Sur 316 enfants diphtériques, 115 furent trachéotomisés et 201 ne le furent pas. Sur 101 enfants trachéotomisés, 6 ont succombé, 83 sont en bonne santé, 3 ont de l'angine chronique, 2 sont sourds-muets, 4 offrent des affec-

tions légères des voies respiratoires et 3 sont affectés de tuberculose pulmonaire.

Sur 160 non opérés, 8 sont morts, 138 sont bien portants, 3 sont sujets à l'angine chronique, 1 présente des tumeurs ganglionnaires, 7 ont des affections légères des voies respiratoires, 3 sont atteints de tuberculose pulmonaire.

L'auteur ne croit pas que la trachéotomie soit un facteur évident de tuberculose et pense que les observations faites à ce sujet par M. Landouzy tiennent à l'extrême fréquence de la tuberculose infantile en France. (*Semaine méd.*, n° 42, oct. 1902.)

Dr Mercier Bellevue.

Larynx atteint de gomme syphilitique, par M. Galtier.

L'auteur présente un larynx atteint de gomme syphilitique, qui nécessita la trachéotomie, bientôt suivie de la mort de la malade par hémorragie secondaire. (*Journ. de méd. de Bordeaux*, n° 40, 5 oct. 1902.)

Dr Mercier Bellevue.

Cornage par lésion syphilitique tertiaire du larynx, par M. Garel.

M. Garel présente un malade atteint d'un cornage intense depuis six à sept semaines, sans accès de suffocation. Après avoir cru à une paralysie des crico-aryténoïdiens, l'auteur put constater chez le malade les lésions d'ostéomyélite gommeuse du côté des membres, et un second examen du larynx démontra qu'il s'agissait d'une immobilisation des cordes vocales par une infiltration de nature spécifique. (*Lyon méd.*, n° 43, 26 oct. 1902.)

Dr Mercier Bellevue.

OREILLES

Thrombo-phlébite du sinus latéral, par M. Lannois.

Quelques jours après un nettoyage de la caisse apparurent des signes de phlébite de la jugulaire interne. La partie thrombosée de la veine fut réséquée, mais la malade succomba à des accidents pulmonaires.

A l'autopsie on trouva plusieurs petits abcès gangréneux

des poumons; du côté du cerveau, la thrombose du sinus latéral ne paraissait avoir aucune communication ni avec l'antre ni avec la caisse. L'auteur pense que l'infection s'est faite par l'intermédiaire de petites veines diploïques, peut-être par le labyrinthe et l'aqueduc du vestibule. La thrombo-phlébite est rare chez les enfants, qui meurent plutôt de méningite ou d'abcès cérébraux. L'examen bactériologique a montré que le thrombus contenait le *bacillus coli*. (*Lyon méd.*, n° 41, 12 oct. 1902.)

Dr Mercier Bellevue.

Abcès cérébral otogène; opération; guérison, par M. Lermoyez.

D'après l'auteur, les abcès du cerveau d'origine auriculaire sont rares, et guérissent dans la proportion de 50 % lorsqu'ils sont traités chirurgicalement. Le diagnostic en est souvent difficile; tel le cas de ce malade qui, porteur d'un abcès cérébral volumineux, eut, comme seul symptôme, une attaque d'aphasie.

Il existe deux voies chirurgicales pour atteindre ces abcès : 1° la voie temporale; 2° la voie mastoïdienne, qui est de beaucoup la plus difficile, mais celle aussi qui donne les meilleurs résultats. (*Bull. méd.* n° 85, 25 oct. 1902.)

Dr Mercier Bellevue.

Contribution à l'étude des rapports de la diphtérie et des affections de l'oreille, par M. Stangenberg.

L'auteur étudie l'influence de la diphtérie sur le développement des maladies auriculaires. Sur 1,000 diphtériques, il a trouvé des troubles auriculaires chez 243 enfants, dont la moitié environ n'avait pas atteint l'âge de cinq ans. Dans 16 cas, il s'agissait d'otalgies ou névroses qui disparurent avec les symptômes du côté de la gorge. Chez 190 autres petits malades, il y avait simplement rétraction de la trompe, due à une inflammation catarrhale de la trompe d'Eustache, qui aboutit, dans 28 cas, à la formation d'exsudats séreux ou purulents d'un seul côté ou dans les deux oreilles. Chez 65 de ces enfants, il y eut un épanchement à l'intérieur de la caisse.

Toutes ces otites évoluèrent d'une façon bénigne. 20 fois il y eut perforation spontanée du tympan; la paracentèse fut jugée indispensable chez 8 autres; un jeune enfant mourut d'abcès intra-cranien. Les symptômes otitiques se manifestèrent dès les premiers jours de la diphtérie; la suppuration apparut vers la deuxième semaine. Les accidents auriculaires sont la conséquence de l'inflammation de la gorge, et dans aucun cas l'auteur n'a rencontré de diphtérie proprement dite de l'oreille. Les symptômes subjectifs passent souvent inaperçus; cette complication de la diphtérie est donc le plus souvent impossible à prévoir (*Semaine méd.*, n° 42, oct. 1902.) Dr Mercier Bellevue.

Un cas de chirurgie cérébrale pour complication d'otite moyenne chronique; guérison, par M. Goris, de Bruxelles.

Après avoir pratiqué l'opération complète, l'auteur aborda la fosse temporale. L'opération fit disparaître tous les signes existants (paralysie du moteur oculaire externe). (*Bullet. méd.*, n° 85, 25 oct. 1902.) Dr Mercier Bellevue.

VARIA

L'asepsie et l'antisepsie dans la pratique journalière de l'oto-rhino-laryngologie, par le Dr Trétrop.

Le spécialiste devrait, dans son cabinet, observer les mêmes règles d'asepsie et d'antisepsie que le bactériologiste observe dans son laboratoire. Il faut, d'abord, éviter le contact des sécrétions des malades, toutes les fois où ces contacts sont inutiles; le médecin peut prier le malade de faire lui-même la contention de sa langue.

L'auteur recommande le miroir frontal à bandeau élastique, qui est facile à désinfecter. Les miroirs pour l'éclairage du larynx ou du naso-pharynx se désinfecteront dans une solution de formaline ou de phéno-salyl; les autres instruments seront plongés pendant dix minutes dans une solution de biborate de soude en ébullition. Les porte-cotons seront stérilisés de la même manière, après avoir été débarrassés de l'ouate terminale. Les seringues pour injections médicamenteuses seront à piston d'amiante et

seront ébouillantées après avoir été placées dans un panier métallique.

Les poires à insufflation seront munies d'une soupape de rentrée d'air. Les lance-poudre sont défectueux; l'auteur préfère le tube en verre propre à chaque malade. Une fois stérilisés, les instruments sont essuyés et placés à l'abri de la poussière.

Chaque malade tiendra lui-même sa langue avec son mouchoir; dans le cas contraire, il faudra un linge propre pour chaque malade. Ceux-ci, désinfectés aussitôt, seront ensuite stérilisés à l'autoclave avant de servir une autre fois.

Les tampons, fragments d'ouate seront brûlés.

En oto-rhino-laryngologie, on pourra flamber la plupart des instruments au moment de s'en servir; les bistouris, cependant, seront savonnés, puis lavés à l'alcool et essuyés avec une gaze aseptique.

Enfin, l'auteur conseille de se servir d'eau stérilisée pour les divers lavages, et conseille l'emploi d'un petit réservoir chauffé par un brûleur à gaz. (*La Clinique*, n° 1, 1901.) Dr Mercier Bellevue.

Opération de Rouge et adrénaline, par M. Lavrand, de Lille.

Après avoir rapporté tout un actif de propriétés merveilleuses qui sont l'apanage de ce médicament, l'auteur cite une opération qu'il a faite et où la vaso-constriction surrénale semble avoir failli. Mais il ajoute que c'était une pseudo-faillite, car les vaisseaux ouverts étaient trop volumineux. Il y a donc des limites au pouvoir de l'adrénaline. Ce que personne n'a jamais contesté. (*Journ. des sciences méd. de Lille*, n° 5, p. 97, 1903.) Dr Kaufmann.

Jeune garçon atteint d'anévrysme artério-veineux de la carotide interne et du sinus caverneux droit, par M. Rohmer.

Après un violent traumatisme sur la tête, l'enfant s'évanouit et vomit du sang. Quatre ou cinq jours après, le malade s'aperçut qu'il était sourd de l'oreille droite, et que de ce côté la tête paraissait enflée. Quelques jours après, on constate une paralysie faciale du côté droit, avec exophtalmie; tout le système veineux de la partie anté-

rieure droite de la tête est distendu. L'exophtalmie peut être réduite par une pression un peu prolongée derrière l'arcade sourcilière; on sent des battements isochrones au pouls, et, à l'auscultation, un souffle très intense; la compression de la carotide primitive fait cesser les battements et le souffle. Le diagnostic d'anévrysme artério-veineux siégeant à la pointe du rocher est posé. La ligature de la carotide primitive est pratiquée; souffle et battements disparaissent définitivement. Quelques jours après, l'exophtalmie avait disparu, mais le malade n'a nullement été modifié au point de vue de sa surdité et de sa paralysie faciale, résultat d'une fracture ayant intéressé à la fois le nerf facial et le nerf auditif. (*Rev. méd. de l'Est*, n° 18, 15 sept. 1902.) Dr Mercier Bellevue.

Section de la racine sensitive du trijumeau pour la guérison du tic douloureux, par MM. Spuller et Frazier.

En 1898, Spuller disait : « Si l'on parvenait à démontrer que la racine sensitive du ganglion de Gasser ne se ressoude pas après section de ses fibres, on se trouverait en présence d'un fait d'une importance considérable. La division de cette racine constituerait probablement une opération moins grave que l'extirpation complète du ganglion; elle pourrait avoir des résultats aussi efficaces pour le soulagement de la douleur. Des expériences faites sur les animaux seraient susceptibles de provoquer une diminution dans la mortalité, fréquente actuellement, consécutive aux interventions sur ce ganglion. »

Frazier a démontré que l'on pouvait sectionner la racine sensitive chez l'homme sans provoquer d'hémorragie abondante. La preuve de la restauration de la moelle étant douteuse, il a semblé incertain que les relations normales des racines postérieures avec la moelle fussent rétablies chez l'homme, après qu'on a sectionné ces racines. En conséquence, l'auteur dit qu'on doit faire de nouvelles études pour prouver qu'il se produit une régénération des racines nerveuses chez l'homme, et que la fonction peut être complètement restaurée après division des racines nerveuses sensitives. Alors même qu'une régénération partielle de ces

racines serait possible, il ne s'ensuit pas qu'on doive voir la douleur reparaître après section des racines sensitives du trijumeau. La sensibilité peut revenir en partie, mais sans douleur. L'auteur, se basant sur l'incertitude de la régénération de la racine sensitive du trijumeau et sur la mortalité considérable qui suit l'ablation du ganglion de Gasser, serait partisan de la section de la racine sensitive, dans le but de soulager le tic douloureux. Il ne prétend pas cependant que cette section doive être substituée à l'extirpation du ganglion de Gasser, qui est un procédé de choix, mais il lui reconnaît des avantages très appréciables.

Ce procédé a été mis en pratique par Frazier, qui a pu isoler la racine sensitive et ainsi épargner la racine motrice; aussi, si l'on arrive à bien démontrer que la racine sensitive ne se régénère pas après la section, on devra respecter la racine motrice. L'auteur croit que les fibres nerveuses du ganglion de Gasser observent, dans leur disposition, un ordre défini; c'est en se basant sur cette distinction anatomique que Tiffany a conseillé, pour sauvegarder la vue, de préserver le tiers interne du ganglion. Les améliorations de la technique opératoire, dans l'extirpation du ganglion de Gasser, peuvent être divisées en : 1° celles qui permettent d'aborder le ganglion avec plus de facilité; 2° celles qui fournissent les moyens de prévenir l'hémorragie. L'auteur décrit une intervention destinée à soulager le tic douloureux et dont le succès dépend de la section de sa racine sensitive. Les différentes expériences sur les animaux semblent prouver que la régénération des fibres avec restauration de la fonction se produit après section des racines sensitives. L'opération comprend les temps suivants : 1° rabattement d'un lambeau de peau et de tissu sous-cutané en forme de fer à cheval; 2° séparation de l'apophyse zygomatique des os malaire et temporal; 3° abaissement d'un lambeau en fer à cheval jusqu'au périoste cranien; 4° ablation d'une rondelle osseuse juste au milieu de la zone découverte et agrandissement de l'ouverture à la pince coupante; 5° désinsertion de la dure-mère et mise à nu du ganglion et de sa racine sensitive; 6° mise à nu et section de la racine sensitive; 7° fermeture de la plaie.

Le succès de ce procédé est fondé sur la section de la racine sensitive du ganglion; il présente les avantages suivants : 1° abaisse le taux de la mortalité; 2° est d'une exécution relativement simple; 3° est pratiquement achevé lorsque la racine sensitive est isolée de la face postérieure du ganglion; 4° on ne peut léser le sinus caverneux; 5° on évite le risque de blesser la sixième paire.

L'observation, concernant un homme de soixante-huit ans, qui a subi la division de la racine sensitive il y a un an, semble prouver les bons effets que l'on peut attendre d'une semblable intervention. (*La Parole*, n° 5, mai 1902.)

Dr Mercier Bellevue.

THÉRAPEUTIQUE

Des inhalations médicamenteuses comme traitement systématique des affections respiratoires, par M. Thiénot.

Grâce à ce procédé encore mal étudié, il est possible de faire pénétrer les médicaments au sein des organes respiratoires sans avoir recours à la diffusion dans la circulation générale. Les substances actives susceptibles d'être pulvérisées doivent être volatiles ou solubles dans des véhicules volatils, et ces dernières présentent les mêmes avantages que les premières, c'est-à-dire qu'elles jouissent de la même facilité d'absorption par l'air inspiré. On s'est demnadé si ces substances, que ne tolère pas toujours l'estomac, seraient bien supportées par les voies respiratoires. Par mesure de prudence on pourra les donner à une dose très faible et compenser le peu d'activité de la formule par la haute dose de drogue qui, peu à peu, sera absorbée dans le courant de la journée.

Le mode d'inhalation peut consister en la simple évaporation du produit versé dans une assiette; l'on peut encore se servir d'un ozonisateur, d'un pulvérisateur atomizer, d'un pulvérisateur à chaud; on agira par des fumigations que fera le malade, ou par des inhalations telles qu'on les prépare à Cauterets.

Les avantages de l'inhalation sont multiples et, grâce à a liste nombreuse des médicaments que nous possédons,

l'on pourra, par ce procédé, calmer la toux, augmenter l'expectoration, la fluidifier, la diminuer, arrêter les fermentations microbiennes associées grâce à un antiseptique, traiter les hémoptysies, diminuer l'irritabilité du pneumogastrique. Administré par la bouche, le même médicament peut causer des effets nuisibles, alors que, absorbé par le poumon, une dose bien moindre produit un effet direct sur l'organe malade, et sans aucun inconvénient pour cet organe. La thérapeutique locale est donc indiquée dans les affections pulmonaires, et si l'absorption par l'air respiré présente l'inconvénient d'irriter la gorge et le nez, il faut avouer qu'il sera facile de l'éviter en faisant respirer une solution peu concentrée et très diffusible. Lorsque le médicament sera très diffusible, l'auteur préconise la dose au millième, qui agit au bout de vingt à trente minutes de vaporisation. Si la substance est, au contraire, peu active et peu diffusible, on l'emploiera en pulvérisations chaudes et continues.

Enfin, il y a deux autres manières d'agir directement sur le poumon par une thérapeutique locale : c'est le procédé des injections intra-trachéales et des injections intra-pulmonaires. Le premier donne des résultats rapides et actifs et offre l'avantage d'être sans danger pour le malade, quand il est fait sous le contrôle de la vue. Par contre, les injections intra-pulmonaires constituent une méthode audacieuse et aveugle qui expose aussi bien à blesser des vaisseaux ou des nerfs qu'à produire des embolies ou des abcès. Enfin, l'auteur signale les nombreux avantages de la respiration libre dans les bois de pins, et dit que l'efficacité de la cure d'air préconisée dans le traitement de la tuberculose repose sur le fait que l'atmosphère y est relativement aseptique et que l'air en se renouvelant nettoie le poumon des sécrétions qui l'encombrent. (*Presse méd.*, n° 75, 17 septembre 1902.) Dr Mercier Bellevue.

Bordeaux. — Impr. G. Gounouilhou, rue Guiraude, 11.

24e ANNÉE. N° 17. 25 AVRIL 1903.

REVUE HEBDOMADAIRE
DE
LARYNGOLOGIE, D'OTOLOGIE
ET DE RHINOLOGIE

ANGINE GRIPPALE ET MALADIE D'ADDISON[1]

Par le Dr **André BOUYER fils**, ancien interne des hôpitaux de Bordeaux, Médecin aux Eaux de Cauterets.

MESSIEURS,

Le cas de maladie d'Addison que j'ai l'honneur de vous présenter offre un aspect clinique classique; j'ai cependant trouvé dans son évolution et sa symptomatologie certaines particularités que je crois être intéressantes et que je tiens à livrer à votre examen.

Il s'agit d'une femme de trente-quatre ans qui était placée comme domestique dans ma famille, et que j'ai pu ainsi observer pendant les deux années durant lesquelles nous l'avons eue à notre service. Le seul antécédent à retenir dans son histoire est une tumeur blanche du genou pour laquelle elle subit une résection osseuse dans le service de M. Lannelongue, opération qui a eu pour résultat de conserver à cette femme un membre alors bien compromis, lui permettant ainsi de continuer à se livrer d'une manière tout aussi active à son ancienne profession.

Les renseignements qui avaient été fournis sur son compte a représentaient comme une servante presque modèle, très propre, soigneuse et travailleuse. Elle ne démentit pas dans

1. Observation communiquée à la Société de médecine de Bordeaux à a éance du 3 avril 1903.

les débuts ses antécédents professionnels ; mais, il y a environ cinq mois, elle commença à devenir apathique, lente dans sa besogne, perdant toute initiative dans son travail et paraissait négliger les soins de sa toilette. Nous trouvions ses mains sales, et l'aspect malpropre de sa peau lui attirait de continuels reproches. Mais, comme elle accusait en même temps des crises de céphalée, de la courbature, de l'insomnie, de l'inappétence, je mettais tout sur le compte d'un état neurasthénique et j'écoulais largement chez elle tout mon arsenal thérapeutique d'échantillons de toniques, kola, glycéro, etc.

En présence du peu d'efficacité de ce traitement, je songeai à la possibilité d'une asthénie diabétique ; j'examinai les urines et ne trouvai ni sucre ni albumine. Néanmoins la malade continuait son service, faisait tant bien que mal la même besogne que par le passé, lorsque, il y a une vingtaine de jours, elle fut assez brusquement prise de frisson, de courbature plus violente. Elle eut de la fièvre, un peu de bronchite et de laryngite, un peu de coryza et surtout une angine très douloureuse. La muqueuse des amygdales et des piliers fut d'abord rouge et luisante, puis se recouvrit d'un léger exsudat opaque assez épais. Je ne pratiquai malheureusement pas d'ensemencement. La grippe, à ce moment, atteignait sous la même forme deux membres de ma famille, avec prédominance d'angine ; je l'incriminai encore dans ce cas. Mais je fus frappé par l'intensité des phénomènes nerveux. La malade eut une crise de douleurs lombaires des plus aiguës qui lui arrachaient des cris jour et nuit. Elle souffrait atrocement d'arthralgies ; il y eut de la fièvre durant trois jours. Je donnai de la quinine, je fis des badigeonnages de gorge au chlorure de zinc, et au bout de cinq jours les phénomènes aigus disparurent. Mais la malade gardait une asthénie des plus marquées et je la renvoyai chez elle pour prendre le repos qu'exigeait sa convalescence. Je l'ai revue il y a quatre jours, c'est-à-dire seize jours après le début de ces derniers acci-

dents. Je la trouvai complètement métamorphosée. Son amaigrissement me frappa tant il avait été rapide. L'état d'affaissement intellectuel et physique dans lequel je la trouvai me surprit. Le visage avait pris une expression toute différente. C'était un masque figé, immobile, véritable masque de bois. Les lèvres présentaient des taches ardoisées très foncées ; la peau avait un aspect beaucoup plus bronzé que celui qui avait valu tant d'injustes reproches à cette malade. J'examinai sa bouche et la trouvai entièrement pigmentée de taches ardoisées. Mon diagnostic, quoique tardif, était dès lors nettement établi, et j'affirmai la maladie d'Addison.

Je ne veux pas, Messieurs, prolonger cette relation clinique et décrire toute une symptomatologie par trop classique, mais permettez-moi de détacher certaines particularités d'aspect et d'évolution de ce cas. Et tout d'abord, s'il est vrai que la maladie d'Addison peut être causée par la tuberculose des glandes surrénales, le commémoratif de tumeur blanche chez ce sujet présente une singulière importance et légitime ici ce soupçon pathogénique.

Le rôle de cette grippe intercurrente au cours d'une affection jusque-là relativement assez silencieuse me paraît capital. Je ne crois pas qu'il se soit agi dans cet état fébrile de phénomènes seulement redevables d'une poussée auto-toxique due à l'addisonisme. Il y a eu cliniquement des symptômes d'infection, et d'infection grippale. L'angine, le catarrhe bronchique et nasal en sont autant de manifestations. La coexistence de phénomènes semblables dans l'entourage et le milieu, en sont presque une preuve. Il y a donc eu à cette époque une association hybride et complexe d'une infection et d'une intoxication qui ont accumulé et combiné leur action élective sur le système nerveux, alors que l'organisme était amoindri dans ses moyens de lutte par la lésion d'une glande de défense. Et, dès lors, nous pouvons nous expliquer cette étape importante dans l'évolution de l'affection d'Addison, jusque-là insidieuse et discrète, et qui, brusquement, prend

une allure grave, réunissant en quelques jours tous les éléments de son tableau symptomatique classique d'une manière complète et presque exagérée. Nous pouvons ainsi trouver l'explication de cette explosion bruyante de phénomènes nerveux; nous pourrions peut-être lui rattacher la poussée pigmentaire de la muqueuse de la bouche. Cette muqueuse, au moment de l'angine, ne présentait aucune tache ardoisée, cela, je l'affirme; s'il est vrai, comme on tend aujourd'hui à le dire[1], qu'il existe un centre nerveux régulateur de la pigmentation, ne serait-il pas légitime de dissocier cliniquement les phénomènes asthéniques et douloureux des phénomènes de mélanodermie? Nous pourrions même, dans ce cas particulier, attribuer leur commune évolution rapide et foudroyante au même processus infectieux : la grippe, agissant sur les centres nerveux, sans cependant amoindrir le rôle pathogénique des lésions surrénales.

Aujourd'hui, c'est une marche rapide que semble vouloir prendre la maladie, et, dans l'espace de quelques jours, tous les symptômes actuels se sont trouvés réunis. Quelques-uns présentent des caractères très intéressants. Les taches de la bouche s'étalent en larges plaques. Je signale en particulier le liséré ardoisé qui festonne le rebord gingival et qui simule cliniquement d'une manière remarquable le liséré plombique de Burton. J'ajoute que ces plaques m'ont paru présenter une certaine hypoesthésie. Il semble qu'il y ait à leur niveau un certain trouble de sensibilité, mais je n'affirme rien.

Il existe sur la peau de la face un pointillé noir pigmentaire qui, je crois, n'a jamais été signalé. Et, pour employer une comparaison bien grossière, mais qui me paraît exacte, je dirai que ce masque, de bronze par sa couleur et son immobilité, semble marqué de taches excrémentielles de mouches.

Notons aussi quelques phénomènes spasmodiques curieux

1. Opinion de M. Chauffard,

pouvant relever soit de la fatigue musculaire, soit d'un spasme circulatoire périphérique. Je veux parler de crises de raideur subjective des extrémités des membres supérieurs durant lesquelles les mains deviennent plus pâles, froides, comme exsangues.

J'ajoute, enfin, que les troubles digestifs, à part l'inappétence, sont peu marqués. Il n'y a pas de diarrhée; au contraire, une constipation opiniâtre.

Il n'y a pas de troubles dans les réflexes. Il existe un ptosis isolé qui date de l'enfance. Le diagnostic tardif et récent que nous avons fait ne nous a pas permis de faire une analyse complète des urines ou un examen du sang.

SOCIÉTÉ DANOISE D'OTO-LARYNGOLOGIE

Séance du 25 octobre 1902.

M. Schmiegelow. — **Un cas de carcinome alvéolaire pédiculé du larynx; Ablation par les voies naturelles.**

Femme de soixante-six ans, se plaignant de dysphagie et d'un léger enrouement depuis à peu près neuf mois. Toute la moitié gauche du larynx est occupée par une tuméfaction irrégulière et ulcérée de la grosseur d'une noisette, qui semble partir de la région aryténoïdienne et gagner de là le sinus pyriforme et le larynx; les mouvements de respiration un peu forts provoquent une légère dyspnée. Il n'y a pas de ganglions.

Ablation à l'anse froide, en plusieurs séances. Le point de départ était exactement la région interaryténoïdienne, en arrière, sur la surface pharyngée. Un mois après, toute trace de tumeur avait complètement disparu.

Schmiegelow rappelle deux autres cas de cancer du larynx, qu'il a présentés les deux dernières années et dont l'un a récidivé.

Tous les trois avaient le même point d'insertion et avaient la même structure anatomique (il s'agissait de carcinomes pédiculés, alvéolaires, très riches en cellules, sans métastases ganglionnaires). L'extirpation a été toujours faite à l'anse froide; pour bien les enlever, il ne faut pas que le fil les traverse en coupant, mais qu'il les prenne solidement à leur base d'implantation; quelques

mouvements de torsion assez énergiques et la tumeur est arrachée avec une partie de la muqueuse environnante. Ce qui en reste est à détruire par le galvanocautère. Schmiegelow a vu de ces carcinomes pédiculés également dans les fosses nasales ; ils s'y présentent avec les mêmes caractères de bénignité relative, sont faciles à enlever à l'anse froide, et on arrive souvent à empêcher toute récidive.

M. Schousboe. — 1° **Un cas d'abcès périsinusien épidural.**

L'abcès s'est développé chez un garçon de quinze ans atteint d'otite chronique avec carie osseuse. Le jour avant l'opération, avaient éclaté des phénomènes pyohémiques. Opération radicale et mise à nu des fosses cérébrales moyennes et postérieures. Rien au sinus. Guérison deux mois et demi après.

2° **Un cas de tuberculose de la muqueuse nasale.**

Tumeur tuberculeuse, de la grosseur d'une amande, développée sur la cloison cartilagineuse chez une femme autrement bien portante. Sur la coupe on pouvait voir des tubercules avec cellules géantes et bacilles de Koch ; il y avait par places de la dégénérescence caséeuse.

M. Klein. — **Surdité unilatérale simulée ; otite scléreuse.**

Un ouvrier est atteint par un ballot qui lui tombe sur la poitrine. Deux heures après il perd connaissance, tombe par terre et se blesse à la tête. Un peu plus tard, il serait devenu sourd, mais sans avoir eu de vertiges. On l'examine le quinzième jour après l'accident. Les deux tympans sont un peu rétractés et de couleur grisâtre ; à droite, l'audition serait normale ; à gauche, toute audition aurait disparu pour la voix et le sifflet de Golton ; le diapason appliqué contre la mastoïde ne serait pas perçu. On suppose qu'il s'agit d'un cas de simulation et, en effet, à l'épreuve de Moos, en mettant le diapason sur le front, le malade dit l'entendre le mieux de la bonne oreille ; en bouchant celle-ci avec le doigt, il ne l'entendrait plus que très faiblement, toujours du côté droit ; à l'épreuve de Schwartze, c'est-à-dire en lui bouchant l'oreille droite au doigt et en lui causant à gauche à une très petite distance, il dit ne pas entendre une voix très forte à 15 centimètres ; à l'épreuve de Voltolini — qui consiste à boucher la bonne oreille avec un bouchon perforé — il disait ne rien entendre du tout. Il y avait donc toutes chances que ce fût un simulateur.

M. Jörgen Möller. — **Du traitement de l'amygdalite chronique.**

L'amygdalite chronique n'est pas la même chose que l'hypertrophie des amygdales. Il est vrai que l'amygdalite chronique demande souvent à être traitée par l'amygdalotomie, mais il y a des cas où un pareil traitement n'est pas applicable (amygdales enchatonnées) et d'autres où il n'est pas suffisant, quand par exemple, après l'amygdalotomie, il reste dans le moignon des anfractuosités infectées. On a souvent de bons résultats par le nettoyage et l'écouvillonnage des lacunes aux astringents, ou par la discission. Ne pas oublier que le morcellement, surtout du pôle supérieur, est une des méthodes de choix du traitement de l'amygdalite chronique. Ce pôle supérieur est d'ailleurs le point de prédilection des lacunes; il s'infecte très facilement et c'est de là que partent la plupart des abcès péritonsillaires; malheureusement, dans l'amygdalotomie classique, on ne résèque ordinairement que la partie inférieure, la plus saillante, et on ne s'inquiète que peu du pôle supérieur. Souvent aussi on a à traiter des hypertrophies bien localisées, entre le pli triangulaire et l'amygdale, dans le pli entre la langue et l'amygdale, on n'a qu'à les réséquer; l'auteur a ainsi vu guérir définitivement des amygdales qui avaient donné des abcès récidivants depuis plusieurs années; il a vu encore le même bon résultat se produire par le morcellement du pôle supérieur.

Il rapporte ensuite un cas d'amygdalite chronique, ayant probablement été le point de départ d'une attaque d'endocardite, et qui, n'ayant entraîné que peu d'hypertrophie, avait dû être traité par le morcellement; il y avait en même temps des douleurs à la déglutition qui ont disparu. Le morcellement peut être fait au conchotome de Hartmann.

Séance du 29 novembre 1902.

M. Grönbeck présente un malade atteint d'**épithélioma du voile, du pilier et de la moitié gauche de la langue**, sans infiltration ganglionnaire et causant quelques douleurs spontanées s'irradiant vers l'oreille. Il demande s'il faut opérer. Les avis sont partagés; Schmiegelow croit qu'on pourrait tenter une intervention à cause de la lenteur avec laquelle la tumeur a l'air d'évoluer; elle devrait cependant être très large et radicale.

M. Schmiegelow. — **Ankylose crico-aryténoïdienne double.**

Malade de quarante-quatre ans; tousse et crache beaucoup, surtout depuis ces derniers mois; il aurait eu une hémoptysie à l'âge de vingt-quatre ans. Voilà neuf mois qu'il serait devenu de plus en plus enroué; en ce moment, il est complètement aphone et a des accès de dyspnée très forts. Le sommet droit est infiltré et il y a tous les symptômes d'une caverne du même côté. La muqueuse du larynx est rouge, couverte de mucosités adhérentes et filamenteuses. Ulcérations vers l'apophyse vocale; les cordes restent immobiles, dans la position de la phonation; elles se rapprochent même encore un peu à l'inspiration; tous les mouvements d'abduction sont complètement abolis. On fait la trachéotomie supérieure et on prescrit de l'iodure et du mercure. Petit à petit, l'ulcération finit par se guérir, et la corde gauche reprend quelques mouvements en dehors, de façon à permettre le passage de l'air; en ce moment cependant, les cordes sont de nouveau immobilisées à quelques millimètres l'une de l'autre. Le médecin de la famille croyait avoir affaire à de la tuberculose; il se basait surtout sur l'état des poumons et l'hémoptysie; cependant le malade avouait franchement avoir eu la vérole, et l'aspect particulier du larynx, joint à la marche de l'affection (il n'y a jamais eu de fièvre, malgré les lésions pulmonaires très avancées), me faisaient penser à de la syphilis. Le traitement, d'ailleurs, m'a donné raison; il a amélioré non seulement le larynx, mais encore tout l'état général et particulièrement les poumons : j'ai donc supposé que localement il pouvait s'agir d'une périchondrite syphilitique ayant entraîné l'ankylose des deux articulations.

Les cas d'ankylose vraie, c'est-à-dire d'ankylose intra-capsulaire sont très rares. J'en ai observé seulement deux cas, que j'ai communiqués à la séance du 11 mars 1899; il s'agissait dans un des cas d'une périchondrite pyohémique et dans l'autre d'un cas syphilitique.

M. Grönbeck. — **Un cas de syphilome diffus du larynx.**

Femme de trente-huit ans, se disant enrouée depuis quatre mois, sans qu'il y ait ni toux ni douleur aucune; nie avoir eu jamais la syphilis. L'état général est mauvais; de l'anorexie et de l'amaigrissement. Tout le côté gauche du larynx, depuis la région sous-glottique jusqu'au delà de la bande ventriculaire et depuis la commissure antérieure jusqu'à la paroi postérieure, est le siège d'une infiltration diffuse, prononcée surtout au niveau de la bande

ventriculaire et atteignant à ce niveau la ligne médiane. De la corde vocale, on ne peut voir que le bord interne du tiers antérieur ; elle est complètement immobile, et partout ailleurs recouverte de bourgeons irréguliers et bosselés. Toute cette région infiltrée est recouverte d'une muqueuse lisse, un peu foncée. Il n'y a pas trace d'ulcérations; pas de ganglions; l'auscultation des poumons ne révèle rien d'anormal. Le traitement antisyphilitique doit être prolongé pendant de longs mois, mais le larynx revient petit à petit à son état normal et l'état général lui aussi s'améliore.

Le cas rapporté me semble intéressant, parce que cette infiltration était plus grande que celles qu'on voit ordinairement; jamais, non plus, je n'avais vu ces bourgeons surplombant les cordes vocales et dues probablement à une affection des bandes, à tendances hypertrophiques.

M. Klein. — **Un cas de rhinolalie ouverte.**

Une jeune fille de douze ans qui avait toujours été bien portante et qui n'avait notamment jamais présenté de symptômes d'adénoïdite chronique, est prise il y a quinze jours d'un refroidissement banal avec toux et coryza ; en même temps la voix prend un timbre particulier ; elle devient nasonnante, bien que l'air passe très bien par le nez. Le nasonnement n'est pas celui de la stomatolalie, comme on le voit quand la résonance nasale est abolie par des tumeurs adénoïdes ou de l'hypertrophie des cornets ; il semble plutôt dû à une occlusion incomplète du naso-pharynx du côté du voile. A la rhinoscopie postérieure, on trouve un peu de muco-pus dans l'arrière-nez; la face postéro-supérieure du voile semble épaissie mais sans la moindre ulcération ; les choanes ne sont pas obstruées. Le voile du palais lui-même se contracte à la respiration par la bouche et pend inerte quand l'enfant respire du nez. On nettoie l'arrière-nez par un badigeonnage très soigneux; mais impossible après de continuer l'examen, la gorge étant devenue trop sensible. Probablement qu'il s'agissait d'une périamygdalite pharyngée.

M. Schmiegelow croit plutôt à une amygdalite aiguë (*Monats. f. Ohrenheilk.*, t. XXXVII, n° 2).

Dr Bertemes.

SOCIÉTÉ D'OTOLOGIE ET DE LARYNGOLOGIE
DE MUNICH

Séance du 15 décembre 1902.

M. Schech. — **Rapport sur le traitement chirurgical de la phtisie laryngée.**

Le traitement chirurgical de la phtisie du larynx a eu, comme toute nouvelle médication, des partisans trop enthousiastes et des détracteurs trop sceptiques. Je n'ai pas manqué, chaque fois que j'en ai eu l'occasion, de rappeler les premiers à une appréciation plus réservée des résultats qui, en somme, sont encore médiocres; quant aux autres, voici les reproches peut-être exagérés qu'ils lui adressent et que je me réserve de discuter dans le cours même de mon rapport.

Störk curette des larynx tuberculeux ou en fait curetter par ses assistants; mais les résultats ne seraient jamais définitifs et il y aurait toujours des récidives; il s'abstient de toute intervention sur le vestibule qui ne ferait qu'augmenter la dysphagie.

Schrötter ne croit pas qu'il soit possible d'exciser tout le tissu malade et de prévenir de cette façon toute récidive; de plus, tous les malades ne supporteraient pas des interventions aussi radicales.

Sokolowski, Lermoyez, Réthi et d'autres croient que le curettage favorise l'éclosion de nouveaux foyers et active la pullulation des tubercules, ce qui correspondrait cependant peu avec nos connaissances chirurgicales modernes. Enfin la technique du curettage serait des plus difficiles et ne saurait être menée à bonne fin que par des mains très exercées.

Si nous parcourons la bibliographie è ce sujet à partir de 1890, nous voyons qu'au congrès de Rome, en 1894, les partisans du traitement chirurgical étaient encore des plus nombreux. On commence cependant à demander une plus grande précision dans les indications opératoires; ainsi, Semon n'opère que dans certains cas et Gouguenheim dit qu'on ne peut se proposer que d'améliorer les douleurs, la dysphagie et de parer à la dyspnée; Lennox-Browne reste toujours sceptique quant aux résultats définitifs.

Au congrès de Moscou, Gleittsmann se montre partisan résolu de la nouvelle méthode et Srebny, qui a compulsé tous les résultats publiés jusqu'en 1896, montre que de 88 auteurs 9 seulement se prononcent contre le traitement opératoire; Moure, cependant,

croit qu'il est insuffisant et qu'il peut activer l'infection générale; Chiari n'a jamais eu de résultats définitifs.

Kuttner, en 1896, s'étonne que le traitement préconisé par Heryng n'ait pas encore acquis droit de cité; certes, il y aurait des cas qui guériraient spontanément, mais alors il s'agirait d'érosions superficielles et non d'ulcérations profondes qui, elles, ne pourraient que progresser, à moins qu'on ne s'y oppose; quant à la prétendue inutilité de tout traitement local — le larynx ne se prenant que lorsque les poumons sont profondément atteints — elle ne correspondrait pas à certains faits indiscutables où le larynx était bien le premier atteint et où un traitement approprié eût pu arrêter l'infection.

S'il est vrai, dit encore Kuttner, qu'en guérissant le larynx on ne guérit nullement les poumons, il est vrai aussi qu'on arrive au moins à soulager le malade, et c'est là, d'ailleurs, le but du traitement local; curettage et acide lactique ne servant qu'à permettre une alimentation plus facile et moins douloureuse. Enfin, la laryngo-fissure serait quelquefois à préférer à toute opération endolaryngée.

Les indications de la laryngo-fissure avaient déjà été spécifiées, en 1893, par Pieniazek. Il faut la faire 1° quand les sommets ne sont encore pas infiltrés; 2° quand l'affection laryngée semble être assez circonscrite pour qu'on puisse espérer une exérèse complète, jusqu'en tissu sain: 3° quand, au cours d'une dyspnée par obstacle mécanique, on est déjà forcé de pratiquer une trachéotomie.

L'année d'après, Crépon publie les résultats opératoires de la laryngo-fissure. Quatre fois, le shock opératoire et les imperfections de la méthode avaient amené une issue fatale à peu de délai; dans quatre autres cas, l'affection laryngée s'était améliorée, mais les lésions pulmonaires avaient fini par emporter le malade; enfin, dans les sept autres observations les résultats furent des meilleurs, tant au point de vue local que pour la santé générale.

Il faut rapporter ici le cas de Hopmann concernant un prédicateur qui avait pu continuer son état pendant onze ans avec une voix sinon claire, du moins assez forte. Kijewski cite encore un cas heureux; Bourowicz a dû opérer une seconde fois pour des adhérences qui s'étaient faites vers la commissure antérieure. Citons aussi le malade de Grunwald qu'on avait opéré pour des tumeurs tuberculeuses et qui treize mois après n'avait pas encore de récidives. Moritz Schmidt dit que la thyrotomie n'a pas dit son dernier mot et qu'en somme rien ne vaut

une excision complète; elle serait surtout indiquée pour les tumeurs tuberculeuses.

Dans ces derniers temps, bien peu d'auteurs se sont occupés de la question, et à feuilleter les différents articles, il vous reste l'impression qu'on est de moins en moins d'accord.

C'est ainsi que Frendenthal, de New-York, dans un article paru dans la *Monatschrift für Ohrenheilkunde*, novembre 1899, dit à peu près ceci : « Chez 18 de mes malades que j'ai curettés, loin d'avoir une amélioration, j'ai eu, au contraire, une aggravation très nette; à noter que beaucoup présentaient de l'infiltration de la paroi postérieure avec ou sans ulcération. Jusqu'ici, vraiment, je ne sais encore pas quand il faut curetter et quand il ne le faut pas; toute nouvelle intervention est pour moi un coup d'essai dont je laisse la responsabilité au malade, qui décide lui-même s'il faut la faire ou non; je m'occupe peu de l'état des poumons, en évitant, toutefois, d'intervenir là où il est trop mauvais et chez des malades qui viennent de faire une hémoptysie; quant à la dysphagie, je ne crois pas que le curettage y fasse grand'chose. »

Dans un deuxième article de 1900 *(Archiv f. Laryngol.)*, le même auteur avoue qu'ayant résisté pendant une année à toute velléité de curetter, ses malades ne s'en sont pas plus mal portés qu'avant. Il conseille de traiter la dysphagie par des insufflations de sucre de lait mélangé à parties égales avec 15 à 40 centigrammes d'extrait surrénal et des injections d'une émulsion de menthol et d'orthoforme, qu'il formule ainsi :

Menthol		1 à 15 grammes
Orthoforme	12	—
Huile d'amandes douces	30	—
Jaune d'œufs	25	—
Eau	*ad.* 100	—

On recommandera l'usage de l'huile d'olive, d'amandes et de sésame; la photothérapie serait peut-être indiquée.

Il y en a peu qui soient aussi radicaux que Imhofer (*Prager med. Presse*, 1900, nos 40 et 41). Un état général mauvais et des lésions locales très étendues ne devraient nullement nous faire reculer devant un traitement chirurgical énergique qui n'offrirait, d'ailleurs, aucun danger; enfin la phtisie laryngée pourrait se guérir à n'importe quel stade.

Bezold, médecin à Falkenstein, s'est occupé d'une façon particulière de la question. Il faut traiter même les cas très avancés, d'abord par humanité, pour montrer au malade qu'on ne le

délaisse pas, et puis parce qu'on arrive très souvent à bout de la dysphagie et de la dyspnée. Même de petites interventions sont indiquées dans ces cas, pour peu qu'elles puissent prétendre à un résultat symptomatique; il recommande la curette pour les fongosités qui résistent à l'acide lactique et aux pulvérisations; la curette double serait indiquée pour des fongosités en relief avec ulcération; les tumeurs non ulcérées, recouvertes d'une muqueuse lisse et d'aspect cicatriciel doivent être respectées; il n'a jamais vu une plaie opératoire cautérisée à l'acide lactique se réinfecter dans la suite. Il me paraît intéressant de citer sa statistique personnelle. Sur 69 malades, 22 = 31,8 o/o furent guéris; 26 = 37,6 o/o furent améliorés; 21 = 30 o/o même état.

Parmi les malades gravement atteints (au nombre de 38), 5 furent guéris, 19 améliorés et 14 ne virent aucun résultat. Des 31 malades peu atteints, 17 furent guéris et 14 améliorés. Bezold regarde comme guéris ceux où l'ulcération disparaît et où l'infiltration se résorbe complètement ou au moins en grande partie. Je me réserve de revenir sur ces données et sur ces résultats.

Ailleurs (*Deuts. med. Wochens.*, 1901, n° 25), Bezold dit qu'il ne faut pas faire de traitement local dans les cas d'érosions superficielles et d'épaississements même enflammés aussi longtemps qu'il y a des chances de régression spontanée, car aucune opération chirurgicale, même la plus minutieuse, ne peut prétendre à une exérèse complète de tout le tissu malade. Par contre, il faut opérer : 1° le malade étant en bon état, quand il n'y a plus de régression spontanée possible, c'est-à-dire quand les fongosités ont une tendance très nette à s'accroître, qu'elles soient ulcérées ou non, quand il y a des ulcérations à bords indurés ou des tumeurs localisées; 2° le malade étant en mauvais état, et malgré le peu de chances que l'on a de le sauver quand il y a de la dysphagie et de la dyspnée; autrement le traitement général par la suralimentation serait impossible à poursuivre. Dans les deux cas, inutile de se demander si on fait du traitement curateur ou symptomatique; en tout cas, ne pas s'arrêter à moitié chemin et poursuivre résolument le traitement local.

L'acide lactique, d'après Bezold, doit être porté sur le point malade avec le porte-coton et rien que là; il faut prendre des solutions fortes, à 75 o/o au moins, et les appliquer en frottant avec une certaine énergie. Autant que possible se servir des curettes simples ou doubles; les plaies opératoires sont à cautériser de suite; pour l'épiglotte, Bezold se sert de ciseaux spéciaux et ne recommande pas les pinces qui ne donnent ordinairement pas une

section assez nette. Ne pas oublier que le galvanocautère est le meilleur adjuvant du traitement opératoire pour guérir les ulcérations de la paroi postérieure de l'épiglotte et les ulcérations superficielles des bandes ventriculaires ou les petits granulomes des cordes vocales; il faut, toutefois, que le cautère soit appliqué au rouge blanc et non au rouge vif, autrement il provoquerait une réaction trop forte.

Bezold n'a aucune expérience personnelle au sujet de la laryngofissure; quant à la trachéotomie et au repos forcé de l'organe, il n'en est guère enthousiaste.

Quand le malade est à toute extrémité, il vaut mieux le laisser tranquille, à moins qu'il n'y ait de la dysphagie et des difficultés pour respirer, et là on se contentera des insufflations de menthol, cocaïne, orthoforme ou d'extrait surrénal; y a-t-il des ulcérations qui provoquent des douleurs à la déglutition, il faut les badigeonner à l'acide lactique à 60 et 70 o/o, ce qui produit parfois un soulagement de plusieurs jours.

Le larynx est-il gravement atteint chez un malade dont l'état général de santé n'est pas trop mauvais et qui n'a pas trop de température, on pourrait peut-être songer à une laryngectomie totale bien que le danger de la pneumonie post-opératoire soit très grand; en tout cas, il faudra au moins intervenir par un traitement endolaryngé très énergique.

Somme toute, Bezold ne croit pas que le pronostic de la phtisie laryngée soit plus mauvais que ne l'est celui de la tuberculose pulmonaire reconnue et traitée dès le début; il serait bien moins mauvais qu'on ne le suppose en général et ne le deviendrait que si on intervenait trop tard.

Gidiousou, autre médecin à Falkenstein, a expérimenté l'hétol, mais ne lui a trouvé aucune propriété curatrice spéciale. Elle serait cependant indéniable et absolument prouvée, même pour la phtisie laryngée très avancée, d'après Krause (voir pour plus de détails *Berl. kl. Wochens.*, 1902); seulement les injections intraveineuses devraient être continuées pendant de longs mois.

Wolfenberger (*Corresp. Bl. f. Schweizer Aerzte*, 1901, n° 15) est d'avis que le traitement opératoire, autrefois tellement prôné, est peut-être trop délaissé en ce moment et il s'appuie sur un cas personnel très heureux, où il a enlevé toute la bande ventriculaire. Il ne croit pas au succès de l'électrolyse ni à celui de la thyrotomie; la trachéotomie et l'immobilité du larynx lui semblent bien plus indiquées.

Pieniazek est plutôt réservé (*Int. cent. f. Lar. u. Rh.* 58, n° 8).

Il a eu quelques bons résultats, et même des guérisons complètes, quand l'infiltration était localisée aux bandes veutriculaires, aux bords épiglottiques ou à la paroi laryngienne postérieure, quand les ulcérations ne s'étendaient pas trop rapidement et qu'il n'y avait pas d'œdème; encore faut-il que les poumons ne soient que peu atteints.

Freytag (*Münch. med. Wochens.*, 1902, n° 19) croit que le traitement endolaryngé a du bon malgré tous les reproches qu'on ait pu lui faire, ce qui tient peut-être à ce qu'on avait trop attendu d'une médication qui, en somme, ne répond qu'à certaines indications et dont les résultats n'ont pas toujours été très brillants; il se demande si tous les insuccès ne sont pas dus à la difficulté qu'on a de se faire du jour et d'avoir son champ opératoire bien sous les yeux.

Notons encore comme partisans très convaincus d'abord Paunz (*Pester med. chir. Presse*, 1899, 29-32) et Neumann (*Münch. med. Wochens.*, 1902, 27) qui, lui, croit que la tuberculose du larynx peut guérir à n'importe quel stade, pourvu qu'on obtienne que le malade ne cause plus du tout, même pas en chuchotant.

Permettez-moi de vous citer enfin Semon *(Le traitement local des maladies des voies respiratoires supérieures)*. «Je suis d'avis, dit Semon, que nous devons d'abord nous abstenir de parler de guérison au malade, parce que nous ne sommes jamais à l'abri d'une récidive et nous ne savons pas si l'amélioration obtenue sera durable. Ensuite, je crois qu'il n'y a pas de maladie où on doive plus individualiser, se garder avant tout de schématiser et agir d'après le siège, la forme et l'étendue des lésions. Ainsi je puis vous citer un cas où j'ai enlevé l'épiglotte ulcérée par une pharyngotomie supérieure et où j'ai vu cependant les ulcérations se reproduire un an après; il est vrai que j'ai vu des ulcérations récidiver à différentes reprises et guérir malgré tout ou plutôt parce que je ne perdais pas courage.» Ailleurs, Semon parle des difficultés opératoires de ce traitement, quand il s'agit de l'épiglotte, de la région sous-glottique et des replis aryténo-épiglottiques. Quand les lésions sont très étendues, qu'il y a de la périchondrite, de l'œdème, etc., Semon s'abstient de tout traitement local et a recours à une thérapeutique simplement palliative.

Concluons. Nous voyons :

1° Que nous sommes loin d'être d'accord sur les indications opératoires;

2° Que les résultats énoncés s'en ressentent et que le pourcentage des malades guéris diffère d'un auteur à l'autre.

Voyez les indications. Les uns opèrent sans se soucier de l'état général, de l'état pulmonaire ou de la température; ils ne tiennent pas compte du caractère spécial des lésions, qu'elles soient circonscrites ou diffuses, qu'elles soient endolaryngées ou aient atteint les cartilages, peu leur importe, ils ne font qu'opérer; d'autres, au contraire, choisissent leur cas et n'interviennent qu'avec un bon état général, des poumons pas trop atteints, en l'absence de toute fièvre et quand les lésions ne sont que circonscrites. Lesquels suivre?

Personnellement, je suis d'avis que la chirurgie du larynx tuberculeux doit chercher avant tout à empêcher les lésions de progresser, ou, si c'est impossible, à maintenir l'organe en bon état aussi longtemps que possible, et à prévenir ainsi, pendant un temps plus ou moins court, ce qui constitue en somme le danger principal, c'est-à-dire la dyspnée et la dysphagie. Aussi, j'interviens le plus quand il s'agit de fongosités et de tumeurs pouvant produire de la sténose. Nul doute qu'on peut arriver à bonne fin; je pourrais vous citer le cas d'un de mes malades que j'ai pu débarrasser de ses granulations tuberculeuses sous-glottiques et même trachéales à un point qu'il n'a jamais eu de récidive; il est mort plus tard de son affection pulmonaire; un autre, qui vient de mourir et chez lequel pendant un an et demi, j'ai pu calmer la dysphagie et parer à la dyspnée, ou au moins les réduire à un minimum supportable, par des curettages et des cautérisations répétées.

Vous voyez donc que le but avoué de mon traitement n'est pas la guérison; je sais trop combien peu elle est fréquente.

Il y a une lésion qu'il faut laisser tranquille, c'est l'œdème tuberculeux; nous sommes jusqu'à ce jour impuissants à le faire rétracter et tous les badigeonnages au parachlorophénol et les injections interstitielles d'acide lactique n'y font rien; ils ne pourront tout au plus que changer l'œdème en ulcération et hâter ainsi la période douloureuse. Je touche aussi peu aux infiltrations de la paroi postérieure quand elles sont fibreuses et cicatricielles.

Les lésions endolaryngées, telles que les ulcérations des cordes et des fausses cordes, celles de la paroi postérieure de l'épiglotte et une bonne partie de celles de la paroi aryténoïdienne sont d'un meilleur pronostic que les lésions des replis, de l'épiglotte et de la partie pharyngée de la région aryténoïdienne. Je les traite cependant également par des badigeonnages à l'acide lactique, mais je m'arrête là, et je ne me suis jamais permis d'exciser l'épiglotte, les replis aryténo-épiglottiques ou l'aryténoïde.

Quand la dysphagie est produite par une ulcération très étendue ou de l'épiglotte ou des aryténoïdes, ou quand il y a de la périchondrite, je me contente du traitement palliatif, des insufflations d'orthoforme et d'iodol et d'extrait surrénal, qui me paraît très bien agir.

Quelques mots maintenant de la technique opératoire. J'ai pu me convaincre et je vous donne là le résultat d'une observation qui se poursuit depuis plusieurs années déjà, que le curettage échoue très souvent à cause de la trop grande sensibilité des malades et des difficultés qu'on a à arriver à une bonne anesthésie locale, même avec des solutions de cocaïne et d'eucaïne à 20 ou 25 o/o. Ceci est vrai surtout pour les infiltrations diffuses et irrégulières de la paroi laryngienne postérieure, qui ont d'ailleurs en plus cet autre inconvénient : d'être dures et de résister à la curette ordinaire. Il est vrai qu'on pourrait mieux les enlever à la curette double, mais depuis que j'ai eu deux fois des hémorragies très inquiétantes après leur emploi, je m'en sers rarement. Je suis certainement aussi habile que d'autres, mais je crois qu'on a raison de nous dire que le traitement opératoire de la phtisie laryngée est trop difficile pour être vulgarisé. J'avais essayé également le galvanocautère, mais j'en suis revenu depuis que j'ai vu que la réaction produite était trop forte. Quant à la trachéotomie préventive et à la thyrotomie, elles ne me semblent pas appelées à grand succès.

J'arrive maintenant aux différences assez considérables qu'on peut constater dans les résultats énoncés par les différents auteurs. Je ne m'y arrêterai pas longtemps, nous sommes tous d'accord, je pense, qu'elles tiennent surtout 1° au genre de malades traités. Il est certain que les malades traités chez eux ou dans un sanatorium donneront de meilleurs résultats que ceux qui suivent simplement nos consultations ou qui sont traités à l'hôpital; 2° à l'état tantôt plus, tantôt moins avancé des poumons. En général, les formes cirrhotiques et sans fièvre sont d'un meilleur pronostic que les formes à sueurs profuses et à température vespérale.

Quant aux résultats pour la voix, je ne crois pas qu'ils soient ncore très brillants. Il est certain qu'en opérant des fongosités le la paroi postérieure qui arrive à gêner l'occlusion de la glotte, ou encore en traitant des ulcérations des cordes vocales, on arrive améliorer la voix; mais le rétablissement complet est exceptionel et en somme possible seulement quand les ulcérations sont rès petites. Quand la paroi postérieure est prise dans sa généralité

et que les cordes sont épaissies ou même cicatricielles, la voix est irrémédiablement perdue ; il s'agit alors le plus souvent de lésions périarticulaires ou d'arthrites aryténoïdiennes ; j'ai cependant cru obtenir quelquefois des améliorations par des badigeonnages au nitrate.

Le meilleur mode de guérison est encore la régression spontanée ; malheureusement, elle est très rare. (*Monats. f. Ohrenheilk.*, t. XXXVII, n° 1.)

Dr Bertemes.

ANALYSES DE THÈSES

Du traitement chirurgical de l'acné hypertrophique du nez, par le Dr Le Goaon.

Après avoir défini l'affection et donné quelques mots d'historique, l'auteur étudie la question de l'anesthésie au cours de l'intervention à pratiquer. Les anesthésiques locaux doivent être rejetés, et parmi les anesthésiques généraux c'est au chloroforme que l'on doit donner la préférence.

Tout le monde est d'accord pour reconnaître l'impuissance de la thérapeutique médicale; c'est donc au traitement chirurgical que l'on aura recours. A la période de début, lorsque l'acné n'est pas encore trop volumineux, on peut employer soit les scarifications, soit l'électro-cautérisation avec les grilles, soit des pointes de feu, soit enfin l'électrolyse. Mais tous ces procédés sont longs et douloureux et ne donnent pas de résultats bien encourageants.

Le seul procédé vraiment efficace est l'ablation totale des masses hypertrophiées. Elle consiste dans la mise à nu de la charpente ostéo-cartilagineuse du nez sur toute l'étendue du mal. C'est à cette opération que M. Ollier a donné le nom de *décortication.*

L'opération peut se faire au bistouri, aux ciseaux ou au thermocautère. Il existe un procédé mixte qui consiste à pratiquer la décortication au bistouri ou aux ciseaux en cautérisant au thermocautère. Après avoir passé en revue les avantages et les inconvénients de ces diverses méthodes, l'auteur préconise l'emploi du thermocautère.

Le pansement consécutif à l'opération est des plus simples. Il varie avec les auteurs. Les premiers jours on peut employer des pansements boriqués humides. On panse ensuite avec une poudre inerte, telle que le bismuth ou l'aristol.

La cicatrisation est complète au bout d'un mois environ.

Si en quelques points il existe un défaut de cicatrisation, on peut recourir aux greffes de Thiersch; mais, d'une manière générale, on peut dire que les autoplasties sont inutiles.

Les récidives semblent possibles, mais elles sont excessivement rares.

Ce travail renferme trois photographies représentant des malades avant et après l'opération. (Thèse de Bordeaux, 1902.)

Dr G. Dupond.

REVUE GÉNÉRALE ET ANALYSES

BOUCHE ET PHARYNX BUCCAL

Des troubles nerveux déterminés par l'hypertrophie de l'amygdale linguale, par le Dr Jankelevitch, de Bourges.

L'auteur, après avoir énuméré les différents symptômes éprouvés par les malades, en général des femmes, se demande si l'hypertrophie de l'amygdale linguale détermine à elle seule les troubles nerveux, ou bien s'il faut un terrain spécial pour l'évolution de cette affection, qui semble, de prime abord, plutôt ressortir du psychisme des malades.

Les symptômes observés sont : la sensation d'un morceau de chair ou d'une boule dans la bouche, avec ténesme pharyngé ou toux réflexe. Dans le premier cas, la malade a toujours envie d'avaler; dans le second, de cracher son soi-disant corps étranger. Elle n'y parvient pas, ce qui augmente l'énervement. Au moment des périodes menstruelles, le corps étranger augmente de volume. La malade se croit atteinte de cancer (cancrophobie).

La plupart des malades observées étaient à l'âge de qua-

rante à quarante-cinq ans, c'est-à-dire au moment de la ménopause.

La cautérisation de l'amygdale linguale suffit souvent pour guérir radicalement une affection protéiforme qui avait résisté à tout le formulaire de la Salpêtrière. (*Ann. méd.-chir. du Centre*, n° 3, 1903.) Dr KAUFMANN.

Les modifications des papilles linguales comme moyen de diagnostic précoce de la scarlatine, par le Dr JOHN H. Mc COLLOM.

En cas de scarlatine fruste, on fait tirer la langue au malade. On soutient la pointe de l'organe à l'aide d'une spatule. On observe alors une hypertrophie marquée des papilles fongiformes de la pointe et des bords. Tantôt les papilles ressemblent à de petits grains rouges de poivre de Cayenne, tantôt elles ont l'apparence de petits boutons très saillants, mais sans couleur spéciale. La langue framboisée n'est qu'un stade avancé de l'état ci-dessus. Ce serait le symptôme le plus précoce de la scarlatine. Il ne disparaît qu'au bout de la cinquième semaine et plus. Dans la rougeole ou la grippe, les papilles ne sont ni aussi saillantes ni aussi rouges.

Pour le diagnostic rétrospectif de la scarlatine, après la disparition de l'éruption, Mc Collom insiste sur la présence d'une ligne blanche à l'union de la pulpe digitale avec l'ongle. Elle apparaît dès le cinquième jour dans un cas moyen. (*Semaine méd.*, n° 6, p. 47, 1903.) Dr KAUFMANN.

Leçon clinique sur les insuccès des opérations pratiquées contre le cancer de la langue et sur le diagnostic précoce de cette affection *(A clinical lecture on unsuccessfull operations for cancer of the tongue and on the early diagnosis of the desease)*, par M. H. T. BUTLIN.

Le Dr Butlin a opéré 129 cas de cancer de la langue. De ce nombre il faut retrancher 12 cas dans lesquels les malades sont morts de maladies intercurrentes dans les trois ans qui ont suivi l'opération, plus 4 cas douteux. On obtient ainsi le chiffre de 113 malades opérés, sur lesquels on compte 32 succès, soit une moyenne de 27 0/0. C'est la meilleure statistique parue jusqu'ici sur la question. Butlin

est néanmoins effrayé de ce déchet considérable, qui tient, selon lui, à ce que l'on opère toujours trop tard. Il étudie donc soigneusement le diagnostic précoce de cette terrible affection.

Il pose d'abord comme principe qu'il n'est pas de partie du corps où une opération hâtive pour cancer soit plus utile qu'au niveau de la langue, et qu'il n'est pas non plus de région où une opération précoce soit suivie de meilleurs résultats.

Or, le diagnostic du cancer de la langue est facile. Quel est le malade qui ne regarde pas sa langue? quel est le médecin qui ne l'examine pas? Or, il est des signes avant-coureurs du cancer : glossites superficielles, ulcères chroniques, hypertrophies papillaires, leucoplasie; toutes ces affections prédisposent au cancer et le précèdent dans 90 0/0 des cas. Peu importe la cause même de ces affections (alcool, tabac, arthritisme), ce qu'il faut avoir présent à l'esprit, c'est que les sujets atteints de ces lésions buccales sont plus que d'autres menacés de cancer.

Parmi ces lésions, il en est qui mènent si sûrement au cancer qu'on est en droit de les envisager comme de véritables « états précancéreux ». Tels sont les verrues linguales, les aires leucoplasiques recouvertes d'excroissances verruqueuses, les plaques de leucoplasie qui tendent à se fendiller en leur centre ou à se ramollir, et, enfin, l'ulcère chronique de la langue, ayant parfois comme point de départ une ulcération dentaire qui ne se guérit pas après l'avulsion de la dent. Il est intéressant de noter que les affections intra-linguales profondes prédisposent moins au cancer que les lésions superficielles et par là même visibles.

Si, connaissant ces conditions, on n'opère pas aussi vite qu'on le devrait, c'est que, d'une part, il est difficile de saisir le moment exact où une formation précancéreuse devient maligne, et, d'autre part, il est presque impossible de persuader au malade l'urgence d'une opération pour une lésion qu'il considère comme de peu de gravité. Il craint, en outre, de ne plus pouvoir parler, de ne plus être capable de prendre, à l'avenir, d'alimentation solide. Toutes

craintes illusoires. Aussi, le Dr Butlin devient de plus en plus interventionniste. Au début, il enlève les verrues et les excroissances verruqueuses; il enlève, entre deux incisions, l'ulcère dentaire qui ne guérit pas ou mal après l'avulsion de la dent. Il va même jusqu'à conseiller l'ablation des placards de glossite superficielle s'ils donnent lieu à de la douleur. (*British med. Journ.*, 14 fév. 1903.) Dr Dieu.

NEZ ET PHARYNX NASAL

Injection de paraffine dans un cas de « nez en selle » (nez en lorgnette) *(Paraffin injection in a case of so called saddle nose)*, par M. Francis Alter.

L'auteur relate le cas d'un homme de cinquante-cinq ans ayant contracté la syphilis à l'âge de trente-deux ans, et affligé, depuis une quinzaine d'années de la déformation nasale dite « nez en selle ».

On note à la rhinoscopie antérieure la complète destruction de la charpente du nez, y compris celle du cartilage de la cloison, destruction se traduisant à l'extérieur par une forte dépression du dos du nez très désagréable pour le malade, qui porte ainsi, écrit sur son visage, le stigmate de la syphilis.

La quantité de paraffine employée ne dépassait pas le contenu d'une seringue.

On nota seulement un peu de cyanose du nez qui disparut rapidement.

Le résultat esthétique est parfait. (*Med. Record*, 7 fév. 1903.) Dr Dieu.

Deux cas de rhinite fibrineuse diphtérique sans angine concomitante, par le Dr René Hélot.

L'auteur rapporte deux observations de rhinite fibrineuse, dont une à forme toxique et l'autre sans symptômes généraux. Dans le premier cas, l'affection s'accompagnait de fièvre, d'hypertrophie des ganglions rétro-maxillaires et de sécrétion purulente fétide.

La rhinite diphtérique peut s'observer sans la présence de fausses membranes, et revêtir les caractères d'une rhinite

simple. Quelquefois même elle peut se présenter sous l'image d'un simple rhume de cerveau.

Le diagnostic clinique est impossible. L'examen bactériologique n'est pas suffisant. L'inoculation d'une culture au cobaye peut seule renseigner sur la virulence du bacille.

Comme origine, on peut trouver une angine diphtérique dans l'entourage. Au point de vue prophylactique, il faut prendre les mêmes précautions que s'il s'agissait d'une diphtérie pharyngée. La contagion peut se faire par les fausses membranes, par le mucus nasal. Il faut isoler les sujets atteints, désinfecter les appartements et les linges, surtout le mouchoir. Il est bon de faire des injections préventives de sérum à l'entourage (frères, sœurs, etc.).

Le seul traitement est l'injection de sérum. (*Rev. méd. de Normandie*, 1903, n° 3.) Dr KAUFMANN.

Des végétations adénoïdes, par M. W. FREUDENTHAL, M. D. laryngologist to Saint-Mark's Hospital, New-York.

Les adénoïdes existent dans toutes les races, aussi bien chez les Anglo-Saxons que chez les Danois, les Germains et les Russes. Si elles passent souvent inaperçues, c'est que l'examen du rétro-pharynx est souvent négligé.

De l'adénoïdite. — Ainsi nommée en France, elle est souvent ailleurs appelée fièvre ganglionnaire. Son principal symptôme est la maladie d'oreilles. Il y a de la dysphagie. Elle est souvent prise pour un mal de dents ou une otite moyenne aiguë. Quelquefois la voix est sourde; il y a de la difficulté pour respirer. Dans ce cas, l'affection est confondue avec l'amygdalite ou la périamygdalite. L'auteur conseille des pulvérisations d'adrénaline au 1/6000, de la quinine, du salicylate de soude.

Végétations adénoïdes. — Ce sont des tumeurs qu'il ne faut pas négliger, car 50 % des maladies d'oreilles, dans l'enfance, lui sont attribuables. Le climat, la race, le sexe sont indifférents à leur évolution. L'auteur attribue le nombre considérable des végétations existantes chez l'enfant à ce qu'il appelle les « Kindergarten », c'est-à-dire des chambres basses surchauffées, mal ventilées. De plus, les maladies virulentes, scarlatine, rougeole, diphtérie, exagèrent le

catarrhe adénoïdien préexistant. Il faut même se méfier d'opérer trop vite, après une atteinte d'une de ces affections. La tuberculose elle-même peut pénétrer dans l'organisme par cette voie supra-pharyngienne. Heureusement que l'infection bacillaire est assez rare. Son cachet est souvent imprimé sur les ganglions cervicaux. C'est peut-être de là que le bacille de Koch pénètre dans la cavité cranienne, d'où méningite tuberculeuse.

Quand doit-on opérer? — S'il existe des symptômes auriculaires, si l'enfant a de la peine à se nourrir, il ne faut pas hésiter à opérer, même au-dessous de deux ans. Sinon, mieux vaut opérer au-dessus de deux ans. De même chez l'adulte, s'il y a une complication du côté de l'oreille ou si la respiration nasale est gênée, il faut enlever les végétations. Pourtant il ne faut pas opérer tout enfant qui ronfle ou dort la bouche ouverte.

De l'opération. — L'antisepsie est impossible et n'est pas nécessaire. L'auteur considère surtout le nettoyage du nez comme dangereux. Il donne le chloroforme, le malade couché sur le dos. Il ne préconise pas la position de Rose, qui favorise les hémorragies.

Après l'opération, il faut laisser l'enfant chez lui un jour ou deux. Pas de douche nasale ni rétro-nasale. Il faut opérer surtout au printemps. Un mot ensuite sur le catarrhe rétro-nasal, que notre maître, M. Moure, a montré être surtout la conséquence d'une ablation imparfaite. Les récidives sont excessivement rares quoi qu'en disent certains auteurs. (*The Journ. of the Amer. med. Assoc.*, fév. 1903, n° 6, p. 362.)

Dr KAUFMANN.

L'ablation des végétations adénoïdes est-elle une opération justifiée? *(Is the adenoid operation a justifiable surgical procedure?)*, par M. George L. RICHARD, M. D., Fall River, Mass.

L'auteur regrette que, dans bien des cliniques où l'on enseigne aux jeunes à opérer des végétations adénoïdes, on agisse avec une brutalité qui l'a fortement surpris. Puis il fait défiler devant nos yeux cinq différentes cliniques. Dans l'une, l'enfant est pris dans les bras d'un assistant; le médecin s'assied devant lui. Il prend une curette de Beck.

mann, donne un ou deux coups de curette. L'opération est terminée. Mais pas plus d'adénoïdes que s'il n'en existait pas. L'opérateur ne passe pas le doigt dans la bouche pour s'assurer si l'opération a été complète. L'enfant crie, on le mène dans une autre chambre, et on en apporte un autre.

Dans une seconde clinique, même manière de procéder, mais d'une façon si brutale qu'une fois l'opérateur amena une lanière de muqueuse pharyngienne saine. Pas d'examen digital post-opératoire.

Dans une troisième clinique, dix-huit enfants sont amenés pour ablation d'amygdales ou de végétations. L'un après l'autre, une fois l'opération terminée, ils étaient assis en cercle autour de la chambre et criaient. La dernière végétation enlevée, on les examinait à nouveau pour voir s'il ne restait pas de végétations ou d'amygdales. Pas de cocaïne, mais un dépresseur de la langue et un ouvre-bouche. Quoique rapidement faite, l'opération était plus chirurgicalement menée que dans les deux précédentes cliniques.

Dans une quatrième clinique, à part l'absence d'anesthésie, pas de critique à formuler au point de vue chirurgical. Vingt enfants sont opérés en une séance. Pendant qu'une infirmière en prépare un sur une chaise, le médecin en opère un autre dans un autre coin de la salle. Eclairage au miroir frontal; dépresseur de la langue, ouvre-bouche et curette de Beckmann. Trois coups de curette, un au milieu, un de chaque côté, puis un examen digital post-opératoire. Chaque fois, on voyait les végétations. L'enfant opéré était amené dans une chambre voisine où il pouvait crier et cracher tout à son aise. L'auteur ne peut s'empêcher de traiter de « chambre infernale » cette salle de repos post-adénoïdienne quand une vingtaine d'enfants s'y trouvaient réunis.

Enfin, en Angleterre, rien à dire. Tout est parfaitement conduit.

Puis une petite interview auprès de nombreux opérateurs européens au sujet de l'anesthésie. L'un dit oui, l'autre dit non. L'Américain est heureux de voir qu'en Amérique on opère sans anesthésie.

Un mot ensuite sur l'opération au moyen de l'ongle tout

seul, ou d'un ongle recouvert d'une pièce métallique. Puis un autre mot sur le morcellement.

L'auteur est partisan de l'anesthésie à partir de l'âge de deux ans. Il préconise l'adénotome de Schultz. Durant l'opération, il étanche le sang avec des tampons. Examen digital post-opératoire. L'enfant est gardé un jour ou deux après l'opération. (*The Journ. of the Amer. med. Assoc.*, fév. 1903, n° 6, p. 368.) Dr KAUFMANN.

LARYNX ET TRACHÉE

Volumineux myxome du larynx; ablation par la voie naturelle endolaryngée; guérison, par le Dr P. DELOBEL.

Une malade se présente à la visite pour dyspnée avec sensation de corps étranger dans la gorge; dyspnée continue avec paroxysmes surtout nocturnes. A l'examen laryngoscopique, on aperçoit une masse blanc grisâtre qui occupe toute la glotte d'avant en arrière. Les cordes vocales sont invisibles. Grosse extrémité de la tumeur dirigée en avant. Pédicule dirigé en arrière et semblant implanté sur la région aryténoïdienne.

Ablation avec la pince de Schrœtter. D'un premier coup, une partie de la tumeur est saisie, ce qui crève une poche kystique dont l'enveloppe est ramenée avec quelques fragments myxomateux. D'un second coup de pince, la tumeur est extraite complètement. Volume d'une petite noisette. Insertion sur la partie postérieure de la corde droite. Quatre jours après, la malade est complètement guérie. Pas de récidive deux mois après.

L'examen histologique démontra un myxome. (*Journ. des sciences méd. de Lille*, n° 46, 1902.) Dr KAUFMANN.

Du diaphragme congénital du larynx (*Zur Kenntniss des angeborenen Kehlkopfdiaphragmas*), par M. P. FRAENKEL.

Quoique nos connaissances relatives au diaphragme congénital du larynx remontent à l'année 1869, époque où cette anomalie a été constatée et décrite pour la première fois par Zurhelle, dix-huit observations seulement en ont été publiées jusqu'à ce jour, dont la plus grande partie par des laryngologistes. Comme il s'agit, cependant, d'une question

dont l'intérêt dépasse les limites étroites de la spécialité laryngologique, toute nouvelle contribution doit être acceptée avec empressement, et c'est à ce titre que les deux observations suivantes, enregistrées à la Clinique médicale du professeur Ebstein, de Gœttingue, méritent d'être rapportées ici.

Dans la première, il s'agit d'un individu de vingt-deux ans qui était atteint d'enrouement, dont les débuts remonteraient, au dire de sa mère, aux premiers jours de sa vie. Sa santé générale a toujours été excellente, mais il s'enrhumait facilement et fréquemment, et, après chaque refroidissement, la voix devenait plus enrouée; depuis quelque temps, l'enrouement était devenu plus prononcé que jamais et était accompagné de douleurs à la déglutition et de toux.

A l'examen du larynx, on constata une rougeur des cordes vocales, qui étaient recouvertes de mucosités et ne se rapprochaient pas complètement pendant la phonation.

Au lieu de se réunir en avant à angle aigu, elles se trouvaient séparées par un espace assez large, et, en faisant inspirer le patient, on voyait que cet espace était occupé par une membrane qui réunissait les tiers antérieurs des deux cordes vocales et se terminait en arrière par un bord tranchant convexe en avant. Cette membrane était de coloration grise et renfermait des vaisseaux assez fins; elle disparaissait complètement sous les cordes vocales pendant la phonation. Pour diverses raisons on dut se contenter du traitement des symptômes de la laryngite aiguë et laisser la membrane intacte.

L'auteur croit qu'il s'agissait, dans ce cas, d'une anomalie congénitale, et cela en se basant non seulement sur les données fournies par l'anamnèse, mais encore sur ce fait que, chez la mère du malade, dont le larynx, il est vrai, ne présentait rien qui ressemblât à une membrane, les cordes vocales ne se trouvaient pas réunies non plus sous un angle aigu en avant, mais opéraient leur jonction sous forme d'un arc de cercle, particularité que l'auteur n'est pas loin de considérer comme la première phase de la formation membraneuse. Il est probable, en outre, que le même malade

avait une prédisposition héréditaire à des anomalies de formation, car, à côté du diaphragme du larynx, il présentait un ptosis des deux paupières supérieures, d'origine également congénitale, et qu'on retrouvait cette dernière anomalie chez sa mère et chez une de ses sœurs.

Le deuxième cas se distingue en ceci du premier que la membrane, située dans l'espace sous-glottique, était indépendante des cordes vocales et n'avait jamais exercé la moindre influence sur la phonation. L'attention ne fut attirée du côté du larynx que d'une façon tout à fait accidentelle. Le malade, un apprenti maçon, fit, en travaillant à une construction, une chute assez grave, à la suite de laquelle il avait perdu connaissance et fut obligé de garder le lit plusieurs semaines. Il n'en est cependant résulté aucune lésion cérébrale, car le malade est devenu de nouveau capable de travailler, mais présente, depuis son accident, un enrouement assez prononcé.

Ce cas présente donc un certain intérêt au point de vue médico-légal, car il est permis de se demander si la production de la membrane elle-même n'est pas due à l'accident. L'auteur croit pouvoir répondre à cette question par la négative, et cela en se basant sur les caractères de la membrane, et en montrant, par des considérations tirées de l'embryologie, que la situation de la membrane dans l'espace sous-glottique ne constitue pas un argument contre la possibilité de son origine congénitale. Mais la question de savoir pourquoi l'enrouement ne s'était manifesté qu'à la suite de l'accident reste sans réponse. S'agirait-il d'un cas d'hystéro-traumatisme? Cette supposition paraît d'autant plus probable que l'auteur constate lui-même que son sujet présentait une absence complète du réflexe pharyngé. (*Deuts. med. Wochens.*, 18 déc. 1902.)

Dr S. Jankelevitch.

Tuberculose du larynx *(Tuberculous laryngitis)*, par M. J. Clarence Sharp.

L'auteur constate tout d'abord avec plaisir que l'on tend de moins en moins à intervenir chirurgicalement dans les cas de tuberculose laryngée. Selon lui, cette localisation du

bacille de Koch est toujours secondaire à une tuberculose du poumon. Il divise les tuberculeux laryngés en deux catégories. La première comprend les lésions ulcéreuses cantonnées aux cordes vocales, aux bandes ventriculaires et à l'échancrure interaryténoïdienne, *sans infiltration* des parties environnantes.

La deuxième englobe les lésions ulcéreuses des aryténoïdes, des replis ary-épiglottiques, des cordes vocales et des bandes ventriculaires, *avec infiltration* avoisinante des tissus. Clarence Sharp fait rentrer encore dans cette classe les cas d'infiltration sans ulcération. Le pronostic varie du tout au tout dans les deux cas. Assez bon dans la première, très sombre dans la seconde catégorie.

L'auteur a essayé sans succès les injections de créosote sous la muqueuse laryngée. En revanche, il préconise la créosote par la voie gastrique, en solution ou en pilules. Ses malades en ont absorbé jusqu'à cent gouttes par jour, et cela pendant des mois! C'est encore la créosote qui, dans les cas hybrides de syphilis et de bacillose laryngée, doit prendre la place des iodures.

Il nous semble impossible de souscrire à l'opinion de Clarence Sharp en ce qui concerne la créosote. En injections sous-cutanées, ce médicament ne donne déjà que des résultats peu encourageants. Par voie gastrique il a, de plus, l'inconvénient de fatiguer l'estomac. D'ailleurs, Clarence Sharp attache la plus grande importance à la suralimentation et à la cure d'air. (*New-York med. Journ.*, 7 fév. 1903.)

Dr Dieu.

OREILLES

Un cas rare de mastoïdite de Bezold compliqué d'abcès extra-dural *(Ein bemerkenswerter Fall von Bezold'scher Mastoiditis mit Extraduralabscess)*, par le Dr Papanikolau, de Constantinople.

Malade de cinquante-cinq ans, qui vient consulter pour son oreille. Il y a cinq mois, il aurait eu la grippe et un fort rhume de cerveau, et depuis souffrirait beaucoup derrière son oreille. L'oreille même ne lui ferait pas mal et elle n'aurait jamais suppuré. Il aurait subi plusieurs opérations et, en effet, on peut voir derrière l'oreille une cicatrice lon-

gue de 8 centimètres, coupée par deux fistules, dont l'une, l'inférieure, conduit, après un trajet de 4 centimètres, sur la surface interne de la mastoïde, et dont l'autre, la plus petite, aboutit sur l'os à peu près à la hauteur de la veine émissaire; toutes les deux conduisent sur de l'os dénudé. Un autre abcès a été ouvert dans la région parotidienne; la cicatrice est adhérente à l'os, les mouvements de mastication sont très difficiles; impossible d'écarter les mâchoires de plus de 1 centimètre. L'audition est abaissée; le tympan est un peu rétracté, mais aucune autre lésion; à l'auscultation, on entend quelques râles; il n'y a pas de fièvre.

Quarante jours après, le malade revient avec des douleurs de tête très fortes sur tout le côté gauche et une tuméfaction fluctuante juste au-dessus du pavillon, qui semble être absolument indépendante des deux fistules du cou. Température, 37°5. Cette fois-ci le malade consent à une nouvelle intervention.

On ouvre d'abord la collection sus-auriculaire à travers le muscle temporal, puis l'incision est prolongée sur l'ancienne cicatrice à travers les deux fistules, et l'os est mis à nu sur une étendue suffisante. A deux doigts au-dessus du conduit, on tombe sur une perforation de l'écaille de la grandeur d'une pièce de 50 centimes, toute bourrée de fongosités provenant de la dure-mère. Celle-ci adhère en avant au pourtour de la perforation; vers en arrière, elle est largement mise à nu à l'aide de la pince coupante. A chaque pulsation artérielle, une assez forte quantité de pus. L'abcès extra-dural paraît de dimensions exagérées; la sonde pénètre jusqu'à une profondeur de 8 centimètres en arrière. Lavage et curettage peu énergique des parois de l'abcès.

Maintenant, on met à nu une partie des sinus transverse et latéral, dont les parois sont couvertes de fongosités. Les cellules mastoïdiennes et les deux fistules osseuses sont nettoyées avec soin; on curette surtout les cellules juxtasinusiennes en arrière et en bas. L'antre n'est pas ouvert, l'os se trouvant sain de ce côté.

La convalescence a duré deux mois, mais les suites opé-

ratoires furent simples. La contraction des mâchoires a diminué sensiblement.

A remarquer l'absence de toute lésion du côté de l'oreille et de l'antre; probablement le point de départ initial a été une suppuration périsinusienne, d'où le pus a filé en bas, à travers la corticale externe, en donnant deux fistules avec abcès du cou, et en haut, le long du sinus transverse, où il a infecté l'espace sous-dural. (*Monats. f. Ohrenheilk.*, t. XXXVII, n° 1.) Dr BERTEMES.

Atrophie d'une oreille; malformations multiples de la face et du crâne, par M. APERT.

Chez un nouveau-né mort queique temps après la naissance, Apert trouva des malformations multiples de l'extrémité céphalique. L'oreille gauche était réduite à un petit bourgeon; la droite présentait trois plis horizontaux en guise d'hélix et d'anthélix. Fontanelle surnuméraire sur la suture bipariétale. La malformation est due à des lésions du capuchon encéphalique causées par une altération de l'amnios. La mère avait eu de l'hydramnios durant sa grossesse, qui était la douzième. Ces malformations ne sont pas héréditaires. (Société médicale des Hôpitaux, *in Bull. méd.*, 1903, n° 9, p. 101.) Dr KAUFMANN.

VARIA

Le phlegmon ligneux du cou, par M. G. MARION.

L'auteur rapporte trois observations d'affection cervicale, caractérisée par l'existence d'une tuméfaction diffuse, de consistance particulièrement dure, s'étant développée assez rapidement, sans douleur notable, sans fièvre, englobant dans une même masse toutes les couches de cette région cervicale. A l'incision, pas de pus, mais de la sérosité s'écoulant des masses lardacées qui remplaçaient tous les tissus. Le symptôme capital de cette affection était une dureté ligneuse, qui aurait pu la faire confondre avec le squirrhe en cuirasse. Mais l'évolution avait été trop rapide. De plus, dans le squirrhe, à côté de la masse principale, il y a des petites nodosités accessoires de même nature.

Dans l'actinomycose, l'affection se présente sous forme

de mamelons qui vont en se ramollissant, séparés par des sillons. De plus, l'examen microscopique trancherait vite la question.

Les gommes tuberculeuses ou syphilitiques évoluent moins vite et ne prennent pas une telle extension. Le lymphadénome est plus lobulé et bosselé.

Les affections cancéreuses secondaires évoluent plus lentement. Mais, à un moment donné, elles peuvent simuler le phlegmon ligneux du cou. La constatation du néoplasme primitif fera rectifier le diagnostic, ainsi que la marche de l'évolution plus lente.

Dans le phlegmon ligneux, il n'y a souvent pas de causes. Il est quelquefois consécutif à une affection dentaire, à une angine, à un furoncle, à des ulcérations. La tuméfaction dure, peu douloureuse, envahit peu à peu tous les plans superficiels et profonds.

Il y a un minimum de symptômes fonctionnels. Pas ou presque pas de douleur spontanée ou provoquée. Pas de fièvre.

La résolution peut être complète ou la suppuration partielle. Si la tuméfaction ne se limite pas, elle peut déterminer la mort par œdème de la glotte, ou par le fait des compressions qu'elle exerce.

Dans tous les cas, la marche est lente et la durée prolongée. Au point de vue anatomique, c'est une inflammation diffuse du tissu cellulaire, due à l'introduction primitive ou secondaire dans ce tissu *d'éléments septiques non spécifiques, de virulence atténuée.*

Comme traitement, au début, pansements humides. Si des abcès se forment, il faut ouvrir et drainer. Si l'extension phlegmoneuse se fait continue et rapide, il faut circonscrire la masse ligneuse de pointes de feu profondes et appliquer des pansements antiseptiques. Quelquefois, on sera forcé de faire une trachéotomie, en cas d'asphyxie par compression. (*Archiv. gén. de méd.*, n° 4.) Dr KAUFMANN.

Bordeaux. — Impr. G. GOUNOUILHOU, rue Guiraude, 11.

24e ANNÉE. N° 18. 2 MAI 1903.

REVUE HEBDOMADAIRE
DE
LARYNGOLOGIE, D'OTOLOGIE
ET DE RHINOLOGIE

ODEURS ET TROUBLES DIGESTIFS

Par le Dr JOAL, du Mont-Dore.

Dans de précédentes publications, nous nous sommes déjà occupé de l'influence des odeurs sur l'organisme, nous avons étudié les névropathies réflexes qu'elles sont susceptibles de déterminer du côté des voies respiratoires; nous avons attiré l'attention sur les rhinites vaso-motrices, les éternuements spasmodiques, épistaxis, congestions laryngées, enrouement, aphonie, baisse de la capacité thoracique, accès d'asthme.

Nous avons aussi rapporté quelques cas d'urticaire et de vertige, occasionnés par les parfums.

On a vu que ces différentes manifestations sont rarement isolées dans leur apparition, qu'elles coïncident ou alternent le plus souvent avec d'autres phénomènes de même origine, tels que céphalalgie, pâleur de la face, sueurs froides, mouches volantes, éblouissements, angoisse, cardialgie, palpitations, défaillance, syncope, convulsions, crises hystériques et épileptiques.

Ajoutons à cette liste les troubles digestifs que nous allons passer en revue dans ce travail : les nausées, vomissements, diarrhée, salivation exagérée, névralgie dentaire, contraction spasmodique de l'œsophage.

De ces derniers accidents, portant sur l'appareil de la

digestion, ce sont assurément les nausées qui de beaucoup s'observent le plus fréquemment.

Des exemples communs et journaliers montrent que la nausée est souvent due à l'impression des particules odorantes sur la membrane olfactive. Cette notion nous est familière à tous. Du reste, les expressions *odeurs nauséeuses, nauséabondes,* sont d'un usage courant.

Dans leurs essais de classification, quelques naturalistes ont tenu compte de cette propriété spéciale des odeurs. Ainsi Linné admet sept classes : odeurs 1° aromatiques, 2° flagrantes, 3° ambrosiaques, 4° alliacées, 5° fétides, 6° repoussantes, 7° *nauséeuses.*

Debay *(Les parfums et les fleurs)* établit neuf catégories, et réserve la huitième aux odeurs nauséeuses.

Mais il est utile de faire remarquer que le qualificatif *nauséeux,* appliqué aux odeurs, implique généralement une idée de répugnance, de dégoût, qui permettrait de supposer que les émanations repoussantes ou tout au moins désagréables ont seules le pouvoir de provoquer des nausées. Or il n'en est rien. Le même réflexe est aussi occasionné, à un degré de fréquence toutefois bien moindre, par les effluves agréables, par les senteurs les plus suaves, ainsi que le font voir quelques-uns des faits et citations qui suivent.

Boyle *(Iatrologism. observ.)* rapporte le cas d'un homme fort et robuste à qui l'odeur du café à l'eau donnait des *nausées.*

Linné *(Amœnit. acad.)* raconte que les émanations qui s'élèvent des racines fraîches d'ellébore blanc causent aux personnes qui les arrachent de violents *vomissements.*

Cabanis *(Rapport du physique et du moral de l'homme)* écrit : « Il existe entre le nez et le canal intestinal certaines sympathies singulières. Tout le monde sait que certaines mauvaises odeurs soulèvent l'estomac et amènent des *vomissements terribles.* »

Guersent (*Diction. des sciences méd.*, 1818) fait observer

que : « Les fleurs dont les émanations sont nuisibles sont principalement douées d'une odeur suave et comme nauséeuse tels sont les lis, les narcisses, les tubéreuses, la violette, la rose, le sureau, qui déterminent des accidents assez variés. L'effet qu'elles produisent d'abord est ordinairement la céphalalgie. D'autres fois, elles excitent sur-le-champ les *vomissements*, la cardialgie et l'oppression ou même la syncope. »

Cloquet (*Osphrésiologie*) sait que l'odeur des fleurs de plusieurs magnoliers a une action très prononcée sur le système nerveux, et que celle du *magnolia tripetala* provoque souvent des *nausées*.

Béclard (*Physiologie*) enseigne que « les odeurs les plus suaves pour la plupart des autres hommes deviennent pour quelques-uns le sujet de répulsions qui peuvent aller jusqu'à la syncope, et que l'effet prolongé des odeurs fortes amène chez la plupart des individus la migraine, les *nausées*, etc. ».

Reveil, dans l'ouvrage de Piesse, *Les odeurs et les parfums*, dit qu'une fleur oubliée dans une chambre à coucher a pu causer de la céphalalgie, des vertiges, des *nausées*.

Mandl (*Hygiène de la voix*) note que « des migraines, des *nausées*, des vertiges, des éblouissements ont été constatés chez les femmes nerveuses qui séjournent dans une chambre remplie de fleurs ».

Debay (*Les parfums et les fleurs*) nous apprend que l'odeur de la cannelle est la cause de maux de cœur chez beaucoup de personnes, et que les émanations de la pivoine, de l'asaret, de la lobélie et de la stapélie donnent lieu à des *nausées* et quelquefois à des *vomissements*.

Poinsot (*Olfaction*, in *Dict. Jaccoud*) estime qu'il est des cas où l'impression olfactive, retentissant sur les centres nerveux, est l'origine incontestable de certains accidents. « Une jeune femme, dit-il, à laquelle je donnais mes soins, ne pouvait sentir aucun parfum sans avoir une céphalée violente, des *nausées*, et présenter même des menaces de syncope. Une personne de ma famille ne peut demeurer auprès d'un bou-

quet, alors même qu'elle se trouve dans un vaste appartement, sans éprouver les mêmes symptômes. »

Enfin, Bonnier *(Le vertige)* écrit : « L'odeur de quelques substances provoque la *nausée* plus encore que leur goût, et nous n'ignorons pas, d'ailleurs, que nous prenons souvent pour des perceptions gustatives des perceptions purement olfactives. Chacun peut trouver, avec un peu de recherches, les odeurs qui l'étourdissent, le troublent, le grisent, et inversement celles qui coupent et suppriment les étourdissements et les nausées. »

Voici maintenant sept faits personnels où les symptômes, nausées et vomissements étaient manifestement liés à l'action des odeurs. Ces observations ayant été déjà publiées, nous n'en donnons qu'un résumé, et n'en reproduisons que les particularités ayant trait à cette étude.

Observation I. — In *Des odeurs et de leur influence sur la voix*, 1894.

Mlle X..., âgée de vingt ans, a un tempérament nerveux très accusé, elle se laisse impressionner facilement par le moindre parfum, elle fuit les soirées, les bals, les réunions, parce qu'elle ne peut supporter les odeurs inhérentes aux milieux mondains. Elle a en horreur les parfums de la rose, de la violette, du muguet, de l'héliotrope, du jasmin, qui occasionnent chez elle des migraines, vertiges, *nausées, vomissements*, palpitations, syncopes. Ces troubles sont presque toujours précédés ou accompagnés d'éternuements et d'enchifrènements légers. Ayant fait sentir de l'essence de roses à la jeune fille, la muqueuse nasale s'injecte presque aussitôt.

Obs. II. — In *Aphonies d'origine olfactive*, 1896.

X... est un garçon de dix-huit ans, névropathe, qui apprend depuis quelques mois le métier de confiseur, et il se plaint de ne pouvoir se livrer à son travail, l'odeur des différentes essences employées en confiserie amenant chez lui des céphalalgies, des *vomissements*, des vertiges, des défaillances, des enrouements. Hypertrophie peu marquée de la muqueuse, à la partie antérieure du cornet inférieur droit. Aucune zone d'hyperesthésie.

Nous soumettons pendant quelques minutes le malade à l'in-

fluence de l'essence de pommes (éther amylacétique), et nous constatons bientôt une injection et une tuméfaction de la muqueuse nasale, plus accusée du côté droit; puis de la céphalalgie frontale, des vertiges et des *nausées*.

Obs. III. — In *Épistaxis dues aux odeurs*, 1897.

Mme X..., âgée de trente-deux ans, neuro-arthritique, d'un caractère irritable, a de tout temps éprouvé une grande aversion pour le parfum des fleurs, surtout le lilas, la rose, la jacinthe, la tubéreuse, le gardenia, le mimosa, qui déterminent de la migraine et des vertiges le plus ordinairement. Cependant, à deux reprises différentes, ayant été placée, dans des dîners, auprès de corbeilles de fleurs odorantes, elle fut prise de céphalalgie, *nausées* et de saignements de nez. Les préparations de toilette au musc, ambre, civette, benjoin, restent sans effet chez cette malade.

Obs. IV. — In *Épistaxis dues aux odeurs*.

X... est un jeune étudiant qui a toujours été incommodé par l'odeur de certaines substances en combustion, il ne peut supporter les produits volatils qui se dégagent du beurre, de la graisse, de l'huile, de la corne brûlée; s'il passe près de l'atelier d'un maréchal au moment où l'on ferre un cheval, si, dans la rue, on répare un trottoir avec de l'asphalte, il doit aussitôt se sauver. Pour peu qu'il reste soumis quelques moments à l'influence de ces sensations olfactives, il est pris de malaises, d'éternuements, céphalgie, vertige et parfois de *nausées* et *vomissements*.

L'odeur qu'il redoute le plus est celle produite par la combustion du pétrole. Ayant voulu un jour suivre en bicyclette une automobile, il fut atteint de migraines, *nausées*, syncope et épistaxis. Il aime beaucoup les parfums de toilette, eau de Cologne, Portugal, patchouli et les senteurs de la plupart des fleurs.

Obs. V. — In *Urticaire et odeurs*, 1899.

X..., âgé de quinze ans, très irritable, ne peut percevoir l'odeur de l'huile, de la graisse, du pétrole, de la corne brûlée, de l'essence de térébenthine, de la benzine, du phénol, sans voir survenir, à des degrés variables suivant les cas, de la céphalalgie frontale, des *nausées* et *vomissements*, de l'oppression, phénomènes ordinairement précédés d'éternuements, d'écoulement nasal et d'enchifrènement. Nous avons été appelé auprès de ce malade dans les circonstances suivantes. Un flacon de sulfure de carbone est, en

partie, répandu sur les vêtements du jeune homme, qui ne peut s'en débarrasser aussitôt. Les éternuements et autres symptômes nasaux ne tardent pas à paraître, puis se montrent de la céphalalgie frontale, des *nausées*, et un accès d'asthme. Enfin, nous assistons au développement d'une éruption ortiée.

Obs. VI. — In *Vertiges et odeurs*, 1901.

X..., peintre paysagiste, trente ans, affecté d'*hay fever*. Les parfums de toilette lui sont très désagréables, leur action prolongée amène un malaise général, de la migraine, des troubles de la vue, des vertiges, des *nausées* et même de l'oppression en dehors des mois de mai et de juin. Nous faisons respirer au malade du *new mown hay*, bouquet composé par les parfumeurs, dont l'odeur correspond assez bien aux émanations du foin, et nous voyons se manifester successivement éternuements, cuisson aux yeux, hypersécrétion nasale, coloration et gonflement de la muqueuse, puis céphalalgie, malaise, éblouissement, vertige, *nausées*, tendance à la syncope.

Obs. VII. — In *Vertiges et odeurs*.

X..., âgé de trente-six ans, employé dans un grand magasin, ne peut souffrir les parfums de toilette et les odeurs de certaines fleurs, de la jacinthe et du lilas surtout, qui provoquent des maux de tête, des *nausées*, des mouches volantes, des sueurs froides et une faiblesse générale.

En mars 1896, il doit rester assez longtemps exposé aux émanations multiples que répand le rayon de parfumerie, et après des éternuements répétés, de l'écoulement nasal, surviennent de la céphalalgie frontale, des *nausées*, des *vomissements* et des vertiges.

En juin 1898, se trouvant en voyage, il se met au lit le soir, bien portant, passe une nuit agitée avec des cauchemars, et le matin, au réveil, il a du vertige, de la céphalalgie et des *nausées*. Il a couché dans une chambre où est une grande armoire remplie de linge parfumé à la peau d'Espagne (musc, civette, essence de roses, de verveine, etc).

A ces sept observations, assez significatives, nous ajouterons encore deux faits qui nous semblent très concluants.

Obs. VIII. — Mme X... est une dame de trente-cinq ans, qui paraît jouir d'une excellente santé; son père, son frère ont des

crises d'oppression; elle est mère d'une fillette qui est également asthmatique. Obésité précoce; tempérament nerveux, très impressionnable.

Au mois de juillet dernier, cette personne fait une excursion dans les environs du Mont-Dore avec une compatriote qui, ce jour-là, a exagéré l'usage de l'ylang-ylang. A l'aller du voyage, le temps est beau, la voiture est découverte, Mme X... éprouve des inquiétudes plutôt qu'un malaise défini. Mais, au retour, éclate un orage; le landau doit être complètement fermé, et l'action du parfum se fait vivement sentir. Le sujet est pris de lourdeur à la tête, de *nausées*, de vertige, de *vomissements*. Sueurs abondantes d'abord, puis sensation de froid et état presque syncopal.

Quelque temps après, nous voyons, en présence de sa fille et de sa compagne de route, la malade, qui ne nous fournit aucun renseignement. Grande faiblesse, sentiment de vide dans la tête, pouls petit et fréquent, langue légèrement saburrale. Nous concluons à une indigestion et prescrivons un purgatif salin.

Le lendemain, nous trouvons Mme X... à peu près rétablie; elle nous confie alors, en l'absence de témoins, à quelle cause elle attribue son indisposition, et nous dit que, depuis son enfance, elle a en aversion la plupart des parfums de toilette au point d'en être fort gênée dans ses relations mondaines; à différentes reprises, n'ayant pu se soustraire assez rapidement à l'influence des émanations odorantes, elle a été affectée d'accidents semblables à ceux de la veille.

Le sujet veut bien consentir à ce que, quelques jours après, on place pendant son sommeil, auprès de son lit, un mouchoir parfumé avec de l'extrait de ylang-ylang (tonka, musc, tubéreuse, néroli, iris). Au bout d'une heure, elle se réveille avec de la céphalalgie et des *nausées*.

Obs. IX. — M. X... est un jeune avocat, d'excellente santé, de tempérament neuro-arthritique. Il est sur le point de se marier, et est invité à dîner, au mois de mai, chez des parents de sa fiancée qui habitent les environs de Paris. Il se met à table en de très bonnes dispositions et tout se passe bien jusqu'au dessert; à ce moment, on ouvre la croisée de la salle à manger, et bientôt après M. X... se sent mal à l'aise: faiblesse, sueurs froides, puis *nausées* et *vomissements*.

Le sujet ne s'est pas trompé sur la cause des accidents, il a perçu l'odeur d'acacias en fleurs (robinier, faux acacia), qui sont autour

de la fenêtre ouverte, et s'excuse de ne pas avoir osé avouer sa vive répulsion pour ces émanations.

Un parent de la jeune fille, qui a accepté ces explications avec incrédulité et redoute des habitudes d'intempérance, vient nous conter la mésaventure de M. X..., avec qui nous sommes mis en rapport.

Le malade nous dit que son père est atteint d'*hay fever* chaque année à la floraison; lui n'a jamais éprouvé aucun symptôme de l'affection, pas d'éternuements spasmodiques, pas de rhinorrhée, pas de phénomènes dyspnéiques, mais au printemps il est fort incommodé par l'odeur des lilas et des acacias en fleurs, qui détermine des migraines, des envies de vomir et des rejets alimentaires lorsqu'il ne peut échapper assez tôt à l'action de ces senteurs. Il y a douze ans, élève de rhétorique dans un lycée de province, il dut se faire dispenser d'aller aux récréations dans une cour plantée d'acacias au moment où ces arbres fleurissaient. Plus tard, il fut assez violemment éprouvé, après avoir passé une partie de la nuit dans une chambre où l'on avait placé un gros bouquet de lilas.

Quelques jours après, M. X... veut bien respirer de l'extrait de lilas. Quelques éternuements, légère injection de la muqueuse nasale, sensation de malaise général, pesanteur au creux de l'estomac, éructations, envies de vomir, un peu de céphalalgie.

C'est à dessein que nous laissons de côté certains faits où les nausées et vomissements peuvent être imputés à des sensations gustatives. Tel est, par exemple, le cas cité par Bartholin, qui a connu une famille dont tous les membres avaient pour le beurre et le fromage une antipathie des plus prononcées, au point que des enfants, engagés par des caresses à surmonter leur répugnance pour ces substances alimentaires, éprouvèrent constamment, après en avoir mangé, des nausées et des épistaxis.

Et cependant, dans les faits de ce genre, le réflexe nauséeux se rattache le plus souvent au nerf olfactif plutôt qu'au lingual et au glosso-pharyngien. En effet, les physiologistes nous enseignent qu'il n'y a que deux espèces de corps vraiment sapides, les amers et les sucrés. On prend souvent pour des perceptions gustatives, des sensations uniquement

transmises par les terminaisons de la première paire. D'après Mathias Duval, les viandes rôties, les fromages, certaines boissons vineuses et autres doivent leurs propriétés sapides au développement d'acides gras ou d'éthers particuliers qui sont odorants. Si l'on se bouche le nez en mangeant, ou si, par suite d'un simple rhume de cerveau, les fosses nasales ne sont plus perméables, on s'aperçoit que la plupart des aliments solides ou liquides n'ont plus de saveur.

Quoi qu'il en soit, nous avons préféré ne nous appuyer que sur des cas de nausées et vomissements déterminés par des odeurs, en dehors de toute intervention de l'organe du goût. Dans les observations II, VI, VIII, IX, nous voyons les accidents reproduits expérimentalement en faisant respirer aux malades de l'essence de pommes, du *new mown hay*, de l'ylang-ylang ou de l'extrait de lilas. Chez d'autres sujets, les phénomènes ont été manifestement occasionnés par les senteurs de fleurs variées, rose, violette, muguet, héliotrope, jasmin, jacinthe, tubéreuse, gardenia, mimosa, acacia, par les émanations du musc, ambre, civette, patchouli, qui entrent dans la composition des parfums de toilette. Nous avons eu aussi à incriminer les odeurs de la corne, de l'asphalte, du pétrole, de la graisse en combustion, de la térébenthine, de la benzine, du phénol et du sulfure de carbone chez deux personnes. En somme, dans la majorité des faits, nous ne nous sommes pas trouvé en présence d'exhalaisons considérées comme désagréables.

Peu importe donc la nature de l'agent odorant. Les effluves les plus suaves peuvent être les seules dont on ait à redouter la nocivité. Le développement des troubles résulte, avant tout, d'une hyperexcitabilité particulière des filets de l'olfactif et d'une susceptibilité exagérée dans le centre nerveux de la nausée et du vomissement, conditions étiologiques appartenant d'ordinaire au nervosisme et surtout au neuro-arthritisme.

Comme nous l'avons déjà soutenu, nous ne pensons pas que les impressions olfactives soient transmises directement

à la région cérébro-spinale par les racines de la première paire cranienne; notre opinion est qu'elles y parviennent par l'intermédiaire du trijumeau. En effet, l'apparition des accidents est d'ordinaire précédée ou accompagnée de phénomènes vaso-moteurs de la pituitaire, éternuements, enchifrènement, écoulement séreux; à différentes reprises, nous avons vu le gonflement et la coloration de la muqueuse nasale se produire sous nos yeux.

L'excitation des terminaisons du nerf olfactif a retenti, par voie réflexe, sur les *nervi erigentes* du tissu caverneux, qui sont fournis par le trijumeau et le grand sympathique, et nous savons que la racine inférieure du trijumeau gagne le bulbe où Lauder Brunton place le centre d'innervation qui préside au vomissement. Ce centre excité donne naissance à la sensation de nausée et puis à un ensemble d'actes réflexes dont les pneumogastriques, par la branche motrice du spinal, et le sympathique par les fibres lisses de l'estomac, sont les véritables instruments.

En outre des noyaux du spinal, du pneumo-gastrique et du glosso-pharyngien, se trouvent également situés dans la région bulbaire, les centres vaso-moteurs, le noyau interne du nerf labyrinthique, l'olive supérieure, le noyau du facial. De là, la concomitance possible de ces manifestations variées, céphalalgies, vertiges, frisson, pâleur, sueurs froides, mouches volantes, éblouissements, palpitations, faiblesse, syncope, oppression, toux, que nous avons constatés chez nos malades à côté des nausées et vomissements. Il s'agit là de troubles par irradiation, qui s'engendrent réciproquement les uns les autres, et plus ou moins facilement suivant les localisations réactionnelles du bulbe chez chaque individu.

L'association de ces différents phénomènes se présente souvent dans le mal de mer, dont la nausée (ναυς, vaisseau) est un des symptômes les plus constants. Nous avons déjà fait connaître nos vues sur la pathogénie de la naupathie, et avons déclaré nous rallier à l'opinion la plus répandue, que,

dans la grande majorité des cas, l'affection tenait aux oscillations du navire, aux mouvements de tangage, de roulis, et à l'action produite sur la vue par les vagues et la mobilité des objets environnants. Mais nous avons ajouté que chez quelques sujets, ces conditions étiologiques ne pouvaient entrer en ligne de compte, et que, dans le développement du cortège symptomatique, il fallait accorder une part prépondérante au facteur olfactif.

A l'appui de cette manière de voir, nous pouvons invoquer plusieurs faits où l'emploi nasal de tampons imbibés de cocaïne a donné de bons résultats, et quelques cas, analogues à celui que nous avons déjà cité, où le syndrome naupathique a été déterminé par la simple visite d'un paquebot dont on faisait la toilette et dont les grues fonctionnaient pour le chargement des marchandises. Le mélange d'odeurs qui se dégage du bâtiment peut alors être seul mis en cause.

Et parmi les auteurs qui se sont occupés du mal de mer, nous trouvons Guillabert, De Rochas et Rey, qui attribuent aux exhalaisons inhérentes au bateau une influence occasionnelle, bien que secondaire, dans la production des nausées et vomissements; ils ont observé que l'odeur des matières goudronnées, de la graisse, de l'huile, que les émanations s'échappant de l'intérieur du navire, en particulier de la cale, des cabines et du faux pont, venaient en aide au principal élément génésique, aux oscillations du bateau.

Ce sont encore là des arguments en faveur de la thèse que nous soutenons, à savoir que les nausées et vomissements doivent être classés parmi les névropathies réflexes d'origine olfactive.

II

Passons maintenant à l'examen d'autres faits, assez rares, est vrai, où des perceptions odorantes ont encore eu un tentissement du côté des organes de la digestion, et repro-

duisons d'abord les quelques renseignements bibliographiques que fournit la littérature médicale à propos des troubles intestinaux.

Hannemann *(Ephem. Nat. Cur.)* parle d'un habitant de Copenhague qui, dans sa jeunesse, éprouvait de violentes *coliques* lorsqu'il flairait des citrons. Il légua cette susceptibilité nerveuse à ses enfants, qui, jusqu'à l'âge de vingt ans, montrèrent la même sensibilité à l'action du citron, et qui, plus tard, furent pris de hoquet chaque fois qu'ils sentaient une pomme de reinette.

Debay rapporte que l'odeur de l'anis produisait un puissant effet *carminatif* chez Voltaire, qui en était singulièrement incommodé.

Bruyerinus *(De re cibaria)* dit que le frère de Jean Quercet, secrétaire de François Ier, avait une perte *hémorroïdale* sous l'influence de l'odeur des pommes cuites. Les pommes de reinette et les pommes d'api amenaient des saignements de nez et de fortes quintes de toux chez Jean Quercet et chez un autre frère.

Dès 1682, Van Helmont *(Opera omnia)* discute dans plusieurs chapitres de son ouvrage les effets des parfums sur la production non seulement de l'épilepsie, mais encore de la migraine, des nausées, des vomissements, du vertige, de la *dysenterie* et autres affections.

Nous nous contentons de signaler ces phénomènes, coliques, flatuosités, flux hémorroïdal, dysenterie, car nous n'avons jamais observé de cas de ce genre.

A propos de symptômes diarrhéiques, nous ne ferons état que des témoignages de Lémery et de John Mackenzie, qui paraissent bien s'appuyer sur des faits attribuables à des impressions olfactives.

Lémery (*Mém. Acad. des sciences,* 1699) raconte « que deux personnes qui restèrent, durant cinq ou six heures, dans une chambre où il y avait des roses pâles, furent violemment purgées par haut et par bas ».

John Mackenzie (IXe Congrès Assoc. laryngol. amér.), dans son étude sur *Le réflexe nasal pathologique,* écrit : « Chez certains individus, ou même dans des familles, on voit une antipathie particulière pour certaines fleurs ou aliments se manifester par des épistaxis, des purgations violentes, ou même par des convulsions épileptiformes. »

Il nous est difficile d'accepter l'interprétation donnée par les auteurs à certains cas de diarrhée déterminée par les poussières de substances drastiques. Par exemple, Boyle dit qu'un de ses amis ayant fait piler de l'ellébore noir, tous ceux qui étaient dans la même chambre furent purgés.

Sennert *(Encyclop.)* a vu la coloquinte amener les mêmes accidents.

Smetius rapporte que plusieurs personnes ont été purgées par la seule odeur de la boutique d'un pharmacien.

Panaroli *(Iatrologism)* affirme avoir été lui-même atteint de diarrhée, à deux reprises différentes, après avoir assisté à la préparation d'une potion purgative.

Et Whytt *(Traité des mal. nerv.)* soutient à ce sujet que le flux intestinal ne se produit pas si les individus sont affectés de coryza aigu, ou si un épaississement chronique de la muqueuse nasale s'oppose au contact des particules odorantes avec les terminaisons olfactives. Nous sommes plutôt porté à croire qu'il s'agit alors de phénomènes d'absorption générale. Les substances incriminées tenues en suspension dans l'atmosphère, sous la forme pulvérulente, ont été introduites dans l'économie par la déglutition et par la respiration. Et Rabuteau enseignait, dans son cours de thérapeutique, qu'il suffisait d'une très faible dose de poudre de coloquinte absorbée par les voies aériennes pour donner lieu à des effets purgatifs.

Nous connaissons aussi les faits analogues à celui relaté par Schneider *(De Osse cribrif.),* qui a donné des soins à une jeune fille qui fut abondamment purgée après avoir perçu l'odeur d'une potion purgative destinée à sa sœur, et que

cette dernière avala sans résultat. Mais doit-on mettre en cause ici les principes odorants? N'a-t-on pas plutôt affaire à une diarrhée émotive par auto-suggestion?

Nous ne tiendrons donc pas compte de ces cas, d'interprétation douteuse, pour établir que des accidents diarrhéiques ont parfois pour point de départ des sensations olfactives, ainsi que le montrent les deux observations qui suivent.

Obs. X. — Mme X... vient, en avril 1900, nous demander d'examiner ses fosses nasales. Depuis quelques mois elle respire moins bien d'un côté du nez et mouche par moments des mucosités peu épaisses, assez abondantes. Disons de suite que nous constatons une rhinite hypertrophique gauche, surtout marquée sur le cornet inférieur.

La malade veut aussi savoir si on ne doit pas rattacher à cette affection des dérangements intestinaux et des migraines que provoquent chez elle les émanations de la graisse et de l'huile en combustion.

En dehors d'un certain degré de nervosisme, état général excellent, pas de troubles gastriques; en temps ordinaire, fonctionnement régulier des organes abdominaux.

Mme X... nous dit que les parfums des fleurs et des préparations de toilette lui sont très agréables, mais qu'elle a toujours eu de la répulsion pour l'odeur d'une lampe à huile qui file, d'une chandelle qui s'éteint, d'une cuisine où brûle de la graisse.

A l'époque de son mariage, elle dut habiter, dans une usine, un appartement voisin du local des machines. Elle fut, à de nombreuses reprises, affectée de maux de tête, coliques et diarrhée, dont on ne put pendant quelque temps découvrir la cause. Enfin, elle finit par remarquer que les symptômes intestinaux paraissaient lorsque le vent, soufflant d'ouest, poussait du côté de son habitation les exhalaisons des machines. L'exactitude du fait ayant été vérifiée, la malade abandonna l'usine, et fut débarrassée des coliques et manifestations diarrhéiques.

L'influence nocive des mêmes odeurs se montre également lorsque Mme X... voyage en chemin de fer, certains jours où, par des conditions atmosphériques mal définies, les corps gras de la locomotive, des essieux, laissent sentir plus activement les produits volatils qu'ils dégagent. Pendant plusieurs années, elle a dû renoncer à monter dans des trains qui manquaient de wagon-toilette. L'emploi nasal de tampons d'ouate imbibée d'une solution

de cocaïne lui permet maintenant de voyager par tous les temps, sans avoir un dérangement d'entrailles.

La malade nous dit encore qu'un soir, s'étant endormie dans un fauteuil, près d'une lampe à huile qui filait, elle se réveilla, au bout d'un quart d'heure, avec un léger mal de tête, des éternuements, et de l'hypersécrétion nasale; pendant la nuit, elle eut plusieurs selles liquides.

Obs. XI. — X... est le frère d'un camarade médecin; il appartient à une famille de neuro-arthritiques, qui compte plusieurs asthmatiques parmi ses membres. Il y a une vingtaine d'années, il a commencé des études médicales, mais il a dû les abandonner parce qu'il ne pouvait supporter l'odeur de l'acide phénique.

Entrait-il dans une salle de chirurgie dont l'atmosphère était viciée par des émanations phéniquées, il était pris de malaise, de palpitations, d'angoisse; sa vue se troublait, son corps se couvrait de sueurs, alors qu'il n'éprouvait aucun symptôme en fréquentant les services où le phénol n'était pas utilisé.

Un jour, à la salle d'opération de l'hôpital Beaujon, le spray fonctionnait pendant une laparotomie. X... essaya de se faire violence, dans le but d'arriver à l'accoutumance; il s'efforça de résister aux troubles ordinaires, mais finit par tomber en défaillance. Il perdit connaissance. Pendant la journée et la nuit suivante, il se plaignit de vives démangeaisons sur tout le corps, sans la moindre éruption; il eut plusieurs évacuations diarrhéiques.

X... se défend énergiquement d'être impressionné par la vue du sang, il a pu impunément assister à de grandes opérations pratiquées sans emploi de phénol. Il est convaincu que l'élément émotif ne joue aucun rôle dans son cas. Il a, du reste, été assez fortement purgé après avoir séjourné plusieurs heures dans une chambre où il avait cherché à tolérer l'odeur d'une solution phéniquée répandue dans la pièce.

Quel est le mécanisme de production de ces diarrhées dues aux odeurs? L'influence du système nerveux sur l'hypersécrétion des liquides intestinaux est connue de tous; chacun sait qu'une grande joie, une violente douleur morale, la peur, la colère, en un mot les émotions vives, sont parfois suivies d'un mouvement diarrhéique. Le centre vaso-moteur reçoit alors une excitation d'ordre psychique et la transmet aux

vaso-dilatateurs de l'intestin. Dans la diarrhée d'origine olfactive, l'impression part des filets terminaux de la première paire, et arrive, par l'intermédiaire du trijumeau, à la région bulbaire, d'où elle parvient aux glandes intestinales.

III

Il est encore, du côté des voies digestives, des troubles sécrétoires qui doivent être rattachés à l'action des émanations odorantes; nous voulons parler de la surabondance du liquide salivaire, qu'on peut avoir occasion de rencontrer, et qu'il est, dès lors, intéressant de signaler.

La salivation ne résulte pas de l'irritation directe produite par les aliments sur les glandes salivaires, qui sont trop éloignées de la muqueuse buccale; il est généralement admis que cet acte physiologique est sous la dépendance d'un phénomène réflexe qui a pour point de départ les ramifications du nerf lingual et du glosso-pharyngien, et parfois du pneumogastrique. Mais, étant données les relations étroites que nous avons déjà signalées, qui existent entre le goût et l'olfaction, n'y a-t-il pas lieu de se demander si les terminaisons de la première paire ne prennent aucune part au transport de l'excitation sur le centre nerveux de la salivation, qui siège encore dans la moëlle allongée? En tout cas, nous savons, par l'observation de chaque jour, que l'odeur d'un mets savoureux « fait venir l'eau à la bouche ».

Bien plus, la sécrétion parfois s'accroît dans de notables proportions; l'écoulement peut même aller jusqu'au ptyalisme.

Whytt *(loc. cit.)* écrit : « Il suffit qu'un individu qui a faim sente l'odeur d'un aliment qu'il aime pour que la salive lui coule en abondance. »

Debay *(Les parfums et les fleurs)* dit que : « Deux gastronomes, l'un des rives de la Tamise, l'autre des bords de la Garonne, éprouvaient subitement une salivation fluente

lorsque leur odorat était affecté d'une odeur favorite. Chez l'Anglais, c'était le fumet du rosbif qui ouvrait les glandes salivaires; chez le Français, c'était l'odeur des truffes. »

Willemin *(Diction. Dechambre)* note que le parfum d'un aliment inonde la bouche de salive, et rappelle que Magendie a connu une personne chez qui la même impression déterminait un jet de salive projeté à plusieurs pieds de distance.

Il s'agit là de substances alimentaires qui avaient été déjà mises en contact avec la muqueuse linguale, si bien qu'on peut, à la rigueur, en attribuer les effets à un réflexe cérébral, par idée, par souvenir. Mais dans les faits qui suivent, le flux salivaire a été manifestement provoqué par l'odeur de plantes, de fleurs, de préparations de toilette, de produits médicamenteux, sans une intervention quelconque de substances nutritives.

Bierlingius *(Adv. Cur. cent.)* raconte qu'une femme de haute naissance, visitée par des jeunes filles dont les cheveux étaient couverts de poudre de troène très odorant, fut si vivement affectée par cette odeur qu'elle fut prise immédiatement de douleurs de tête très vives et de ptyalisme abondant.

Whytt nous apprend que : « les émanations de l'eau de la Reine de Hongrie, flairées avec force, font venir beaucoup de salive à la bouche. »

Nous-même *(Vertiges et odeurs)* nous avons donné des soins à une jeune femme, atteinte d'une névralgie à la nuque et à l'épaule, chez qui, après une application de salicylate de méthyle, survinrent de la céphalagie, du vertige et une sécrétion abondante de salive, phénomènes qui cessèrent après quelque temps passé au grand air. Ces symptômes ne préoccupèrent pas la malade, qui les avait déjà présentés à différentes reprises, après avoir subi l'influence de certaines fleurs et parfums, vanille, lavande, néroli, patchouli. En faisant respirer de l'essence de menthe au sujet, il nous a été

possible d'amener en quelques minutes des éternuements et de l'enchifrènement.

Voici, en outre, un cas de ptyalisme des plus probants.

Obs. XII. — X... est un jeune Américain, âgé de vingt ans, que nous voyons au Mont-Dore en juillet 1901; très nerveux, très irritable, il paraît jouir d'une bonne santé. Grand et vigoureux, il excelle dans les différents sports. Pas le moindre essoufflement en dehors des crises dyspnéiques qui accompagnent quelquefois des accès de *Rose Cold*, affection dont est atteint le malade depuis l'âge de quatorze ans, et pour laquelle il a sans succès suivi autrefois différents traitements médicaux et rhino-chirurgicaux. A l'examen rhinoscopique, la muqueuse est gonflée et injectée du côté droit, où il existe sur la cloison, au niveau du cornet moyen, une zone hyperesthésiée. Si l'on touche ce point avec une sonde, le malade est pris d'éternuements et de larmoiement.

X... nous dit qu'au début les symptômes faisaient, en Amérique, leur apparition au mois de juillet et se manifestaient, après une promenade à la campagne, sous forme d'éternuements répétés, d'écoulement aqueux, d'obstruction nasale, de cuisson, rougeur aux yeux, de larmoiement et aussi d'un fréquent besoin de crachoter.

En 1898, commencèrent les phénomènes dyspnéiques. Lorsque le coryza vaso-moteur doit occasionner un accès d'asthme pendant la nuit, le malade en est averti par une salivation, abondante durant le jour, qui s'atténue et cesse à mesure que l'oppression se développe.

X... ne pense pas que, dans son cas, il y ait lieu d'incriminer les poussières, la lumière du soleil, la chaleur, les bons repas, les boissons alcooliques, les orages. Il soupçonna d'abord le pollen des plantes; mais, à l'heure actuelle, il accuse l'odeur des fleurs, depuis surtout que les accidents nasaux, oculaires, salivaires et bronchiques, se montrent également en dehors de la période estivale, sous l'influence des parfums.

Venu en France, en août 1900, le malade n'a eu, pendant la mauvaise saison, que deux crises, l'une à Paris, après avoir passé la soirée au théâtre, près d'une dame parfumée avec un bouquet à la Maréchale; l'autre à Cannes, après avoir été exposé peu de temps aux effluves du mimosa. Dans ces deux atteintes, le ptyalisme fut le symptôme dominant; la dyspnée fut, au contraire, peu marquée.

Vers le milieu de mai, le sujet, qui était affecté plus tardi-

vement en Amérique, crut pouvoir sans inconvénient aller à la campagne et déjeuner sous une tonnelle, dans un jardin en pleine floraison. De violents accès d'asthme revinrent pendant six nuits consécutives, alors que la salivation était peu accentuée. Il y a donc à souligner une certaine alternance entre l'intensité des troubles salivaires et bronchiques.

Les senteurs les plus redoutées sont celles de la rose, de la violette, du jasmin, de la tubéreuse, de la lavande, du Portugal, de la Rondeletia.

Au Mont-Dore, X... veut bien se soumettre pendant plus de dix minutes à l'action de l'eau de lavande pulvérisée; des éternuements, de l'enchifrènement, de la cuisson aux yeux et de la céphalalgie ne tardent pas à paraître. Puis vient la salivation: en une heure environ, le malade rejette plus d'un demi-litre de salive. La crise est rapidement enrayée par l'emploi nasal de l'acide carbonique chaud qui se dégage des sources thermales.

Cette hypersécrétion salivaire due aux parfums est une simple variété du ptyalisme envisagé comme névropathie nasale et étudié d'abord par Hack et par Fraenkel, qui les premiers en ont rapporté des observations.

Nous-même, dès 1887 (*Vertige nasal*), nous avons cité le fait d'un confrère chez qui l'usage du tabac à priser amenait une rhinite vaso-motrice avec céphalalgie frontale, vertige et salivation très abondante. En 1900 (*Du gaz carbonique*), nous avons parlé d'un contrôleur de théâtre qui, après avoir respiré la poussière des routes, était pris d'éternuements paroxystiques, de rhinorrhée et d'une pesanteur presque douloureuse dans la mâchoire inférieure avec salivation très exagérée.

Trasher et Bosworth ont aussi, chacun, publié deux cas du même genre, dont la guérison a été obtenue par un traitement rhino-chirurgical.

Enfin, le ptyalisme a été signalé chez les enfants porteurs de végétations adénoïdes, et, en la circonstance, une rhinite hypertrophique concomitante provoque la névropathie nasale. L'excitation du trijumeau est alors primitive et n'est plus

précédée d'un réflexe partant des filets de la première paire, comme dans la variété olfactive.

Il nous reste à dire quelques mots de l'odontalgie et du spasme œsophagien, accidents que nous n'avons trouvés mentionnés nulle part et qui, cependant, peuvent être également engendrés par les odeurs.

En ce qui concerne l'odontalgie, nous n'avons pas d'observation personnelle à enregistrer, mais nous avons connaissance d'un fait dont l'authenticité nous a été affirmée par nos regrettés maîtres, Jules Simon et de Saint-Germain, vieux camarades du malade. Ce client, dirigeant une savonnerie, s'intéressait à nos recherches sur les parfums, et il aimait à raconter que, dans sa jeunesse, alors qu'il était atteint de coryza spasmodique, il ressentait de violentes douleurs dans la mâchoire supérieure gauche chaque fois qu'il sentait l'odeur du poisson de mer un peu avarié. Deux dents absolument saines lui avaient été extraites sans le moindre résultat, sa dentition étant alors en très bon état. Ces phénomènes névralgiques avaient cessé lorsque l'odorat du malade avait faibli par le développement de polypes muqueux. Nous avons donné plus tard des soins au sujet, devenu très emphysémateux; il n'avait plus qu'à intervalles éloignés des crises d'asthme atténuées, sur la production desquelles l'élément nasal ne paraissait prendre aucune part.

Nous estimons qu'il s'agit encore là d'une névrose réflexe émanant de l'olfactif et du trijumeau. L'odontalgie, du reste, a depuis longtemps été inscrite par Heymann sur la liste des névropathies nasales.

Hack est du même avis : « Je suis persuadé, » dit-il, « que maintes attaques névralgiques dans les dents du maxillaire supérieur prennent leur origine dans l'irritabilité exagérée de la muqueuse du nez. » Il croit, par vaso-dilatation réflexe, à une hyperémie et à une imbibition séreuse du névrilème des nerfs dentaires.

Nous avons aussi *(Gaz carbonique)* noté le cas d'un vieux

fumeur chez qui, à la suite de froid aux pieds, survenaient, à l'arrière-gorge des poussées hyperémiques, qui envahissaient bientôt les fosses nasales, en donnant lieu à un écoulement abondant, à de violentes douleurs de tête et à des névralgies dans la région dentaire supérieure.

Enfin, pour terminer, disons, en passant, que nous n'avons jamais rencontré de paresthésies pharyngées, sensations de cuisson, de sécheresse, de corps étrangers attribuables aux odeurs, et arrivons au seul fait de spasmes œsophagiens qu'il nous a été permis d'observer, bien que nos recherches aient été dirigées spécialement sur ce point.

Obs. XIII. — X..., âgé de vingt-quatre ans, habite une ville du Nord; son père, asthmatique, à qui nous donnons des soins depuis de longues années, nous l'envoie en octobre 1900, afin que nous examinions son nez et jugions si une lésion nasale ne commande pas aux symptômes œsophagiens qu'il a présentés. Névropathe avéré, caractère très impressionnable, presque mélancolique. Envies fréquentes de pleurer. Vie très régulière, aucun écart de régime, pas d'alcool, pas de tabac.

A l'examen des fosses nasales, éperon cartilagineux assez marqué de la cloison, qui est deviée du côté droit; le calibre du conduit est diminué bien qu'il n'y ait pas de rhinite hypertrophique caractérisée; nous ne découvrons pas de points hyperesthésiés. Dans la gorge, rien d'anormal, pas de pharyngite chronique, les amygdales palatine et linguale ne sont pas volumineuses, pas de végétations adénoïdes.

X... nous dit que les parfums des fleurs et des préparations de toilette ne lui ont jamais été désagréables, mais que de tout temps il a été incommodé par l'odeur de la graisse en combustion, d'une fuite de gaz d'éclairage, de la benzine, du pétrole, du sulfure de carbone, des fosses d'aisances, du malt. Ces émanations, suivant la durée et l'activité de leur influence, amenaient de la céphalalgie, des quintes de toux sèche, des éblouissements, des nausées, vomissements, avec éternuements et enchifrènement.

Une affection grippale avait affaibli le malade, augmenté l'irritabilité nerveuse, déterminé des insomnies fréquentes, lorsqu'en janvier 1898, après avoir mangé une petite quantité de choucroute rance, il fut pris, un soir, de malaise, nausées, renvois odorants, angoisse, sueurs froides, défaillance. Grâce à une potion calmante,

la nuit ne fut pas trop mauvaise; mais, le lendemain, il ne pouvait avaler ni les aliments solides ni les liquides; à chaque essai d'ingurgitation, X... devait aussitôt rejeter ce qu'il avait tenté d'absorber. Sensations de serrement, de strangulation; à la région du cou, en arrière de la partie supérieure de la trachée, douleurs sourdes avec irradiations plus vives entre les épaules. Au bout de vingt-quatre heures, les liquides passaient, et, trois jours après, toute gêne dysphagique avait disparu.

Depuis lors, les phénomènes spasmodiques de l'œsophage se sont montrés à différentes reprises sous l'action des odeurs. Ils ont été surtout marqués dans la circonstance suivante : X... s'était rendu pour ses affaires dans un peignage et avait dû séjourner environ quinze minutes dans une pièce voisine de l'endroit où s'opère le désuintage, c'est-à-dire du local où la laine est débarrassée de son suint par des lavages dans de l'eau chaude alcaline. Nausées, vomissements, céphalalgie, angoisse, suffocation, sueurs froides, état demi-syncopal, puis douleurs constrictives du cou, dysphagie complète des solides et des liquides pendant une semaine, avec régurgitations immédiates.

Les accidents ont encore été caractérisés, mais à un degré moindre, un jour que, X... se trouvant à la campagne, il était resté au lit le matin alors qu'on faisait la lessive du linge dans un pavillon non éloigné de sa chambre. Enfin, les troubles de déglutition ont porté seulement sur les aliments solides, après une partie de pêche où le sujet était placé sous le vent d'une raffinerie peu distante et dont il recevait les émanations désagréables.

Le malade a, en outre, éprouvé plusieurs fois un serrement au cou et une légère gêne à avaler après avoir été exposé aux exhalaisons des substances que nous avons indiquées.

Les faits de ce genre relèveront, sans conteste, de l'*œsophagisme nasal* que nous croyons avoir été le premier à étudier en 1889.

Nous avons montré que, dans certains cas, les troubles dysphagiques avaient une origine nasale, en nous appuyant : 1° sur l'apparition des phénomènes spasmodiques au moment de poussées congestives du côté de la pituitaire; 2° sur leur développement consécutif à des manœuvres excitantes sur la muqueuse des cornets, contact de la sonde, douche liquide, cautérisation; 3° sur la cessation momentanée des

accidents par l'emploi local de la cocaïne ; 4° sur la guérison de l'affection par un traitement rhino-chirurgical. Nous avons donc conclu à l'existence de l'œsophagisme en tant que névropathie nasale, et à l'irritation directe de la moelle allongée par l'intermédiaire du trijumeau.

Dans la variété olfactive, comme pour le vomissement de même provenance, l'excitation primitive vient des filets de l'olfactif, mais elle est encore transmise secondairement au noyau du pneumogastrique par le trijumeau. C'est le mécanisme de production, invoqué déjà pour les différents troubles réflexes d'ordre digestif que nous venons de rattacher à l'influence des odeurs.

REVUE GÉNÉRALE ET ANALYSES

BOUCHE ET PHARYNX BUCCAL

Les angines banales chez les rougeoleux adultes ; études cliniques et bactériologiques, par M. Simonin.

D'après Simonin, 8,45 0/0 des angines, dans la rougeole, sont banales. Elles se montrent surtout à la fin de l'exanthème. L'angine diffuse est rare. Ce sont principalement des amygdalites ou péri-amygdalites. Elles sont, en général, bénignes. Quelquefois, pourtant, elles se compliquent d'accidents inflammatoires du côté des séreuses articulaires, des synoviales tendineuses, de l'endocarde ou du myocarde. D'ordinaire, les agents microbiens le plus souvent rencontrés sont le streptocoque et le staphylocoque pyogène dépourvu de sa fonction chromogène.

Comme conclusion, il faut désinfecter avec un soin méticuleux la gorge des rougeoleux, surtout chez les cavaliers, qui sont le plus fréquemment atteints à cause de leur contact avec les chevaux. (Soc. méd. des hôpit., 23 janv. 1903 ; *in Presse méd.*, n° 8, 1903.) Dr Kaufmann.

Chancre de la gencive supérieure, par MM. GAUCHER et CHIRAY.

L'étiologie est seule intéressante en ce cas. La malade avait été soignée par un dentiste au moment de sa maladie. Il s'agissait de savoir si l'on pouvait accuser les instruments de l'infection. Heureusement pour l'antisepsie, la cause était tout autre. (*Presse méd.*, n° 12, p. 163, 1903.)

Dr KAUFMANN.

CAVITÉS ACCESSOIRES

Sur un cas particulier de sinusite maxillaire chronique *(A proposito di un caso anomalo di sinusite mascellare cronica)*, par le Dr STRAZZA.

Il s'agit d'un cas de sinusite maxillaire chronique opéré par la fosse canine. Au lieu de pénétrer directement dans le sinus, le ciseau rencontra une paroi osseuse dure et compacte. Le sinus existait, mais sa cavité, très rétrécie, était située à la partie supérieure, près de l'orbite. Les fongosités qu'elle contenait furent enlevées, la brèche ovale laissée ouverte, et la guérison fut complète au bout de trois mois.

L'auteur est d'avis que le sinus doit être laissé largement ouvert. Ainsi donc, le premier temps du traitement sera le tamponnement, ensuite les lavages à l'eau bouillie. Si, par hasard, des fragments alimentaires pénètrent dans la cavité sinusienne, ils en seront facilement expulsés par l'eau du lavage, tandis que l'ouverture très rétrécie que l'on obtient par la voie nasale ou par la trépanation de l'alvéole augmente considérablement les difficultés de l'expulsion.

Cette méthode, en outre, permet d'éviter les erreurs de diagnostic. Il se peut que ce sinus maxillaire soit divisé en plusieurs loges et qu'une seule de ces loges soit suppurante. Alors, si on limite l'intervention à une petite ouverture, d'après le système de Krause, on peut pénétrer dans une loge saine et par cela être amené à nier l'existence de la suppuration.

Dans le cas présent, la trépanation simple par alvéole ou à travers la paroi du nez aurait abouti à une erreur de diagnostic. (*Ann. di laringol.*, anno III, 1902.)

Dr G. DUPOND.

LARYNX ET TRACHÉE

Des manifestations laryngées de la grippe, par le professeur MOURE, de Bordeaux.

L'auteur divise les formes observées en catarrhale, infiltro-œdémateuse, ulcéreuse et myopathique.

Dans la première, on observe des sensations de sécheresse, de chatouillement à l'arrière-gorge, avec quintes de toux ou des sensations de brûlure et de cuisson. Voix altérée, asynergique, bitonale. Au laryngoscope, signes d'une simple laryngo-trachéite catarrhale. Un degré de plus, et l'on observe la forme hémorragique. Les troubles vocaux sont dus à la parésie des thyro-aryténoïdiens ou des ary-aryténoïdiens.

Dans la forme infiltro-œdémateuse, on observe de la dysphagie douloureuse, quelquefois de véritables élancements avec sensation d'étouffement. La douleur est surtout violente le soir et la nuit. Le diagnostic est difficile à faire avec certaines laryngites rhumatismales (crico-aryténoïdiennes). Dans ces dernières, la douleur est diurne aussi bien que nocturne. La pression au niveau des cartilages du larynx détermine une douleur qui n'existe pas dans la grippe laryngée. Au laryngoscope, infiltration œdémateuse très prononcée de la région aryténoïdienne. Parfois, immobilisation partielle ou totale de la ou des cordes vocales en position médiane, d'où dyspnée ou phonophobie.

Dans la forme ulcéreuse, les cordes sont ulcérées à leur surface. Ces ulcérations n'existeraient pas sur les bandes ventriculaires, et rarement dans la région interaryténoïdienne. Elles sont symétriques, d'où un double orifice glottique et voix bitonale.

Dans la forme myopathique, il peut y avoir paralysie de tout un groupe de muscles (constricteurs ou dilatateurs). Les spasmes, très rares, ne s'observent que dans les formes bulbaires de la grippe.

Quelquefois, sorte de toux nerveuse à type spasmodique, qui cède à la cautérisation de la muqueuse des cornets inférieurs ou moyens ou à sa cocaïnisation.

Le traitement par la quinine est connu de tout le monde.

Le traitement local consiste en inhalations chaudes faites avec des plantes aromatiques ou autres substances, en fomentations chaudes autour du cou.

En cas d'œdème trop considérable, on pourrait recourir au galvano ou réséquer à la pince coupante les parties trop infiltrées. Les pulvérisations à la cocaïne et à l'adrénaline suffisent en général. Plus tard, attouchement au chlorure de zinc ou au nitrate d'argent. Contre les paralysies, électrisation, massage externe et gymnastique vocale. (*Journ. de méd. de Bordeaux*, 1903, n° 7, p. 105.)

Dr Kaufmann.

OREILLES

Otorrhée chronique compliquée de deux abcès du cerveau et du cervelet; opération; guérison, par M. Laurens.

L'auteur communique l'observation de deux abcès encéphaliques s'étant faites par propagation au cours d'une otite moyenne chronique. Après ouverture des deux loges de l'endocrâne, le malade fut guéri.

L'auteur insiste sur la difficulté du diagnostic et sur l'impossibilité de se rendre compte si l'abcès est extra ou intra-dural. (*Bullet. méd.*, n° 85, 25 oct. 1902.)

Dr Mercier Bellevue.

Un cas de chirurgie cérébrale pour complication d'otite moyenne chronique; guérison, par M. Goris, de Bruxelles.

Jeune fille de vingt-quatre ans éprouvant, depuis le mois de mai, de violentes céphalées, se concentrant parfois derrière les yeux, au centre de la tête. Elles étaient souvent accompagnées de vomissements. Au commencement de juin, diplopie, quand le regard est porté en dehors, due à la parésie du droit externe. A l'ophtalmoscope, œdème papillaire des deux côtés. On pouvait songer à une sinusite sphénoïdale, mais l'examen des oreilles révéla une otite moyenne purulente chronique datant de vingt et un ans, et qui n'avait jamais été soignée. L'auteur pensa à une lésion profonde du rocher. Le nerf moteur oculaire externe passe, en effet, dans une bande de tissu fibreux qui relie la pointe du rocher à la lame quadrilatère du sphénoïde. Un peu plus loin, il

passe dans le sinus caverneux. La compression peut se transmettre au sinus caverneux et à la veine ophtalmique du côté malade. Par l'intermédiaire du sinus coronaire, il peut y avoir compression du sinus caverneux et de la veine ophtalmique du côté opposé. D'où œdème bilatéral de la papille.

L'auteur fit l'évidement pétro-mastoïdien, puis la résection de la base du crâne par l'enlèvement de la paroi supérieure du conduit auditif, d'arrière en avant, de façon à pouvoir, dit-il, soulever le cerveau et atteindre la pointe du rocher avec le bec d'une sonde. La fosse temporale fut réséquée aussi loin que possible. Goris put alors extraire du fond de la plaie osseuse un séquestre mobile d'os extrêmement dur, d'un centimètre environ de côté, en tout point semblable à la pointe du rocher. Guérison complète en quinze jours. Quatre mois après l'opération, elle persistait. (*Ann. des mal. de l'oreille, du larynx, du nez et du pharynx*, n° 1, 1903.)

Dr KAUFMANN.

La région mastoïdienne, par M. Paul BARBARIN.

Après la description des artères, des veines, des nerfs et des lymphatiques; après l'énumération des différents points de repère de la face externe, l'auteur arrive à la configuration intérieure. A propos des cellules mastoïdiennes, il rappelle les recherches de Schwartze et Eysell, de Millet, de Zuckerkandl et de Ricard. Il existe deux sortes de cellules : les squameuses et les pétreuses, séparées par une lame osseuse, vestige de la séparation primitive de l'écaille et du rocher. Cette lame est unique supérieurement. Inférieurement, elle se convertit en un véritable tissu lamellaire. Elle ne forme pas une cloison hermétique entre les deux sortes de cellules. Chez le vieillard, elle se résorbe plus ou moins. Des deux groupes de cellules, l'un est postéro-inférieur ou pétreux, l'autre antéro-supérieur ou squameux.

L'antre est une cellule pétro-squameuse. A la naissance, il se continue directement avec la caisse du tympan. Avant deux ans, il est situé nettement au-dessus du conduit auditif. Chez l'adulte, il est en regard de la moitié supérieure du

conduit, à 5 millimètres en arrière de lui, au-dessous de la ligne sus-mastoïdienne et en arrière de l'épine de Henle. Quelquefois, il est reporté en avant. Il correspond alors à la paroi postéro-supérieure du conduit, mais en avant de l'épine de Henle. Dans ce cas, il est toujours profond.

L'aditus varie suivant les individus. Sur la paroi interne font saillie le canal semi-circulaire externe et le facial.

Suivent les rapports de la carotide et du facial.

Enfin, l'auteur décrit les rapports intra-craniens : cerveau, sinus, cervelet, jugulaire. (*Gaz. des hôpit.*, nos 7 et 10, 1903.)

Dr Kaufmann.

Une affection auriculaire des pays chauds *(Eine Tropenkrankheit der Ohren)*, par M. B. Muller.

L'auteur a eu l'occasion d'observer, chez une douzaine de sujets, officiers (dont 3 médecins) et hommes de troupe ayant tous séjourné pendant un temps plus ou moins long dans les colonies allemandes de l'Afrique, dans la Nouvelle-Guinée et en Chine, une affection auriculaire qui ne paraît pas avoir été observée jusqu'ici dans les pays tempérés, et qu'il croit, pour cette raison, pouvoir considérer comme une maladie des pays tropicaux. Elle débute de façon insidieuse, et, lorsque les patients constatent pour la première fois qu'ils sont atteints de surdité et de bourdonnements, ils s'aperçoivent en même temps que le conduit auditif de l'oreille affectée présente un rétrécissement à peu près complet, consécutif à l'infiltration des parties molles du conduit. Tandis que chez les uns cette infiltration disparaissait rapidement, à la suite de l'application de quelques compresses humides, elle persistait, chez d'autres, assez longtemps et provoquait des douleurs parfois assez fortes et de la fièvre.

Vu le début insidieux de l'affection, il est difficile de se prononcer sur la durée de sa période aiguë; d'après les données approximatives fournies par les patients, elle paraissait varier de trois semaines à plusieurs mois. Quoi qu'il en soit, l'état chronique, qui seul a pu être observé par l'auteur, était caractérisé par l'existence d'une hyperostose

de la paroi antéro-inférieure du conduit ou d'une exostose de sa paroi antérieure, inférieure ou postérieure et par une rougeur hyperémique ou une légère infiltration du revêtement cutané de la portion postérieure du conduit.

Dans tous les cas examinés par M. Müller, l'oreille moyenne paraissait intacte. La surdité et les bourdonnements étaient moins prononcés pendant cette période que pendant la phase aiguë, qui s'était déroulée sous les tropiques. Quelques patients ont déclaré avoir éprouvé du vertige pendant cette dernière phase. Chez quelques-uns d'entre eux, le début de l'affection remontait à plusieurs mois; chez d'autres, à plusieurs années; mais l'intensité des symptômes subjectifs ne paraissait être ni en raison inverse de leur durée, ni en raison directe du degré de l'hyperostose ou des dimensions de l'exostose. Une relation semblait plutôt exister entre l'intensité de la phase aiguë et le degré des troubles subjectifs de la période chronique.

De tous les malades observés par l'auteur, un seul paraissait avoir présenté de l'exostose des conduits auditifs. Quant aux autres, quoiqu'il n'existe pas à ce sujet de données positives les concernant, il est plus que probable que leurs conduits auditifs étaient exempts de toute anomalie, pour cette double raison que les exostoses du conduit auditif sont très rares en Allemagne, et que les individus dont il s'agit étaient des militaires ayant subi devant les conseils de revision un examen aussi minutieux qu'attentif.

On se trouverait donc en présence d'une affection auriculaire ayant débuté chez des Européens pendant leur séjour dans des pays chauds, et qui avait pris une allure chronique après leur retour dans la métropole, pour s'amender ensuite progressivement, indépendamment de tout traitement, jusqu'à la disparition complète de tous les symptômes.

S'agit-il vraiment d'une affection propre aux pays chauds? Les faits suivants semblent justifier une réponse affirmative à cette question : d'un côté des infiltrations douloureuses du revêtement cutané du conduit auditif ont déjà été signalées par Plehn, en ce qui concerne les Européens sé-

journant dans le Cameroun, et observées par Kaschke, chez des Nègres indigènes de la même colonie; d'un autre côté, l'examen d'un grand nombre de crânes péruviens, mexicains et australiens pratiqué par Weleker, Seligmann, Virchow et Ostmann a révélé une proportion assez considérable d'exostoses des conduits auditifs qui, d'après les recherches de Schwartze, seraient également beaucoup plus fréquentes en Angleterre qu'en Allemagne. Or, le premier de ces deux pays avait commencé à envoyer un grand nombre de ses habitants dans les pays chauds à une époque où l'Allemagne ne se doutait pas encore que son « avenir est sur les mers ».

Voici donc un ensemble de faits qui semblent fournir certains arguments en faveur de la conception de M. Müller d'après laquelle l'affection observée par lui serait une otite externe ossifiante propre aux pays chauds et pouvant atteindre indifféremment indigènes et Européens séjournant dans ces pays. C'est aux médecins exerçant dans les colonies de nous fixer sur la nature et l'étiologie de cette affection et d'étudier le ou les facteurs constitutionnels qui y prédisposent, de façon à permettre aux gouvernements de faire un certain triage lors de la constitution de troupes destinées aux colonies. (*Zeits. f. Ohrenheilk.*, XLII, 1.)

Dr S. Jankelevitch.

VARIA

Cancer mélanique de la face, par le professeur Jaboulay.

La malade, âgée de quarante-cinq ans, s'est toujours connu un grain de beauté sur la tempe droite : il y a trois ans, quelques petites macules noires sont apparues sur et autour du grain de beauté; en les perçant avec une aiguille, il s'en écoulait un peu de sang d'aspect normal. Voyant que les pommades et cataplasmes de toute nature restaient inefficaces, la malade s'adressa successivement à plusieurs médecins, qui, à la suite de manœuvres aussi nuisibles qu'intempestives, virent les taches se multiplier, former de véritables tumeurs d'où s'écoulait un liquide sanieux. Actuellement, la tumeur occupe toute la moitié de la face et s'étend de la racine des cheveux jusqu'à la région sus-

hyoïdienne; en haut, on voit deux bourgeons noirs violacés, ulcérés; en bas, il n'y a qu'une coloration profonde de la peau. Le diagnostic est des plus faciles et sera fait à distance. On ne peut, en effet, songer à un angiome ou même à un simple nævus. En fait, la malade a eu au début un vrai nævus pigmentaire, mais ce nævus est devenu malin. L'origine n'est pas douteuse, les irritations banales du début ont eu une influence pernicieuse, et cette malade a fait et subi tout ce qu'il fallait pour transformer une lésion bénigne en une tumeur extrêmement maligne. Au point de vue histologique, il ne peut s'agir d'un sarcome, d'un épithéliome ou d'un carcinome, le simple examen permet d'affirmer qu'il s'agit d'un cancer mélanique. D'ailleurs, l'examen du sang et de l'urine de cette malade a permis d'y découvrir le parasite que l'on appelle le mélanozoaire, qui, peu à peu et sous l'influence des traitements intempestifs, s'est répandu dans tout l'organisme, y constituant une affection des plus redoutables : la mélanose.

Actuellement, l'envahissement de la tumeur ne permet pas d'intervenir. D'après les idées qui feraient du cancer une maladie parasitaire, d'après les résultats relativement satisfaisants obtenus par la quinine, qui serait un poison pour le parasite du cancer comme elle l'est pour le microzoaire des paludéens, l'auteur, se basant sur cette théorie, tentera de traiter la mélanose par la quinine. A cet effet, la malade absorbe chaque jour 50 centigrammes de lactate de quinine et reçoit une injection sous-cutanée de chlorhydrate de quinine à 30 %. (*Semaine méd.*, n° 36, septembre 1902.)

Dr Mercier Bellevue.

Un cas de thyroïdite aiguë primitive *(A case of acute primary thyroiditis)*, par M. E. R. Secord.

L'auteur relate le cas d'une femme de trente et un ans, mère de trois enfants, atteinte de goitre depuis douze ans. Entrée le 19 juillet 1902 à l'hôpital pour fièvre, céphalalgie occipitale, anorexie, constipation et douleur au niveau de sa tumeur thyroïdienne augmentée de volume.

Quelques semaines avant, elle avait été employée dans une maison où l'on avait constaté plusieurs cas de fièvre typhoïde.

Outre un état typhoïde marqué, cette femme présentait un goitre kystique multilobé. La principale bosselure se détache de l'isthme et s'insinue en avant et en arrière des chefs sternaux des muscles sterno-cléido-mastoïdiens. Cette masse a la grosseur d'une orange. Du bord supérieur du lobe gauche se détache une autre masse de la grosseur d'une noix. Il existe, au niveau du bord supérieur de la masse médiane, une région sensible à la pression profonde. Pas de rougeur de la peau, pas d'adhérence, pas de fluctuation nette.

La séro-réaction de Widal est négative. Une ponction exploratrice, faite avec les précautions aseptiques les plus minutieuses, ne donne issue qu'à de la substance mucoïde légèrement teintée de sang.

Une semaine après, le séro-diagnostic étant toujours négatif, la douleur au niveau du goitre disparue, on refait une ponction, et l'on retire un peu de muco-pus. On ouvre alors largement le kyste, et l'on voit la température revenir *immédiatement* à la normale.

Deux semaines après, le Dr Shepherd, de Montréal, pratiquait avec succès l'énucléation sous-capsulaire du goitre.

L'intérêt de ce cas réside dans la nature apparemment idiopathique de l'inflammation. Pas de traumatisme antérieur, pas de porte d'entrée évidente de l'infection. Cette thyroïdite a revêtu toutes les allures d'une dothiénentérie, et, malgré la suppuration du goitre, son énucléation postérieure a été facile.

On ne trouve dans la littérature médicale que très peu d'exemples de thyroïdites primitives. Ces affections sont le plus souvent secondaires, se rencontrant au cours de la fièvre typhoïde ou durant la convalescence.

Ces thyroïdites primitives se terminent le plus souvent par résolution. On a noté, lorsqu'elles se terminent par suppuration, la fréquence des hémorragies secondaires. L'abcès adhérerait fréquemment aux gros vaisseaux du cou et pourrait les ulcérer.

Il est regrettable que l'examen bactériologique du pus n'ait pas été fait. (*The Canada Lancet*, fév. 1903.)

Dr Dieu.

Bordeaux. — Impr. G. Gounouilhou, rue Guiraude, 11.

24e ANNÉE. N° 19. 9 MAI 1903.

REVUE HEBDOMADAIRE
DE
LARYNGOLOGIE, D'OTOLOGIE
ET DE RHINOLOGIE

CAUSES DE LA SURDI-MUTITÉ[1]

Par le Professeur E. SCHMIEGELOW, de Copenhague.

MESSIEURS,

Quand j'acceptai le mandat que le Comité organisateur m'avait fait l'honneur de me confier, et consistant à ouvrir la discussion relative aux causes de la surdi-mutité, je vis clairement qu'il m'était impossible d'entreprendre une recherche embrassant l'étiologie de cette affection dans un sens tout à fait général. En effet, en pareil cas, le cadre du programme se serait trop élargi, et la conférence serait devenue trop prolixe pour qu'on pût profiter de la discussion qui aurait suivi. De plus, je suis d'avis que, sous bien des rapports, les causes de la surdi-mutité ont été l'objet de discussions approfondies, de la part d'un grand nombre de savants distingués, durant ces dix ou quinze dernières années. Je ne ferais donc que remanier le même sujet dans toute son étendue, et c'est à peine si ce travail pourrait offrir quelque intérêt.

En faisant des causes de la surdi-mutité l'objet d'une étude détaillée, on peut suivre l'un des trois procédés suivants :

1° En premier lieu, se présente l'étude étiologique de la surdi-mutité; alors, se basant sur les renseignements disponibles, on pourra donner un aperçu de la fréquence des cas

1. Rapport fait au Congrès de Madrid (section d'otologie).

de surdi-mutité tant congénitale qu'acquise après la naissance, puis apprécier l'influence que l'hérédité, la consanguinité et le crétinisme endémique exercent sur l'étiologie de la surdi-mutité congénitale, et rechercher dans quelles conditions la surdi-mutité acquise dépend de la scarlatine, de la rougeole, de la méningite cérébro-spinale, etc.

Dans une telle recherche, le plus rationnel serait, en outre, d'analyser l'exactitude de l'expression « congénital », opposée à l'expression « acquis » et d'établir plus en détail ce qu'on doit entendre par l'une et par l'autre.

En effet, nombre des formes de surdi-mutité dites acquises étaient déjà acquises durant la vie fœtale et, par contre, il y a beaucoup de formes manifestement congénitales qui ne se révèlent que durant l'enfance.

C'est avec raison que, dans un travail récemment publié, Hammerschlag [1] appelle l'attention sur cet état de choses dont l'importance est très grande. Il y a proposé d'abandonner entièrement le principe de classification en surdi-mutité congénitale et en surdi-mutité acquise, et de la remplacer par la distinction des sourds-muets en deux groupes sous les chefs de : 1° surdi-mutité déterminée par des affections locales de l'organe auditif, et 2° surdi-mutité constitutionnelle. La première de ces formes dépend de lésions présentées par certaines parties de l'organe de l'ouïe chez un individu d'ailleurs sain, telles que, par exemple, l'inflammation, les exsudations, les épanchements sanguins, les accidents traumatiques, etc. Ces maladies sont toujours acquises, mais peuvent frapper aussi bien le fœtus que l'enfant, et ce dernier cas est le plus fréquent. L'autre forme, au contraire, la forme constitutionnelle, doit être envisagée comme une anomalie de la constitution générale chez l'individu : hérédité, consanguinité, crétinisme endémique.

1. Victor Hammerschlag, Ein neues Eintheilungsprincip für die verschiedenen Formen der Taubstummheit (*Archiv f. Ohrenheilk.*, t. LVI, p. 161, 1902).

2° En traitant la question des causes de la surdi-mutité, on pourrait aussi bien suivre une voie différente de la description étiologique habituelle, en étudiant les causes au point de vue purement anatomo-pathologique et en donnant tout le déploiement possible au tableau de toutes les modifications pathologiques constatées par autopsies dans l'os temporal de sourds-muets, leur nerf acoustique ou leur cerveau.

Toutefois, dans ce qui suit, je vais laisser hors de considération les côtés étiologique et anatomo-pathologique de la question, car je présume que messieurs mes corapporteurs préféreront se charger de cette partie du problème et je n'aborderai le sujet que par sa troisième face, que voici.

3° Soumettre les causes de la surdi-mutité à une investigation, dont le point de départ est simplement la *fonction acoustique,* et analyser à quel degré l'audition doit être affaiblie pour qu'un individu devienne sourd-muet.

Ceci m'amène à m'occuper des recherches faites durant ces dernières années sur les fonctions acoustiques de sourds-muets dont les résultats, tant théoriques que pratiques, ont une importance extraordinaire.

La cause principale de la surdi-mutité est une surdité complète ou un affaiblissement considérable de l'ouïe.

D'après Otto Friderich Kruse [1], les sourds-muets sont ceux qui ne peuvent pas entendre à cause d'un défaut organique de l'ouïe, dû à quelque maladie ou survenu de quelque autre manière, ou encore congénital, ces mêmes sujets étant incapables d'exprimer leurs pensées à l'aide de sons articulés, parce que leur surdité les a empêchés d'entendre les paroles d'autrui ou d'en reproduire les sons.

Mygind [2] procède de même pour définir la surdi-mutité, car, d'après lui, cette infirmité dépend d'une maladie de

1. Otto Fr. Kruse, *Ueber Taubstummheit, etc.,* Schleswig, 1853, p. 7.
2. Mygind, Dovstumhed, Kobenhavn, 1893, S. I. (Édition allemande : *Taubstummheit,* Leipzig, 1894.)

l'organe auditif contractée avant ou après la naissance, cet état morbide ayant amené l'ouïe à une dépression si considérable et si persistante que le sujet en question n'a pas pu apprendre la langue par l'audition, ou, comme l'ajoute Bezold[1], il n'en a recueilli que des rudiments, ou encore il n'a pas pu conserver à l'aide de l'ouïe seule ce qu'il avait appris de la langue avant que son audition devînt défectueuse.

Un certain nombre de sourds-muets possèdent encore quelques restes d'audition; nous devons la connaissance de ce fait à Itard, qui, en 1821[2], publia ses importantes recherches sur le fonctionnement auditif chez le sourd-muet. On sait avec quelle ardeur a été exploré ce champ de la question de la surdi-mutité si important et pour le savant et pour le praticien. Je me contenterai de nommer ici Bezold, Hartman, Urbantschitsch, Uchermann, Schwendt et tant d'autres, qui ont puissamment contribué à la solution du problème.

Comme on le sait, Itard a constaté la surdité complète chez la moitié seulement des sourds-muets, les autres se groupant comme il suit pour la faculté de percevoir : sons 40 o/o, voyelles 5 o/o, consonnes 3,3 o/o et mots 2,5 o/o. Bien que les infirmes de ces deux derniers groupes eussent l'ouïe relativement bonne, ce n'était pas à un degré suffisant pour prévenir la surdi-mutité, ces enfants-là n'ayant pu être élevés dans les écoles communales. Il se peut, dit Kruse[3], qu'on aurait obtenu un autre résultat en donnant l'enseignement à ces enfants dans des classes spéciales, car, pour se faire comprendre d'eux, il fallait élever la voix et leur parler lentement et distinctement. « Il vaudrait encore mieux fonder des classes spéciales pour ces élèves dans les établissements

1. F. Bezold, *Die Taubstummheit auf Grund ohrenärztlicher Beobachtung*, Wiesbaden, 1902, p. 3.
2. Itard, *Traité des maladies de l'oreille*, Band II, 2e édit., 1842, p. 355.
3. O. F. Kruse, *loc. cit.*, p. 15.

de sourds-muets, comme on l'a essayé il y a quelques années à Hambourg, dont l'Institut de sourd-muets a donné de très bons résultats. »

Ce qui précède fait ressortir que depuis longtemps on a su qu'il y a un certain nombre de sourds-muets qui entendent bien et auraient pu être guéris de leur surdi-mutité, si, dès le début, on avait mis à profit la faculté d'entendre qu'ils possédaient alors, en la soumettant à une méthode d'enseignement acoustique spécialisé.

La *surdité complète* entraîne la surdi-mutité quand elle frappe un enfant dans ses premières années. On n'en saurait douter: car si la surdité est congénitale ou acquise dans le bas âge, il ne pourra apprendre à parler par l'audition. Quand il s'agit de surdité acquise, on compte qu'en général la faculté de parler peut être conservée, si la surdité ne fait apparition qu'après l'âge de huit ans; pourtant il arrive de temps à autre que la mutité se manifeste chez des enfants qui ont perdu l'ouïe à l'âge de douze ans, et que même, dans certains cas, la faculté de parler est en danger chez des individus ayant déjà dix-sept ans, quand ils deviennent tout à fait sourds. C'est ainsi que Bezold[1] rapporte un cas de méningite qui rendit presque entièrement sourd un garçon de douze ans. Lors du premier examen fait par Bezold[2], ce garçon avait quinze ans et la parole était tout à fait conservée; lorsque, six ans plus tard, Bezold l'examina de nouveau, la parole était monotone et, à certains égards, tout à fait inintelligible.

D'autre part, s'il ne s'agit pas de surdité absolue, mais de cas où *l'ouïe existe encore partiellement,* il est difficile de formuler des règles générales pour déterminer le degré de dureté d'oreille nécessaire pour l'apparition de la mutité, ou, en tout cas, pour paralyser la faculté de se mettre en rapport avec le monde extérieur à l'aide de la parole. En effet, le

1. Bezold, *Die Taubstummheit,* 1902, p. 95.
2. *Zeits. f. Ohrenheilk.,* XXX, p. 213.

degré de dureté d'oreille n'est pas le seul facteur à cet égard, car la surdi-mutité, comme résultat de la dureté d'oreille, dépend : 1° du degré de la surdité, qui doit être assez considérable; 2° de l'âge auquel s'est produite la surdité; 3° de l'état intellectuel de l'enfant; 4° de la méthode d'enseignement.

Pour répondre à la question relative au minimum d'audition nécessaire pour qu'un enfant ne devienne pas sourd-muet, on peut examiner l'audition de ceux des sourds-muets qui entendent le mieux.

Prenons, par exemple, parmi les enfants que j'ai examinés à l'Institut des sourds-muets de Nyborg, un groupe de sourds-muets dont l'ouïe est remarquablement bonne et dont le champ acoustique se trouve représenté comme groupe VII, page 45, dans mon ouvrage : *Beiträge zu den Funktionsuntersuchungen an Taubstummen in Dänemark*, 1901. Ce groupe comprend seize oreilles appartenant à dix élèves, savoir six surdités bilatérales et quatre unilatérales. Comme on peut le voir par le schéma de l'audition, ces dix enfants percevaient remarquablement des sons beaucoup mieux que n'importe lequel des autres que j'ai examinés. Sous le rapport de la qualité, la perception des sons (Tonfelt) était normale ou pour ainsi dire normale, mais inférieure quant à l'intensité. En outre, ces dix enfants, à l'exception du porteur de l'oreille n° 24, percevaient toutes les voyelles, les consonnes et les paroles mises en conversation ordinaire ou chuchotées. Ces élèves n'en étaient pas moins considérés comme sourds-muets parce que leur ouïe était trop affaiblie pour qu'ils pussent suivre l'enseignement scolaire normal.

Cet état de choses permet de conclure qu'un enfant peut être en état de percevoir toutes les voyelles chuchotées à une distance de 10 centimètres (voir élèves n°s 40 et 43) et même d'entendre toutes les consonnes prononcées à haute voix, sans que cela garantisse contre la surdi-mutité, à moins qu'on

n'emploie une éducation spéciale. Abandonné à l'enseignement ordinaire des écoles communales, l'enfant est hors d'état de s'assimiler le langage à l'aide de l'ouïe seule. Au contraire, plusieurs de ces enfants, qui ont passé quelques années à l'Institut des sourds-muets de Nyborg, y ont appris à parler dans la perfection, et sont à même de prononcer et saisissent tout ce qu'on dit à côté d'eux avec la voix ordinaire de la conversation.

Les recherches de Bezold[1] l'ont amené à ce résultat, que des enfants ayant *acquis* un défaut d'ouïe doivent avoir encore une distance d'audition de 50 centimètres pour la voix de conversation; ceux chez qui le défaut d'oreille est *congénital* doivent pouvoir entendre à au moins 25 centimètres le chuchotement et à au moins 2 mètres la conversation ordinaire. Autrement, il leur est impossible d'apprendre à parler par la méthode ordinaire.

Il arrive cependant que des enfants dont l'audition est moins bonne que ci-dessus n'en apprennent pas moins à acquérir le langage par des moyens acoustiques; mais c'est alors le fruit d'une méthode d'enseignement privé, méthode spéciale, directe et individualisée, appliquée à des sujets qui ont de bonnes aptitudes intellectuelles. Ainsi Bezold[2] mentionne deux jumelles qui n'entendaient qu'extrêmement peu (l'une ne saisissait une conversation qu'en deçà de 20 centimètres, l'autre à 8 centimètres), et pourtant elles avaient appris à parler par un enseignement privé. Durant l'automne de 1902, j'ai eu l'occasion d'examiner un garçon de douze ans qui, à l'âge de six, était dur d'oreille et, par suite, passait pour sourd-muet. Aujourd'hui, son habileté à parler est irréprochable. Quand on lui parlait près de l'oreille, il n'entendait que d'une manière confuse le chuchotement; son oreille droite saisissait la voix de conversation à 13 centimètres de distance, et la gauche à 23 centimètres. Jusqu'à

1. Bezold, *Die Taubstummheit auf Grund ohrenärztlicher, etc.*, 1902.
2. Bezold, *ibid.*, p. 48.

l'âge de six ans, il fut sourd-muet, mais, après cette époque, il reçut les soins spéciaux d'une institutrice et commença à apprendre à parler, ce dont il s'acquitte parfaitement aujourd'hui.

Ces faits montrent que les enfants très durs d'oreille, ceux dont *l'ouïe ne perçoit la voix de conversation qu'à 20 centimètres au moins, deviendront probablement sourds-muets si l'on ne leur applique pas un règlement pédagogique spécial pour utiliser leur reste d'ouïe.*

La condition pour entendre la parole est que l'aptitude à percevoir les sons soit relativement bien conservée. La question suivante se pose maintenant : *Peut-on, en examinant l'audition pour les sons par des instruments, déterminer la possibilité de développer chez un enfant la faculté d'entendre la parole?*

La réponse à cette question est très importante en pratique, car c'est de là que dépend si, un individu étant sourd-muet, son degré de perception des sons permet d'espérer la guérison de sa surdi-mutité à l'aide d'un enseignement acoustique ou non.

Depuis 1891, on sait que la *surdité pour les sons bas* n'exclut pas la possibilité d'apprendre à parler, car A. Schwendt[1] a communiqué une observation faite sur une fille de sept ans, affectée de double *microtie* et d'absence des deux méats auditifs externes. Il avait constaté chez elle une surdité pour les sons bas, et en même temps une bonne ouïe pour les sons aigus. Malgré cette lacune dans la perception des sons, cette enfant avait appris à parler, seulement elle ne possédait qu'un petit nombre de mots, et la parole n'était pas distinctement prononcée; elle n'en comprenait pas moins tous les mots qu'on prononçait à haute voix derrière elle. Dans un

1. A. Schwendt, Ueber congenitale Missbildungen des Gehörorganes in Verbindung mit branchiogenen Cysten und Fistlen (*Archiv f. Ohrenheilk.*, XXXII, 1891, p. 37).

ouvrage qui date de 1895, Bezold[1] a également constaté que des enfants qui ne pouvaient pas percevoir les sons les plus bas de la gamme jusqu'à l'octave simple, pouvaient apprendre à parler, et comprendre une conversation ordinaire à la distance de 20 à 30 centimètres et étaient en état de suivre l'enseignement dans une école communale ordinaire. Parmi les élèves sourdes-muettes que j'ai examinées à l'Institut de Nyborg, il y avait une fille de douze ans dont la perception dès sons (voir groupe VI, fig. 6, nos 91 et 92, p. 44 de mon travail cité[2]) présentait de grandes lacunes pour les sons bas et aigus, et qui, pourtant, percevait relativement bien voyelles, consonnes et mots (voir l'aperçu schématique de l'aptitude des élèves de Nyborg pour les voyelles et consonnes, oreilles nos 91, 92).

C'est d'une manière analogue qu'on est arrivé à constater qu'on peut trouver une *surdité complète pour toute la partie supérieure de la gamme,* depuis le *sol*[4] et au-dessus, et quand même une perception assez bonne pour la voix de la conversation (Bezold[3]).

Il est donc hors de doute que la région centrale de la gamme est la plus importante pour l'audition de la voix humaine, et que de graves lacunes de cette partie centrale, qui embrasse les octaves simple, double et triple, entraînent la surdité absolue pour les mots. Si, d'accord avec Bezold, on pose pour limites de cette zone centrale des sons le *si* de l'octave simple et le *sol* de la double, ou que, suivant Schmiegelow, nous y ajoutions toute la double octave et quelques notes attenantes de l'octave simple et de la triple (soit *la*[3] et *mi*[5]), c'est une affaire de moindre importance en

1. F. Bezold, Hörvermögen bei doppelseitiger angeborener Atresie des Gehörorganes mit rudimentärer Muschel (*Zeits. f. Ohrenheilk.*). Voyez aussi le même auteur : *Das Hörvermögen der Taubstummen,* Wiesbaden, 1896, S. 25 et suiv.

2. Schmiegelow, *Functionsuntersuchungen an Taubstummen in Dänemark,* 1901.

3. Bezold, *Das Hörvermögen d. Taubst.*, 1896, p. 119 et suiv.

pratique. Je dois cependant faire remarquer que mes recherches m'ont fait rencontrer des circonstances témoignant que si la perception des notes de la triple octave et de la quadruple est considérablement affaiblie, cela suffit pour supprimer la faculté de comprendre les éléments de la parole, même dans le cas où l'on percevrait très bien les notes des double et triple octaves (voir, pour plus de détails, mon ouvrage, p. 99 et suiv.).

Cependant il ne suffit pas, comme Bezold l'a également fait ressortir, que la partie centrale de la gamme soit conservée, pour que l'audition pour la parole puisse se développer : car parmi les sourds-muets que j'ai examinés, j'en ai trouvé plusieurs qui, sans doute, pouvaient bien percevoir les sons depuis le *la*^{3} jusqu'à *mi*^{5}, mais qui, quand même, n'avaient pas la moindre ouïe pour la parole. La raison en est que, chez ces élèves, la partie centrale de leur perception des sons avait trop peu de valeur acoustique et n'était pas développée assez bien quantitativement. Me basant sur les courbes calculées par Forchammer et Schmiegelow [1] pour l'extinction des vibrations du diapason, ainsi que sur les valeurs acoustiques trouvées à l'aide de ces courbes, et qui répondent aux différentes durées de perception des divers diapasons, j'ai constaté que l'audition des sons de la partie centrale de perception du son) « Tonfelt », ne doit pas avoir une moyenne inférieure à environ 1/30000 pour le *sol*^{3}, à environ 1/150000 pour l'*ut*^{4}, à environ 1/3000000 pour le *sol*^{4} et 1/8000000 pour l'*ut*^{5}. Toutefois, on doit se souvenir qu'il est impossible de fixer un minimum absolu pour la perception des sons, comme condition de la conservation de la perceptibilité des paroles; car, ainsi qu'on l'a dit plus haut, il y a d'autres facteurs différents, selon les individus qui jouent un rôle important, parmi lesquels on peut citer : l'âge, l'intelligence, la méthode d'enseignement, etc.

1. Schmiegelow, Eine neue Methode die Quantität des Hörvermögens vermittels Stimmgabeln zu bestimmen (*Archiv f. Ohrenheilk.*, t. XLVII et L).

Nous ne sommes pas encore fixés sur la question de savoir si un examen instrumental de l'ouïe pour les sons d'un enfant suffit à déterminer si une certaine dureté d'oreille peut amener une surdi-mutité persistante ou non : car les résultats trouvés ne possèdent pas une valeur absolue à cet égard.

Il y a des auteurs qui, comme Hasslauer[1], par exemple, attachent beaucoup d'importance à l'examen de la perception de la parole comme donnant des résultats aussi bons et même plus sûrs et plus pratiques que celui du degré de perception des sons. En effet, sur 178 oreilles examinées par lui, Hasslauer en a trouvé 40 assez bien en état de comprendre la parole pour qu'on pût leur donner un enseignement acoustique. Mais, en examinant leur perception des sons, on ne trouva que 31 oreilles capables de percevoir les sons de *si*[3], *sol*[4]; cette perception manquait à 9 oreilles, qui pourtant entendaient les mots, les phrases et toutes les voyelles. A l'exception d'une seule, ces neuf oreilles avaient cela de commun qu'il ne leur manquait rien d'important pour percevoir les sons aigus.

Il est pourtant hors de doute qu'on trouve, surtout dans l'adolescence, des sourds-muets incapables d'entendre la parole, parce que leur ouïe a été trop faible pour apprendre la langue acoustique, mais qui, d'un autre côté, possèdent pour les sons une ouïe suffisante pour qu'on puisse les regarder comme susceptibles d'enseignement acoustique, quoique le premier examen de l'audition pour les mots ait donné un résultat négatif. D'autre part, au point de vue pratique, l'épreuve de la tonalité sera superflue dans les cas où l'on peut constater l'existence de la perception de la parole.

Je suis donc d'avis qu'on ne peut ni ne doit perdre de vue l'examen instrumental, et qu'il faut l'appliquer à tous les cas où l'épreuve de la parole donne un résultat négatif: car, autre-

1. Hasslauer, Hörprüfungen vom Würzburger Taubstummeninstitut *Zeits. f. Ohrenheik.*, XXXVIII, 1901, p. 62).

ment, on risque de priver quelques individus de la possibilité d'être instruits acoustiquement à l'aide de leur perception des sons cachée et peut-être bien conservée.

Conclusions. — On peut envisager la surdi-mutité à trois points de vue différents : 1° étiologique; 2° anatomo-pathologique, et 3° fonction acoustique.

Schmiegelow traite seulement la question au point de vue de la fonction acoustique, en déterminant à quel degré une personne doit être dure d'oreille pour devenir sourde-muette.

En premier lieu, la surdi-mutité a pour cause une surdité complète, ou un affaiblissement considérable de l'ouïe.

1° La *surdité complète* entraîne la surdi-mutité si l'infirmité est congénitale ou quand elle est apparue avant l'âge de huit ans; mais il y a des exceptions, car on trouve des exemples d'enfants qui, en perdant l'ouïe à l'âge de douze à dix-sept ans, sont devenus sourds-muets.

2° S'il s'agit d'une *conservation partielle de l'audition,* la question devient celle-ci : Quel est le degré de dureté d'oreille qui est nécessaire pour produire la mutité? Il sera plus difficile d'y répondre : car, pour que la dureté d'oreille entraîne la surdi-mutité, il ne suffit pas qu'elle atteigne *a)* un certain degré, mais *b)* la surdité doit dater d'un certain âge, et *c)* l'intelligence de l'enfant et *d)* la méthode d'enseignement doivent aussi être prises en considération.

Schmiegelow est arrivé au résultat suivant :

Si l'on ne prend pas de précautions spéciales pour l'éducation et si l'on ne met pas à profit les vestiges de l'ouïe, il est probable qu'une dureté d'oreille telle que la distance de leur audition distincte soit égale ou inférieure à environ 20 centimètres pour la voix de conversation, produira la surdi-mutité.

3° La condition pour entendre la parole étant que l'aptitude à percevoir les sons soit relativement bien conservée, il est important de décider si l'examen instrumental de l'audition pour les sons permet de déterminer les chances ou

l'impossibilité de développer chez un élève la faculté d'entendre la parole.

Les nombreuses recherches de Bezold, Schwendt et nombre d'autres savants nous ont appris que de fortes lacunes dans la région centrale de la gamme des sons, lacunes correspondant aux octaves simple, double et triple, rendent absolument sourd pour la parole. Dans cette partie centrale de la gamme dont dépend la perceptibilité des mots, Schmiegelow a trouvé comme minimum d'ouïe des sons : 1/30000 pour le *sol*^{3} (g^1), 1/150000 pour l'*ut*^{4} (c^2), 1/3000000 pour le *sol*^{4} (g^2) et 1/8000000 pour l'*ut*^{5} (c^3) de l'acuité normale.

4° Néanmoins, l'examen instrumental de l'ouïe pour les sons ne suffit pas à elle seule pour trancher, en tous les cas, la question de la possibilité ou de l'impossibilité pour une certaine dureté d'oreille d'entraîner une surdi-mutité permanente : car on (Hasslauer) a examiné des oreilles qui, quoique incapables d'entendre les sons de la partie centrale de la gamme *si*^{3}, *sol*^{4}, possédaient l'audition pour les paroles, les phrases et toutes les voyelles.

CAUSES DE LA SURDI-MUTITÉ

(RÉSUMÉ DU RAPPORT FAIT AU CONGRÈS DE MADRID, 1903)

Par le Dr **A. CASTEX**, de Paris.

La recherche des causes de la surdi-mutité est un problème dont la solution est encore incomplète.

Il est juste de rendre hommage à Pedro de Ponce, à qui appartient le mérite d'avoir perfectionné, au XVIe siècle, en Espagne, l'art d'instruire les sourds-muets.

Le présent mémoire est basé sur un ensemble de 838 sourds-muets. Ils ont été examinés à l'Institution nationale des Sourds-Muets de Paris, en présence des professeurs de ces enfants, ou dans des consultations particulières et à l'Institution nationale des Sourdes-Muettes de Bordeaux.

On est souvent mal renseigné, par les parents, soit qu'ils craignent d'avouer des tares familiales, soit qu'ils se fassent illusion sur l'état réel de leur enfant.

Avant de chercher les causes, il importe de bien reconnaître la surdi-mutité en la distinguant des états similaires (retards dans le développement du langage, audi-mutité, surdités psychiques, surdi-mutité hystérique).

Pour la recherche des causes, il importe de séparer les cas de surdi-mutité congénitale ou acquise. L'analyse des observations et les statistiques montrent que l'infirmité est plus souvent congénitale qu'acquise.

I. Surdi-mutités congénitales. — 1° *Influence du sexe.* — L'infirmité se montre plus fréquente dans le sexe masculin que dans le sexe féminin.

2° *Nationalités.* — Elle est en plus forte proportion dans les régions montagneuses de l'Europe (Atlas, Karpathes, Pyrénées) que dans les contrées plates.

3° *Age des parents.* — Ne paraît pas avoir une influence marquée.

4° *Consanguinité des parents.* — Son influence a été signalée dès longtemps (versets du *Lévitique*) et bien étudiée par Prosper Ménière (1856). D'après mes relevés personnels, un sourd-muet sur dix est issu de parents consanguins. Des causes occasionnelles (méningite, etc.) peuvent s'ajouter à la prédisposition pour réaliser l'infirmité. La consanguinité semble agir en additionnant les tares qui existent chez les géniteurs.

5° *Hérédité.* — La transmission directe de la surdi-mutité des père et mère à leurs enfants se produit assez rarement. La transmission indirecte des grands-parents aux petits-enfants est cinq fois moins fréquente encore. L'infirmité peut sauter une ou plusieurs générations.

6° *Influence de la syphilis.* — Elle est démontrée par l'ensemble des caractères révélateurs de l'hérédo-syphilis chez

un certain nombre d'enfants, par la multiléthalité qui sévit sur leurs collatéraux et par les renseignements quelquefois obtenus des parents.

7° La *tuberculose*, le *rachitisme*, le *saturnisme* et surtout l'*alcoolisme* des ascendants jouent quelquefois un rôle incontestable.

8° Des *accidents au cours de la grossesse* peuvent être à bon droit incriminés (maladies infectieuses de la mère; chutes, émotions diverses).

9° L'ensemble des autopsies montre l'importance dominante des *lésions labyrinthiques, cérébrales, bulbaires* et plus souvent congénitales qu'acquises.

II. Surdi-mutités acquises. — 1° Les *affections des méninges et du cerveau* sont la cause la plus ordinaire de la surdimutité acquise, que l'infection se propage consécutivement à l'oreille ou qu'elle reste confinée aux centres auditifs. La méningite cérébro-spinale agit fréquemment. La surdité par méningite apparaît d'ordinaire dès le troisième ou quatrième jour de la maladie.

2° Les diverses *maladies infectieuses* jouent un rôle important. Parmi les plus nuisibles, on note : la rougeole, la scarlatine, les oreillons, la diphtérie. Puis viennent, avec une influence moindre, la fièvre typhoïde, la variole, la bronchopneumonie, la coqueluche, l'influenza, la varicelle, l'érysipèle, l'impaludisme, l'ostéomyélite. Ces infections agissent en produisant une otite moyenne ou en frappant d'emblée les centres auditifs.

3° Les *otites moyennes suppurées* sont une cause relativement rare parce qu'elles ne déterminent pas une surdité grave. Elles sont dangereuses surtout par la propagation de l'infection à l'oreille interne.

4° La présence de *tumeurs adénoïdes* dans le cavum ne paraît guère plus fréquente chez les enfants sourds-muets que chez les entendants-parlants.

5° *Divers accidents* doivent figurer dans l'étiologie de la surdi-mutité : chutes sur la tête déterminant des fractures du crâne, des hémorragies labyrinthiques, des méningites traumatiques, explosions de la foudre, coups de soleil, empoisonnements, frayeurs.

Conclusions générales. — Dans la recherche des causes de la surdi-mutité, il importe d'attacher peu d'importance au dire des parents et à ces circonstances banales qu'on trouve dans les antécédents de tous les enfants normaux.

Il faut séparer les surdités acquises et congénitales : celles-ci paraissent les plus nombreuses.

Toutes les conditions qui amoindrissent l'organisme, et notamment le système nerveux (mauvaise hygiène, unions consanguines, syphilis, alcoolisme, accidents au cours de la grossesse, etc.), peuvent déterminer la surdi-mutité congénitale, en quoi l'appareil auditif se montre particulièrement fragile.

Et ce qui frappe les organes auditifs profonds (méningites, infections, traumatismes) entraîne la surdi-mutité acquise.

En tout cas, cette infirmité se montre occasionnelle et faiblement héréditaire. C'est ce qui peut encourager la thérapeutique préventive que nous devons lui opposer.

REVUE GÉNÉRALE ET ANALYSES

BOUCHE ET PHARYNX BUCCAL

Mélanotrichie linguale, par MM. Verdun et Bouchet, de Lille.

Après un historique succinct de la question, les auteurs donnent les caractères extérieurs de la maladie. En examinant de près la langue, on s'aperçoit qu'un épais tapis de poils la recouvre et que la muqueuse est située assez profondément. L'extrémité libre des poils est tournée vers la pointe linguale. Ni la pointe, ni les bords, ni la face infé-

rieure de la langue ne sont atteints. Il ne faut pas confondre la mélanotrichie avec la nigritie linguale qui s'observe normalement chez le perroquet et accidentellement chez le mouton, le chien, le chat et même chez l'homme (cas de Bertrand de Saint-Germain). Tantôt la couleur est gris sale; tantôt c'est une teinte brun noirâtre; parfois une coloration verte (Moureck).

Vient ensuite une description histologique de la muqueuse linguale normale, puis de la mélanotrichie. Pour cette dernière, les examens ont porté sur des produits de raclage et sur un fragment de muqueuse linguale. Il y a allongement notable du corps des papilles, qui peuvent atteindre jusqu'à 2 millimètres. De plus, elles sont resserrées et paraissent plus nombreuses qu'à l'état normal. Le calibre des vaisseaux papillaires est considérablement augmenté. Quant à la coloration des poils, elle paraît avoir des causes multiples. La coloration brune du poil réside particulièrement à la périphérie, là où l'on trouve des granulations d'éléidine. Sont-ce des débris de lamelles cornées colorées artificiellement par les substances qui traversent la bouche? Sont-ce des granulations alimentaires? La coloration est-elle due à celle des microbes, toujours en grande abondance?

La mélanotrichie est loin d'être rare. Est-elle due à la présence d'un parasite ou à l'existence d'un trouble trophique?

On a incriminé le *mucor niger*, le *leptothrix buccalis*, mais les microbes manquent toujours dans l'épaisseur de l'épithélium. Ces organismes n'interviennent donc pas dans la formation des poils, et la théorie parasitaire doit être rejetée. D'après Surmont, « ce serait une dystrophie purement locale dont les rapports avec le système nerveux restent encore à établir. » Or, Verdun et Boucher ont signalé le grand développement du réseau vasculaire du chorion et de l'axe conjonctif des papilles. D'où aspect d'un angiome caverneux, d'où hypernutrition des épithéliums. Le résultat de cette hypernutrition est l'allongement du corps des papilles et des filaments auxquels il donne insertion. On pourrait voir si l'injection d'adrénaline, en amenant une

constriction permanente des capillaires, amènerait la disparition des poils.

Jusqu'à présent, le traitement a été inefficace (grattage de la muqueuse, gargarismes avec solutions antiseptiques, application de caustiques). (*Echo méd. du Nord*, 1903, n° 4, p. 37.) Dr KAUFMANN.

Sur quelques effets éloignés des maux de dents *(On some remote effect of dental disease)*, par M. ROBERT WOODS, médecin de l'hôpital Richmond, à Dublin.

L'auteur constate tout d'abord l'indifférence du public pour les affections dentaires, indifférence partagée pour ainsi dire par les dentistes eux-mêmes, qui ne s'occupent uniquement que de la fonction masticatoire, sans se préoccuper de l'élément septique. Il en est qui égalisent simplement les racines et posent des râteliers sur des chicots et des gencives d'où le pus s'écoule, au grand détriment de la santé générale du patient.

Ces caries dentaires non soignées, cette déglutition permanente de produits septiques, peuvent donner lieu à de nombreux accidents. Citons tout d'abord « le gonflement », la tuméfaction des ganglions du cou », état réputé constitutionnel dans certaines circonstances, alors que l'infection lymphatique a pris naissance dans une dent cariée.

On a vu l'ablation de mauvaises dents et le nettoyage sérieux de la bouche entraîner la guérison de certaines gastrites simples et même ulcéreuses, de certaines anémies.

De vagues douleurs laryngées, de la dysphagie fonctionnelle peuvent reconnaître pour cause une dent cariée.

Il en est de même du mycosis de l'amygdale et des autres affections de l'amygdale. La bouche étant, grâce à la dentition défectueuse, en état d'infection permanente, les angines peuvent survenir au moindre froid.

Nous arrivons enfin au catarrhe nasal purulent, qui relève le plus souvent de l'empyème de l'antre d'Highmore. Or, la cause la plus fréquente de la sinusite est la carie d'une molaire. Rien d'étonnant puisque l'on sait que les racines des molaires touchent normalement le plancher du sinus et même font saillie dans son intérieur. A une autre place,

la suppuration d'une racine donnerait lieu à un abcès de la gencive; au niveau des molaires le pus s'écoule facilement dans le sinus et, n'étant pas emprisonné, il ne cause aucune douleur. Cet abcès n'a que peu de tendance à la guérison spontanée. Le pus provient du point le plus déclive du sinus, dont la muqueuse s'infecte à son tour. L'affection passe à l'état chronique.

On peut, grâce aux rayons X, suivre facilement les relations des caries dentaires et des sinusites. Cet examen est surtout utile lorsqu'on se trouve en présence de plusieurs dents malades, ou plombées, pour reconnaître quelle est la dent en cause.

La présence du pus dans le méat moyen entraîne plus tard la formation de polypes muqueux ou la dégénérescence polypeuse de la muqueuse nasale.

L'auteur conclut de ce qui précède que les molaires cariées étant la cause la plus fréquente des sinusites maxillaires, deviennent par là même une des causes de polypes muqueux des fosses nasales. (*The Dublin Journ. of med. science*, fév. 1903.) Dr Dieu.

Angine de Vincent (Acad. de méd. de New-York, section de Pædiatrie), par M. W. N. Berkeley.

L'auteur présente un enfant de six ans atteint d'une angine ulcéro-membraneuse.

L'enfant, malade depuis deux jours, présente, sur le bord supérieur de l'amygdale droite, une ulcération de près d'un huitième de pouce de diamètre. L'examen bactériologique révèle l'existence de spirilles et du long bacille de Vincent.

M. Charles Hermann pense que, dans un temps à venir, on trouvera sur d'autres parties du corps des ulcérations analogues. (*Med. Record*, 17 janv. 1903.) Dr Dieu.

Paralysies unilatérales du voile consécutives à des angines diphtéritiques unilatérales, par MM. Ch. Aubertin et Babonneix, internes des hôpitaux.

Les auteurs rapportent trois observations personnelles, deux de Colin et une d'Acker. Ils citent un travail de Roger paru dans la *Revue de médecine*, en 1899.

D'après eux, la paralysie siège le plus souvent du côté où l'angine a existé seule ou prédominé, car Magne cite dans sa thèse un cas de paralysie unilatérale consécutive à une angine franchement bilatérale.

Signes moteurs habituels. Immobilité d'une moitié du voile, déviation de la luette du côté sain, gêne dans les fonctions du côté paralysé.

Phénomènes fonctionnels. Nasonnement, reflux des aliments par le nez. Le reflux unilatéral est rare.

Elles aboutissent rarement à la paralysie totale.

Elle peuvent être suivies de paralysie généralisée, comme dans un cas de Colin. Dans ce cas, la paralysie peut prédominer du même côté que la paralysie du voile. (*Gaz. des hôpit.*, 1902, n° 131.)

Dr KAUFMANN.

Un cas d'épilepsie réflexe d'abcès latéro-pharyngien, par M. V. BLONDIAU, de Charleroi.

L'auteur relate minutieusement l'observation d'un abcès latéro-pharyngien qui débuta en 1898. A ce moment apparurent du vertige et des pertes de connaissance. On fait une ponction. Le vertige disparaît. L'abcès se reforme; de nouveau, vertiges et chutes avec perte de connaissance. Un jour, l'abcès s'ouvre derrière l'oreille. Dès lors, la situation s'améliore. M. Blondiau voit le malade en 1899. A ce moment, la cicatrice rétro-auriculaire seule existait, avec quelques symptômes objectifs et subjectifs intéressant l'oreille elle-même. Traitement bromuré. Jusqu'en février 1901, le malade ne se présente plus à son médecin. A cette époque, le patient entre à l'hôpital. Rien du côté des fonctions végétatives. Urines normales. Le système nerveux ne présente rien de particulier; on constate seulement, au point de vue psychique, une grande irritabilité. Quant à la crise, elle est constituée par les phénomènes suivants : raideurs tétaniques, convulsions cloniques, mouvements cloniques exagérés aux membres supérieurs. Période stertoreuse consécutive. Puis, retour à l'état normal, sans conscience de ce qui s'est passé.

A l'examen de la gorge, on observe un bourrelet vertical

derrière le pilier postérieur droit. A la partie latéro-antérieure de la loge amygdalienne, tuméfaction de forme ovoïde. La muqueuse est tendue et d'un blanc jaunâtre. Sensation de fluctuation à la pression, qui semble faire disparaître le gonflement pour un certain temps. Pilier antérieur indemne. Légère dysphagie. A la face externe du cou, engorgement ganglionnaire.

M. Blondiau incise la tumeur par la voie pharyngée. Ecoulement de pus abondant et crémeux. On entretient l'ouverture de l'incision pendant un mois. Puis, ablation de l'amygdale hypertrophiée. Pas d'attaque durant ce temps. La tumeur du pharynx se reproduit à la fin de juillet; l'abcès fut de nouveau ouvert, curetté et drainé par la bouche. Jusqu'en décembre, aucun accès. Puis la tumeur se reforme. De nouveaux accès menaçants reparurent. Opération par la voie externe. Depuis, plus de récidive, plus d'accès, plus de menace d'attaque épileptique.

L'auteur croit avoir eu affaire à de l'épilepsie réflexe. Ce qui le prouve, c'est l'influence de la tumeur sur les attaques observées. (Communic. à la Soc. belge d'otol., de rhinol. et de laryngol., *in La Parole*, oct. 1902, n° 10.)

Dr Kaufmann.

NEZ ET PHARYNX NASAL

Symptômes de la syphilis nasale, par le Dr Sarremone.

La syphilis peut affecter le nez à ses trois périodes. La forme héréditaire ne l'épargne pas davantage.

Le chancre du nez est rare. Le diagnostic en est difficile. La roséole et les plaques muqueuses viennent tirer le médecin d'embarras.

L'auteur ne croit pas à la syphilis secondaire des fosses nasales, mais à l'adénoïdite syphilitique.

Les accidents tertiaires sont fréquents et graves.

Ce sont d'abord les gommes qui siègent surtout sur la cloison. Elles se forment tout d'abord dans les tissus sous-muqueux. D'abord, gonflement localisé, rouge, dur et non rétractile, ni au contact du stylet ni à la cocaïne. Rougeur intense de la muqueuse. La partie gommeuse est augmentée

de volume. L'écoulement nasal est une sorte de rhinorrhée spasmodique. Les névralgies faciales sont fréquentes. Sensation d'obstruction, hors de proportion avec le degré d'imperméabilité apparent de la fosse nasale, gêne respiratoire aggravée par la sécheresse de la muqueuse.

L'évolution de la gomme est assez lente. A la dureté du début succède un léger ramollissement. Le stylet peut y pénétrer et rencontre souvent une portion d'os dénudée. Si elle siège sur le cornet inférieur, le nez paraît grossi, empâté, gonflé. D'après Garel, l'œdème des os propres, quand ceux-ci sont atteints, est caractéristique de la syphilis nasale.

Quand le périoste ou l'os sont atteints, apparaît la douleur à la pression, qui s'observe aux environs des points malades quand on les comprime, et disparaît avec la compression.

Puis la gomme s'ulcère et suppure. Croûtes purulentes qui cachent l'ulcération et peuvent faire croire à de l'ozène vrai. Odeur épouvantable, non perçue par le malade. Avec le stylet, on touche un séquestre osseux. Difformités consécutives à l'élimination des séquestres. (*Archiv. internat. de laryngol.*, nov.-déc. 1902.) Dr KAUFMANN.

Arguments favorables à la spécificité et à la contagiosité de la rhinite atrophique; six cas d'ozène familial; prophylaxie et traitement de l'ozène, par M. L. VAQUIER.

L'auteur commence par rapporter six observations où l'ozène est constaté chez les parents et les enfants.

Ce qui, d'après Zaufal, serait en faveur d'une hérédité constitutionnelle des fosses nasales, les cavités nasales des ozéneux étant très larges.

Vaquier fait intervenir l'intégrité de la muqueuse. L'atrophie osseuse ne serait que secondaire.

Michel, de Cologne, invoque la sinusite primitive.

Cozzolino fait jouer à la scrofule un rôle pathogénique important.

Ces théories, d'après l'auteur, doivent céder le pas à la théorie microbienne, qui explique mieux la transmission, c'est-à-dire la contagion.

Tout le monde connaît le microbe de Lœwenberg-Abel. En 1899, Perez décrit le bacille *fetidus osenae*, qui a pour la pituitaire une sympathie toute particulière, tout au moins d'après Perez lui-même. Vaquier emboîte le pas et croit à la spécificité et à la contagiosité de l'ozène. D'où il conclut à la prophylaxie. Ne pas faire coucher les enfants dans le même lit; proscrire le mouchoir de famille; désinfection des linges suspects, objets de toilette, etc. Examiner les nourrices. Se méfier des chiens, d'après Perez.

Quant au traitement, il consiste à revivifier la muqueuse. Pulvérisations au nitrate, douches nasales très chaudes, simples ou médicamenteuses, suivies de la vaselination médicamenteuse aussi de la muqueuse. Puis, c'est le tour de la sérothérapie, du massage vibratoire, de l'électrolyse. Enfin, les stations thermales.

Il y a un moyen employé à la clinique du Dr Moure et qui semble faire ses preuves entre les mains de son assistant le Dr Brindel : ce sont les injections de paraffine. L'auteur n'en parle pas. La mode est pourtant au paraffinage. (*Archiv. internat. de laryngol., d'otol. et de rhinol.*, t. XV, n° 6, nov.-déc. 1902.) Dr KAUFMANN.

Du rôle des fosses nasales dans la tuberculose, par le Dr MIGNON, de Nice.

Les fosses nasales sont un obstacle pour les poussières et les microbes contenus dans l'air inhalé. Les vibrisses du vestibule nasal les arrêtent en grande partie, aussi rencontre-t-on, à cet endroit, une très riche flore microbienne. Mais l'abondance des micro-organismes diminue à mesure que l'on pénètre plus avant dans les fosses nasales, parce qu'ils sont retenus par les surfaces humides qu'ils rencontrent à leur passage. Ils subissent alors l'influence du mucus nasal qui, s'il n'a pas toujours un pouvoir bactéricide suffisant pour les détruire, en atténue, au moins, la virulence.

A cette influence vient s'ajouter l'action phagocytaire des leucocytes des fosses nasales. Cette région, bien que la première exposée à l'air, et, par suite, semble-t-il, la plus

facilement inoculable, est beaucoup plus réfractaire à la tuberculose que le reste de l'arbre respiratoire.

Il faut donc, pour que l'organisme résiste dans de bonnes conditions, que la muqueuse nasale ne soit pas altérée par des modifications pathologiques.

Par suite, on peut admettre que, chez l'individu sain, le danger d'infection tuberculeuse est augmenté par le mauvais état de la muqueuse ou le défaut de perméabilité des fosses nasales. Il est évident que ces altérations seront encore plus pernicieuses chez un tuberculeux avéré. Il sera prédisposé, d'une part, à de nouvelles infections, et, d'autre part, il ne tirera aucun profit de la cure d'air : la respiration buccale ne peut pas compenser une respiration nasale défectueuse.

Il faut donc, chez les tuberculeux, s'assurer tout particulièrement du bon fonctionnement des fosses nasales et apprendre aux malades l'importance d'une bonne respiration nasale. (*Presse méd.*, 4 janv. 1902.)

Dr G. Dupond.

CAVITÉS ACCESSOIRES

Considérations sur l'anatomie du sinus frontal; traitement chirurgical des sinusites frontales chroniques, par M. Pierre Cauzard.

Après l'étude embryologique et anatomique des sinus frontaux, de leurs anomalies, de leurs rapports avec les cavités voisines, l'auteur fait l'exposé des procédés opératoires. Passant rapidement sur l'évolution de la chirurgie du sinus frontal, ne faisant qu'énumérer les différentes tentatives faites depuis 1773 à nos jours, l'auteur ramène et réduit à deux techniques, bien différentes et bien réglées, les procédés employés pour traiter les sinusites par la paroi antérieure, voie frontale. Ce sont : 1° le procédé de Luc, et 2° le procédé de Kuhnt.

L'auteur donne la préférence au procédé de Luc, dont il décrit la technique dans tous ses détails. Différent est le procédé de Kuhnt, qui recherche l'accolement des téguments à la paroi profonde et l'obstruction du canal fronto-nasal.

L'intervention est nécessaire : 1° en présence d'un empyème fermé; 2° pour l'empyème latent s'accompagnant de troubles oculaires ou cérébraux; 3° en présence de signes de rétention; 4° pour les formes osseuses, fistuleuses. Les terminaisons mortelles en cas de non-intervention sont encore assez fréquentes; du reste, en dehors des complications intra-craniennes, les sinusites sont pour l'organisme une cause d'intoxication.

Dans l'empyème fronto-maxillaire, il y a double intervention et deux temps absolument distincts l'un de l'autre, nécessitant une nouvelle stérilisation des instruments et des mains de l'opérateur. Avant toute cure radicale, l'auteur conseille de faire une trépanation exploratrice; si le sinus est reconnu malade, on a recours au procédé de Luc : la résection de la table externe du frontal se fera surtout avec la pince-gouge, on procédera ensuite au curettage minutieux du sinus, et l'on termine par un écouvillonnage au chlorure de zinc; on procède ensuite au curettage du canal fronto-nasal et à son agrandissement. Luc fait ensuite un tamponnement à la gaze iodoformée; on place un drain à demeure. Moure ne met ni drain ni mèche et ne compte que des succès sans récidive.

La conformation du sinus, la rigidité des parois, l'obstruction de la voie d'écoulement, la bilatéralité de l'affection sont autant de causes de récidive. Luc alors apporte à son procédé des modifications qui le rapprochent de celui de Kuhnt : la table antérieure du frontal est réséquée dans son entier, et l'on supprime par un pansement compressif tout risque de récidive par la disparition de la cavité entière. On sacrifie toute idée d'esthétique, mais la cure radicale s'obtient ainsi d'une façon certaine. (*Gaz. des hôpit.*, n° 103, 13 sept. 1902.) Dr Mercier Bellevue.

LARYNX ET TRACHÉE

Sarcome primitif interne du larynx *(Primary intrinsic sarcoma of the larynx)*, par M. W. F. Mercier.

Un homme de cinquante-deux ans, sans antécédents personnels ou héréditaires suspects, robuste et bien constitué,

ni buveur ni fumeur, présentait depuis deux mois de l'enrouement qui allait en s'aggravant et dont il attribuait la cause à un refroidissement.

A l'examen laryngoscopique, on trouva la corde vocale droite un peu congestionnée et rouge, et portant sur son bord libre et sa surface inférieure, à peu près au niveau de son tiers antérieur, une tumeur molle, d'un rouge foncé, du volume d'un gros pois vert. Les autres parties du larynx étaient normales, et, pendant la phonation, les cordes vocales se rapprochaient assez bien, la tumeur passant au-dessous d'elles. La tumeur avait toutes les apparences d'un simple papillome.

Pour éliminer avec plus de certitude la syphilis, on prescrivit l'iodure de potassium à dose croissante; mais, au bout de quinze jours, la tumeur avait un volume trois fois plus grand que son volume primitif, était devenue d'une coloration rouge grisâtre, avait une forme ovale à grand axe antéro-postérieur, et était recouverte de mucosités épaisses, visqueuses. Elle descendait assez bas dans l'espace sous-glottique, occasionnant, outre une aggravation de l'enrouement, un certain degré de dypsnée.

On croyait se trouver en présence d'un fibrome, et on proposa l'opération qui, tout d'abord, ne fut pas acceptée. Ce n'est que lorsque les troubles respiratoires sont devenus très intenses que le malade consentit à se laisser opérer. La tumeur obstruait alors toute la lumière du larynx, dont la muqueuse était rouge et tuméfiée, surtout au niveau de la bande ventriculaire droite. Il n'y avait pas d'engorgement ganglionnaire.

La tumeur put être enlevée facilement par la thyrotomie, après trachéotomie préalable, dans la position de Trendelenburg. Elle était insérée par un pédicule sur la corde vocale droite.

Les suites de l'opération ont été assez bonnes, et la canule trachéale put être enlevée au troisième jour. Mais, une semaine plus tard, la tumeur commença à récidiver, sans qu'il y eût toujours de l'engorgement ganglionnaire.

Lorsque la nouvelle tumeur eut atteint un volume assez

considérable, l'auteur réussit à l'enlever à l'anse froide; il cautérisa ensuite son point d'implantation.

Au bout de trois semaines, le larynx était parfaitement sain, la voix normale, et le malade avait augmenté de poids. L'examen microscopique de la tumeur montra qu'il s'agissait d'un sarcome encapsulé à grosses cellules fusiformes. (*Virginia med. Semi-Monthly*, 12 déc. 1902.)

Dr JANKELEVITCH.

Œdème glottique révélateur d'une néphrite latente, par le professeur DERVILLE.

Il s'agit d'une malade âgée de soixante ans, entrée à l'hôpital pour un empyème pulmonaire compliqué de bronchite.

Après un mois de séjour, cette femme se plaint, un matin, d'éprouver une gêne marquée de la respiration. En effet, la voix est cassée; l'inspiration est longue, saccadée, bruyante; l'expiration est relativement facile. Il existe un léger tirage sus-sternal, mais il n'y a ni cyanose ni asphyxie proprement dite.

A l'examen laryngoscopique, on constate, en arrière de l'épiglotte, qui ne présente pas de lésion, deux gros bourrelets d'un rouge pâle, d'apparence gélatineuse, et qui sont constitués par une hypertrophie des replis aryténo- épiglottiques. Ce sont eux qui font obstacle à la respiration. Il s'agit donc d'œdème de la glotte. Mais quelle en est la cause?

Après avoir passé en revue toutes les affections susceptibles de déterminer un pareil œdème, il ne reste plus à en chercher l'explication que dans une altération rénale.

En effet, l'examen de l'urine et la constatation de flots d'albumine vient révéler l'existence d'une néphrite latente et expliquer en même temps la complication laryngée.

La malade est soumise au régime lacté absolu et, en quelques jours, les phénomènes subjectifs disparaissent. L'état s'améliore progressivement et, un mois après, la malade se sent tout à fait bien et demande à quitter l'hôpital.

L'œdème précoce de la glotte n'est pas très fréquent dans le cours des néphrites. On peut se demander pourquoi,

chez cette malade, l'œdème s'est porté au niveau des replis aryténo-épiglottiques. En dehors de la cause générale, qui crée la prédisposition aux hydropisies, il y a souvent une cause accessoire qui en détermine la localisation. Or, la malade était emphysémateuse. Comme telle, elle avait de fréquentes quintes de toux, d'où une fatigue, une congestion du larynx, qui a pu être la cause déterminante de la localisation laryngée.

Le régime lacté absolu a suffi, dans ce cas, pour amener la guérison, mais il faut toujours se tenir prêt à trachéotomiser si l'état du patient le réclame. Les scarifications des replis aryténo-épiglottiques sont actuellement abandonnées. (*Journ. des sciences méd. de Lille*, 20 déc. 1902.)

Dr G. Dupond.

Œdème aigu du larynx (Soc. méd. des hôpit., séance du 19 déc. 1902), par M. Bonnamour.

L'auteur présente, au nom de M. Garel, un jeune homme albuminurique qui avait été pris brusquement d'un accès de suffocation. Il s'agissait d'un œdème angioneurotique qui avait disparu au bout de quarante-huit heures, et dont la localisation sur le larynx a peut-être été déterminée par le métier de crieur public exercé par le malade. (*Lyon méd.*, 28 déc. 1902.)

Dr G. Dupond.

OREILLES

Des atrésies traumatiques du conduit auditif (*Ueber traumatische Gehörgangsatresie*), par M. le Dr K. Rudolphy.

Tandis que, dans la plupart des observations publiées jusqu'à ce jour, l'atrésie acquise du conduit auditif était la conséquence de l'action de substances caustiques ou de brûlures, ou enfin d'ulcérations du conduit, consécutives elles-mêmes à une otorrhée ancienne, il s'agissait, dans le cas observé par l'auteur, d'une lésion mécanique, cause beaucoup plus rare, et c'est à ce titre que son observation nous a paru digne d'intérêt.

Un individu reçoit un coup de pied de cheval dans le menton et tombe sans connaissance. Le lendemain, on constate une fracture du maxillaire inférieur, entre la

canine et l'incisive gauches, et une autre fracture entre la troisième et la quatrième molaires, également à gauche. La première de ces fractures était compliquée d'une plaie cutanée. Une forte douleur à la pression existe en avant de l'oreille gauche. Le malade présente une otorragie bilatérale. Après le lavage de l'oreille droite, on aperçoit au niveau de la paroi inférieure du conduit, à 3 ou 4 millimètres en avant de la membrane du tympan, une saillie cutanée qui est le siège d'une légère hémorragie. Le tympan lui-même est intact; le conduit auditif est obstrué par une masse recouverte de sang. Le moindre attouchement provoque de très fortes douleurs.

En explorant avec la sonde, on ne sent pas de tissu osseux et on parvient à franchir l'obstacle et à pénétrer dans la partie profonde du conduit. L'acuité auditive à gauche est de 3 mètres pour la voix chuchotée et de 25 centimètres pour la montre. Lavages des deux conduits au sublimé, et tamponnement à la gaze iodoformée. On s'occupa exclusivement de la lésion du maxillaire inférieur en négligeant complètement les oreilles, de sorte que, trois mois après l'accident, le conduit auditif gauche était obstrué par une tumeur ostéo-cartilagineuse, siégeant sur la paroi inférieure, qui rendait impossible l'introduction d'une sonde et avait aboli la conductibilité aérienne.

Quelques mois plus tard, le malade revient, se plaignant de surdité gauche. On l'examine de nouveau, et l'on trouve le conduit gauche obstrué par une tumeur qui commence à 1 centimètre et demi de l'entrée de l'oreille, présente la forme d'un entonnoir et est recouverte d'un épiderme lisse. L'introduction d'une sonde est toujours impossible. La trompe d'Eustache gauche est perméable et l'appareil de perception normal. L'oreille droite est saine. On posa le diagnostic de fracture de la paroi antérieure du conduit avec arrachement du conduit ostéo-cartilagineux. Le malade décline toute opération.

L'auteur recommande, dans les cas de fracture récente du conduit auditif, de s'appliquer à obtenir la remise en place des fragments à l'aide d'un tamponnement avec des bourre-

lets d'ouate très serrés, le tamponnement avec de la gaze exerçant une pression moins forte. Lorsque l'atrésie est constituée, le tamponnement ne suffit plus, et il faut intervenir chirurgicalement.

L'auteur donne la préférence à l'opération de Körner : incision rétro-auriculaire, détachement du conduit cartilagineux, élargissement du conduit osseux en faisant sauter plusieurs lamelles osseuses concentriques, formation d'un lambeau postérieur (Körner), ou par incision longitudinale (Schwartze), tamponnement énergique en avant.

L'opération est absolument indiquée lorsqu'il existe une suppuration du conduit auditif ou dans la caisse; dans les autres cas, l'opération est moins urgente, mais peut être tentée lorsqu'on s'est assuré que l'appareil de perception est intact. (*Zeits. f. Ohrenheilk.*, XLII, 1, 1902.)

Dr S. Jankelevitch.

VARIA

Le réflexe respiratoire et le nerf glosso-pharyngien (Soc de biol., séance du 20 déc. 1902), par M. Laborde.

D'après M. Laborde, le nerf glosso-pharyngien, outre ses propriétés déjà connues, possède celle de nerf de sensibilité respiratoire, au même titre que les nerfs pneumogastriques et les laryngés supérieurs. (*Bull. méd.*, 7 janv. 1903.)

Dr G. Dupond.

L'adrénaline en oto-rhino-laryngologie (*La adrenalina en la oto-rino-laringologia*), par le Dr Ricardo Botey.

Dans ce travail, l'auteur nous fait connaître les résultats de ses recherches sur l'emploi de l'adrénaline, et qui ne font que confirmer ceux déjà obtenus quelques mois auparavant avec ce même médicament à la clinique de la Faculté de Bordeaux.

Il nous suffira de résumer les conclusions longuement développées qui se trouvent à la fin de l'ouvrage du Dr Botey.

1° L'adrénaline est un excellent hémostatique, avec cette particularité qu'elle sert à prévenir l'hémorragie;

2° C'est surtout dans les fosses nasales que l'adrénaline montre son pouvoir vaso-constricteur;

3° On a beaucoup exagéré l'action hémostatique de l'adrénaline sur les tissus fongueux; dans ce cas, son action varie suivant la quantité de tissu conjonctif et l'état des vaisseaux sanguins;

4° On ne peut nier que l'adrénaline ne soit toxique; elle l'est davantage que la cocaïne et que la morphine;

5° L'adrénaline, principe actif des capsules surrénales, est un médicament de grand avenir, qui, outre son emploi en oto-rhino-laryngologie, doit trouver des indications dans beaucoup d'autres circonstances :

a) Chez les neurasthéniques, les convalescents et les personnes débilitées, en raison de ce principe qu'une des fonctions de la glande surrénale est de neutraliser les toxines fabriquées normalement par l'organisme;

b) S'il est vrai que les injections sous-cutanées répétées d'extrait surrénal font augmenter le volume des capsules surrénales, il faudra essayer si l'adrénaline produit le même résultat; si oui, elle trouvera son application dans les cas d'insuffisance surrénale;

c) Il faudra aussi essayer l'adrénaline chez les tuberculeux, très fréquemment porteurs de lésions surrénales; il se pourrait que l'introduction dans l'organisme d'une substance détruisant une partie des toxines cachectisantes contribue à ramener les forces et l'appétit;

6° En oto-rhino-laryngologie on peut user largement de la solution d'adrénaline au 1/1000 comme topique; il n'est pas nécessaire de se servir d'une solution plus concentrée;

7° A l'intérieur, et surtout en injections hypodermiques, il faut agir avec beaucoup de prudence; avant tout, il faut toujours essayer le terrain et commencer par 1 gramme (20 gouttes) à l'intérieur, et par un demi-milligramme (moitié d'une seringue de Pravaz) sous la peau;

8° Chez les enfants de moins de huit ans, chez les vieillards, chez les artério-scléreux, il faut se défier de l'adrénaline, surtout en injections hypodermiques;

9° Il faut appeler l'attention sur les hémorragies secondaires qui peuvent survenir à la suite des opérations intranasales, et surtout sur l'aggravation qui peut résulter ulté-

rieurement dans le traitement de coryza spasmodique par les pulvérisations d'adrénaline;

10° Les expériences faites sur les animaux avec l'adrénaline ne sont pas exactement applicables à l'homme;

11° En résumé, pour pratiquer des injections sous-cutanées d'adrénaline, il ne faut pas dépasser la dose de 1 à 2 milligrammes chez les adultes et de un quart à un demi-milligramme chez les enfants. (*Archiv. lat. de rinol., laringol. y otol.*, nos 116, 117, 118, año 1902.)

Dr G. Dupond.

Thyroïdite suppurée dans la fièvre typhoïde, par MM. Roque et Bancel.

Au cours d'une rechute de fièvre typhoïde, vers la huitième semaine, apparut une complication thyroïdienne chez une malade porteur d'un goitre ancien. Une ponction exploratrice donna issue à du pus eberthien, vérifié à l'examen bactériologique. (*Lyon méd.*, n° 7, p. 263, 1903.)

Dr Kaufmann.

NOUVELLES

Université de Nancy, Faculté de Médecine, Avis. — M. le Dr Jacques, agrégé chargé de la clinique d'oto-rhino-laryngologie, commencera le *vendredi 8 mai* un cours technique d'oto-rhino-laryngologie avec exercices pratiques.

Le cours aura lieu les lundis, mercredis et vendredis, de 9 à 10 heures, et sera complet en 30 leçons, soit en 2 mois et demi.

Seront admis les docteurs français et étrangers et les étudiants pourvus de 16 inscriptions et immatriculés à la Faculté.

Le montant des droits à acquitter est de 50 francs.

Les inscriptions seront reçues au secrétariat de la Faculté et sont limitées.

Le Doyen,
Gross.

Bordeaux. — Impr. G. Gounouilhou, rue Guiraude, 11.

24e ANNÉE. N° 20. 16 MAI 1903.

REVUE HEBDOMADAIRE
DE
LARYNGOLOGIE, D'OTOLOGIE
ET DE RHINOLOGIE

CONTRIBUTION A L'ÉTUDE DE L'HYSTÉRIE

TROUBLES CÉRÉBRAUX D'APPARENCE OTOGÈNE CHEZ DES MALADES PORTEURS D'ALGIES MASTOÏDIENNES

Par le Dr **André BOUYER fils**, ex-interne des hôpitaux de Bordeaux, Médecin aux eaux de Cauterets.

Dans l'étude des algies hystériques[1] de la mastoïde que nous avons faite en collaboration avec le Dr Liaras, nous rapportions incidemment certaines pseudo-mastoïdites dans lesquelles tout un cortège de symptômes cérébraux (photophobie, céphalée, vertige, délire, etc.), surajouté à l'hyperesthésie de la mastoïde, donnait l'illusion presque complète d'une méningite ou d'un abcès encéphalique otogènes. Seule l'évolution de ces accidents démontrait leur nature névropathique. Depuis, nous avons observé de nouveaux faits de ce

1. *Algies hystériques de la mastoïde (pseudo-mastoïdites)*, par MM. Liaras et Bouyer. Cette étude, faite à la clinique de M. Moure, sur son inspiration, a été publiée dans sa *Revue*, nos du 20 et du 27 avril 1901. A la même époque (20 avril), M. Chavanne, à Lyon, sur l'inspiration de M. Lannois, consacrait également dans sa thèse un paragraphe au même sujet. Les conclusions de cette thèse étaient déposées le 29 mars. Notre travail était également remis au bureau de la *Revue* à la même époque. En juillet suivant, MM. Chavanne et Lannois publiaient, dans les *Annales des maladies de l'oreille*, un travail composé en mars. Il ne peut donc s'agir entre nous de question de priorité. La Vérité clinique seule nous a réunis et conduits à travers la distance aux mêmes conclusions.

genre à la clinique de M. Moure. MM. Lannois et Chavanne en ont également relaté dans leur travail. Nous venons les grouper et les classer d'après notre ancienne division en deux catégories bien distinctes, selon qu'ils se présentent chez des sujets n'offrant aucun accident organique de l'oreille, ou qu'ils surviennent chez des sujets porteurs d'une affection auriculaire. Nous avons surtout pour but d'établir la genèse du diagnostic en marquant chronologiquement ses différentes étapes, et surtout ses difficultés.

Notre maître M. Moure nous a suggéré l'idée de ce travail et précieusement guidé. M. Régis a bien voulu nous conseiller. MM. Pitres et Arnozan nous ont laissé prendre l'observation de deux de leurs malades. Nous les remercions sincèrement au seuil de cette modeste étude.

Premier groupe d'observations.

Hystérie, troubles cérébraux d'apparence otogène sans substratum organique auriculaire.

Observation I (personnelle, recueillie à la Clinique des maladies mentales, service de M. Régis). — X..., âgé de dix-sept ans, présente une hérédité nerveuse fortement chargée. Le père, âgé d'une cinquantaine d'années, est atteint de ramollissement cérébral précoce consécutif à un athérome manifeste. La mère est une névropathe qui n'a jamais eu de crises, mais elle est très impressionnable et émotive. Il y a eu huit enfants dans la famille; sept sont vivants, nerveux à des degrés divers. Le jeune malade n'a jamais eu d'affection auriculaire. A noter, dans son histoire, une fièvre typhoïde grave, survenue à neuf ans, qui s'est accompagnée de délire prolongé. Tous ses antécédents morbides se résument en accidents névropathiques. Dès l'âge de deux ans, son impressionnabilité nerveuse se manifestait. Sa mère nous raconte qu'à cette époque elle ne pouvait le quitter sans provoquer par son départ de violentes crises de larmes, accompagnées

de grands mouvements des membres figurant presque une crise de convulsions, avec grincements de dents et véritable état de « pâmoison ». Cette affectivité n'a fait que s'accentuer dans la suite, et, il y a deux ans, survenait le gros événement qui allait occasionner l'explosion de bruyants accidents. Une de ses sœurs, âgée de dix-sept ans, à laquelle il témoignait une affection toute particulière, mourait de méningite consécutive à une otite moyenne aiguë suppurée scarlatineuse, à marche foudroyante, que ne put enrayer une trépanation hâtive de la mastoïde, faite par un de nos plus distingués confrères. Hanté par l'idée fixe des circonstances de la mort de sa sœur, il devint sombre, taciturne, mit sur le compte du chirurgien les méfaits de la méningite et rumina contre lui des projets homicides. Il lui adressa même une violente lettre d'insultes, avec menaces de mort. A cette époque se place une première grande crise convulsive de nature franchement hystérique. Il y a environ six mois, il fit une fugue en Espagne. Il projeta ce départ avec un de ses amis, rêvant d'aller faire fortune, de vivre libre et indépendant dans ce pays qui leur apparaissait comme la Terre promise. Pleins d'espoir dans la réussite de leurs chimériques et fantastiques projets, ils partirent tous deux en emportant une modeste somme d'argent dérobée à leur famille et furent, d'ailleurs, rapidement retrouvés et ramenés. Il y a un mois, en montant le soir dans sa chambre pour se coucher, le malade poussa brusquement un cri strident, fit quelques pas en avant et s'abattit vite sur le sol, en proie à une violente crise convulsive qui fut immédiatement suivie d'une phase somnambulique. Il décrivait à haute voix sa rêverie et son délire hallucinatoire : sa sœur morte était là devant lui, transfigurée, la tête ceinte d'une auréole brillante, le corps vêtu de beaux habits blancs immaculés. « Mère, » s'exclamait-il, « elle est là ma chère petite sœur, c'est un ange; » puis il poussait un nouveau cri d'effroi : « Ah! son oreille! l'opération! » s'écriait-il,

et il retombait dans une nouvelle phase convulsive dont il ne sortait que pour dormir profondément durant sa nuit. Le lendemain, à son réveil, il commençait à se plaindre de l'oreille droite (même côté d'oreille que celui de sa sœur). Trois jours se passèrent ainsi, lorsque, brusquement, il accusa une souffrance intense; toute sa région mastoïdienne était douloureuse et extrêmement sensible, ne pouvant supporter le moindre attouchement. Le lendemain soir, des symptômes inquiétants se produisaient; le malade était en butte à une céphalée des plus pénibles; il était triste, accablé, prostré même, demeurant blotti sous ses couvertures en chien de fusil pour fuir la lumière, en proie à d'incessants vomissements. La mère, affolée par ce tableau qui lui rappelait en tous points, comme elle nous le dit elle-même, le début de la méningite de sa fille, fit venir au plus vite le médecin traitant qui, lui aussi, fit des réserves de pronostic, ordonna la glace sur la tête et demanda instamment l'avis d'un spécialiste de l'oreille. Ajoutons, fait très important, qu'on ne put appliquer sur l'apophyse une pommade belladonée prescrite, tant l'hyperesthésie des tissus superficiels était vive. L'auriste consultant trouva l'oreille absolument saine. Il rassura la famille, et, de fait, le lendemain, tous les symptômes cérébraux s'apaisaient. Cette algie, bien nettement hystérique, disparaissait peu à peu, et il ne restait bientôt de cette crise si bruyante que le souvenir d'une inquiétante alerte.

Obs. II[1]. — Cette observation concerne une jeune fille de dix-huit ans soignée dans le service de M. Pitres pour de grandes crises convulsives franchement hystériques, qui accusa brusquement une douleur mastoïdienne droite très

1. Résumé d'une observation publiée dans notre travail sur les algies hystériques de la mastoïde et recueillie grâce à la haute obligeance de M. Pitres.

vive, une céphalée intense et présenta de la parésie de la paupière supérieure droite, un affaissement du visage de tout ce côté. En même temps, elle demeurait abattue, couchée en chien de fusil dans son lit, en proie à un véritable état fébrile. On lui demanda si elle ne venait pas d'avoir un écoulement de l'oreille droite. Elle répondit faussement par l'affirmative. En présence de cette symptomatologie donnant l'illusion d'une méningite consécutive à une lésion otique avouée par la malade et simulée à ce premier examen par son algie, M. Pitres pria M. Moure d'examiner cette malade. Durant le transport à la clinique, l'algie se transféra sur la mastoïde opposée. L'introduction du spéculum dans le nez réveilla des phénomènes spasmogènes. M. Moure, ne trouvant trace d'aucune lésion otique récente ou ancienne, porta le diagnostic ferme d'accidents purement névropathiques. Le soir même, tous ces symptômes avaient disparu.

Obs. III (personnelle, recueillie à la clinique de M. Moure). — Dans cette observation, que nous avons intégralement publiée dans la *Revue hebdomadaire d'otologie* (13 juillet 1901), il s'agissait d'une femme de trente-six ans qui était venue à cette époque à la clinique pour des phénomènes rappelant en tous points la maladie de Ménière. Elle présentait une titubation presque continue, s'exaspérant cependant à certains moments durant lesquels elle percevait un sifflement dans l'oreille droite, éprouvait une propulsion à la chute de ce côté, et était prise de vomissements. Ces accidents s'étaient produits pour la première fois trois ans auparavant, d'une manière brusque, brutale, alors que la malade était occupée à laver un plancher. Le sifflement avait été très aigu, le vomissement pénible avec efforts, et la malade s'était abattue sur le sol sans toutefois perdre connaissance. Quelques jours après, un matin, au réveil, elle avait senti une vive douleur mastoïdienne à droite,

qui avait pris d'emblée des caractères d'une excessive hyperesthésie.

Entrée dans le service de M. Arnozan, elle fut envoyée à la clinique otologique pour y être examinée au point de vue de ces accidents, dont la longue durée et la ténacité l'empêchaient de se livrer à une occupation quelconque. L'interrogatoire ne révéla aucun antécédent héréditaire notable, pas même névropathique. Dans son histoire pathologique, on ne retrouva aucune trace d'infection ou d'intoxication grave. Un fait était important à retenir. Elle avait été atteinte dans son adolescence d'une contracture du bras qui avait cédé à la métallothérapie. C'était là le seul accident imputable à la névrose.

L'*examen fonctionnel* de l'oreille fut dans ce cas décisif. Il révéla une audition à la montre variable selon les jours du côté droit, côté de l'aura (du sifflement), et de la propulsion à la chute, mais parfois absolument normale. Le Rinne était positif des deux côtés; le diapason vertex, même avec des vibrations faibles, se latéralisait à droite. L'épreuve du sifflet de Galton montrait une audition de sons aigus normale.

L'*examen objectif* ne révéla aucune lésion de l'oreille, aucune trace de sclérose et d'ankylose de la chaîne. En présence des éléments fournis par cet examen complet et minutieux de l'oreille et guidé par la présence de l'algie mastoïdienne et par le rétrécissement du champ visuel, M. Moure porta le diagnostic de pseudo-maladie de Ménière de nature névropathique.

La malade revint dans le service de M. Arnozan, et ici se place un incident capital. Éclairé sur l'origine de ces troubles fonctionnels auriculaires, on procéda, dans ce service, à un simulacre d'opération : on pratiqua une légère incision superficielle dans le sillon rétro-auriculaire droit. Vertige, algie, et sifflement disparurent pendant trois jours, durant lesquels le calme fut complet. Quelque temps après, voulant

rendre définitive cette amélioration momentanée, on pratiqua sur le côté gauche, d'une manière symétrique, la même incision. Le lendemain, le transfert de tous les phénomènes se produisait passagèrement sur ce côté, tout en persistant à droite (algie, vertige, sifflement et chute latérale). Nous présentâmes, à l'époque, ce cas à la Société de médecine de Bordeaux. Troublés par l'habitus extérieur de cette malade, par l'intensité, la persistance de ce vertige, plusieurs des membres présents émirent la possibilité de l'existence d'une lésion cérébelleuse, et M. Moure lui-même accéda à cette troublante hypothèse.

Un heureux hasard vient de nous permettre de retrouver, ces jours-ci, cette femme dans le service de M. Arnozan, où elle est rentrée à nouveau. Cinq ans se sont écoulés depuis le début de ses accidents, et deux années ont passé depuis ce premier examen fait à la clinique otologique. Les phénomènes d'autrefois ne se sont guère modifiés. L'algie mastoïdienne droite persiste toujours avec la même excessive intensité. Le sifflement et quelques bourdonnements se produisent par paroxysme, à intervalles plus ou moins rapprochés, et même des deux côtés. La malade n'a pas de surdité apparente. Le vertige seul s'est quelque peu modifié. Il paraît presque continu. La démarche est titubante, ébrieuse, festonnée. De loin en loin surviennent quelques paroxysmes avec sifflement à droite et propulsion à la chute de ce côté, durant lesquels revient le vomissement. Cet état vertigineux s'accompagne actuellement d'une certaine anxiété qui ressemble assez à une phobie, à la statio-basophobie. La malade redoute la marche et la station debout et en arrive à s'immobiliser au lit, dans la journée, durant de longues heures. La vue d'un large espace vide, d'une place, d'une cour, augmente son appréhension et redouble son vertige; aussi, recherche-t-elle comme un véritable moyen de défense la proximité d'un mur qu'elle n'effleure souvent même pas de la main, mais dont la vue la rassure et la raffermit dans sa

marche. «Je suis les murs,» nous dit-elle spontanément, « pour avoir moins de vide autour de moi, et je marche mieux. »

L'*examen fonctionnel* fut à nouveau pratiqué ces temps derniers. Les résultats peuvent se résumer dans le tableau suivant :

Oreille droite (en apparence lésée).

PERCEPTION AÉRIENNE	PERCEPTION CRANIENNE
Montre, entendue à 0m50.	*Montre*, appliquée sur les points classiques, perçue partout.
Voix parlée haute, entendue normalement.	
Voix chuchotée, entendue à 15m.	
Diapason ut$_1$ (grave), mal perçu.	
Diapason ré$_1$, pas perçu.	*Diapason vertex*, latéralisé à droite. Tous les diapasons sont perçus et même avec une violence exagérée. Il existe de l'hyperacousie par la voie cranienne, surtout avec le diapason *ut*$_1$.
Diapason ut$_1$, très bien perçu.	
Sifflet Galton, sons aigus, très bien perçus avec hyperacousie; sons graves, bien perçus.	
Flûte de Pan, toutes les notes normalement perçues.	

Comme bruits subjectifs, à noter toujours la présence de sifflements et bourdonnements.

Oreille gauche. — Perception aérienne et perception cranienne normales.

Expériences statiques. — Le vertige redouble, la malade étant debout, les deux pieds joints ou sur un pied, quand on lui ferme les yeux. Elle ne tourne pas la tête et ne l'incline pas en marchant.

L'*examen objectif* ne révèle aucune anomalie apparente à droite comme à gauche. Les tympans ont leur couleur et leur courbure normales. La chaîne est mobile, les trompes sont perméables. Ajoutons que les réflexes sont normaux, pas de

nystagmus. Fond d'œil normal. Pas de céphalées. Urines sans albumine et sucre. État général excellent. Rien au cœur.

Le diagnostic se présente donc, comme par le passé, avec ses deux hypothèses à résoudre : existence d'une lésion labyrinthique ou cérébelleuse.

1° *Lésion labyrinthique.* — Elle ne cadre pas avec les résultats de l'examen fonctionnel, qui présentent des particularités très remarquables. Le perception osseuse est d'abord normale, supérieure même à la perception aérienne, alors que les organes de transmission sont indemnes. Les vibrations du diapason vertex sont même mieux entendues du côté droit supposé malade dans sa région de réception. Elles se latéralisent de ce côté. Les sons aigus sont normalement perçus, ce qui est essentiellement contradictoire avec l'hypothèse d'une lésion labyrinthique.

Remarquons même les lacunes (vrai scotome auditif) qui se produisent dans l'audition de certains sons graves (diapasons *ut*[1]).

Le tableau clinique ne représente pas le syndrome complet de Ménière avec ses trois facteurs : surdité, bourdonnements, vertige, car ici le gros élément manque; nous voulons parler de la surdité, et, sous quelque aspect que nous envisagions une lésion de l'oreille interne de cette nature, nous ne pouvons comprendre cette symptomatologie incomplète. Considérons la division anatomo-physiologique du nerf auditif qui correspond à une différenciation fonctionnelle. Nous lui connaissons des fibres cochléaires destinées à l'audition et des fibres vestibulaires destinées à l'orientation. Nous ne pouvons ainsi admettre qu'une hémorragie intra-labyrinthique ait pu exister sans avoir modifié toute la pression du labyrinthe et sans amener ainsi une perturbation générale fonctionnelle provoquant une surdité partielle ou totale, suivant le degré et le siège de la lésion. Les phénomènes cliniques ont

marche. «Je suis les murs,» nous dit-elle spontanément, « pour avoir moins de vide autour de moi, et je marche mieux. »

L'*examen fonctionnel* fut à nouveau pratiqué ces temps derniers. Les résultats peuvent se résumer dans le tableau suivant :

Oreille droite (en apparence lésée).

PERCEPTION AÉRIENNE	PERCEPTION CRANIENNE
Montre, entendue à 0m50.	*Montre,* appliquée sur les points classiques, perçue partout.
Voix parlée haute, entendue normalement.	
Voix chuchotée, entendue à 15m.	
Diapason ut, (grave), mal perçu.	
Diapason ré,, pas perçu.	
Diapason ut,, très bien perçu.	*Diapason vertex,* latéralisé à droite. Tous les diapasons sont perçus et même avec une violence exagérée. Il existe de l'hyperacousie par la voie cranienne, surtout avec le diapason *ut*,.
Sifflet Galton, sons aigus, très bien perçus avec hyperacousie; sons graves, bien perçus.	
Flûte de Pan, toutes les notes normalement perçues.	

Comme bruits subjectifs, à noter toujours la présence de sifflements et bourdonnements.

Oreille gauche. — Perception aérienne et perception cranienne normales.

Expériences statiques. — Le vertige redouble, la malade étant debout, les deux pieds joints ou sur un pied, quand on lui ferme les yeux. Elle ne tourne pas la tête et ne l'incline pas en marchant.

L'*examen objectif* ne révèle aucune anomalie apparente à droite comme à gauche. Les tympans ont leur couleur et leur courbure normales. La chaîne est mobile, les trompes sont perméables. Ajoutons que les réflexes sont ——— pas de

nystagmus. Fond d'œil normal. Pas de céphalées. Urines sans albumine et sucre. État général excellent. Rien au cœur.

Le diagnostic se présente donc, comme par le passé, avec ses deux hypothèses à résoudre : existence d'une lésion labyrinthique ou cérébelleuse.

1° *Lésion labyrinthique.* — Elle ne cadre pas avec les résultats de l'examen fonctionnel, qui présentent des particularités très remarquables. Le perception osseuse est d'abord normale, supérieure même à la perception aérienne, alors que les organes de transmission sont indemnes. Les vibrations du diapason vertex sont même mieux entendues du côté droit supposé malade dans sa région de réception. Elles se latéralisent de ce côté. Les sons aigus sont normalement perçus, ce qui est essentiellement contradictoire avec l'hypothèse d'une lésion labyrinthique.

Remarquons même les lacunes (vrai scotome auditif) qui se produisent dans l'audition de certains sons graves (diapasons *ut*[1]).

Le tableau clinique ne représente pas le syndrome complet de Ménière avec ses trois facteurs : surdité, bourdonnements, vertige, car ici le gros élément manque; nous voulons parler de la surdité, et, sous quelque aspect que nous envisagions une lésion de l'oreille interne de cette nature, nous ne pouvons comprendre cette symptomatologie incomplète. Considérons la division anatomo-physiologique du nerf auditif qui correspond à une différenciation fonctionnelle. Nous lui connaissons des fibres cochléaires destinées à l'audition et des fibres vestibulaires destinées à l'orientation. Nous ne pouvons ainsi admettre qu'une hémorragie intra-labyrinthique ait pu exister sans avoir modifié toute la pression du labyrinthe et sans amener ainsi une perturbation générale fonctionnelle provoquant une surdité partielle ou totale, suivant le degré et le siège de la lésion. Les phénomènes cliniques ont

marche. «Je suis les murs,» nous dit-elle spontanément, « pour avoir moins de vide autour de moi, et je marche mieux. »

L'*examen fonctionnel* fut à nouveau pratiqué ces temps derniers. Les résultats peuvent se résumer dans le tableau suivant :

Oreille droite (en apparence lésée).

PERCEPTION AÉRIENNE	PERCEPTION CRANIENNE
Montre, entendue à 0m50.	*Montre,* appliquée sur les points classiques, perçue partout.
Voix parlée haute, entendue normalement.	
Voix chuchotée, entendue à 15m.	
Diapason ut$_1$ (grave), mal perçu.	
Diapason ré$_3$, pas perçu.	*Diapason vertex,* latéralisé à droite. Tous les diapasons sont perçus et même avec une violence exagérée. Il existe de l'hyperacousie par la voie cranienne, surtout avec le diapason *ut*$_1$.
Diapason ut$_4$, très bien perçu.	
Sifflet Galton, sons aigus, très bien perçus avec hyperacousie; sons graves, bien perçus.	
Flûte de Pan, toutes les notes normalement perçues.	

Comme bruits subjectifs, à noter toujours la présence de sifflements et bourdonnements.

Oreille gauche. — Perception aérienne et perception cranienne normales.

Expériences statiques. — Le vertige redouble, la malade étant debout, les deux pieds joints ou sur un pied, quand on lui ferme les yeux. Elle ne tourne pas la tête et ne l'incline pas en marchant.

L'*examen objectif* ne révèle aucune anomalie apparente à droite comme à gauche. Les tympans ont leur couleur et leur courbure normales. La chaîne est mobile, les trompes sont perméables. Ajoutons que les réflexes sont normaux, pas de

nystagmus. Fond d'œil normal. Pas de céphalées. Urines sans albumine et sucre. État général excellent. Rien au cœur.

Le diagnostic se présente donc, comme par le passé, avec ses deux hypothèses à résoudre : existence d'une lésion labyrinthique ou cérébelleuse.

1° *Lésion labyrinthique.* — Elle ne cadre pas avec les résultats de l'examen fonctionnel, qui présentent des particularités très remarquables. Le perception osseuse est d'abord normale, supérieure même à la perception aérienne, alors que les organes de transmission sont indemnes. Les vibrations du diapason vertex sont même mieux entendues du côté droit supposé malade dans sa région de réception. Elles se latéralisent de ce côté. Les sons aigus sont normalement perçus, ce qui est essentiellement contradictoire avec l'hypothèse d'une lésion labyrinthique.

Remarquons même les lacunes (vrai scotome auditif) qui se produisent dans l'audition de certains sons graves (diapasons *ut*[1]).

Le tableau clinique ne représente pas le syndrome complet de Ménière avec ses trois facteurs : surdité, bourdonnements, vertige, car ici le gros élément manque; nous voulons parler de la surdité, et, sous quelque aspect que nous envisagions une lésion de l'oreille interne de cette nature, nous ne pouvons comprendre cette symptomatologie incomplète. Considérons la division anatomo-physiologique du nerf auditif qui correspond à une différenciation fonctionnelle. Nous lui connaissons des fibres cochléaires destinées à l'audition et des fibres vestibulaires destinées à l'orientation. Nous ne pouvons ainsi admettre qu'une hémorragie intra-labyrinthique ait pu exister sans avoir modifié toute la pression du labyrinthe et sans amener ainsi une perturbation générale fonctionnelle provoquant une surdité partielle ou totale, suivant le degré et le siège de la lésion. Les phénomènes cliniques ont

marche. «Je suis les murs,» nous dit-elle spontanément, « pour avoir moins de vide autour de moi, et je marche mieux. »

L'*examen fonctionnel* fut à nouveau pratiqué ces temps derniers. Les résultats peuvent se résumer dans le tableau suivant :

Oreille droite (en apparence lésée).

PERCEPTION AÉRIENNE	PERCEPTION CRANIENNE
Montre, entendue à 0m50.	*Montre,* appliquée sur les points classiques, perçue partout.
Voix parlée haute, entendue normalement.	
Voix chuchotée, entendue à 15m.	
Diapason ut$_1$ (grave), mal perçu.	
Diapason ré$_1$, pas perçu.	*Diapason vertex,* latéralisé à droite. Tous les diapasons sont perçus et même avec une violence exagérée. Il existe de l'hyperacousie par la voie cranienne, surtout avec le diapason *ut*$_1$.
Diapason ut$_4$, très bien perçu.	
Sifflet Galton, sons aigus, très bien perçus avec hyperacousie; sons graves, bien perçus.	
Flûte de Pan, toutes les notes normalement perçues.	

Comme bruits subjectifs, à noter toujours la présence de sifflements et bourdonnements.

Oreille gauche. — Perception aérienne et perception cranienne normales.

Expériences statiques. — Le vertige redouble, la malade étant debout, les deux pieds joints ou sur un pied, quand on lui ferme les yeux. Elle ne tourne pas la tête et ne l'incline pas en marchant.

L'*examen objectif* ne révèle aucune anomalie apparente à droite comme à gauche. Les tympans ont leur couleur et leur courbure normales. La chaîne est mobile, les trompes sont perméables. Ajoutons que les réflexes sont normaux, pas de

nystagmus. Fond d'œil normal. Pas de céphalées. Urines sans albumine et sucre. État général excellent. Rien au cœur.

Le diagnostic se présente donc, comme par le passé, avec ses deux hypothèses à résoudre : existence d'une lésion labyrinthique ou cérébelleuse.

1° *Lésion labyrinthique.* — Elle ne cadre pas avec les résultats de l'examen fonctionnel, qui présentent des particularités très remarquables. Le perception osseuse est d'abord normale, supérieure même à la perception aérienne, alors que les organes de transmission sont indemnes. Les vibrations du diapason vertex sont même mieux entendues du côté droit supposé malade dans sa région de réception. Elles se latéralisent de ce côté. Les sons aigus sont normalement perçus, ce qui est essentiellement contradictoire avec l'hypothèse d'une lésion labyrinthique.

Remarquons même les lacunes (vrai scotome auditif) qui se produisent dans l'audition de certains sons graves (diapasons *ut*[1]).

Le tableau clinique ne représente pas le syndrome complet de Ménière avec ses trois facteurs : surdité, bourdonnements, vertige, car ici le gros élément manque; nous voulons parler de la surdité, et, sous quelque aspect que nous envisagions une lésion de l'oreille interne de cette nature, nous ne pouvons comprendre cette symptomatologie incomplète. Considérons la division anatomo-physiologique du nerf auditif qui correspond à une différenciation fonctionnelle. Nous lui connaissons des fibres cochléaires destinées à l'audition et des fibres vestibulaires destinées à l'orientation. Nous ne pouvons ainsi admettre qu'une hémorragie intra-labyrinthique ait pu exister sans avoir modifié toute la pression du labyrinthe et sans amener ainsi une perturbation générale fonctionnelle provoquant une surdité partielle ou totale, suivant le degré et le siège de la lésion. Les phénomènes cliniques ont

marche. «Je suis les murs,» nous dit-elle spontanément, « pour avoir moins de vide autour de moi, et je marche mieux. »

L'*examen fonctionnel* fut à nouveau pratiqué ces temps derniers. Les résultats peuvent se résumer dans le tableau suivant :

Oreille droite (en apparence lésée).

PERCEPTION AÉRIENNE	PERCEPTION CRANIENNE
Montre, entendue à 0m50.	*Montre,* appliquée sur les points classiques, perçue partout.
Voix parlée haute, entendue normalement.	
Voix chuchotée, entendue à 15m.	
Diapason ut$_1$ (grave), mal perçu.	
Diapason ré$_1$, pas perçu.	
Diapason ut$_4$, très bien perçu.	*Diapason vertex,* latéralisé à droite. Tous les diapasons sont perçus et même avec une violence exagérée. Il existe de l'hyperacousie par la voie cranienne, surtout avec le diapason *ut*$_4$.
Sifflet Galton, sons aigus, très bien perçus avec hyperacousie; sons graves, bien perçus.	
Flûte de Pan, toutes les notes normalement perçues.	

Comme bruits subjectifs, à noter toujours la présence de sifflements et bourdonnements.

Oreille gauche. — Perception aérienne et perception cranienne normales.

Expériences statiques. — Le vertige redouble, la malade étant debout, les deux pieds joints ou sur un pied, quand on lui ferme les yeux. Elle ne tourne pas la tête et ne l'incline pas en marchant.

L'*examen objectif* ne révèle aucune anomalie apparente à droite comme à gauche. Les tympans ont leur couleur et leur courbure normales. La chaîne est mobile, les trompes sont perméables. Ajoutons que les réflexes sont normaux, pas de

nystagmus. Fond d'œil normal. Pas de céphalées. Urines sans albumine et sucre. État général excellent. Rien au cœur.

Le diagnostic se présente donc, comme par le passé, avec ses deux hypothèses à résoudre : existence d'une lésion labyrinthique ou cérébelleuse.

1° *Lésion labyrinthique.* — Elle ne cadre pas avec les résultats de l'examen fonctionnel, qui présentent des particularités très remarquables. Le perception osseuse est d'abord normale, supérieure même à la perception aérienne, alors que les organes de transmission sont indemnes. Les vibrations du diapason vertex sont même mieux entendues du côté droit supposé malade dans sa région de réception. Elles se latéralisent de ce côté. Les sons aigus sont normalement perçus, ce qui est essentiellement contradictoire avec l'hypothèse d'une lésion labyrinthique.

Remarquons même les lacunes (vrai scotome auditif) qui se produisent dans l'audition de certains sons graves (diapasons *ut*[1]).

Le tableau clinique ne représente pas le syndrome complet de Ménière avec ses trois facteurs : surdité, bourdonnements, vertige, car ici le gros élément manque; nous voulons parler de la surdité, et, sous quelque aspect que nous envisagions une lésion de l'oreille interne de cette nature, nous ne pouvons comprendre cette symptomatologie incomplète. Considérons la division anatomo-physiologique du nerf auditif qui correspond à une différenciation fonctionnelle. Nous lui connaissons des fibres cochléaires destinées à l'audition et des fibres vestibulaires destinées à l'orientation. Nous ne pouvons ainsi admettre qu'une hémorragie intra-labyrinthique ait pu exister sans avoir modifié toute la pression du labyrinthe et sans amener ainsi une perturbation générale fonctionnelle provoquant une surdité partielle ou totale, suivant le degré et le siège de la lésion. Les phénomènes cliniques ont

marche. «Je suis les murs,» nous dit-elle spontanément, « pour avoir moins de vide autour de moi, et je marche mieux. »

L'*examen fonctionnel* fut à nouveau pratiqué ces temps derniers. Les résultats peuvent se résumer dans le tableau suivant :

Oreille droite (en apparence lésée).

PERCEPTION AÉRIENNE	PERCEPTION CRANIENNE
Montre, entendue à 0m50.	*Montre,* appliquée sur les points classiques, perçue partout.
Voix parlée haute, entendue normalement.	
Voix chuchotée, entendue à 15m.	
Diapason ut, (grave), mal perçu.	
Diapason ré$_4$, pas perçu.	*Diapason vertex,* latéralisé à droite. Tous les diapasons sont perçus et même avec une violence exagérée. Il existe de l'hyperacousie par la voie cranienne, surtout avec le diapason *ut*$_4$.
Diapason ut$_4$, très bien perçu.	
Sifflet Galton, sons aigus, très bien perçus avec hyperacousie; sons graves, bien perçus.	
Flûte de Pan, toutes les notes normalement perçues.	

Comme bruits subjectifs, à noter toujours la présence de sifflements et bourdonnements.

Oreille gauche. — Perception aérienne et perception cranienne normales.

Expériences statiques. — Le vertige redouble, la malade étant debout, les deux pieds joints ou sur un pied, quand on lui ferme les yeux. Elle ne tourne pas la tête et ne l'incline pas en marchant.

L'*examen objectif* ne révèle aucune anomalie apparente à droite comme à gauche. Les tympans ont leur couleur et leur courbure normales. La chaîne est mobile, les trompes sont perméables. Ajoutons que les réflexes sont normaux, pas de

nystagmus. Fond d'œil normal. Pas de céphalées. Urines sans albumine et sucre. État général excellent. Rien au cœur.

Le diagnostic se présente donc, comme par le passé, avec ses deux hypothèses à résoudre : existence d'une lésion labyrinthique ou cérébelleuse.

1° *Lésion labyrinthique.* — Elle ne cadre pas avec les résultats de l'examen fonctionnel, qui présentent des particularités très remarquables. Le perception osseuse est d'abord normale, supérieure même à la perception aérienne, alors que les organes de transmission sont indemnes. Les vibrations du diapason vertex sont même mieux entendues du côté droit supposé malade dans sa région de réception. Elles se latéralisent de ce côté. Les sons aigus sont normalement perçus, ce qui est essentiellement contradictoire avec l'hypothèse d'une lésion labyrinthique.

Remarquons même les lacunes (vrai scotome auditif) qui se produisent dans l'audition de certains sons graves (diapasons *ut*[1]).

Le tableau clinique ne représente pas le syndrome complet de Ménière avec ses trois facteurs : surdité, bourdonnements, vertige, car ici le gros élément manque; nous voulons parler de la surdité, et, sous quelque aspect que nous envisagions une lésion de l'oreille interne de cette nature, nous ne pouvons comprendre cette symptomatologie incomplète. Considérons la division anatomo-physiologique du nerf auditif qui correspond à une différenciation fonctionnelle. Nous lui connaissons des fibres cochléaires destinées à l'audition et des fibres vestibulaires destinées à l'orientation. Nous ne pouvons ainsi admettre qu'une hémorragie intra-labyrinthique ait pu exister sans avoir modifié toute la pression du labyrinthe et sans amener ainsi une perturbation générale fonctionnelle provoquant une surdité partielle ou totale, suivant le degré et le siège de la lésion. Les phénomènes cliniques ont

bien, au début, reproduit au complet le tableau d'un foyer hémorragique; mais, dans la suite, il y a eu une dissociation symptomatique par trop paradoxale. Avec les crises paroxystiques que la malade a traversées dans les débuts et qui semblaient indiquer à chaque fois une poussée nouvelle, nous aurions dû avoir comme substratum organique une lésion progressivement destructive, qui aurait dû annihiler d'une manière globale la double fonction du nerf auditif, et nous aurions le droit d'exiger une surdité complète et une cessation définitive du vertige. Cinq ans se sont écoulés sans qu'aucune modification se soit produite dans les manifestations cliniques. Renonçons donc à cette hypothèse d'une lésion de l'oreille interne immobile dans sa symptomatologie, quelque localisée qu'on puisse la supposer dans les différentes régions du labyrinthe. L'examen fonctionnel de l'oreille est, de plus, d'un grand poids dans le diagnostic. Il nous montre, à travers une série de contradictions, l'intégrité constante de la perception osseuse, et nous laisse entrevoir l'empreinte de la névrose dans les lacunes de l'audition. L'algie mastoïdienne la confirme.

2° *Reste la possibilité d'une lésion du cervelet*, qui traduit, comme nous le savons, sa souffrance par une symptomatologie partiellement analogue à celle qui accompagne une altération organique du labyrinthe. Mais le temps semble avoir fait œuvre de diagnostic. Cinq années ont passé, et quelque silencieuse, quelque latente et durable que puisse être une lésion cérébelleuse, nous ne pourrions comprendre qu'elle n'ait donné lieu à aucun nouveau symptôme et à aucune nouvelle répercussion dans le tableau clinique. Il nous a manqué, d'ailleurs, de trop gros facteurs de diagnostic, le nystagmus, la céphalée, les troubles psychiques et l'altération de l'état général.

De plus cette malade, en effet, qui se dit en proie à de fréquentes crises de vomissement alimentaires, n'a jamais présenté d'amaigrissement.

Pour toutes ces raisons, M. Moure, écartant ces deux hypothèses de lésions labyrinthique ou cérébelleuse, maintient son premier diagnostic de pseudo-maladie de Ménière d'origine névropathique, en émettant la simple supposition qu'il s'agit peut-être d'une hyperesthésie sensorielle hystérique du nerf auditif, siégeant dans ses terminaisons.

Nous espérons, du reste, continuer à suivre cette intéressante malade pour noter la suite de cette observation, et la compléter si nous le croyons utile.

DISCUSSION

Dans les trois cas de ce premier groupe d'observations, l'hystérie seule est en cause, créant de toutes pièces la symptomatologie en cours. Considérés isolément et séparés de l'algie mastoïdienne, les accidents cérébraux de nos deux premiers sujets n'offriraient pas par eux-mêmes un intérêt clinique original. La méningite hystérique, idiopathique et primitive, est, en effet, bien connue, et n'en présente pas moins, cependant, de très grandes difficultés de diagnostic, puisqu'elle figure d'une manière presque complète la méningite tuberculeuse. Mais, chez les deux malades de nos observations (n° I et n° II), nous nous trouvons en présence d'un complexus clinique qui reproduit toutes les apparences d'une oto-méningite ; c'est là, oserons-nous dire, le fait presque nouveau dans la littérature médicale. Les phénomènes cérébraux s'y relient étroitement aux troubles fonctionnels auriculaires. Le sujet attire d'abord l'attention du côté de son oreille par les douleurs violentes et spontanées qu'il y éprouve; la mastoïde est extrêmement sensible, trop sensible même, puis apparaissent les vertiges, la céphalée, les vomissements, la torpeur, la photophobie, la position en chien de fusil, etc., bloc symptomatique qui constitue un véritable syndrome cérébral, et, de prime abord, le clinicien songe tout naturellement à la possibilité de l'existence d'une mastoïdite compliquée de méningite. Nos deux cas ont ainsi donné cette

première impression aux médecins traitants. L'examen de l'auriste éclaire rapidement le diagnostic. L'oreille apparaît objectivement saine. Rien n'explique la douleur mastoïdienne qui est diffuse, sans points électifs au niveau de l'antre ou de la pointe, s'étendant même au delà de l'apophyse. Elle ne correspond à aucune modification locale extérieure ou intérieure, à aucune déformation de la région ou changement d'aspect des tissus. Elle s'est produite au moment où la névrose se traduisait par d'autres accidents bruyants. Elle a surgi, soit à la suite de violentes crises convulsives (cas II), soit, fait très particulier et très intéressant (cas I), au sortir d'une crise convulsive et hallucinatoire qui a déroulé sous les yeux du sujet toute la scène représentative des différents épisodes de la maladie de l'un de ses proches parents mort d'une mastoïdite compliquée de méningite. Cette douleur présente donc tous les caractères d'une simple zone d'hyperesthésie; en un mot, ceux de l'algie hystérique de la mastoïde. Les phénomènes cérébraux perdent dès lors leur relation de cause à effet avec les symptômes auriculaires et leur apparence otogène. Ils viennent ainsi d'eux-mêmes se rattacher à la même origine, à la névrose. Ils en offrent toute l'empreinte dans leurs manifestations paradoxales et contradictoires. Ils ont surgi avec un début par trop précoce et prématuré, presque en même temps que la pseudo-mastoïdite. Ils ont d'emblée atteint un paroxysme anormal et étrange. L'hystérie, qui était franche chez ces deux sujets, a stigmatisé de sa marque bruyante ces différents épisodes cliniques.

Dans un ordre de faits semblables, nous ne retrouvons pas toujours les mêmes éléments et les mêmes conditions de diagnostic. La névrose peut être discrète et se manifester pour la première fois sans avoir encore marqué son empreinte par quelque stigmate classique. L'observation III (pseudo-vertige de Ménière) est un exemple bien net de cette hystérie cachée et latente. La présence de l'algie mastoïdienne apporte

un secours précieux pour le diagnostic. Chez ce sujet, où rien ne décèle au premier abord la névrose, elle prend le caractère d'un stigmate et éveille la première méfiance et le premier soupçon. Et cependant, dans ce cas spécial, les facteurs du problème sont particulièrement insidieux et complexes. Les symptômes d'apparence labyrinthique qui dominent le tableau clinique ont perdu dans une analyse rigoureuse les caractères de manifestations d'une affection de l'oreille interne. On a pu songer ensuite à la possibilité d'une lésion du cervelet. Ce dernier substratum organique a encore été refusé à ces phénomènes hybrides cérébelleux-labyrinthiques pour les raisons que nous avons énoncées plus haut au cours même de l'observation.

La présence de l'algie mastoïdienne a donc été le premier indice d'hystérie. Le rôle pathogénique de la névrose a pu ensuite être confirmé par les résultats de l'examen de l'audition, par l'aspect des troubles fonctionnels en contradiction et en discordance avec la marche normale d'une affection organique dont ils paraissaient être la manifestation.

(A suivre.)

XIVe CONGRÈS INTERNATIONAL
DE MÉDECINE ET CHIRURGIE DE MADRID 1903
(SECTION DE RHINO-LARYNGOLOGIE)

Séance du 24 avril.

Président : M. Freudenthal.

M. Moure, de Bordeaux (rapporteur). — **Le coryza atrophique est-il une affection autonome? Diagnostic et traitement.**

L'auteur établit les diverses variétés cliniques de cette affection sur laquelle les spécialistes sont encore peu d'accord.

1° Dans la forme purulente ozénateuse des adolescents, il conseille de supprimer le tissu adénoïde enflammé et tuméfié. Le massage, suivi des pulvérisations au nitrate d'argent, constitue-

une excellente thérapeutique pour enrayer le processus et le guérir. Il faut se garder de réséquer la muqueuse ou la cautériser au galvanocautère.

2° Dans le coryza pseudo-atrophique strumeux, on se bornera à faire des lavages et à soigner l'état général des malades.

3° Enfin, dans le coryza atrophique ozénateux (ozène vrai de Martin), on fera des lavages jusqu'à l'âge de six, huit ou dix ans. Alors on essayera de reconstituer les cornets à l'aide des injections de paraffine, qui font disparaître la sécrétion et l'odeur. (Sera publié *in extenso*.)

M. Pélaez, de Grenade. — Le coryza atrophique fétide n'est pas toujours autonome. Cette maladie offre plusieurs modalités : autonome (ozène vrai), sinusienne, syphilitique, etc. Il y a aussi les rhinite atrophique, sans ozène.

L'auteur fait un exposé étiologique intéressant et complet. Il en décrit la pathogénie et étudie la thrapeutique de la maladie. Il conclut en disant : il n'y a que deux méthodes positives qui sont les traitements antiseptique et mécanique, qu'il faut toujours combiner.

MM. Moure et Brindel, de Bordeaux. — **Résultats éloignés des injections de paraffine faites sur la muqueuse pituitaire chez 70 malades atteints de coryza atrophique, ozénateux type.** (Sera publié *in extenso*.)

Les auteurs rapportent les résultats obtenus par le Dr Brindel à la clinique du Dr Moure au moyen des injections de paraffine dans le traitement du coryza atrophique ozénateux. Jusqu'à ce jour, 70 malades ont subi ce traitement dont l'application chez les premiers remonte au mois de février 1902, c'est-à-dire à près de quinze mois.

Le chiffre respectable des malades ainsi traités a permis aux auteurs de mettre en lumière : *a)* la technique de cette nouvelle méthode ; *b)* les difficultés qu'on rencontre dans son application ; *c)* les quelques accidents qui résultent parfois de son emploi ; *d)* ses contre-indications et indications ; *e)* les résultats éloignés qu'elle est susceptible de fournir.

M. Broeckaert, de Gand, a remplacé la paraffine fusible à 55 degrés par une paraffine fusible à 45 degrés. Il confirme les bons résultats obtenus par MM. Moure et Brindel.

M. Botey croit que la seringue doit être en métal et courte pour que le liquide se refroidisse difficilement.

Pour que la paraffine ne se solidifie pas dans l'aiguille, l'auteur met dans la seringue de la paraffine solide fusible à 52 degrés et de la vaseline

liquide; de cette façon, il n'y a aucun inconvénient et des eschares ne se produisent pas dans les tissus.

M. Compaired. — Dans les 27 cas où j'ai essayé le procédé, j'ai eu les bons résultats obtenus à la Faculté de Bordeaux.

M. Moure. — Dans les cas où la muqueuse est trop ramollie pour pouvoir être soulevée par la paraffine, il est bon de faire pendant quelques mois du massage de la pituitaire de manière à augmenter sa résistance.

Séance du 25 avril.

Président : M. Moure.

M. H. Cuvillier, de Paris. — **Note sur le traitement des végétations adénoïdes pendant la première année de l'enfance (forme de nourrissons).**

A cet âge, la gêne de la respiration nasale entraîne des troubles de l'alimentation qui entravent la croissance et menacent la vie même de l'enfant. Il faut donc intervenir chirurgicalement dès que les symptômes sont nettement indiqués. L'ablation des tumeurs adénoïdes peut se faire sans danger dès les premières semaines de l'existence. L'auteur a opéré des enfants de moins de deux mois avec un plein succès. Les résultats de l'opération sont excellents. Les végétations complètement enlevées ne récidivent pas. La respiration nasale se rétablit, l'alimentation devient régulière et la croissance de l'enfant reprend son cours normal. M. Cuvillier ajoute que l'opération doit être faite à la pince et en plusieurs séances.

M. Compaired dit que c'est à Marage que l'on doit le traitement médical des végétations par la résorcine en dissolution à 100 o/o, mais qu'il est inefficace. Il emploie presque toujours la curette de Moure, et il n'a jamais eu aucun accident post-opératoire, à l'exception de quelques infections à l'oreille moyenne chez les malades opérés à sa clinique du Refuge.

M. Cisneros dit qu'il n'emploie pas les moyens médicaux, il fait usage d'un petit couteau, et, dès que l'opération est faite, il incline immédiatement la tête de l'enfant en avant.

M. Uruñela dit que tout ce qui concerne le traitement des végétations adénoïdes est parfaitement établi et connu. Il signale un cas d'hémorragie post-opératoire hémophilique.

M. Portela demande comment on peut faire le diagnostic chez les nourrissons, étant donné qu'on ne peut toucher ni regarder.

MM. Castex et Segura n'emploient pas les moyens médicaux et ils font l'ablation en une seule séance.

M. Moure est aussi partisan de l'opération en une seule fois avec une

curette *ad hoc*. Il demande à M. Cuvillier comment il peut s'assurer chez ses nourrissons que l'opération est complète.

M. Cuvillier dit que lorsqu'il a des soupçons de végétations adénoïdes il fait le diagnostic avec la pince en même temps qu'il les opère.

M. Mignon, de Nice. — **Emploi du diapason dans l'exploration des cavités osseuses de la face.**

S'appuyant sur certaines propriétés de résonance du diapason, l'auteur a imaginé une méthode d'exploration qu'il a surtout appliquée aux sinus de la face, mais dont l'emploi peut être généralisé.

Elle consiste à utiliser la transmission des ondes sonores par les tissus plus ou moins denses et à demander au sujet les sensations auditives provoquées par le diapason.

Cet instrument permet au médecin d'apprécier la résonance variable des tissus. Les résultats de la transmission interne et la résonance sont inverses. Après avoir exposé plusieurs observations, l'auteur compare la phonendoscopie, la diaphanoscopie, la percussion et la radioscopie et conclut à l'utilité que peut avoir l'emploi du diapason pour augmenter et préciser les moyens d'investigation déjà employés, avant d'arriver à la ponction qui n'est pas toujours acceptée.

M. Botella dit que l'illumination, la rhinoscopie et surtout la ponction donnent de meilleurs éléments de diagnostic.

M. Suarez de Mendoza félicite M. Mignon et croit que c'est une méthode de valeur positive.

M. Compaired, de Madrid. — **La neurasthénie et les pseudo-phobies d'origine intra-nasale.** (Sera publié *in extenso*.)

Il existe des types de neurasthénie et de pseudo-phobies consécutives à des lésions intra-nasales.

Ce sont généralement des sténoses.

En combattant ces altérations morbides on fait disparaître les manifestations neurasthéniques ou pseudo-phobiques.

M. Broeckaert, de Gand. — **De la prétendue vulnérabilité du muscle crico-aryténoïdien postérieur. Examen critique de la loi de la paralysie abductrice primitive.**

La notion fondamentale consacrée par la loi de Semon paraît absolument prouvée. En est-il de même du corollaire de cette loi qui enregistre ce fait paradoxal qu'en conséquence de toute lésion

partielle du récurrent ou de son centre la fonction des dilatateurs est toujours atteinte la première?

La plupart des constatations anatomo-pathologiques concernant les paralysies récurrentielles sont *incomplètes*, parce que les auteurs se sont contentés d'étudier l'aspect *macroscopique* de la lésion ou bien parce que les données microscopiques établissent une confusion absolue entre l'*atrophie simple* et les *atrophies dégénératives*, deux processus histologiques qui caractérisent deux ordres de lésion tout à fait différents et qui relèvent de causes opposées; la dégénérescence est toujours un phénomène secondaire d'ordre *toxique*.

L'auteur a pu étudier les différents muscles et branches nerveuses provenant d'une paralysie récurrentielle à marche assez rapide à la suite des cancers du corps thyroïde.

L'étude des altérations histologiques démontre une atrophie plus tôt prédominante dans les muscles adducteurs, du moins pas plus avancée dans le postérieur. Les nerfs sont partout au *même degré* atteints de dégénérescence Wallerienne.

La loi de la paralysie des dilatateurs n'est pas démontrée en cas de lésions d'*origine périphérique*.

En cas de lésion d'*origine bulbaire* on peut admettre qu'il s'établit une certaine *sélection* et que le centre du muscle postérieur soit seul atteint, les deux centres d'activité phonatoire et respiratoire étant dissociés dans le bulbe.

Pour expliquer la paralysie constante des dilatateurs, on a avancé cette proposition : que les dilatateurs de la glotte sont plus vulnérables que les constricteurs. Il ne s'agit guère que d'hypothèse et il paraît bien peu logique d'admettre que le muscle dilatateur, à qui incombe la fonction de la respiration soit plus vulnérable que les muscles qui assument la charge d'une fonction non pas innée, mais acquise. Quant aux expériences faites sur le cadavre, elles n'ont abouti qu'à de simples déductions expérimentales qui n'ont qu'une analogie bien éloignée avec les processus pathologiques.

L'étude des atrophies consécutives à la section du récurrent, chez le lapin, le cobaye, le chat, etc., ne permet pas de conclure à l'infériorité de l'élément adducteur. Les expériences tendent même à prouver que le postérieur, loin d'être plus vulnérable, du moins chez certains animaux, échapperait plus longtemps aux atteintes du conducteur récurrentiel. Cela ne tient ni à l'existence d'une innervation double ni bilatérale : la section combinée du sympathique démontre chez le lapin que certains muscles du larynx, notamment l'abducteur reçoivent un supplément d'innervation non pas motrice, mais trophique.

M. Castex. — J'ai remarqué que dans les paralysies récurrentes la corde est rectiligne, tandis qu'elle est curviligne dans les paralysies anciennes. M. Broeckaert a-t-il constaté les lésions qui peuvent expliquer ce fait ?

M. Broeckaert. — Quand le nerf récurrent est complètement détruit, la corde vocale est immobilisée en position flasque. Si la corde est immobile et tendue, cela dénote une paralysie incomplète du récurrent, à moins d'admettre que dans certains cas la tension de la corde puisse se produire par voie réflexe par l'intermédiaire du nerf laryngé supérieur.

Le muscle interaryténoïde reçoit une innervation bilatérale et double (laryngé supérieur et inférieur).

Séance du 27 avril.

Président : M. Rosenberg.

M. W. Freudenthal, de New-York (rapporteur). — **Étiologie de l'ozène.**

L'auteur conclut ainsi :

1° L'ozène est une atrophie de toutes les parois internes du nez qui a pour cause l'influence atmosphérique, surtout la trop grande sécheresse de l'air ;

2° Les suites de cette sécheresse se font ressentir sur toutes les parois internes du nez et aux parties avoisinantes et presque certainement aux organes plus éloignés ;

3° Les os des cornets semblent être atteints au commencement de la maladie ;

4° Pour convertir cette atrophie en ozène il faut une invasion en masse d'un bacille ;

5° L'accroissement et la propagation de ce bacille ne peut se faire que sur un terrain déjà affecté, c'est-à-dire toujours là seulement ou déjà paraissent des conditions atrophiques ;

6° L'invasion du bacille doit se faire à une époque prématurée pour établir l'ozène ;

7° Cette invasion se produit probablement toujours par la transmission directe de la vulve ;

8° Les sinusites sont fréquemment alliées à l'ozène ;

9° D'après cet aperçu l'ozène est une affection autochtone qui viendrait s'ajouter à l'atrophie.

M. Ignazio Dionisio, de Turin. — **La photothérapie de l'ozène.** (Sera publié *in extenso*.)

Les remarquables travaux de Finsen sur la cure du lupus par

les radiations lumineuses m'ont suggéré l'idée d'appliquer et d'étudier l'action de cette méthode sur la muqueuse nasale dans le cas d'ozène; à cet effet, je me suis servi successivement de la lumière diffuse du jour, du gaz ordinaire, de l'acétylène, des lampes électriques à incandescence, de l'arc voltaïque et de la lumière solaire.

Je n'employais pas dans mes expériences la méthode de Finsen pour les maladies cutanées, qui consiste à limiter l'action curative sur de petites zones de tissus, afin d'en éliminer la circulation sanguine.

J'obtins simplement l'anémie des tissus à l'aide d'une solution de cocaïne et d'adrénaline. Je projetais ensuite directement, avec des appareils optiques (loupes ou miroirs), la lumière dans les fosses nasales au travers des narines dilatées à l'aide d'un spéculum fixé au front du patient.

Afin d'agir sur les parties plus profondes, je concentrais la lumière sur des tubes de cristal de 4 millimètres de diamètre et 8 centimètres de longueur que j'introduisis dans les fosses nasales. Je me servis également de très petites lampes à incandescence revêtues d'un manchon de verre à circulation d'eau que je plaçais dans les cavités nasales. Le résultat de mes expériences a été des plus satisfaisants dans plus de 20 cas, j'ai obtenu la guérison ou une notable amélioration qui persiste depuis de longs mois sans que les malades soient obligés de recourir à aucune irrigation.

La durée de la cure, souvent très prolongée dans certains cas graves, nécessita jusqu'à deux cent quarante séances de deux heures chacune; mais les formes légères peuvent être guéries en quarante séances environ.

De mes recherches et observations constantes il résulte que la projection de la lumière sur la muqueuse nasale dans les cas d'ozène a pour effet immédiat de diminuer notablement la fétidité, d'exciter une sécrétion aqueuse, parfois abondante et de détacher les croûtes; enfin, elle provoque des éternuements, de la céphalalgie et de légers vertiges lorsque l'énergie lumineuse est très intense.

Je crois que les heureux résultats obtenus avec cette méthode doivent être attribués à la puissance anti bactériologique de la lumière, ou peut-être aussi à son action excitante sur la nutrition des tissus.

J'ai employé le même procédé dans différents cas de rhinites catarrales chroniques et dans quelques formes de la même nature

du pharynx, avec des résultats satisfaisants et beaucoup plus rapides que dans l'ozène.

M. Gradenigo signale la destruction des tissus osseux dans l'ozène.

M. Uruñela, de Madrid. — **Dilatations anévrysmatiques de l'artère pharyngée inférieure.**

Cette affection, qui n'est pas décrite par les auteurs, se caractérise par des tuméfactions rouges avec pulsations appréciables à la vue et au toucher. Ces saillies peuvent avoir la grosseur d'une amande, elles occupent généralement le côté droit du pharynx buccal.

L'auteur fait un exposé détaillé de l'étiologie, la symptomatologie et le diagnostic. Le traitement médical par l'iodure de potassium associé au bromure et à l'arsenic donne d'excellents résultats.

M. Cisneros dit qu'il a vu plusieurs cas qui semblaient des anévrysmes et étaient des courbures artérielles d'un vaisseau anormal.

M. Barajas est de l'opinion de Cisneros et dit que les anomalies sont très fréquentes et que le cas de guérison par la galvanocaustique rapporté par M. Urufiela prouve que c'était bien une anomalie, car les anévrysmes ne se guérissent pas ainsi.

M. Uruñela dit que s'il existe des anomalies dans le trajet des vaisseaux, il y a aussi des dilatations. En plus, le fait de la guérison démontre ce qu'il soutient, car une anomalie ne se guérit ni avec une ponction ni avec de l'iodure.

M. Castex, de Paris. — **Polypes du larynx. Observations et technique opératoire.**

L'auteur appelle l'attention sur : 1° un cas de gros fibrome dont il présente l'aspect laryngoscopique et des coupes histologiques; 2° des myxomes symétriques; 3° des varicosités sessiles siégeant sur le bord libre de la corde, chez deux femmes; ces tumeurs se gonflaient au moment des règles; 4° un exemple rare de corne laryngée (fibrome) dont il montre aussi l'image et des coupes microscopiques. Il signale, enfin, certaines néoformations ressemblant à des polypes qui disparaissent, dit-il, subitement (folliculites circonscrites).

MM. Moure et Botey demandent pourquoi M. Castex appelle « corne » un fibrome de la corde, alors que cette dénomination doit être réservée aux papillomes cornés, tumeurs rares dans le larynx.

MM. Cuvillier et Vassal, de Paris. — **L'emploi de l'adrénaline en rhino-laryngologie.**

Sous le chloroforme, elle est peu efficace, et les auteurs rapportent deux cas où, malgré l'adrénaline, l'hémorragie fut abondante.

Contre les épistaxis rebelles, les simples badigeonnages de la muqueuse à l'adrénaline sont insuffisants. Son action est certainement moins énergique sur les muqueuses malades.

Dans l'amygdalotomie et l'ablation des végétations adénoïdes, les badigeonnages préalables à l'adrénaline n'ont pas suffisamment diminué l'hémorragie pour qu'il y ait lieu d'en préconiser l'emploi.

Séance du 28 avril.

Président : D. Segura, de Buenos-Ayres.

M. Sota y Lastra, de Séville. — **L'intervention chirurgicale est-elle convenable dans tous les cancers laryngés et dans toutes ses périodes et phases au point de vue médical et social ?**

L'auteur se déclare partisan de l'intervention chirurgicale dans le cancer laryngé, quelles que soient sa classe et sa période.

Si la tumeur siège sur les cordes ou dans le vestibule laryngé, on fera la thyrotomie ; la pharyngotomie se fera lorsque le cancer occupera le contour supérieur du larynx.

L'extirpation partielle ou unilatérale de l'organe sera réservée aux cas où le cancer sera limité à un seul côté du larynx, et l'extirpation totale aux néoplasmes envahissant tout l'organe ou intéressant les cartilages sans que l'organisme soit intoxiqué, si l'on peut extirper tout le tissu pathologique.

M. Compaired félicite le travail hautement clinique du Dr Sota et se montre de son avis.

MM. Cisneros et Portela l'applaudissent également.

M. Uruñela est d'opinion qu'on doit pratiquer seulement l'extirpation partielle du larynx et jamais la totale.

MM. Forns et Tapia disent que l'intervention doit s'assujettir à la forme anatomique du cancer.

M. Louis Fischer, de New-York. — **Contribution à l'étude des suites de l'intubation du larynx.**

L'auteur rapporte les résultats de son expérience et les observations qu'il a faites pour démontrer les facteurs étiologiques des sté-

noses laryngées. Il incrimine l'hypertrophie des amygdales et les végétations adénoïdes qui sont un si bon terrain de culture pour l'infection diphtéritique.

M. Botella considère comme intéressante la modification des tubes faite par M. Fischer, mais il croit qu'une fois recouverts de gélatine ou d'une autre substance, on aura quelque difficulté pour les introduire dans le larynx.

M. le professeur C. Poli, de Genova. — **Présentation d'instruments.**

L'auteur présente une série de sondes métalliques destinées à effectuer la dilatation progressive dans les sténoses laryngées à travers l'ouverture trachéale. Ces sondes, analogues par leur courbe aux urétrales, présentent une section triangulaire correspondante à l'ouverture de la glotte; sur la partie convexe, elles se trouvent pourvues d'un canal destiné à permettre la respiration pendant l'application de la sonde.

M. Paul Bruder, de Paris. — **Stridor laryngé congénital des nourrissons.**

L'auteur l'attribue à une malformation laryngée congénitale. Il obtient sa disparition par l'intubation du larynx.

M. Portela est d'avis que l'élément nerveux spasmodique joue un rôle important dans la genèse de cette classe d'accidents laryngés.

M. le professeur Rosenberg, de Berlin. — **Quelques observations sur la pachydermie du larynx.**

L'auteur présente plusieurs observations de pachydermie laryngée bien observées et décrites, qui lui permettent de faire de sages jugements.

MM. Cisneros et Tapia disent avoir vu des cas semblables.

Séance du 29 avril.

Président : Dr Uruñuela.

M. Depierris, de Paris. — **Le bain nasal.**

La douche nasale conserve son emploi dans l'ozène et quelques rhinites purulentes. Hors de ces cas, le bain nasal suffit pour avoir de déterminés résultats thérapeutiques en rhinologie.

M. Castañeda, de San Sebastian. — **Emploi de l'adrénaline dans le tubage laryngé.**

L'auteur établit les conclusions suivantes : 1° Les solutions du chlorhydrate d'adrénaline à 1/1,000 ajoutées au chlorhydrate de cocaïne ont une action efficace pour l'intubation du larynx dans les laryngites sous-muqueuses aiguës de l'enfance. 2° Son emploi au moyen d'une seringue laryngienne doit être fait cinq à dix minutes avant l'application du tube correspondant.

M. Gallego, de Sevilla, conseille l'emploi de l'adrénaline dans les laryngites graves des enfants, mais il la trouve inutile dans la diphtérie.

M. Tapia, de Madrid. — **Le microscope dans le diagnostic du cancer laryngé.**

L'auteur considère l'examen histologique comme nécessaire pour établir le diagnostic du cancer laryngé, surtout à la période du début.

On ne doit jamais intervenir sans avoir pratiqué l'examen micrographique.

M. D. Ernesto Botella, de Madrid. — **Résultat du traitement chirurgical du cancer du larynx.**

D'après l'auteur : 1° l'alimentation du cancer est condition précise pour son opérabilité ; 2° dans les cas de cancer très limité à une corde ou bien pédiculé, nous pourrons faire usage du procédé endolaryngé, mais toujours en gardant le malade en observation pour faire une intervention plus radicale aux premiers signes de reproduction ; 3° dans les autres cas, le procédé de choix sera celui qui nous permettra d'extirper la tumeur et les tissus sains qui l'entourent, en donnant la préférence à l'extirpation partielle, hémilaryngectomie et mieux extirpation totale ; 4° enfin, il faut rejeter la thyrotomie, bien qu'elle soit une opération bénigne, car les résultats qu'elle donne sont incertains.

M. Forns. — L'analyse histologique doit partir de la connaissance précise des conditions épithéliales et glandulaires de chaque région, avant d'extirper les tissus malades.

La reproduction ne dépend pas du procédé opératoire employé, mais d'avoir ou non extirpé tout le territoire affecté.

M. Cisneros, de Madrid. — **Traitement endolaryngé du cancer du larynx.**

L'auteur fait mention de cinq observations desquelles il déduit

que ce n'est pas le facteur histologique qui peut nous guider dans le choix de procédés à employer pour traiter le cancer laryngé. En effet, dans tous les cas mentionnés par lui, il s'agissait d'épithéliomas pavimenteux, avec globes, quatre ont récidivé et un non.

La plus ou moins grande extension du néoplasme ne constitue non plus une indication absolue ; puisque le seul qui, jusqu'à présent, ne s'est pas reproduit est celui qui occupait la plus grande surface de la muqueuse vocale.

M. Tapia affirme que, même très limité, un carcinome simple ou glandulaire se reproduira avec l'intervention endolaryngée, tandis que l'épithélioma avec globes épidémiques a moins de tendance à repulluler.

M. Forns est à peu près du même avis, il ajoute que la différence entre les papillomes et les épithéliomes est plus difficile à établir qu'on ne suppose, même à l'examen histologique.

MM. Suarez de Mendoza, de Paris, Tapia et Cisneros présentent des **instruments et des appareils variés.**

M. H.-V. Schrotter, de Vienne, démontre ses **méthodes de dilatation des rétrécissements profonds de la trachée** et prie MM. les Confrères d'apporter toute leur attention sur cette technique difficile, mais efficace.

M. Forns présente en terminant une collection de **microphotographies du larynx humain.**

Dr Compaired.

REVUE GÉNÉRALE ET ANALYSES

BOUCHE ET PHARYNX BUCCAL

Des rapports entre l'angine amygdalienne et l'inflammation de l'appendice vermiculaire *(Zur kritik der Beziehungen der Angina tonsillaris zur Entzündung des Wurmfortsatses)*, par le Dr H. Weber.

On sait que les amygdales peuvent servir de porte d'entrée à un grand nombre de micro-organismes, et que certains états infectieux, soit généraux, soit locaux, ont très souvent pour point de départ une infection amygdalienne se mani-

festant, dans la plupart des cas, sous la forme d'une angine simple et bénigne en apparence.

Depuis que l'attention du monde médical a été attirée sur les inflammations de l'appendice vermiculaire, on n'a pas tardé à apercevoir l'existence d'un certain rapport entre l'angine amygdalienne et l'appendicite, et il existe un certain nombre d'observations dans lesquelles la première de ces affections apparaît comme la cause directe et immédiate de la dernière.

L'auteur a eu à son tour l'occasion d'observer, à la clinique de M. le professeur Kast, de Breslau, un cas où le rapport causal entre l'angine et l'appendicite lui parut assez vraisemblable. Il s'agissait d'une jeune fille de dix-sept ans qui contracta une angine streptococcique, accompagnée d'engorgement ganglionnaire et de quelques phénomènes généraux.

L'examen des autres organes n'avait d'abord révélé rien d'anormal. Neuf jours plus tard, la malade pouvait être considérée comme complètement guérie. Son état était resté satisfaisant pendant sept jours, lorsqu'elle eut de nouveau une élévation de la température, accompagnée de vomissements, de douleurs abdominales, localisées surtout dans la région ilio-cœcale et de matité au niveau de la partie externe du ligament de Poupard et au-dessus de l'épine iliaque antéro-supérieure. Cette zone de matité, d'une largeur de deux doigts, était très sensible au contact, et l'examen vaginal et rectal révéla également une grande sensibilité dans la fosse iliaque droite. Quatre jours plus tard, les mêmes symptômes persistaient, aussi intenses qu'au début, et la palpation révéla, en outre, dans la fosse iliaque droite, une certaine résistance accompagnée de douleurs péritonitiques qui s'étendaient jusqu'à la ligne blanche. La malade guérit sans opération, et il faut ajouter que l'examen gynécologique le plus minutieux pratiqué pendant cette période n'avait révélé aucun état morbide de l'utérus et de ses annexes.

En compulsant les registres de la clinique, l'auteur a pu découvrir deux autres cas analogues : dans l'un, l'appendi-

cite s'était déclarée avant que l'angine fût guérie; l'autre concernait une malade qui était entrée dans le service atteinte d'angine et d'appendicite en même temps. Ces deux malades ont également guéri sans qu'on fût obligé d'avoir recours à l'intervention chirurgicale.

S'il avait été possible de montrer l'identité de l'agent infectieux dans les deux affections, l'existence d'un rapport causal entre elles ne ferait certainement pas de doute. Mais, dans aucun des cas cités par l'auteur, cette preuve n'a pu être faite, à cause de l'absence de l'opération. Ces cas n'en présentent pas moins une telle analogie avec d'autres où l'identité de l'agent infectieux a été démontrée par l'examen bactériologique, que l'auteur n'hésite pas à admettre, en ce qui le concerne, la même explication pathogénique.

D'après l'auteur, c'est à travers le tube digestif que les micro-organismes localisés dans les amygdales pénétreraient jusqu'à l'appendice, et l'infection de ce dernier serait consécutive à la déglutition de matières virulentes renfermant des bacilles. (*Münch. med. Wochens.*, 30 déc. 1902.)

Dr S. Jankelevitch.

Lipome pharyngien volumineux; extraction par les voies naturelles; guérison, par le Dr V. Cheval.

L'auteur a eu l'occasion d'observer un cas de lipome vrai pharyngien.

Il s'agit d'une femme de trente-trois ans qui, depuis huit mois, ressentait de la gêne à la déglutition et à la respiration : la malade ronfle la nuit; pas de douleurs.

A l'examen, on voit une énorme tumeur sous la muqueuse pharyngienne : l'amygdale droite est rejetée en avant et le voile du palais est bombé et parésié. La tumeur a envahi tout le naso-pharynx. Au toucher, elle est rénitente, mais non fluctuante. Après trachéotomie et la malade en position de Rose, la tumeur est facilement énucléée.

Les suites furent simples et, dix jours après, la guérison était complète. (*La Presse oto-laryngol. belge*, n° 12, 1902.)

Dr G. Dupond.

NEZ ET PHARYNX NASAL

Rhino-pharyngite typhoïdique à bacilles d'Eberth, par MM. Gallois, Courcoux et Dégobert.

Dans deux cas sur cinq, les auteurs ont pu, par le gélodiagnostic, déceler le bacille d'Eberth dans le rhino-pharynx. D'où ils concluent que, dans la fièvre typhoïde, il faut surveiller, au point de vue prophylactique, non seulement les selles et les urines, mais aussi les mucosités nasales et la salive des malades. Partant, désinfection des crachoirs, des mouchoirs, des oreillers; désinfection des mains d'un infirmier qui vient de nettoyer la bouche d'un typhique. (*Bull. de la Soc. méd. des hôpit.*, séance du 28 nov. 1902.)

Dr Kaufmann.

Goitre charnu bilatéral et polypes muqueux des fosses nasales (Soc. des sciences méd. de Lyon, séance du 19 nov. 1902), par M. Reynard.

M. Reynard, interne, présente, au nom de M. Bérard, une jeune fille de vingt ans, atteinte de goitre charnu bilatéral; de plus, cette malade, depuis son enfance, a des polypes muqueux des fosses nasales. Cette jeune fille est petite, à type infantile. La racine du nez est élargie. Le rhino-pharynx est rempli de masses adénoïdiennes. Le thorax est étroit; le sternum saillant. Pas d'accès d'oppression. L'intelligence est peu développée.

Au point de vue thérapeutique, M. Bérard pratiquera l'abaissement du nez pour nettoyer parfaitement les fosses nasales. (*Lyon méd.*, 21 déc. 1902.)

Dr G. Dupond.

La position de Rose dans les opérations sur les voies aériennes supérieures, par M. A. Malherbe.

Après avoir donné une définition des rhino-pharyngiens, et divisé cette classe de malades en quatre types : 1° type à troubles respiratoires et nutritifs; 2° type à troubles auriculaires; 3° type à troubles adénopathiques; 4° type à troubles réflexes; l'auteur énumère les opérations qu'il a faites en 1902.

Puis il attire l'attention sur la position renversée de Rose. Or que, dans certains cas, on soit forcé d'y recourir, nul

n'y contredira; mais, dans les végétations adénoïdes, avec le couteau de Moure, on n'a pas à craindre la chute de fragments d'adénoïdes dans le larynx.

Dans les opérations sur le nez (queues de cornet, ablation d'éperon, cornectomie ou cornétomie, curettage de la muqueuse), puisque l'adrénaline, en passant par Bordeaux, est arrivée jusqu'à Paris, il semble qu'elle doit être aussi hémostatique ici que là.

Il ne faut donc pas trop généraliser. (*Bull. méd.*, n° 1, 1903.) Dr KAUFMANN.

CAVITÉS ACCESSOIRES

Étiologie et diagnostic des suppurations ethmoïdale et frontale, par M. L. GRÜNWALD, de Munich (Rapport à la British med. Assoc.).

ETIOLOGIE. — Elles dépendent des troubles infectieux d'ordre général ou local. Les agents principaux de l'inflammation chronique sont les obstacles au libre écoulement, la tuméfaction de la muqueuse de voisinage surtout. Les ethmoïdo-sphénoïdites sont rarement isolées. Elles sont, en général, associées à l'empyème des autres cavités. Les affections chroniques du sphénoïde dépendent souvent de celles de l'ethmoïde, rarement des affections du sinus maxillaire. C'est le contraire pour l'ethmoïde.

Les végétations adénoïdes déterminent souvent la sphéno-ethmoïdite.

DIAGNOSTIC. — *Sphénoïdite.* — Souvent, pas de symptômes. Vertige, douleurs au sommet de la tête ou en arrière des yeux et dans la profondeur. Fausses localisations au niveau des oreilles et de l'occiput. Névralgies sus et sous-orbitaires, que l'on met souvent sur le compte de sinusites frontales, à cause de la proximité. Il faut citer l'anosmie, des troubles oculaires, l'asthénopie, les scotomes, l'irritation douloureuse de l'ophtalmique et la déformation de l'écriture. Les douleurs sont surtout vives dans les affections aiguës.

Ethmoïdite. — Douleurs, dépression morale, impossibilité de supporter les excitations nerveuses. Asthénopie. Névral-

gie sus-orbitaire. Douleur provoquée par la pression de l'os lacrymal. Ethmoïdite postérieure : le pus s'écoule dans le naso-pharynx. Ethmoïdite antérieure : le pus se déverse dans le méat moyen. Mais il faut faire le diagnostic avec sinusites maxillaire et frontale.

D'après Grünwall, la sécrétion de l'ethmoïdite antérieure est purulente et même fétide; celle de l'empyème maxillaire purulente, mais presque toujours muqueuse.

Il faut signaler les dégénérescences polypoïdes du cornet moyen. A la rhinoscopie, en cas d'empyème fermé, on constate, dans le méat moyen, la présence d'une dilatation osseuse. Grünwald se sert de la sonde pour constater les points d'origine de la suppuration. On regardera si le pus s'écoule le long du stylet ou s'il est chassé par des insufflations ou des lavages.

Il faut toujours examiner les deux fosses nasales, l'empyème de l'ethmoïde d'un côté peut s'écouler, à travers une perforation de la cloison, par l'autre narine.

Il faut faire aussi le diagnostic de l'empyème avec les tumeurs malignes latentes. (*La Parole*, oct. 1902, n° 10.)

Dr Kaufmann.

LARYNX ET TRACHÉE

Un cas de sténose cicatricielle du larynx post-diphtérique, par le Dr Lenhardt, du Havre.

Enfant atteint d'angine diphtérique auquel on fait l'intubation cinq jours après le début de l'affection, le 23 mars 1900. Le 5 avril, on est forcé de faire la trachéotomie, mais il survint une sténose laryngée qui empêcha de décanuler le malade. Malgré des séances de dilatation, le rétrécissement persista. Un beau matin, le 7 janvier 1901, l'enfant fut trouvé mort dans son lit.

L'obstacle à la respiration était dû à une infiltration sous-glottique antérieure au tubage, au travers de laquelle passait le tube. Le tube est resté en place trois cent vingt-quatre heures. Peut-être a-t-il ulcéré la muqueuse par simple pression et ouvert ainsi la porte à des bourgeons charnus. D'après O'Dwyer, il ne faut jamais faire la trachéoto-

mie dans les cas de sténose cicatricielle sous-glottique consécutive au tubage. Il faut avoir à sa disposition des tubes convenables en caoutchouc durci. Malheureusement, l'auteur n'avait pas de tubes à sa disposition, et il fut forcé de faire la trachéotomie. Si la mort n'était pas survenue, peut-être aurait-il eu recours à l'électrolyse ou à la laryngofissure. Il ne faut donc pas affirmer, avec le Dr Collinet, que « la trachéotomie assure la tranquillité du malade et du médecin avant et pendant le traitement dilatateur ». L'observation précédente prouve qu'il y a des exceptions. (*Rev. méd. de Normandie*, n° 1, 1903.) Dr KAUFMANN.

OREILLES

Septico-pyohémie d'origine otitique, par MM. TRIBOULET, médecin des hôpitaux, et AUBERTIN, interne des hôpitaux de Paris.

Il s'agit d'un enfant de onze ans et demi, amené à l'hôpital parce qu'il avait de la fièvre et que, depuis quelque temps, il souffrait de la tête.

Ce petit malade présenta tous les symptômes de la septicémie. Mais en l'absence de signes certains du côté de l'oreille et de la mastoïde, et en constatant l'allure méningée de la maladie, on ne songea pas à intervenir.

Malgré des symptômes aussi vagues, on porta cependant le diagnostic de septicémie d'origine otique, mais avec quelques réserves. En effet, une surveillante avait vu suinter un peu de pus de l'oreille de l'enfant; mais le fait ne s'était plus reproduit. De plus, le malade accusait une céphalée plus intense à droite, mais sans bien préciser.

Le diagnostic fut confirmé par l'écoulement d'oreille abondant qui apparut à la fin, mais trop tard, car la septicémie était transformée en pyohémie, qui se traduisait bientôt par l'apparition d'une métastase pleurale.

A l'autopsie, on trouva de la phlébite suppurée du sinus, de la pleurésie purulente et des lésions de septicémie dans les autres organes.

Cette observation offre plusieurs particularités intéressantes. Il faut noter : l'absence complète des signes décrits comme symptomatiques de la thrombose du sinus latéral;

l'aspect clinique de la maladie, qui, pendant quelques jours, a pris une allure méningée; les hématuries, symptôme non encore signalé dans les septicémies.

La propagation de l'infection de la caisse au sinus s'est faite sans abcès extra-dural, comme cela arrive presque toujours. De plus, le pus de l'abcès phlébitique différait complètement de l'aspect du pus de la caisse, ce qui est encore peu en faveur d'une propagation directe par continuité.

Ce qu'il faut retenir de l'histoire de cette otite latente si rapidement mortelle, c'est l'importance énorme de l'anamnèse d'un écoulement d'oreille chez un malade atteint d'une affection septicémique de nature indéterminée, puisque cette notion, même incomplète, peut, dans certains cas, mener à un diagnostic certain, c'est-à-dire à un traitement chirurgical rationnel. (*Gaz. des hôpit.*, 2 déc. 1902.)

Dr G. Dupond.

NOUVELLES

Programme de la IXe réunion annuelle de The american, laryngological and otological Society, tenue à Lexington, Ky, du 30 avril au 2 mai 1903.

Clement F. Theisen, M. D. Albany, New-York : Un cas de lipome de l'amygdale; — J. E. Sheppart, M. D. Brooklyn, New-York : Quelques remarques journalières sur des maladies de l'oreille; — Price Brown, M. D. Toronto : Un cas de sténose laryngée tuberculeuse traitée par la trachéotomie; — Seymour Oppenheimer, M. D. New-York City : Hémorragie localisée dans le tympan avec membrane intacte; — L. C. Cline, M. D. Indianopolis, Ind. : Abcès rétro-pharyngiens, rapport de trois cas; — Edwards Woakes, M. D. Longon, Eng. : Pathologie de l'ethmoïdite; — Professeur C. Ziem, Danzig, Prussia : 1° État du nez dans la malaria et les affections malariennes; 2° Signification des maladies du nez dans les affections intra-oculaires; — John F. Woodbury, M. D. Norfolk, Va. : Rapport sur quelques tumeurs bénignes et malignes des voies aériennes supérieures. Discussion ouverte par : Ernest W. Fleming, M. D., G. Hudson Makuan, M. D.; — D. Braden Kyle, M. D., Philadelphia Pa. : Considérations sur les sécrétions salivaire et nasale de l'Hay Fever. Discussion ouverte par : Norval H. Pierce, M. D., Francis R. Packard, M. D., F. C. Cobb, M. D., John O. Roe, M. D., H. Holbrook Curtis, M. D.; — Robert C. Miles : Amygdale enchatonnée, opprobre de l'amygdalotomie dans les soi-disant récidives; traitement radical des enfants. Discussion ouverte par F. C. Cobb, M. D., Jos. A. White, M. D., Price Brown, M. D., Edward

F. Parker, M. D., S. Westray Battlé, M. D.; — W. L. Culbert, M. D., 1° Rapport d'un cas d'abcès bilatéral du septum avec symptômes de septicémie; 2° Rapport d'un cas d'abcès de l'épiglotte avec complication secondaire d'un des ganglions cervicaux. Discussion ouverte par: A. W. Calhoun, M. D., Wm. B. Shields, M. D.; — Wm. R. Lincoln, M. D., Cleveland, O.: Deux cas de laryngectomie pour carcinome; — L. A. Coffin, M. D.: Affection du tube gastro-intestinal consécutive aux affections des voies aériennes supérieures. Discussion ouverte par: Jos. A. White, M. D., Wm. Ballinger, M. D., Wolf Freudenthal, M. D., H. W. Loeb, M. D.; — M. A. Goldstein, M. D. Saint-Louis, Mo.: Bougies pour la trompe d'Eustache; — Arthur B. Duel, M. D.: Possibilité et limite des bougies électrolytiques dans le traitement de la surdité catarrhale hypertrophique chronique. Discussion ouverte par: F. L. Jack, M. D., Jas. F. McKernon, M. D., S. Mac-Cuen Smith, Thomas J. Harris; — Norval H. Pierce, Chicago, Ill.: 1° Étiologie, symptomatologie et pathologie de l'otite moyenne suppurative aiguë; 2° S. Mac-Cuen Smith, M. D., Philadelphia: Traitement de l'otite moyenne suppurative aiguë; 3° Charles W. Richardson, M. D. Washington, D. C.: Étiologie, symptomatologie et pathologie de l'otite moyenne suppurée chronique; 4° Christian R. Holmes, M. D. Cincinnati, O.: Traitement de l'otite moyenne suppurée chronique; 5° Jas F. McKernon, M. D. New-Yory City: Traitement des complications de l'otite moyenne suppurée; 6° Edward B. Dench, M. D. New-York: Technique de l'opération radicale pour l'otite moyenne suppurée chronique. Discussion ouverte par: J. E. Sheppart, M. D., Dunbar Roy, M. D., Max A. Goldstein, M. D., Ewing W. Day, M. D., Geo. L. Richards, M. D., Wendell C. Phillips, M. D.; — J. M. Ray, M. D. Louisville, Ky.: Inefficacité de l'incision de Wilde; — William H. Haskin, New-York City: Rapport d'un cas de mastoïdite récidivante avec complications; — H. Bert Hellis, M. D.: Quelques cas de mastoïdite inusités; — Norval H. Pierce, M. D. Chicago: Deux cas de thrombose du bulbe de la veine jugulaire; ligature de la jugulaire interne; — Carl E. Munger, M. D: Waterbury: Rapport d'un cas de suppuration mastoïdienne accompagné d'un épithélioma de l'oreille gauche; — Geo L. Richards, M. D.: Quelques cas de chirurgie auriculaire traités sans succès. Discussion ouverte par E. A. Kirkpatrick, M. D.; — H. Luc, M. D.: Ma dernière expérience dans le traitement radical des suppurations chroniques des cavités accessoires du nez; — H. Holbrook Curtis, M. D.: Technique des opérations de l'antre maxillaire. Discussion ouverte par: Wm. Cheatham, M. D., Wm. Scheppegrell, M. D., C. A. Thigpen, M. D., James E. Logan, M. D.; — Sargent F. Snow, M. D.: Observations de tics douloureux et de névralgie chronique d'origine nasale et sinusienne; — Cornelius G. Coakley, M. D. New-York: Rapport de deux cas inusités de sinusite frontale; — Dunbar Roy, M. D. Atlanta, Ga.: Valeur de la ponction exploratrice de la membrane du tympan; — Thomas Hubbard, M. D. Toledo, O.: Cas d'abcès cérébral pyogénique associé avec des cas de suppuration nasale aiguë ou chronique; — Wendell C. Phillips, M. D.: Assurance sur la vie et les maladies de l'oreille. Discussion ouverte par: H. Bert Ellis, M. D., Thomas H. Halsted, M. D., Wm. R. Lincoln, M. D., Thomas Hubbard, M. D.; — G. Hudson MaKuen, M. D.: Rapport sur un cas de tumeur naso-pharyngienne présenté à la huitième réunion annuelle.

Bordeaux. — Impr. G. Gounouilhou, rue Guiraude, 11.

24e ANNÉE. N° 21. 23 MAI 1903.

REVUE HEBDOMADAIRE
DE
LARYNGOLOGIE, D'OTOLOGIE
ET DE RHINOLOGIE

CONTRIBUTION A L'ÉTUDE DE L'HYSTÉRIE

TROUBLES CÉRÉBRAUX D'APPARENCE OTOGÈNE CHEZ DES MALADES PORTEURS D'ALGIES MASTOÏDIENNES

(*Suite et fin*[1])

Par le Dr **André BOUYER fils**, ex-interne des hôpitaux de Bordeaux, Médecin aux eaux de Cauterets.

Deuxième groupe d'observations.

Troubles cérébraux d'apparence otogène, coïncidant avec des lésions auriculaires.

Observation I (personnelle, recueillie à la clinique otologique de la Faculté de médecine de Bordeaux). — Il s'agit d'une jeune fille de vingt-deux ans, exerçant la profession de brodeuse, qui se présentait dans les premiers jours de février dernier à la clinique otologique de M. Moure. Atteinte d'otite double, elle accusait depuis deux jours d'intolérables douleurs dans son oreille droite, une céphalée continue, paroxystique et un état vertigineux des plus pénibles. Elle venait, au nom de sa mère, réclamer une intervention opératoire, entrevue comme probable par son médecin traitant. On procéda à un examen rigoureux et méthodique. L'interrogatoire, en dehors de son passé auriculaire, ne révéla

1. Voir n° 20, du 16 mai 1903.

aucune particularité notable. Elle fait partie d'une famille de cinq enfants tous vivants et bien portants, sans tare nerveuse héréditaire ou personnelle. Le père vit en excellente santé. La mère est morte d'une affection inconnue. La malade n'accuse elle-même aucune affection grave. Elle a toujours été malingre, un peu chétive, mais n'a jamais jusqu'ici été sujette à des accidents nerveux bruyants. Elle est émotive, impressionnable, pleure facilement et par véritables crises, éprouve souvent quelques troubles paresthésiques de la gorge sous forme de constriction pharyngée, accuse des rêves bruyants et terrifiants dans lesquels elle parle et s'agite, onirisme qui touche presque au somnambulisme, mais elle n'a jamais été sujette à des attaques nerveuses et demeure formelle dans cette affirmation. Tout son passé pathologique se résume en accidents auriculaires. Une rougeole grave, survenue à l'âge de cinq ans, en a été le point de départ, rougeole compliquée d'otite double suppurée, qui passait à l'état de chronicité et devait, dans la suite, se manifester par des intermittences de répit, de réchauffement et d'activité. Et c'est ainsi que, traversant d'assez longues périodes de surdité presque complète, la malade fut placée à l'Institut des sourdes et muettes à l'âge de dix ans. Elle y est restée jusqu'à ces dernières années, et a continué depuis à suivre d'une manière assez régulière un traitement d'injections.

Tels étaient les renseignements fournis par l'interrogatoire, prévenant faiblement de l'élément névropathique du terrain, mais précisant par contre la longue durée, la ténacité de l'affection biauriculaire.

L'*examen fonctionnel* de l'oreille montrait une perception cranienne perdue à droite, conservée à gauche. Les vibrations du diapason vertex se latéralisaient à gauche. Le Rinne, nul à la conductibilité osseuse ou aérienne à droite, était franchement négatif à gauche, décelant ainsi de ce côté une transmission aérienne très diminuée. La montre n'était pas entendue à droite. A gauche, elle n'était perçue qu'au contact,

alors que la voix chuchotée était entendue à une distance d'au moins 60 centimètres.

L'*examen objectif* montrait à droite un volumineux cholestéatome s'étant vidé dans le conduit. Après le nettoyage de cette oreille et l'enlèvement de toutes ces pellicules, il était possible de juger les dégâts causés par cette tumeur épidermique qui, lentement, progressivement et d'une manière presque providentielle dans ce cas, avait fait à elle seule une véritable cure radicale, un évidement pétro-mastoïdien, établissant une large communication en bissac entre l'antre, la caisse et le conduit, tout en respectant le facial.

A gauche, l'examen objectif révélait un nouveau réveil d'activité de l'otorrhée. L'écoulement était même assez abondant.

La palpation de la mastoïde gauche ne révélait aucune douleur, qui cependant, dans ce cas, aurait pu être légitime. Par contre, à droite, toute l'apophyse présentait une large nappe douloureuse. Le moindre frôlement, le moindre attouchement exaltait cette douleur, qui se traduisait immédiatement par tout un tressaillement de la malade.

A ces phénomènes locaux se joignaient les symptômes récents, la céphalée intense qu'accusait le sujet, un état vertigineux presque permanent, se manifestant sous forme de titubation incoordonnée, un état d'apathie physique touchant en apparence à de la prostration. La malade demeurait immobile, les yeux mi-clos, fuyant la lumière qui exaspérait sa céphalée, répondant lentement aux questions posées, paraissant étrangère au monde extérieur et inconsciente de ce qui se passait autour d'elle.

Telle était à peu près la succession des événements, l'aspect clinique des symptômes au moment du premier examen, alors qu'un diagnostic pressant s'imposait. Et, en effet, la synthèse générale de tous ces phénomènes éveillait tout naturellement l'hypothèse plausible d'une complication céré-

brale avec apparence de localisation cérébelleuse. D'une part, une mastoïde très douloureuse et l'existence d'un cholestéatome, dont une partie pouvait être demeurée incluse dans le rocher et avoir sourdement miné la corticale interne du côté des méninges; d'autre part, la céphalée surtout temporale, le vertige, la prostration constituaient autant de symptômes que l'on pouvait interpréter en faveur d'une complication cérébrale possible. Et la question d'une intervention se posait dans ce cas avec la nécessité urgente d'être hâtive et rapide. Notons cependant que la température était normale, le pouls régulier, les réflexes conservés sans exagération ou diminution. L'examen à l'ophtalmoscope indiquait enfin un fond d'œil absolument sain. L'examen des urines était négatif[1].

Un de ces symptômes devait néanmoins donner l'éveil sur la grosse part de la nature névropathique de ces accidents. Nous voulons parler de la douleur mastoïdienne, douleur à caractères bien spéciaux dans ce cas, qui avait été brusque dans son apparition, soudaine et bruyante dès le début, à siège diffus sur la mastoïde, *superficielle,* sans points électifs au niveau de l'antre ou de la pointe, *s'étendant au delà de l'apophyse sur le cuir chevelu,* la racine du cou et la région scapulo-humérale, ayant un caractère important d'exquise sensibilité, *s'avivant au moindre frôlement* ou attouchement. Elle ne correspondait à aucune modification dans l'aspect des tissus, à aucune déformation de la région. On retrouvait là tous les caractères de ces zones hyperesthésiques que nous avons récemment étudiées sous le nom d'algies mastoïdiennes hystériques et de pseudo-mastoïdites, en collaboration avec

1. Nous signalons spécialement le résultat négatif de l'analyse des urines de tous nos sujets. Il est, en effet, intéressant de rappeler à ce propos que, dans certains cas, la coexistence d'une otorrhée et de phénomènes cérébraux fugaces d'origine toxique, dus à une intoxication urémique ou diabétique en cours, ont donné lieu à des erreurs de diagnostic. Ces accidents ont figuré le tableau clinique d'une complication encéphalique otogène et ont été la cause de trépanations inutiles et inopportunes (cas de Abbe et de Byron-Bramwell, rapportés par MM. Broca et Maubrac *in Traité de chirurgie cérébrale*).

le docteur Liaras, sous l'inspiration de M. Moure. L'hystérie étant dès lors soupçonnée et mise en cause, la malade était placée en observation. Nous prenions son champ visuel, nous découvrions un extrême rétrécissement du champ visuel normal et du champ de vision de couleurs. Le surlendemain une hémi-hyperesthésie complète de tout le côté droit se produisait, noyant ainsi complètement l'hyperesthésie mastoïdienne. En même temps, sous l'influence du traitement local, les lésions intra-otitiques s'amendaient. L'oreille droite se trouvait complètement détergée de son cholestéatome. La suppuration de l'oreille gauche se tarissait sous l'influence des pansements, et à travers une large perforation du tympan on pouvait apercevoir une cicatrisation régulière de la caisse et l'absence de tout bourgeon.

La malade n'en accusait pas moins encore les mêmes symptômes généraux. Le vertige subsistait avec une égale intensité; l'état d'apathie, l'appárence de prostration persistaient toujours. La céphalée n'en demeurait pas moins aussi tenace, mais, fait important que nous fit remarquer M. Moure, elle n'avait point été exaspérée par le port d'un pansement circulaire et légèrement constrictif placé autour de la tête et couvrant ses oreilles.

Durant les quinze jours d'observation et d'expectative qui ont suivi, l'état général est resté le même, c'est-à-dire parfait. Il n'y a jamais eu de fièvre, le pouls a toujours été régulier, l'appétit s'est conservé et les fonctions digestives s'accomplissent régulièrement. Pendant cette période d'attente, aucun des symptômes signalés ne s'est modifié. Le vertige cependant prédomine; il empêche la malade de se livrer à une occupation quelconque. Mais il est toujours très difficile de faire, pour ce symptôme, la part exacte qui revient dans sa production à la lésion de l'oreille ou à l'élément névrose. Il présente cependant quelques caractères suffisamment contradictoires pour qu'on puisse reconnaître une prédominance d'origine névropathique. Il ne s'accompagne d'aucun bruit

subjectif auriculaire, il n'y a aucune direction fixe dans la translation et dans le mouvement giratoire des objets environnants. Il n'y a pour la malade aucune propulsion à pencher d'un côté plutôt que d'un autre. En revanche, il existe certaines particularités qui entacheraient ce vertige de névrose. Il se calme, fait anormal, dans la situation assise ou couchée, il diminue très notablement quand la malade sent le plus léger point d'appui presque moral. Il suffit de la tenir légèrement pour le voir s'atténuer, et de la prévenir qu'on l'abandonne à ses propres forces pour le voir s'augmenter. De plus, la description même qu'elle nous donne du mouvement giratoire des objets environnants auquel elle assiste parfois est intéressante à signaler. C'est ainsi qu'elle nous raconte que, dans la salle de l'hôpital, il lui arrive parfois, le soir, de voir tous les lits environnants tourner autour d'elle. Ils finissent par prendre des proportions démesurées et se transforment peu à peu à sa vue en arbres géants recouverts d'épais feuillages, qui lui donnent l'impression complète de se trouver dans une forêt. Il y a dans cette illusion, transformée peu à peu en véritable hallucination, une singulière empreinte d'onirisme hystérique.

M. Moure, soupçonnant la névrose dans ce tableau clinique d'apparence cérébelleuse, écarta toute idée d'intervention immédiate et plaça la malade en observation dans le service de M. Pitres. Durant un mois, les mêmes symptômes persistèrent (vertige, céphalée, vomissement et algie mastoïdienne gauche) sans changement notable. Seul, le vertige se modifiait. Il commençait à se manifester dans la position couchée, sous forme de paroxysmes dans lesquels la malade se sentait irrésistiblement entraînée vers la ruelle du lit. Il existait aussi des vomissements à peu près constants et presque incoercibles.

Le trouble vertigineux s'accompagnait de sifflements et de bourdonnements, prenant ainsi un aspect plus labyrinthique que cérébelleux, hypothèse assez légitime, si l'on songe que

le cholestéatome avait singulièrement voisiné avec l'oreille interne. Ajoutons cependant que ces paroxysmes vertigineux s'entachaient de particularités contradictoires. L'aura, le sifflement, se produisaient aussi bien dans l'oreille droite que dans l'oreille gauche avec la même indifférence dans la propulsion à droite ou à gauche. La céphalée se calmait maintenant par le repos au lit durant de longs moments, en particulier souvent la nuit. Sa localisation demeurait toujours aussi vague et diffuse. L'abattement, la prostration, semblait pour ainsi dire de façade. Et ce visage qui revêtait un masque de souffrance profonde, s'éclairait parfois d'un bon sourire, ou même d'un rire franc lorsqu'on plaisantait la malade. L'amaigrissement durant ce mois d'observation ne fut jamais notable. La température demeurait normale, le pouls toujours régulier. L'algie mastoïdienne se maintenait avec la même persistance, diffusée quelquefois dans une hémi-hyperesthésie totale, ou constituant parfois un îlot hyperesthésique isolé au milieu d'une hémianesthésie totale.

Environ un mois et demi après le début de ces accidents, un changement brusque s'opéra dans l'évolution de tous ces symptômes. M. Pitres ayant placé des lunettes à verres violets devant les yeux du sujet, on vit se produire, comme par enchantement, une atténuation progressive et très rapide du vertige et de la céphalée. La malade revint seule, sans aide, à la clinique, traversa sans tituber les cours de l'hôpital, montant d'un pas assuré les marches des escaliers. Un changement à vue s'était opéré, mais, fait très remarquable, il suffisait encore de prier le sujet de regarder par dessus ses verres de couleur pour voir se reproduire le vertige avec la même intensité. Ces jours-ci, enfin, à la suite d'une très légère angine, la guérison semblait s'opérer du côté droit; l'algie mastoïdienne seule persistait, mais elle se transférait à gauche. La question de non-existence de complication cérébelleuse nous paraît donc à peu près prouvée. C'est une

malade que nous espérons suivre et dont nous compléterons l'observation s'il y a quelque utilité à le faire.

Obs. II (résumé de l'observation XIV de MM. Lannois et Chavanne, publiée dans leur travail sur les *Algies de la mastoïde*). — Il s'agit d'un homme de quarante-trois ans, atteint d'otorrhée double à réveils intermittents, chez lequel la suppuration vient à se réchauffer sous l'influence d'une grippe grave. En présence d'une vive douleur mastoïdienne, d'une céphalée intense, de vertiges persistants, on pratique une trépanation de la mastoïde qui ne décèle aucune lésion, si ce n'est une légère ostéite condensante. Aucune détente ne se produit à la suite de cette intervention. Au contraire, les accidents s'aggravent, le facies est grippé; il existe une hyperesthésie générale, qui se manifeste sous forme de crises douloureuses quand on essaie de remuer le malade. La parole est difficile. On pense à une complication cérébrale. Le professeur Jaboulay est appelé en consultation, mais refuse momentanément toute intervention. La guérison complète se produit peu après.

Obs. III (résumé de l'observation XI de MM. Lannois et Chavanne). — C'est l'histoire d'un jeune homme porteur d'une otorrhée double à réveil intermittent, qui, à l'occasion d'une nouvelle poussée inflammatoire, est pris de maux de tête, d'insomnie, de véritable délire, de légère élévation de température. Le médecin traitant redoute un abcès cérébral et fait appeler M. Lannois qui, ne constatant « pas de troubles de la motilité, rien aux yeux, pas de douleurs localisées », renonce à intervenir. Quelques jours après, tous ces symptômes disparaissent, mais reprennent encore quatre mois après; les symptômes cérébraux récidivent avec l'algie mastoïdienne, s'accompagnant cette fois de crises franchement hystériques. Nouvelle abstention opératoire. Nouvelle guérison.

Obs. IV (résumé d'une relation de MM. Lannois et Chavanne). — Ces auteurs, qui ne possèdent pas l'observation complète de cette malade, nous apprennent qu'une jeune fille de seize ans, atteinte depuis trois mois d'un abcès de l'oreille gauche, fut prise d'accidents douloureux de la mastoïde et trépanée par un chirurgien des plus connus et qui reconnut après coup l'intégrité complète de la mastoïde. Les symptômes persistant, on procède à une consultation à laquelle prennent part un autre chirurgien des hôpitaux et deux agrégés des plus compétents en pathologie nerveuse. D'un avis unanime, on pense à l'existence d'un abcès cérébral, et une nouvelle trépanation est pratiquée. Elle fut également négative. On procède à une deuxième consultation. On maintient encore le diagnostic d'abcès encéphalique et on propose la trépanation du cervelet. La famille oppose un refus formel ; la malade guérit spontanément quelques jours après, « récupérant l'audition, mais gardant la solution de continuité de la boîte cranienne. »

Obs. V (résumé de l'observation de Furet, publiée par lui dans les *Archiv. internat. de laryngol.*, 1896, et reproduite par nous dans notre travail sur les *Algies mastoïdiennes*). — Il s'agit d'une jeune femme atteinte d'otorrhée gauche à suppuration fétide et intermittente, qui est prise brusquement de phénomènes aigus dans l'oreille droite, avec réchauffement de l'otorrhée gauche, sous l'influence probable d'une grippe intercurrente. La température s'élève rapidement à 39 degrés. On pratique une paracentèse. Le pus s'écoule librement et la fièvre tombe. A ce moment, la pointe de l'apophyse devient douloureuse, des phénomènes nerveux se produisent, céphalalgie, vertige, avec confusion mentale. Cet état traîne un mois avec persistance de la douleur de la mastoïde, bien que l'écoulement demeure toujours abondant et qu'aucune modification objective ne se montre vers l'apophyse. Puis, brusquement certain jour, cette douleur s'exas-

père, la céphalalgie devient plus intense, le délire reprend, la température se rallume et les vomissements apparaissent. Après avoir pensé à des accidents purement hystériques, M. Furet émet l'hypothèse de méningite suppurée diffuse ou d'abcès du lobe temporal; Gilles de la Tourette, appelé en consultation, partage cette opinion, et tous deux se préparent à faire une intervention chirurgicale, quand tous les phénomènes cèdent brusquement sous l'effet d'une purgation. Et M. Furet termine ainsi sa relation, en précisant le diagnostic de pseudo-méningite hystérique.

DISCUSSION

Après avoir suivi, dans ces observations, l'évolution et le dénouement de ces accidents cérébraux, nous pourrons peut-être, grâce à une courte étude synthétique et générale, leur assigner certains caractères qui permettent de déceler l'empreinte de la névrose et tracer la part respective qui revient dans leur pathogénie à l'hystérie et à la lésion auriculaire.

1° *Caractères cliniques qui permettent de déceler la névrose.* — Opposons d'abord à l'étiologie et à la symptomatologie très résumée et schématisée d'une lésion encéphalique otogène nettement organisée celles de nos cas particuliers. Il est aujourd'hui classique d'admettre que les maladies aiguës de l'oreille sont plus souvent suivies de méningite, tandis que les affections chroniques engendrent plutôt des abcès intra-céphaliques. Nous savons également que cette oto-méningite est bruyante et foudroyante dans sa marche, que ces abcès sont, au contraire, insidieux, discrets dans leur allure clinique, et qu'on ne retrouve jamais au complet les différents signes que leur décrivent les auteurs. Ils se développent dans des zones, en totalité ou en partie latentes (lobe temporal et sphénoïdal ou région antérieure du frontal, plus rarement lobes pariétaux et occipitaux), qui traduisent assez silencieusement leurs souffrances. Et c'est ainsi que s'explique l'absence fréquente de troubles moteurs, comme le

« signal symptôme », ou de troubles sensoriels, comme la stase papillaire, la névrite optique, l'hémianopsie, etc., dont la valeur diagnostique pourrait être capitale. Ce sont surtout des phénomènes généraux qui éveillent l'attention du clinicien : la céphalée, le vertige, la fièvre, le délire ou la prostration, les vomissements, le ralentissement du pouls, etc. Cette pléiade constitue un syndrome cérébral dont l'apparition, lorsqu'elle coïncide avec certains phénomènes locaux otiques (diminution ou cessation de l'écoulement, douleurs mastoïdiennes au niveau de l'antre et de la pointe, révélant la stagnation du pus dans les cavités profondes de l'apophyse), légitime le soupçon de complication encéphalique.

Pareilles notions étiologiques se montrent dans nos observations. Dans le cas de Furet (n° V), c'est bien une méningite qui paraît venir se surajouter à une otite aiguë. Dans les cas chroniques (cholestéatome de la clinique de M. Moure et otorrhées de MM. Lannois et Chavanne), le tableau clinique figure bien celui de l'abcès.

Semblable symptomatologie se retrouve également. Elle cadre, au premier abord, avec celle que nous avons rapidement décrite dans les lésions cérébrales otogènes organiques. La marche de cette pseudo-méningite (cas Furet) est, en effet, bruyante, avec fièvre, délire, etc.; celle des pseudo-abcès (obs. I, II, III) a une allure plus lente. Nous y rencontrons le même cortège de phénomènes généraux; mais, à côté de ces analogies d'ensemble, il existe, dans l'analyse et dans le détail de l'évolution, des différences notables qui donnent une physionomie clinique spéciale à tous nos cas et marquent autant d'indices de la névrose.

Il existe, d'abord, une *dissociation clinique très nette entre les phénomènes auriculaires et encéphaliques*. Ces derniers ont une apparition pour ainsi dire paradoxale, dans un moment où l'affection de l'oreille ne justifie pas cette complication. Dans le cas de Furet (n° IV), ils surviennent alors que la caisse se vide largement par une perforation artifi-

cielle. Ce serait, au contraire, une brusque cessation de l'écoulement qui légitimerait leur présence. Ils surgissent alors que la lésion de l'oreille est guérie et cicatrisée (cas I), au moment où la mastoïde, évidée par un cholestéatome, vient d'être débarrassée par un curettage complet de tous débris épidermiques. Ils se montrent donc dès leur début comme une complication inopportune et intempestive.

Les signes locaux otiques et les signes généraux sont marqués de contradictions et d'exagérations flagrantes. La douleur mastoïdienne, que nous retrouvons dans tous nos cas, offre l'aspect des algies hystériques décrites dans notre premier travail en collaboration avec le Dr Liaras. Elle est d'emblée excessive, diffuse, sans points électifs au niveau de l'antre et de la pointe, s'étendant au delà de l'apophyse. Elle ne s'accompagne d'aucun changement de coloration, de forme et de volume de la région. Elle survient également au moment où la caisse se vide abondamment (cas IV de Furet), ou bien atteint son paroxysme dans le cas du cholestéatome (n° I), alors que l'antre et la caisse sont en bon état apparent. Elle a donc tous les caractères d'une simple zone d'hyperesthésie et devient ainsi un véritable stigmate de névrose.

Pour ce qui est des symptômes généraux ou fonctionnels cérébraux, nous remarquerons qu'ils contredisent l'hypothèse de l'existence d'une lésion encéphalique franchement organisée. Ils sont d'emblée excessifs et par trop bruyants; les abcès intra-craniens otogènes sont le plus souvent longtemps latents et insidieux. Au contraire, dans toutes nos observations, le tableau du syndrome cérébral est au complet presque dès les premières heures de sa venue, semblant exiger une intervention immédiate. Considérés isolément, ces troubles symptomatiques dégagent une certaine impression d'anomalie clinique. La céphalée, symptôme capital, revêt dans les cas organiques une forme gravative, continue, avec paroxysmes, se localisant dans une région que montre invariablement le malade, semblant pour ainsi dire s'hyperes-

thésier sous la pression d'un pansement circulaire autour de la tête (signe du bandeau de M. Moure); par contre, dans nos cas, en particulier dans l'observation I (cas du choles-téatome), elle est vague, mobile, se déplace facilement et n'est nullement modifiée par le port du bandeau. Le vertige offre une apparence qui ne le rattache ni au cervelet ni à une lésion localisée du labyrinthe. Nous avons suffisamment noté ces particularités, au cours de l'observation I, pour n'avoir pas à les reprendre.

Il manque également de gros éléments de diagnostic qui se retrouvent, au contraire, presque toujours au cours des complications encéphaliques otogènes. Nous ne trouvons nulle part signalées l'irrégularité et l'accélération du pouls, ainsi que les troubles respiratoires, pas même dans le cas de méningite de Furet.

Dans le cas I, le pouls n'a jamais varié dans sa régularité, ou présenté de faux pas et de rapidité anormale. Nous avons vu cette malade, si troublante, conserver son appétit, et ne manifester aucune trace d'amaigrissement, durant les longs jours pendant lesquels elle a été tenue en observation; la température est également demeurée toujours normale. Ce sont là autant de signes négatifs ou positifs qui ont guidé notre maître M. Moure dans ce cas spécial. Ils lui ont confirmé ses premiers soupçons, son diagnostic « d'impression » du début, et lui ont inspiré sa légitime temporisation et sa prudente abstention opératoire.

Un premier point paraît acquis. Les caractères qui nous ont permis de montrer que les phénomènes auriculaires et cérébraux étaient dissociés cliniquement, qu'ils étaient les uns et les autres défigurés ou paradoxaux, exagérés ou incomplets, constituent autant d'éléments de diagnostic permettant de déceler l'empreinte de la névrose. Il nous reste à essayer d'établir les responsabilités pathogéniques de la névrose.

2° *Rôle respectif de la névrose et de la lésion auriculaire*

dans la pathogénie de ces troubles cérébraux. — Bien que l'évolution et le dénouement de ces cas nous aient prouvé l'absence de lésions encéphaliques organisées saisissables, nous ne pouvons cependant affirmer que le syndrome ait été purement fonctionnel. Nous devons tenir compte de l'affection de l'oreille et partir de ce principe que tous les sujets de nos observations étaient porteurs d'une infection otique. Jugeons par analogie, en faisant appel à des considérations d'ordre anatomique, clinique et expérimental (ponction lombaire).

Les *connexions anatomiques de la mastoïde et du cerveau* sont intimes. Ce sont des rapports d'étroit voisinage, de contiguïté complète et de relations vasculaires communes qui expliquent comment la plus légère suppuration de l'apophyse est capable de se répercuter sur l'encéphale. Nous avons des voies faciles, toutes naturelles et bien connues, qui permettent à une infection otique de se propager vers les méninges et le cerveau.

Les *faits cliniques* justifient ces données, et c'est ainsi que bon nombre de suppurations de la mastoïde s'accompagnent, surtout chez les enfants, de réactions méningitiques et d'un cortège de symptômes encéphaliques. Mais empressons-nous d'ajouter que la trépanation de l'apophyse, ou simplement une décharge purulente de la caisse et de l'antre par les voies naturelles, suffisent souvent pour amener la cessation presque immédiate de ces troubles. On ne doit donc pas toujours mettre en cause une lésion intra-cranienne organisée. Il faut, en effet, considérer les éventualités pathogéniques qui peuvent se produire. Il ne s'agit pas constamment d'une propagation directe du pus par voie de continuité de la mastoïde vers les méninges ou la substance cérébrale, ni d'embolies microbiennes capables d'aller créer une suppuration à distance. La virulence microbienne a été insuffisante ou le temps a pu manquer pour créer une lésion définitive. Nous devons songer que la mastoïde est transformée en cavité close, véritable

repaire microbien, et en laboratoire de toxines qui sont résorbées par voie sanguine et sont capables d'aller effleurer ou irriter passagèrement les centres nerveux. Peu importe qu'il y ait trace plus ou moins visible de ce passage, altération anatomique saisissable, et qu'on ne retrouve parfois qu'une légère congestion de la pie-mère! On n'en a pas moins le droit de dire qu'il a existé à un certain moment une raison organique peu durable, il est vrai, mais dont on doit cependant tenir compte.

Les *données expérimentales fournies par la ponction lombaire* ont, d'ailleurs, éclairé d'un jour tout nouveau les phénomènes de méningisme en restreignant de plus en plus la valeur et le sens de ce terme. L'examen histologique, physique et chimique du liquide céphalo-rachidien fournit à cet égard des résultats probants en décelant presque toujours une altération plus ou moins accusée. « Les faits de méningite nettement caractérisés et les faits décrits sous le nom de *méningisme*, » disent MM. Moizard et Grenet, « semblent se relier d'une façon insensible. Entre eux, des intermédiaires existent au point de vue cytologique et aussi au point de vue bactériologique... La clinique nous montre que les faits décrits comme des cas de méningisme présentent le même ensemble de symptômes que les méningites véritables, et l'examen du liquide céphalo-rachidien fait reconnaître qu'entre les cas, en apparence les plus tranchés, tous les degrés existent : « Il est bien probable, dit M. Variot, qu'au point de vue anatomique il y a tous les degrés, depuis l'hypervascularisation simple des méninges et de l'encéphale jusqu'au processus exsudatif tel que nous le voyons dans les cas fatals[1]. »

Il y a donc un facteur pathogénique spécial qui intervient pour exagérer, au point de vue de ses manifestations cli-

1. Extrait d'un article sur « la forme cérébro-spinale de la fièvre typhoïde » par MM. Moizard et Grenet (*Archiv. de méd. des enfants*, janvier 1903).

niques, le degré de l'altération anatomique et donner la représentation symptomatologique d'une lésion encéphalique organisée, alors qu'il ne s'agit que d'un processus presque insaisissable. Ce facteur, c'est le terrain névropathique, la prédisposition nerveuse individuelle, variable suivant chacun, et qui provoque des réactions bruyantes ou silencieuses, durables ou fugaces. Et nous nous trouvons ainsi ramenés vers nos cas spéciaux, vers ce facteur d'hystérie, qui, chez tous nos sujets, a défiguré cette réaction nerveuse.

Pour nous résumer, disons que dans ces troubles cérébraux à apparence otogène, mais à évolution et dénouement stigmatisés de névrose, le diagnostic comporte plusieurs étapes et différents moyens d'investigation. Quand l'hystérie est discrète, c'est une interprétation d'ensemble, faite de tact et pour ainsi dire de flair, qui la fait d'abord soupçonner. Elle peut être ensuite décelée et confirmée : 1° *Par l'analyse successive des deux groupes de phénomènes otiques et encéphaliques*. Cette première méthode d'examen nous révèle dans la séméiologie auriculaire un signe capital, l'*algie,* qui indique de prime abord une réaction intempestive et disproportionnée avec la marche favorable de l'affection de l'oreille. Elle nous fait ressortir dans le syndrome cérébral des manifestations entachées de contradictions, d'exagérations, en même temps que l'absence de signes importants. 2° *Par l'opposition de ces troubles cérébraux et auriculaires,* par l'étude de leur relation de cause à effet, qui nous prouvent leur dissociation clinique et leur discordance paradoxale.

L'empreinte d'hystérie étant décelée, il reste encore à faire la part pathogénique de la névrose et du substratum organique. C'est la partie chirurgicale du problème qui se dresse avec toutes ses difficultés et qui réclame l'appréciation exacte du degré de la lésion encéphalique dont dépendra la question d'intervention. Le chirurgien, déjà éclairé par les données précédentes, a deux ressources pour le guider dans sa décision à prendre. La première est d'ordre clinique. C'est l'étude

approfondie du terrain névropathique. La seconde est d'ordre expérimental. C'est la ponction lombaire.

L'étude du terrain névropathique doit être fouillée. Elle ne doit pas seulement se borner à la recherche des stigmates classiques d'une hystérie franche, qui peut être discrète dans certains cas et même monosymptomatique. Il est nécessaire de rechercher toutes les tares familiales, d'étudier les manifestations et les réactions nerveuses qui se sont auparavant produites au cours de traumatismes physiques ou moraux et de précédentes infections. Il faut également songer à la part étiologique possible de la suggestion. C'est là le complément nécessaire à l'étude analytique si précieuse de la marche de la maladie.

La ponction lombaire, enfin, sera le véritable réactif aujourd'hui capable de témoigner de l'existence ou de l'absence d'une lésion méningée et, peut-être, dans un avenir plus ou moins rapproché, d'une lésion intra-céphalique. L'étude surtout cryoscopique et cytologique du liquide céphalo-rachidien sera précieuse pour indiquer le degré de l'altération anatomique.

Combinés et complétés les uns par les autres, ces différents moyens pourront peut-être, dans des circonstances analogues, progressivement conduire à la Vérité clinique, souvent bien difficile cependant à atteindre et à découvrir.

SOCIÉTÉ AUTRICHIENNE D'OTOLOGIE

Séance du 24 novembre 1902.

M. Alt présente une femme âgée de vingt-deux ans, avec **bruits auriculaires objectivement perceptibles,** semblant provenir de mouvements choréiques dans les muscles du pharynx; on les voit se contracter à l'examen du fond de la bouche. Le tympan ne présente rien de particulier.

M. Urbantschitch a vu une jeune fille qui, à propos d'une peur, fut prise de la danse de Saint-Guy et de contractions choréiformes des muscles de la trompe et du pharynx produisant un bruit de crépitement tel, qu'on l'entendait de l'autre bout de la chambre; pendant la nuit, tout

rentrait dans l'ordre et la mère savait exactement par la cessation de tout bruit à quel moment sa fille s'endormait.

M. Politzer a vu un cas analogue.

M. Alt. — **Attico-antrotomie atypique.**

Il s'agissait d'une suppuration attico-antrale sans lésions du tympan ni des osselets : l'audition était bonne. Opération de Stacke ; mise à nu de l'antre et de l'attique et curettage des fongosités sans toucher aux osselets ni au tympan ; réunion plastique d'après Körner ; guérison. — Il était intéressant de montrer que dans les cas où le tympan et les osselets sont indemnes, on peut traiter et guérir les suppurations de l'antre sans évider toutes les cavités de l'oreille moyenne.

M. Politzer. — J'ai moi-même opéré plusieurs cas de la même façon ; je ne voudrais cependant pas en faire un procédé de choix, il y a trop de danger qu'à un moment donné, il ne se fasse de la rétention derrière le tympan et les osselets laissés en place.

M. Frey. — Comme opération atypique, je puis vous rapporter le cas suivant. Otorrhée datant de sept mois; perforation antéro-inférieure; l'apophyse n'est ni douloureuse à la percussion ni infiltrée. J'institue le traitement ordinaire, mais au bout de plusieurs semaines, ne voyant aucun résultat appréciable, je me décide à intervenir. L'apophyse est trouvée remplie de pus et de fongosités; l'antre est peu atteint. Je résèque le conduit osseux en arrière et en haut, mais sans faire sauter le pont qui recouvre l'aditus. En ce moment, j'aperçois l'enclume et son apophyse courte; je m'arrête et je laisse le tympan intact avec tout le cadre osseux. Lambeau d'après Körner, appliqué contre le toit de la plaie; l'ouverture rétro-auriculaire n'est fermée qu'en partie. La cicatrisation se fait sans incidents dans la profondeur; la plaie rétro-auriculaire se comble petit à petit.

Pour avoir un bon résultat fonctionnel, je crois qu'il faut dans ces cas laisser le cadre tympanal absolument intact.

M. Urbantschitch. — Je me contente de la simple opération de Schwartze quand la caisse ne suppure pas, même quand l'affection mastoïdienne date de plusieurs mois et même d'un an, et j'ai eu, en somme, de bons résultats. Je ne crois donc pas qu'il soit nécessaire, comme l'a fait Frey, de réséquer la paroi postérieure.

M. Alexander. — Je viens d'examiner le malade présenté, et je n'ai pas pu me rendre compte de l'état du tympan, à cause de l'accumulation de squames épidermiques dans le fond du conduit; le confrère nous présentera, j'espère, son malade de nouveau, quand la guérison sera complète.

Pour ce qui est du résultat définitif au point de vue de l'audition, je ne crois pas qu'il dépende autant de la conservation des osselets et du tympan avec ou sans cadre osseux que de la forme de la cicatrisation. Avec une

cicatrice mince et peu rétractile, la mobilité de la chaîne des osselets n'est que peu intéressée et nous aurons de bons résultats; mais, pour peu qu'elle s'épaississe et produise, par exemple, des adhérences, l'audition baissera forcément.

Les cas de suppuration durant depuis un à deux ans qui ont été opérés de cette façon et que j'ai pu suivre personnellement ne m'ont pas laissé l'impression qu'il s'agissait là d'une opération à recommander.

M. Alt. — Politzer craint qu'il ne se fasse de la rétention derrière le tympan pendant les pansements; je crois que si, dans une suppuration de l'attique, le tympan reste intact, c'est qu'il s'est produit des adhérences supérieures suffisantes pour mettre la caisse à l'abri d'une infection descendante.

M. Alexander. — **De la pathologie et de l'anatomie pathologique de la pachyméningite interne au cours de la pyohémie otitique** (publié dans *Monats. f. Ohrenheilk.*, t. XXXVII, n° 3).

Malade de quarante ans, souffrant d'une otorrhée chronique double depuis son enfance; elle s'était même, à un moment donné, compliquée à gauche d'une attaque de mastoïdite aiguë; on avait incisé et tout était rentré en ordre.

Depuis quatre mois, la malade souffre de douleurs dans l'oreille et la tête du côté droit; elle a eu plusieurs fois des frissons et de la fièvre.

Le conduit droit est rétréci par la chute de la paroi postérieure; au fond, quelques paquets épidermiques collés au promontoire; l'apophyse est sensible même en dehors de toute percussion.

A gauche, pas de rétrécissement du conduit; à travers la perforation on voit un promontoire fongueux et granuleux.

La voix chuchotée n'est entendue ni d'un côté ni de l'autre; l'examen aux diapasons montre que les conductibilités aériennes et craniennes ont baissé des deux côtés et que l'audition des sons graves est aussi diminuée que celle des sons aigus. Le fond d'œil est normal; un peu de nystagmus. Du côté des organes internes, une pleurésie sèche et une infiltration sèche massive du lobe inférieur à gauche; il y a là probablement un abcès pulmonaire, les crachats étant fétides et assez abondants. La rate est augmentée de volume; il n'y a pas d'albumine. Pouls, 140; température, 38°6.

Deux heures après son entrée, la malade est prise d'un frisson intense suivi d'une ascension thermique jusqu'à 41°6 et de sueurs profuses.

Opération le jour même. A peine la corticale entamée, on tombe sur le sinus latéral fortement projeté en avant. On commence par

mettre à nu une fistule de la paroi postérieure du conduit, puis au fond et remplissant l'espace compris entre le sinus en dehors et la paroi antrale interne en dedans, un cholestéatome assez volumineux et quelques fongosités occupant l'espace sus-tympanique. L'évidement des cavités annexes et de la caisse terminé, on incise le sinus; l'hémorragie est très forte, on voit cependant quelques débris fétides plus ou moins volumineux se faire jour à travers la nappe de sang.

Aux premiers pansements il s'écoule encore pas mal de sang et de pus fétide par la plaie du sinus, mais pendant la première semaine tout va relativement bien. A partir de ce moment et jusqu'à la mort, les symptômes de l'abcès du poumon dominent toute la scène; l'expectoration devient très abondante, la bronchite se généralise, les deux poumons sont pris, la fièvre augmente et les forcès diminuent, et finalement la malade meurt dans le coma.

Jusque-là rien, en somme, qui soit différent de ce que l'on peut voir dans n'importe quel cas de pyohémie otitique avec métastases pulmonaires; il est cependant permis de s'étonner que l'auteur n'ait pas jugé à propos de lier la jugulaire à l'effet d'arrêter l'infection.

L'intérêt principal de l'observation réside, d'ailleurs, dans les lésions trouvées à l'autopsie. Passons sur les abcès multiples du poumon et la thrombose pariétale du bulbe, se prolongeant vers le sinus et la jugulaire, toutes lésions auxquelles on s'attendait. Une trouvaille peut-être unique jusqu'à ce jour, puisqu'il paraît qu'elle n'a pas encore été décrite, consistait en la présence de plusieurs plaques de pachyméningite interne vers la convexité du cerveau, et en l'absence de toute autre lésion de l'arachnoïde et de la pie-mère ainsi que de la substance cérébrale. « La surface interne de la dure-mère était couverte de six plaques plus longues que larges (1 centimètre et demi et 2 centimètres et demi), de couleur grisâtre et mat, tapissées d'un exsudat tantôt fibrineux, tantôt un peu purulent. A première vue, la dure-mère, vue de ce côté, avait un aspect chagriné. »

Ces foyers de pachyméningite isolée semblent devoir être regardés comme d'origine métastatique, absolument comme les foyers pulmonaires; l'absence de tout sympôme réactionnel et de toute adhérence avec l'arachnoïde permet de supposer qu'ils étaient cependant de date plus récente. Étiologiquement, on ne saurait dire s'il faut incriminer le bulbe ou l'abcès pulmonaire; la chose importe peu d'ailleurs.

Jusqu'ici on ne connaissait que deux formes de pachyméningite interne; celle qui se complique d'une fistule de la dure-mère et celle qui s'accompagne d'un exsudat purulent à l'intérieur de la cavité durale; cette dernière peut s'enkyster ou encore, ce qui est la règle, infecter par continuité la substance cérébrale et le reste des méninges.

La pachyméningite en plaque paraît être le stade initial des deux autres; comme il s'agit d'une forme circonscrite, nul doute qu'elle peut donner lieu à une intervention opératoire. Malheureusement, elle évolue sans symptômes bien nets, ou s'il y en a, il est ordinairement trop tard pour intervenir.

L'auteur revient ici sur un rapport qu'il avait présenté à la société sur la même question (voir *Rev. hebdom.*, n° 48, 1902.)

M. Alt. — Pourquoi Alexander n'a-t-il pas fait la ligature? J'ai publié un cas où, malgré la présence d'un abcès volumineux du poumon, je n'ai pas hésité à lier la jugulaire (voir *Rev. hebdom.*, n° 48, 1902) et j'ai eu la chance de voir mon malade guérir.

M. Hammerschlag. — Je rappelle ce que j'avais répondu au Dr Alexander lors de la discussion de son premier rapport. Il nous propose d'exciser une partie de la dure-mère, surtout dans le cas où la paroi interne ou cérébelleuse du sinus est atteinte, et ceci rien que pour prévenir l'infection méningitique et extirper un foyer pachyméningitique tout juste probable. Car rien ne nous prouve que la surface interne de la dure-mère soit atteinte, même quand il y a des lésions étendues de sa surface externe. La pachyméningite en plaque évolue en outre sans symptômes; sur quoi alors se baser pour ouvrir de gaieté de cœur une cavité non encore infectée et pourquoi ne pas attendre jusqu'au jour où il y a des symptômes méningitiques ou une fistule durale. Et encore, en ce moment-là, je préconiserais plutôt l'excision simple que l'excision de tout un segment dural.

M. Alexander. — Je n'ai pas pratiqué la ligature de la jugulaire, parce que j'avais intérêt à ne pas prolonger le chloroforme sur une malade très affaiblie, et, en seconde ligne, parce qu'il existait déjà une métastase du côté du poumon, et je crois avoir bien agi, puisqu'en somme il ne s'est pas fait d'autres métastases. (Alexander oublie évidemment qu'il vient de dire que la pachyméningite survenue sur le tard était un phénomène métastatique; il est vrai que l'infarctus infectieux a pu partir aussi bien du poumon que du bulbe.)

Je ne puis pas comprendre pourquoi Hammerschlag attend jusqu'à ce qu'il y ait une fistule ou des symptômes méningitiques pour ouvrir. A ce compte-là, nous arriverons toujours trop tard et les lésions auront trop progressé pour que nous puissions intervenir utilement. Certes, nous ne pouvons pas en ce moment diagnostiquer la pachyméningite en plaques, ses symptômes nous échappent; d'un autre côté, nous ne pouvons sauver

notre malade que si nous intervenons en ce moment-là; dans le doute, il vaut encore mieux ouvrir. Quant à la crainte d'infecter l'espace sus-dural, ne serait-elle pas exagérée, et n'ouvrons-nous pas journellement la cavité péritonéale dans les cas d'appendicite, sans pour cela provoquer de péritonite aiguë? Il semble, d'ailleurs, d'après les recherches de Maskowicz que le péritoine, à chaque atteinte d'appendicite, réagit pour son propre compte et se vaccine pour ainsi dire lui-même de façon à acquérir une sorte d'immunité; la chose ne pourrait-elle pas être vraie également pour la dure-mère? (*Monats. f. Ohrenheilk.*, t. XXXVII, n° 3.)

Dr BERTEMES.

REVUE GÉNÉRALE ET ANALYSES

BOUCHE ET PHARYNX BUCCAL

Langue scrotale chez une hérédo-syphilitique (Soc. franç. de dermatol. et de syphiligr., séance du 4 dec.), par MM. GAUCHER et MILIAN.

MM. Gaucher et Milian montrent une jeune fille atteinte de langue scrotale et qui présente, en même temps, des malformations dentaires hérédo-syphilitiques.

MM. Thibierge et Brocq font remarquer que la langue scrotale se rencontre fréquemment chez des sujets sains, et qu'il n'y a pas lieu de la considérer comme un stigmate d'hérédo-syphilis.

M. Fournier pense qu'un individu présentant des dystrophies hérédo-syphilitiques peut contracter ultérieurement la syphilis. (*Bull. méd.*, 20 déc. 1902.) Dr G. DUPOND.

Infection septicémique aiguë de nature staphylococcique à point de départ amygdalien; hypothermie pendant quatre jours; mort, par M. DELÉPINE, interne des hôpitaux.

Il s'agit d'une malade entrée d'urgence à la Charité, souffrante depuis trois semaines, alitée depuis trois jours; elle est à ce moment dans le demi-coma. Température 35°5, pouls 150.

Le lendemain, la température est de 36°5, et restera ainsi jusqu'à la mort, qui survient quatre jours après. La gorge est un peu rouge avec quelques points blanchâtres.

A l'autopsie, on trouve dans le péricarde un exsudat fibri-

neux récent; l'amygdale droite est volumineuse; la rate est infectieuse et les reins congestionnés. Le microscope décèle la présence d'un seul microbe : le staphylocoque. L'infection du sujet était donc de nature staphylococcique à point de départ amygdalien.

Le degré de virulence, dans le cas actuel, semble permettre d'expliquer l'hypothermie qui a succédé à l'élévation de température du début. (*Echo méd.*, 27 déc. 1902.)

Dr G. Dupond.

NEZ ET PHARYNX NASAL

Acné hypertrophique (Soc. d'anat. et de physiol. de Bordeaux, séance du 24 nov. 1902), par M. Mignard.

M. Mignard présente un malade dont le nez a pris des dimensions exagérées. C'est un homme robuste, plutôt obèse, au teint coloré, et dont le nez est remarquable par la tuméfaction spéciale de ses trois quarts inférieurs. La tumeur, dans son ensemble, a le volume d'une grosse noix Le malade n'est pas gêné pour respirer. L'opération est faite par M. Dubreuil, qui emploie la décortication au thermocautère. Cette méthode donne de brillants résultats. (*Journ. de méd. de Bordeaux*, 21 déc. 1902.)

Dr G. Dupond.

La salpingoscopie ou cystoscopie du naso-pharynx, par le Dr Valentin, de Berne.

L'auteur a eu l'idée d'employer un petit cystoscope pour éclairer le naso-pharynx en passant par le méat inférieur. Les images ainsi obtenues sont très nettes. Il a nommé salpingoscopie cette application du cystoscope. La plupart du temps, l'instrument peut être introduit par les deux méats. Si, par suite d'asymétrie nasale, l'introduction unilatérale seule est possible, on peut voir, cependant, les deux parois latérales du pharynx, en faisant tourner le salpingoscope autour de son axe. La cocaïnisation est utile, mais non indispensable.

Avec cet instrument, on aperçoit très nettement les lèvres de la trompe d'Eustache et les mouvements qu'elles exécutent au moment de la phonation et de la déglutition.

Il est possible de contrôler par le salpingoscope introduit

dans l'autre narine le passage du cathéter jusque dans la trompe elle-même.

En tournant l'instrument vers le haut, on aperçoit la voûte du pharynx, les granulations adénoïdes et même le petit orifice de la bourse pharyngée.

En bas, on aperçoit le voile du palais, et, de très loin, dans l'ombre, l'image en miniature du larynx.

Chez les enfants, l'introduction d'un petit salpingoscope par la bouche a donné à l'auteur d'excellents résultats pour l'examen du larynx. (*Semaine méd.*, 7 janv. 1903.)

Dr G. Dupond.

Hydrorrhée nasale intense guérie au cours d'un traitement général par l'électricité, par le Dr A. Laquerrière.

Histoire d'une malade vue par $n + 1$ spécialistes en oto-rhino-laryngologie, dont l'affection résiste à tous les traitements essayés par ces éminents confrères. Mais elle a eu la ténacité de suivre un traitement électrique long et énergique, et elle finit par guérir, grâce à l'action de l'ozone sur les muqueuses des premières voies respiratoires, et surtout « grâce au relèvement de l'état général produit par les courants de haute fréquence, dont l'influence sur divers états diathésiques et, en particulier, sur les ralentissements de la nutrition, n'a plus, à l'heure actuelle, besoin d'être démontrée ». (*Progrès méd.*, 10 janv. 1903.)

Dr Kaufmann.

L'ozène chez le nourrisson, par le Dr A. Rivière, médecin de la Clinique oto-rhino-laryngologique du Dispensaire général de Lyon.

D'après le Dr Rivière, les cas d'ozène sont, dans la première enfance, plus fréquents que ne le disent les classiques (le dixième à peu près du chiffre total des ozénateux).

L'intérêt de ces cas vient du traitement spécial à employer. Il ne saurait être question, chez le nourrisson, d'électrolyse ou d'injections de sérum. Il faut s'en tenir aux poudres, pommades, huiles; laver le nez avec des solutions salées à l'aide d'une petite sonde urétrale et d'un seau à injections; donner de petites douches d'air, à narine ouverte, à l'aide d'une petite poire en caoutchouc.

Le Dr Rivière a traité avec succès deux cas de ce genre. La première malade, une fillette de huit mois, présentait de la diarrhée, un teint terreux, un état général mauvais, phénomènes qui ont cédé aux lavages salés des fosses nasales.

La seconde malade, fillette de douze mois, plus intoxiquée encore, a promptement guéri. (*Lyon méd.*, 25 janv. 1903.)

Dr Dieu.

Un ancien traitement du coryza aigu, par M. Romme.

Un médecin de Vienne, Sternberg, rapporte le traitement efficace du coryza aigu par la méthode de J. B. Williams, médecin anglais. Il consiste à ne rien boire, durant vingt-quatre heures ou quarante-huit heures, ni aux repas ni entre les repas.

Chacun pourra essayer facilement cette « méthode dessiccante ». Ce sera peut-être un acheminement à une candidature à une société de tempérance. Par ces temps d'alcoolisme à outrance, le vulgaire rhume de cerveau pourra peut-être rendre d'éminents services. (*Presse méd.*, n° 4, 1903.)

Dr Kaufmann.

LARYNX ET TRACHÉE

Syphilis du larynx, par M. Charles Robertson, de Chicago.

La syphilis peut frapper le larynx à toutes ses périodes; elle peut y être héréditaire ou acquise.

La syphilis du larynx se voit surtout entre trente et cinquante ans. C'est une manifestation rare, se montrant environ dans 2 à 3 0/0 des cas de syphilis.

Il n'existe qu'une observation d'accident primitif du larynx : c'est celle du Dr Moure, ayant trait à un chancre du bord libre de l'épiglotte.

La syphilis héréditaire apparaît soit dans les premiers mois, soit dans l'adolescence.

Robertson passe ensuite en revue les divers symptômes de la syphilis laryngée, depuis la plaque muqueuse, qui entraîne un simple enrouement, jusqu'à la gomme et à la sclérose laryngées, nécessitant la trachéotomie. Il donne

tout au long le diagnostic différentiel entre la gomme le cancer et la tuberculose. Leurs caractères distinctifs sont très clairement exposés dans un court tableau synoptique.

Comme traitement général, l'auteur conseille les iodures à hautes doses si la susceptibilité du sujet le permet, et le mercure en injections ou frictions.

Localement, tenir l'ulcération très propre; faire des attouchements de créosote iodée, de nitrate d'argent. Dans certains cas, on se trouvera bien de quelques cautérisations au galvanocautère ou d'un curettage léger de l'ulcération.

Il faut prendre toutes les précautions possibles pour éviter la sténose ultérieure du larynx.

Le Dr L. Weiss, de New-York, préconise les applications locales d'orthoforme en solution à 5 0/0.

Le Dr A. Ravogli appelle l'attention sur certaines ulcérations du larynx, tantôt uniques, tantôt multiples, qu'il rattache à la période secondaire de la syphilis. Il emploie pour ces ulcérations l'eau oxygénée et l'iodoforme. (*The Journ. of the Amer. med. Assoc.*, Chicago, Illinois, 17 janv. 1903.)

Dr Dieu.

Le spasme du larynx et ses rapports avec la tétanie et le rachitisme, par le Dr Jaulin, d'Orléans.

C'est le laryngospasme de la première enfance dont l'auteur rapporte deux observations. Est-il dû à une névrose unique (tétanie) ou bien est-il un symptôme commun à plusieurs maladies? Dans le premier cas, le laryngospasme était évidemment lié à la tétanie. Il n'y avait pas de rachitisme. Dans le second cas, il y avait du cranio-tabes.

Les deux observations sont intéressantes, mais ne permettent pas de se prononcer. (*Ann. méd.-chir. du Centre*, n° 2, 1903.)

Dr Kaufmann.

Lésions pulmonaires tardives consécutives à des corps étrangers des voies aériennes, par M. Weber.

Observation d'un jeune homme de vingt ans, dans la trachée duquel vint se fixer un fragment d'os. Sept mois plus tard, signes de gangrène pulmonaire. L'intervention chirurgicale passa à côté de l'abcès. A l'autopsie, on re-

trouva le corps étranger fixé dans la bronche principale du poumon droit. Le foyer de gangrène existait dans le lobe supérieur droit.

Stadelmann, Fränkel, Von Leyden, Grawitz, Borchardt rapportent des faits analogues. (Soc. de méd. interne de Berlin, séance du 5 janv. 1903; *in Semaine méd.*, n° 2, p. 15, 1903.)

Dr KAUFMANN.

OREILLES

De la lamelle occipitale inférieure de l'apophyse mastoïde et de son rôle dans la mastoïdite de Bezold *(Ueber die untere occipitale Platte des Warzenfortsatses, besonders in Beziehung auf die Bezold'sche Mastoiditis)*, par le Dr JOHN DUNN.

Ayant remarqué que, tandis que certains cas de mastoïdite de Bezold guérissent sans incidents à la suite de l'ouverture de l'apophyse mastoïde et de l'abcès profond de la nuque, on en observe d'autres qui présentent, à la suite des mêmes interventions, de nombreuses complications et parfois même une issue fatale, l'auteur a voulu avoir l'explication de ce fait et s'est livré dans ce but à des recherches anatomiques qui l'ont conduit aux conclusions suivantes :

On sait que, dans la plupart des cas, l'apophyse mastoïde présente une pointe saillante assez bien délimitée, dont la surface interne possède à sa partie supérieure une fossette profonde, la fossette du digastrique, et qu'en dedans de cette fossette l'apophyse se continue plus loin, jusqu'à rejoindre l'os occipital. Cette lamelle inférieure ou occipitale de l'apophyse présente une étendue de un sixième à un quart de pouce; sa table interne recouvre une partie du sinus sigmoïde et, dans certains cas, elle s'étend même en arrière, au delà de la paroi du sinus.

Dans d'autres cas, il n'existe ni pointe bien délimitée de l'apophyse ni côté médial de la pointe; l'apophyse est alors fortement développée et s'étend en arrière jusqu'à la suture occipitale; la fosse digastrique n'est représentée que par une légère incisure au niveau de la surface inférieure de l'apophyse; la lamelle occipitale inférieure est alors relativement bien développée.

Dans un nombre assez considérable de cas, la lamelle occipitale inférieure renferme des cellules pneumatiques qui se trouvent en rapport avec celles de l'apophyse. C'est là un fait qui n'a été que très peu signalé jusqu'ici. La fossette du digastrique forme la ligne de séparation entre la lamelle occipitale inférieure de l'apophyse et son sommet. La plus grande partie de la table externe de cette lamelle est située à un niveau supérieur à celui de la partie la plus élevée de la fossette digastrique, et la partie médiane du sommet se trouve, en outre, sur beaucoup de crânes, à une distance de trois huitièmes à un demi de pouce de la suture occipitale. Tout le tissu osseux remplissant cet espace, c'est-à-dire l'espace formé par la fosse digastrique et la lame occipitale inférieure de la mastoïde, peut être rempli de cellules lymphatiques communiquant entre elles et avec celles de la mastoïde.

Il est très vraisemblable que, dans les formes graves de mastoïdite de Bezold, il existe une suppuration de cette lame occipitale et de ses cellules pneumatiques, et que la collection purulente, après avoir perforé la table inférieure, c'est-à-dire externe, envahit les couches profondes du cou.

L'opération, telle qu'elle est pratiquée dans la mastoïdite, peut rester inefficace, parce que, malgré l'ablation de toute la pointe et des cellules situées au-dessus, on laisse intactes les parties situées en dedans de la pointe, c'est-à-dire l'os et les cellules qui forment la lame occipitale inférieure de l'apophyse mastoïde.

Mais ce n'est pas tout : lorsque les cellules de la lame en question sont remplies de pus, ce dernier doit, lorsque la table inférieure de la lame occipitale inférieure n'est pas perforée, se vider en amont, et cela à cause de la présence de la fossette du digastrique.

Toutes ces particularités de structure nous expliquent facilement pourquoi certains cas de mastoïdite dite de Bezold guérissent si rapidement, tandis que d'autres appartiennent aux formes les plus graves de l'inflammation mastoïdienne.

Dans les cas de la première catégorie, il se produit une

perforation de la partie médiale de la pointe de l'apophyse, et cela avant que l'intérieur de la fosse cérébrale postérieure ait eu le temps de s'infecter; dans les cas de la deuxième catégorie, on se trouve en présence d'une affection des cellules de la lame occipitale inférieure, dont le drainage est plus difficile que celui des cellules mastoïdiennes proprement dites, car il s'accomplit à travers ces dernières; la perforation des tables osseuses équivaut, pour ces cellules, à la pénétration du pus à l'intérieur, vers la fosse cérébrale postérieure, ou vers le sillon sigmoïde, ou en arrière de ce dernier, ou enfin au dehors, vers les tissus les plus profonds du cou. C'est pourquoi on observe dans les formes les plus graves de la mastoïdite de Bezold une méningite de la fosse cérébrale postérieure, un abcès cérébelleux et une thrombose du sinus. Il s'ensuit qu'on doit, dans tous les mauvais cas de mastoïdite de Bezold, ouvrir largement les cellules de la lame occipitale inférieure, et cela même dans les cas bénins, où on ne trouve pas, au cours de l'opération, de perforation directe de la partie médiale de la pointe capable d'expliquer la provenance des abcès profonds. (*Zeits. f. Ohrenheilk.*, XLII, 1, 1902.)

Dr S. JANKELEVITCH.

Deux cas d'abcès cérébelleux d'origine otique, par M. JACQUES, de Nancy.

Les complications cérébelleuses d'origine otique présentent des symptômes obscurs et sont d'un diagnostic difficile.

Dans un premier cas, chez un vieil otorrhéique de vingt-trois ans, on constate de la torpeur intellectuelle, de la surdité centrale, une céphalée intense, une démarche automatique non titubante, des vertiges, des nausées, de la raideur de la nuque. En outre, symptômes de mastoïdite aiguë. A une ponction lombaire préalable, liquide céphalo-rachidien franchement opalescent. On ouvre l'antre qui est rempli de débris caséeux et de fongosités. Le toit n'existe plus. Collection sous-durale filant en arrière vers la fosse cérébelleuse. Nettoyage et drainage. Le malade semblait guéri, lorsque, quinze jours après, mêmes symptômes d'irritation cérébrale qui, en quarante-huit heures, aboutissent au coma. On

fait une nouvelle opération, qui ne donne rien malgré une ponction du lobe sphénoïdal. Devant l'incertitude des symptômes, on ne touche pas au cervelet. Le malade meurt la nuit suivante. A l'autopsie, on trouve, dans le cervelet, trois abcès et un foyer de ramollissement.

Dans la deuxième observation, chez un ancien otorrhéique de onze ans, opéré récemment de mastoïdite à Epinal, puis réopéré à Nancy par Michel, en l'absence de Jacques, ce dernier trouve, à son retour, un enfant agité, incapable de se tenir debout et de marcher. Il est incapable de répondre aux questions qu'on lui pose. Pas de nystagmus ni vomissements. Tout d'un coup l'agitation devient extrême et fait place au coma avec respiration bulbaire, pouls petit, lent, irrégulier. Ponction lombaire : liquide clair sous pression. Jacques dégage, avec la curette, la plaie faite antérieurement. Il pénètre, vers son extrémité postérieure, dans une collection purulente mélangée de sang. C'était un abcès cérébelleux. La cavité était profonde de 5 centimètres environ. Tamponnement iodoformé et pansement humide. Les suites opératoires furent des plus simples. Trois semaines après, la guérison était à peu près complète.

En somme, dans les deux observations précédentes, on a surtout constaté des phénomènes de compression encéphalique générale. Les vertiges, nausées, vomissements, nystagmus, déséquilibration restaient au second plan.

Quant à la ponction lombaire, elle semble donner quelques renseignements précieux. Le liquide céphalo-rachidien est clair en cas d'abcès intra-encéphalique, louche s'il s'agit d'une collection sous-durale. (*Rev. méd. de l'Est*, 1903, n° 1, p. 21.)

Dr KAUFMANN.

Un cas d'affection du nerf acoustique entraînant une profonde surdité compliquée plus tard d'épanchement pleurétique et de tuberculose fibreuse du poumon; guérison *(A case of disease of the acoustic nerves, causing profound deafness accompanied at a latter stage by pleuritic effusion and fibroid phtisis; recovery)*, par M. JOHN ROOSA.

Le 27 février 1888, le Dr John Roosa était appelé auprès d'un officier de marine des Etats-Unis, âgé de quarante ans,

qui, la nuit précédente, avait pris froid et, en rentrant chez lui, s'était administré en une fois 20 grammes de sulfate de quinine. La surdité, était presque absolue; la montre et la voix n'étaient entendues qu'à une très faible distance et avec une grande difficulté. Abolition de la perception cranienne et quelques vertiges.

Le diagnostic de congestion du nerf acoustique fut posé et, comme traitement, on appliqua des sangsues derrière les oreilles et l'on administra un purgatif.

Malgré le bromure et l'iodure de potassium, les injections sous-cutanées de pilocarpine, la surdité resta aussi accentuée jusqu'au 15 mars, époque à laquelle, devant l'insuccès des antiphlogistiques, on pensa qu'il s'agissait d'une anémie du nerf acoustique au lieu de sa congestion. Le malade est alors soumis aux injections sous-cutanées de sulfate de strychnine et à l'alcool.

Le 21 mars, le malade entend assez bien de l'oreille gauche, et à droite à l'aide d'un tube acoustique.

Même état jusqu'à l'hiver de 1890-1891, où le malade attrape une pleurésie gauche, dont il se guérit difficilement. Le malade change de climat et reste les deux tiers de l'année dans le Colorado jusqu'en 1895. Mais, depuis l'hiver de 1893-1894, l'ouïe est redevenue mauvaise; le malade a des hémoptysies.

Le malade revient alors consulter le Dr Roosa, qui le remet au traitement strychnique et à l'émulsion de Russel. La santé générale s'améliore rapidement, et l'ouïe revient complète des deux côtés.

La guérison se maintient maintenant depuis plus de deux ans.

Cette observation est intéressante, d'abord par la guérison complète d'une surdité profonde ayant duré près de dix ans (de 1888 à 1898), avec des alternatives d'amélioration sous l'influence du traitement strychnique. L'hypothèse qui explique le mieux l'enchaînement des symptômes est celle d'une anémie post-congestive du nerf auditif.

Les lésions paraissent avoir siégé dans le vestibule; peut-être les canaux semi-circulaires étaient-ils atteints, si l'on

tient compte des troubles vertigineux du début. En second lieu, il est remarquable de constater la guérison de l'état pulmonaire, guérison qui se maintient malgré un séjour à New-York de plus de quatre ans. (*Med Record*, New-York, 31 janv. 1903.) Dr Dieu.

Physiologie de l'oreille interne, par M. Marage.

L'auteur prétend que ni la théorie de Helmholtz ni celle qui admet le frottement de toute la surface épithéliale auditive par les mouvements du liquide en totalité ne sont absolument exactes. D'après lui, il n'y a dans l'endolymphe que des différences de pression. Elles sont représentées, dans l'oreille interne, par des unités de même ordre que les actions qui impressionnent les autres nerfs sensoriels ou sensitifs. Le nerf acoustique rentre donc dans la loi commune. (*Bull. méd.*, n° 10, 1903.) Dr Kaufmann.

NOUVELLES

La **XIIe Réunion de la Société allemande d'otologie** se tiendra, cette année, les 29 et 30 mai à Wiesbaden, sous la présidence du Prof. Körner. Le Prof. Denker fera un rapport sur *Les ankyloses de l'étrier*. Adresser les communications au Dr A. Hartmann, à Berlin, Roonstrasse 8.

La **LXXVe Réunion des Médecins naturalistes allemands** se tiendra, cette année, du 20 au 26 septembre, à Cassel. Il sera question surtout des maladies de l'oreille, du cou et du nez. Envoyer les communications au Dr Hauptmann, Konigstrasse 18, à Cassel.

La nouvelle Clinique universitaire des maladies de l'oreille d'Heidelberg sera officiellement ouverte au commencement du semestre d'été.

Nominations. — Le professeur extraordinaire Dr Wagenhauser, de Tubingen, est nommé professeur honoraire régulier de cette clinique.

Sont attachés: à l'Université de Berlin, pour les maladies des oreilles, le Dr B. Heine, premier assistant de la clinique de Lucae; — à l'Université de Königsberg, le Dr Stenger, médecin major.

Bordeaux. — Impr. G. Gounouilhou, rue Guirande, 11.

24e ANNÉE. N° 22. 30 MAI 1903.

REVUE HEBDOMADAIRE
DE
LARYNGOLOGIE, D'OTOLOGIE
ET DE RHINOLOGIE

TRAITEMENT CONSÉCUTIF AUX OPÉRATIONS ENDO-AURICULAIRES[1]

Par le Dr RICARDO BOTEY, de Barcelone.

D'accord avec mon corapporteur le Dr Lermoyez, je me charge d'étudier ici les soins thérapeutiques consécutifs aux interventions sur l'oreille par le conduit auditif externe, pendant que mon illustre collègue traitera des *Pansements consécutifs à l'évidement pétro-mastoïdien,* avec la compétence que nous lui reconnaissons. De cette manière, le rapport : *Traitement consécutif aux opérations de l'oreille* sera étudié dans toute son étendue.

Il va sans dire qu'avant l'opération, les instruments ont été rigoureusement désinfectés, et le conduit lavé avec une solution de bichlorure de mercure au 1/1,000 après avoir été tamponné à la gaze stérilisée, ou simplement désinfecté en instillant quelques jours d'avance de la glycérine phéniquée au 1/10.

Dans le cas où l'opération se réduit à une ou deux incisions sur le tympan, suivies de petites manipulations intra-tympaniques, on obtient presque toujours la cicatrisation ultérieure sans suppuration.

Après la *myringotomie,* le traitement consécutif se réduit à

1 Rapport fait au XIVe Congrès international de Médecine, Madrid, 23-30 avril 1903.

obturer l'entrée du méat auditif avec un peu de coton ou gaze stérilisée, sans instillation de liquides par le conduit pour ne pas infecter la caisse par les germes transportés de l'un vers l'autre. Quand la myringotomie s'exécute dans le but d'évacuer le pus de la caisse, les instillations antiseptiques et les lavages sont utiles.

La même ligne de conduite doit être suivie dans les *myringodectomies partielles* et dans la ténotomie du tenseur du tympan; pas de lavages ni d'instillations de liquides.

Consécutivement à la *mobilisation de l'étrier* et aux *synéchotomies*, une fois la petite hémorragie arrêtée avec des boulettes de coton bien désinfecté, il convient d'introduire dans le conduit, jusqu'au contact du tympan, une mèche de gaze aseptique qui se chargera de drainer par capillarité le sang et la sérosité sanguinolente qui sortiront de la plaie tympanique, en empêchant ainsi la formation de caillots qui pourraient fermenter et produire la suppuration. Cette précaution est encore plus nécessaire si nous avons utilisé l'adrénaline, car la vaso-dilatation consécutive à l'ischémie du champ opératoire produira au bout de deux heures un écoulement sanguin qui remplira au moins le fond du conduit auditif, malgré que, immédiatement après l'opération, il n'existe pas de sang sur le tympan.

Quand l'intervention endo-auriculaire est un peu plus importante, il faut surveiller et diriger la régénération qui a lieu toujours, même après la myringodectomie totale, et aussi après la suppuration de la caisse. Dans ces cas, il est nécessaire de détruire le tissu embryonnaire qui se produit, afin d'éviter la formation de nouvelles adhérences.

Une fois la gaze enlevée, on doit faire le massage du tympan et insuffler de l'air par la trompe avec la sonde, aussitôt que la cicatrisation de la perforation est obtenue, dans le but de conserver la mobilité acquise et d'empêcher que les brides et les adhérences ne se produisent de nouveau. L'interposition d'une mince lamelle de celluloïde entre le marteau et

le promontoire après les synéchotomies, comme le fait le Dr Gomperz, donne lieu quelquefois à la suppuration de la caisse, par l'irritation que ce petit corps étranger produit. Néanmoins, ce moyen est utile quand, après la synéchotomie, il survient une nouvelle adhérence.

Après l'extraction des deux premiers osselets, dans les cas d'otorrhée avec suppuration attico-antrale, les soins ultérieurs se réduisent à l'extirpation des granulations, à la désinfection de la cavité épi-tympanique et au parfait drainage de l'oreille.

Si l'on sépare ces osselets dans un but acoustique, sans otorrhée, il faudrait surveiller la moindre suppuration en instillant de suite la glycérine phéniquée au 1/20, si après une antiseptie rigoureuse et un tamponnement aseptique la suppuration surgit; si elle continuait encore, on supprimerait les granulations et on ferait le Bézold.

Après l'avulsion de l'étrier, la suppuration est assez fréquente, ce qui quelquefois porte tort au résultat de l'opération. Si l'on a déchiré la membrane ovale, il survient alors un écoulement de périlymphe et une surdité assez profonde. Néanmoins, malgré que quelques otologistes soient pessimistes sur cette question, je crois que l'infection du labyrinthe par le pus de la caisse est très rare dans ces cas, et que si la déchirure de la membrane ovale a été petite, elle se cicatrise rapidement, ou tout au moins elle se ferme avant que la suppuration de la caisse ait pu pénétrer dans l'oreille interne. Cet osselet une fois enlevé, il faut étancher le sang du fond du conduit et le tamponner soigneusement comme après les synéchotomies; plus tard, on insuffle de l'acide borique si l'on observe la moindre humidité purulente sur le tympan ou à l'intérieur de la caisse et l'on touche celle-ci avec une solution d'azotate d'argent au 1/20 si la sécrétion ne se tarit pas.

Finalement, après la résection partielle de la paroi externe de l'attique par le conduit, il faut laver, au moyen de la canule de Hartmann, avec une solution antiseptique, bien sécher, et

introduire dans la cavité épi-tympanique, avec un stylet recourbé, une solution de chlorure de zinc au 1/10; insuffler de l'aristol et tamponner la caisse et le conduit avec de petits fragments de gaze, etc. Cette résection du mur de la logette par le conduit est toujours suivie de suppuration et de la production de bourgeons charnus qu'il faut supprimer avec la curette et les caustiques.

Quand on intervient dans un but acoustique sur un tympan et une caisse qui ont suppuré, le renouvellement de l'écoulement est presque inévitable, principalement si la cessation de l'otorrhée n'est pas d'ancienne date, car dans de semblables occasions il existe un état de microbisme latent dû au séjour de quelques germes pyogènes atténués que le traumatisme réveille dans sa virulence.

Quand on opère dans un but acoustique, sans la moindre suppuration antérieure, et après avoir supprimé les trois osselets et le tympan, celui-ci se régénère concentriquement et sans adhérences jusqu'à occlusion complète de la caisse, si nous surveillons cette régénération, évitant rigoureusement l'infection de la plaie, en employant de la gaze fraîchement sortie de l'autoclave, que l'on renouvellera toutes les fois qu'elle sera devenue humide.

Au bout de deux ou trois jours après la mobilisation ou la synéchotomie on fera faire au malade le Valsalva, la bouche ouverte, deux ou trois fois par jour, afin de projeter en dehors la membrane et donner du mouvement aux osselets.

Quand l'hyperémie a été vive, il est utile, une fois disparue, d'insuffler dans la caisse de l'air chargé de vapeurs de menthol, au moyen du cathéter, deux ou trois fois par semaine, pendant un mois environ.

En résumé, le traitement consécutif aux opérations intra-tympaniques par le conduit consiste à empêcher l'entrée des germes infectieux, à détruire leur virulence quand ils existent et à donner le plus tôt possible de la mobilité à la chaîne des osselets.

SOCIÉTÉ DE LARYNGOLOGIE DE LONDRES

Séance du 7 novembre 1902.

M. E. Cresswell Baber, président.

M. de Santi. — **Un cas de syphilis tertiaire du larynx chez un homme de vingt-six ans** *(A case of tertiary syphilis of the larynx in a man aet. 26).*

Le malade se faisait traiter il y a quatre ans, à la clinique du Dr de Santi pour des accidents secondaires. A cette époque il avait une roséole bien marquée et des plaques muqueuses des amygdales, du palais et de la bouche. Il avait aussi la voix enrouée et à l'examen on trouva une laryngite intense; cette dernière présentait la décoloration saumonée habituelle de la laryngite secondaire. Le traitement consistait en mercure et en applications locales. Le malade suivit son traitement d'une façon très irrégulière, et quoique la roséole et les plaques muqueuses aient disparu rapidement, la laryngite persistait. On avait recommandé au malade de ne pas fumer ni de surmener sa voix, mais il n'a tenu aucun compte de ces conseils. Le patient a été perdu de vue jusqu'en octobre 1902. A cette époque il se fit admettre au Westminster Hospital. Il racontait qu'il avait la voix enrouée depuis le mois d'octobre 1898 et qu'il avait été en traitement dans différents hôpitaux de la ville, et spécialement au Golden Square. Dans ce dernier établissement, il avait été hospitalisé dans le service du Dr Powell qui le mit à l'iodure à la dose de 2 grammes par jour et fit faire des pulvérisations laryngées. A cinq ou six reprises, le Dr Powell essaya d'employer des pinces endolaryngées.

A l'heure actuelle, le malade se plaint d'enrouement, d'une gêne de la respiration et de légères douleurs. A l'examen, on trouve les deux cordes, surtout la gauche, atteintes d'une inflammation chronique. Sur la corde gauche se voit une grosse excroissance rouge et dure; dans l'espace interaryténoïdien existent une tuméfaction considérable et du tissu cicatriciel. A cause de la tumeur de la corde gauche, les deux rubans vocaux ne peuvent se rapprocher.

L'auteur présente le malade pour avoir l'avis de ses collègues sur la question du traitement. Le malade a pris pendant longtemps de fortes doses d'iodure de potassium, des applications laryngées furent faites ainsi que des essais d'ablation endolaryngée de la tumeur, mais sans aucun résultat apparent. A l'heure actuelle le

malade éprouve des douleurs et de la gêne de respiration; vu la marche que ces cas de syphilis tertiaire du larynx peuvent revêtir, on se demande s'il ne sera pas prudent de pratiquer une thyrotomie et d'enlever la zone intra-laryngée atteinte.

M. Dundas Grant est d'avis que le cas présente l'apparence de la pachydermie laryngée. D'un côté du larynx existe une proéminence située dans une dépression, et de l'autre une tuméfaction. La tumeur est plus rouge et plus irrégulière que dans la pachydermie typique; malgré cela l'auteur croit que l'affection est de même nature.

M. Fitz-Gerald Powell dit que le malade s'est fait soigner par lui pendant quelque temps; à cette époque il croyait à l'origine syphilitique de l'affection, quoiqu'il portât le diagnostic de pachydermie laryngée. A deux ou trois reprises il a cherché à enlever des fragments de la tumeur, mais il les trouva durs et pour les extirper il a fallu employer un effort considérable. Par leur volume, ces tumeurs ne ressemblaient en rien à ce que nous voyons maintenant. Au début, il y avait certainement de la pachydermie laryngée, mais la tumeur que nous voyons maintenant et qui provient du ventricule paraît être d'origine douteuse.

M. Milligan. — En admettant qu'il s'agisse d'un cas de syphilis tertiaire du larynx, il serait rationnel de soumettre le malade à une série de frictions mercurielles sur la région laryngée, si on ne l'a pas déjà fait.

M. Stewart demande si l'on n'a pas employé des pulvérisations de formaline; celle-ci a donné de bons résultats dans quelques cas similaires.

En réponse à la remarque de M. D. Grant, M. de Santi dit que celui-ci a confondu son premier cas et le second, ce dernier étant probablement un cas de pachydermie laryngée. Répondant ensuite au Dr Powell, il se montre surpris que celui-ci, ayant diagnostiqué une pachydermie laryngée, ait soumis le malade à de si fortes doses d'iodure de potassium. En ce qui concerne les frictions mercurielles préconisées par M. Milligan, il les a déjà essayées, mais sans aucun résultat.

M. de Santi. — **Tumeur de la corde vocale gauche. Cas pour diagnostic** *(Case for diagnosis; man with growth on left vocal cord).*

Le malade se présente au Westminster Hospital, en mai 1902, pour enrouement, mal de gorge et douleurs dans le côté gauche de la poitrine, en avant. Il avait déjà eu les mêmes symptômes six mois auparavant.

Le Dr Heble qui avait examiné les poumons n'y a trouvé rien d'anormal. L'examen du larynx révéla un épaississement et une rougeur prononcés du tiers postérieur des deux cordes, une tumeur de forme pyramidale avec sa base attachée à la corde gauche, en arrière, et une tuméfaction mal définie dans l'espace

interaryténoïdien. Les cordes se mouvaient librement; la voix n'était que très peu enrouée. Le malade était batelier de son état, ce qui fait qu'il surmenait sa voix et abusait en même temps de boissons alcooliques. Le diagnostic restait donc hésitant entre la tuberculose et la pachydermie. L'examen des crachats pour le bacille de Koch a été négatif. A deux reprises, M. de Santi enleva un fragment de la tumeur et un examen microscopique a montré qu'il s'agissait d'un papillome.

Depuis le mois de mai l'état du larynx s'est considérablement modifié : la tumeur est maintenant beaucoup moins grosse; sur la corde opposée existe une dépression cupuliforme, et l'apparence générale ressemble bien-plus à celle de la pachydermie laryngée. L'auteur trouve la confirmation de ce diagnostic dans l'absence de tout signe de tuberculose, de douleurs, dans l'existence d'une voix parfaite et enfin dans les antécédents alcooliques du malade et son surmenage vocal.

M. Cresswell Baber. — **Fenêtration étendue des piliers antérieurs** *(Extensive fenestration of the anterior pillars of the fauces).*

Le malade, âgé de treize ans, a eu, à l'âge de six ans, la rougeole et peu après les oreillons. Pas de fièvre scarlatine, ni de diphtérie, ni de variole. Il y a environ sept ans, la mère constata que la gorge de l'enfant avait un aspect particulier. Fréquents maux de gorge et, depuis deux ans, amygdalites à répétition. La mère avait encore un autre enfant de deux ans dont le palais était absolument normal. Elle n'a jamais fait de fausse-couche, ni eu d'autres enfants en dehors de ces deux-là.

Les piliers antérieurs sont réduits à des bandelettes minces, mobiles, en bissac. Le pilier gauche mesure 5 millimètres de large, à sa partie la plus étroite; le droit est encore moins large. Après avoir passé une sonde sous les piliers, on put voir des deux côtés des bandelettes les amygdales légèrement hypertrophiées. Il y avait des végétations adénoïdes et un épaississement bilatéral de la cloison cartilagineuse, résultant probablement d'un coup sur le nez à la suite d'une chute faite il y a quelques années. En l'absence de toute cicatrice, il est probable que le cas est d'origine congénitale.

M. Ch. Parker. — **Un cas de paralysie abductrice double avec tuméfaction des aryténoïdes** *(Case of double abductor paralysis with swelling of the arytenoids).*

Le malade, âgé de trente-huit ans, est venu consulter pour la

première fois, le 9 octobre, pour un stridor laryngé très prononcé, ayant débuté, il y a trois mois, par un mal de gorge qui allait graduellement en augmentant. Depuis quinze jours, la dyspnée était le symptôme dominant. Pas d'antécédents ni de signes de syphilis. A l'examen laryngoscopique on trouva les deux cordes immobilisées sur la ligne médiane, et les aryténoïdes tuméfiés et rouges, mais pas œdématiés. Inégalité pupillaire, la droite étant plus dilatée. Pas de diplopie, ni névrite optique, ni atrophie. Aucun autre symptôme de tabes ou d'une lésion nerveuse quelconque. A l'examen des poumons on trouva, au niveau du sommet gauche, de la rudesse respiratoire avec une expiration prolongée et une résonance vocale exagérée, mais pas de bruits anormaux. Gêne de la déglutition rendant impossible l'absorption d'aliments solides.

Le malade ayant été admis à l'hôpital, on pratiqua aussitôt la trachéotomie. L'examen répété des crachats pour le bacille de la tuberculose a donné un résultat négatif; une grosse bougie a pu être passée sans difficulté, excepté au niveau du cricoïde, où il paraissait y avoir un léger resserrement. L'inégalité pupillaire variait : tantôt c'était la pupille droite qui était plus large, tantôt la gauche. Après la trachéotomie, la déglutition s'améliora et peu après le malade put prendre des solides.

M. Parker a présenté le cas dans le but d'élucider le diagnostic. Il est douteux, selon lui, qu'il s'agisse d'un cas de fixation ou de paralysie des cordes, et, en admettant cette dernière hypothèse, que celle-ci soit due à une lésion centrale ou a une compression des récurrents par une tumeur maligne de l'œsophage. A l'heure actuelle, les aryténoïdes sont beaucoup plus œdématiés et l'aspect de l'affection fait penser à une lésion tuberculeuse avec fixation des cordes.

M. Richard Lake. — **Cas d'ablation de l'épiglotte pour une affection tuberculeuse** *(Case of removal of the epiglottis for tuberculous disease.)*

L'observation a trait à un homme de trente-cinq ans. Le symptôme dominant était une dysphagie intense; pour soulager celle ci, on amputa, il y a un mois, l'épiglotte à l'anse galvanique. Sur une coupe transversale elle avait un demi-pouce d'épaisseur; la face pharyngienne ou postérieure était profondément ulcérée. Le reste du larynx était également malade, et, jusqu'à présent, il n'a pas encore entièrement cédé au traitement; mais le moignon de l'épiglotte a guéri et présente une épaisseur normale. La dysphagie

a disparu immédiatement après l'opération et n'a pas récidivé. L'état général du malade s'est notablement amélioré depuis qu'il peut s'alimenter.

M. Donelan. — **Tumeur pédiculée du larynx, datant probablement de l'enfance, chez un garçon de quinze ans** *(Pedunculater laryngeal growth, probably dating from birk, in a boy aet. 15 years).*

Il y avait deux tumeurs. La plus grosse a probablement débuté comme un papillome en prenant naissance à la face supérieure de la partie antérieure de la corde gauche et est devenue, dans le cours des ans, fibreuse et pédiculée. La plus petite était sessile, sous-glottique et située immédiatement au-dessous de la commissure antérieure. La mère de l'enfant croyait que l'affection datait de la naissance, car, dès les premiers jours, il a eu la voie enrouée. A chaque inspiration, la grosse tumeur et son pédicule sont projetés à travers la glotte et l'obstruent presque complètement. L'aspect chétif et anémique du jeune homme est la meilleure démonstration de l'influence de cette obstruction respiratoire dont les effets s'exerçaient depuis tant d'années.

M. Hunter Tod. — **Empyème antral gauche suivi d'abcès du palais et de la cloison nasale** *(Left antral empyema followed by abscess of hard palate and of septum nasi).*

Le malade, étudiant en médecine, fut pris, il y a trois mois, de violents maux de dents du côté gauche, suivis, le lendemain, d'une tuméfaction de la face et, le quatrième jour, de celle de la voûte palatine du même côté. Le sixième jour un abcès du palais s'est ouvert dans la bouche; en même temps que le malade s'aperçut que son nez se tuméfiait et s'obstruait. Quinze jours après le début, un dentiste arracha la seconde incisive, la canine et la première petite molaire. La tuméfaction de la face diminua peu à peu. M. Tod vit le malade trois jours après. Il avait alors un abcès manifeste de la cloison qui obstruait les orifices antérieurs et postérieurs du nez. L'antre gauche s'éclairait mal. L'abcès de la cloison a été incisé et il s'en est écoulé beaucoup de pus. Des irrigations nasales suffirent pour maintenir le nez propre. Un mois après, le nez paraissait sain, mais, à la rhinoscopie postérieure, on voyait un épaississement considérable de la cloison ; dans le méat moyen du côté gauche, il y avait une goutte de pus. On enleva alors la seconde molaire et l'antre a été ensuite ouvert par l'alvéole ;

il contenait beaucoup de pus. L'auteur prescrivit des lavages antiseptiques du sinus. A présent, le malade paraît complètement guéri. Il n'y a ni nécrose d'os, ni perforation de la cloison.

M. Hunter Tod. — **Sinusite fronto-maxillaire double; cure radicale, guérison. Question d'intervention à droite** *(Double antral and frontal sinus disease, left side cured by radical operation. Question of operating on the right side).*

L'affection, dont le début remontait à 1897, s'est déclarée à la suite d'une attaque de grippe. Depuis, le malade souffrait de céphalées, qui avaient graduellement augmenté d'intensité, et d'un écoulement purulent du côté droit du nez. Les maux de tête ont rendu le malade incapable de vaquer à ses affaires.

Vers la fin décembre 1901, il eut un abcès sus-orbitaire du côté gauche qui a été ouvert à deux reprises dans un hôpital de province. A l'admission du malade au London Hospital, l'œil gauche était presque entièrement fermé par une infiltration œdémateuse des tissus sus-orbitaires; il existait une étroite fistule conduisant dans le sinus frontal. La fosse nasale de ce côté-ci était normale. Par contre, le côté droit était rempli de pus et de polypes. Ces derniers, ainsi que la moitié antérieure du cornet moyen droit, furent enlevés. Huit jours plus tard, on fit une ponction de l'antre qui contenait beaucoup de pus. Une sonde a été introduite dans le canal fronto-nasal et une injection dans le sinus frontal en ramena du pus. L'antre gauche, après exploration, a été également trouvé rempli de pus, quoique la fosse nasale correspondante eût paru normale.

On pratiqua une cure radicale du sinus frontal qui consista dans l'ablation de toute la paroi antérieure et inférieure et on établit une communication avec le nez. Le sinus était rempli de pus et de polypes. Le malade quitta l'hôpital tout à fait guéri le dixième jour de l'opération; le drain dans le conduit fronto-nasal est resté en place pendant deux mois. Depuis il n'y a pas eu de récidive.

Les deux antres ont été drainés par l'alvéole. Le gauche est maintenant guéri, tandis que les sinus frontal et maxillaire droits contiennent encore du pus. Cependant, depuis qu'il a subi la cure radicale, le malade n'a plus souffert de maux de tête et il se porte très bien. A l'heure actuelle l'amélioration est si considérable que la question d'une opération sur le côté droit doit à peine être agitée.

Sir Félix Semon. — **Un cas d'infiltration lardacée d'origine obscure de la luette, du voile du palais et du cartilage aryténoïde droit chez une femme de trente ans** *(A case of obscure lardaceous-looking variable infiltration of the uvula, left palate, and right arytenoid cartilage in a lady aet. 30).*

La malade vint pour la première fois consulter l'auteur, le 12 juillet 1902, pour des maux de gorge de date ancienne et une gêne intermittente de la déglutition. Elle avait vu plusieurs médecins qui, tous, considéraient son affection comme sérieuse, mais paraissaient en ignorer la nature.

L'examen fit constater un état lardacé de la luette, c'est-à-dire que cette dernière, ainsi que les parties adjacentes du voile, étaient considérablement infiltrées et en même temps lisses à la vue et au toucher; le trait le plus caractéristique était la coloration jaunâtre particulière des parties atteintes, rappelant exactement l'aspect d'un rein ayant subi la dégénérescence graisseuse. La muqueuse du larynx présentait un état similaire au niveau du cartilage aryténoïde droit. Le gauche était un peu plus œdématié rappelant une infiltration pseudo-œdémateuse de tuberculose; encore, quoique plus transparent que son congénère, il avait la même coloration que l'aryténoïde droit

Il n'y avait aucun signe d'affection rénale. La voix était normale; ni douleurs, ni gêne de la respiration. Les organes thoraciques n'offraient non plus rien d'anormal. Les urines ne contenaient aucun élément pathologique.

Le 14 juillet 1902. L'état local du larynx et du pharynx est beaucoup mieux que trois jours auparavant. La malade prend de l'arsenic et du fer.

29 juillet. La tuméfaction de la luette et de l'aryténoïde droit a beaucoup augmenté depuis la dernière visite; la coloration jaune lardacé est bien plus caractéristique que le jour du premier examen. L'aspect varie apparemment d'un jour à l'autre.

6 novembre 1902. Depuis la dernière visite, l'état de la malade s'est manifestement amélioré; la gêne de la déglutition est très peu prononcée et ne survient que de temps à autre. La luette et l'aryténoïde droit sont beaucoup moins infiltrés qu'au mois de juillet.

A propos de ce cas, Sir Félix Semon dit : « C'est le troisième cas de cette nature que j'ai l'occasion d'observer, et l'affection, que je sache, n'a jamais été décrite. »

» Mon premier, qui remonte à plusieurs années, avait trait à la femme d'un médecin âgée d'une trentaine d'années. Chez cette

malade, l'affection était beaucoup plus marquée et généralisée que dans le cas actuel. J'ai pensé d'abord à une infiltration tuberculeuse se différenciant des cas ordinaires par la coloration jaune particulière des parties atteintes, car l'infiltration avait envahi non seulement la luette et le voile, mais aussi l'épiglotte et les deux cartilages aryténoïdes. Dans ce cas-ci le malaise général et la gêne de la déglutition étaient bien plus prononcées que chez la malade que je viens de vous présenter et tous les traitements sont restés sans effet, quoique la patiente soit demeurée en observation pendant près de deux ans. Je ne fus donc pas peu surpris quand, deux ans plus tard, la malade revint me voir pour me montrer que l'affection avait disparu et qu'elle était complètement guérie. La cause ayant amené la guérison est restée aussi ignorée que celle qui avait provoqué l'affection.

» Le troisième cas concernait également une femme âgée de quarante ans; je ne l'ai vue qu'une fois. Chez celle-ci les lésions étaient aussi bien plus prononcées que dans le cas actuel.

» La pathogénie de ces cas m'échappe complètement. J'ai présenté mon cas dans le double but de procurer à mes collègues l'occasion de voir cette affection insolite et d'avoir, si possible, leur avis sur sa pathogénie et son traitement. »

Sir Félix Semon. — **Un cas d'ulcération de l'amygdale gauche avec polyadénite cervicale aiguë et double, d'origine maligne** (?) *(A case of ulceration of the left tonsil with acute and considerable enlargement of humerous cervical lymphatic glands on both tides of the neck; malignancy (?).*

Le malade, un clergyman de soixante-dix ans, vu pour la première fois le 28 octobre dernier, est atteint d'une ulcération de l'amygdale gauche qui persiste depuis que le malade a eu, il y a six semaines, ce qui paraît être une périamygdalite. Pas d'amaigrissement général, à peine légère douleur ou gêne dans la gorge.

A l'examen, on trouve l'amygdale gauche modérément tuméfiée et en partie superficiellement ulcérée; au toucher elle n'est pas très indurée. Non seulement sur le côté gauche du cou mais aussi à droite existent de nombreux ganglions engorgés; presque tous sont sensibles à la pression. A l'exception de l'ulcération de l'amygdale gauche, l'intérieur du pharynx est normal.

L'existence d'une ulcération d'amygdale associée à une adénite cervicale (en l'absence de tout signe de tuberculose ou de syphilis) doit naturellement faire penser à une affection maligne.

Le cas actuel se distingue par quelques particularités rares que voici :

1° Le développement rapide de l'engorgement des ganglions cervicaux ;

2° Le volume relativement petit de l'amygdale atteinte par rapport au nombre et aux dimensions des ganglions infectés ;

3° Et surtout le fait que les ganglions cervivaux sont pris des deux côtés, tandis que l'amygdale gauche est seule atteinte.

Un fragment de l'amygdale malade enlevé à la pince a été envoyé au Dr Shattock pour en faire l'examen microscopique ; pendant ce temps, on prescrivit de l'iodure de potassium à l'intérieur et une pommade belladonnée en applications externes.

Voici la notice de M. Shattock relatant le résultat de cet examen :

« J'ai étudié avec soin les coupes des deux fragments de tissus enlevés, il y a trois jours, par le Dr T..., et provenant, l'un de la tumeur amygdalienne proprement dite et l'autre du pilier antérieur. Dans les deux j'ai trouvé les mêmes altérations. Je considère le tissu comme un tissu de granulations, rapidement développé et de nature inflammatoire ; il est constitué par des cellules polyédriques de fibres connectives distribuées parmi les fibroblastes et les capillaires. L'épithélium revêtant le pilier est intact, mais on trouve un nombre considérable de leucocytes provenant des tissus sous-jacents enflammés.

» Dans le tissu propre de l'amygdale on voit des zones ayant subi la nécrobiose. Histologiquement, la tuberculose doit être éliminée, il en est ainsi sans doute cliniquement. C'est pourquoi je ne saurais classer l'affection parmi les sarcomes. »

Quand le malade revint me voir aujourd'hui, je trouvai une diminution manifeste du volume des ganglions cervicaux des deux côtés, mais ils étaient encore légèrement douloureux ; d'autre part, le volume et l'ulcération de l'amygdale n'ont pas augmenté depuis dix jours. Malgré les caractères cliniques insolites et le résultat favorable de l'examen microscopique, je ne crois pas que toute cause d'inquiétude ait disparu.

M. Fitz-Gerald Powell. — **Cas de kyste de l'épiglotte chez un homme de quarante ans** *(Case of cyst of the epiglottis in a man aet. 40).*

Le malade se plaignait d'une obstruction nasale et de troubles auriculaires ; mais, incidemment, il a remarquéque depuis environ deux ans il avait des « viscosités dans la gorge ». A l'examen laryn-

goscopique, on trouva à la face supérieure de l'épiglotte une tumeur bleuâtre, transparente; elle avait le volume d'une petite bille et était parcourue par de nombreux vaisseaux.

M. Hamilton Burt. — **Un cas d'épithélioma de la langue chez une femme de vingt-quatre ans** *(Cas of epithelioma of langue in a single woman aet. 24).*

La malade, qui est célibataire, a constaté au mois de février dernier une dépression des dimensions d'une tête d'épingle sur le côté droit de la langue. Cette dépression, au fond de laquelle il y avait un petit dépôt blanchâtre, s'accroissait très lentement et était douloureuse. La malade consulta un médecin qui lui conseilla de se faire arracher des chicots et une mauvaise dent dans le voisinage de la tumeur. Cette opération n'a amené aucune amélioration. Le Dr Burt a vu la malade pour la première fois il y a un mois. La tumeur avait le volume d'une petite cerise et occupait le côté droit et la partie supérieure du milieu de la langue; sa base était indurée, la surface lisse, non ulcérée; çà et là on voyait, disséminées, des tâches jaunâtres dont la pression faisait sourdre un liquide jaunâtre. Pas d'engorgement ganglionnaire. En prenant en considération l'âge de la malade, l'aspect de la tumeur, l'absence de ganglions engorgés, on prescrivit un traitement mixte d'iodure de potassium et de mercure. Sous l'influence de cette médication, la tumeur a d'abord considérablement diminué de volume; mais dans l'espace des dix derniers jours et malgré les doses croissantes d'iodure, elle prit subitement un développement rapide, augmenta considérablement de volume et se propage encore davantage dans la substance de la langue. L'auteur conclut que cela ne peut être qu'une tumeur maligne.

M. Furniss Potter. — **Un cas d'ulcération récidivante du pharynx et du larynx, d'origine probablement herpétique** *(Case of recurring ulceration in pharynx and larynx, thought to be herpetic).*

Il s'agit d'une femme de cinquante-six ans entrée en observation, il y a vingt jours, pour des ulcérations dans la gorge persistant presque continuellement depuis six ans et ne l'ayant jamais quittée pour plus de dix jours.

A l'examen, on trouva deux petites érosions, une sur le pilier postérieur droit, de coloration rosée et cupuliforme; l'autre entre le pilier postérieur gauche et la paroi pharyngienne, à surface

plane et mesurant environ un quart de pouce de diamètre. La voix était enrouée. Pendant le temps que la malade est restée en observation, l'ulcération du pilier droit a complètement guéri, celle du côté gauche a presque disparu. Dans l'intervalle, plusieurs autres ulcérations semblables ont apparu : une sur le voile, une autre sur le bord de l'épiglotte et une troisième dans la région interaryténoïdienne.

La malade affirmait que des érosions analogues survenaient quelquefois sur les gencives, à la face interne des lèvres et des joues. Leur apparition était généralement précédée et accompagnée de douleurs, de sensations de picotement et de brûlure, d'une gêne à la déglutition.

Dans les antécédents de la malade, on notait l'histoire d'une chute des cheveux et de quatre fausses-couches. Entre l'âge de seize et vingt ans, elle souffrait exactement de la même affection pour laquelle elle se faisait soigner au Westminster Hospital.

L'aspect de la gorge, joint aux antécédents, a fait soupçonner la possibilité d'une affection syphilitique. Par conséquent, le mercure et l'iodure de potassium furent prescrits, mais cette médication a été suspendue au bout de dix jours. A l'heure actuelle, le traitement consiste seulement dans des lavages boriqués et des attouchements des ulcérations avec une solution d'acide chromique à 30 o/o.

M. Herbert Tilley. — **Un cas de fibrome vasculaire naso-pharyngien à large base, finalement enlevé au moyen d'une opération combinée par le voile et la voûte palatine et une ablation large de la paroi antérieure du maxillaire supérieur gauche** *(Case of vascular naso-pharyngeal fibroma of extensive origin finally removed by a combined operation through the soft and hard palate, and extensive removal of anterior wall of left super-maxillary bone).*

F. S..., âgé de quatorze ans, se présente à l'hôpital le 19 novembre 1901 se plaignant d'une obstruction nasale complète, associée depuis cinq mois à des épistaxis abondantes. Depuis sept ou huit semaines la fosse nasale droite est complètement obstruée et pendant les vingt derniers jours les hémorragies nasales ont été très fortes. Le malade est faible et anémié. La moitié inférieure du nez est très élargie et la narine gauche distendue par une masse grisâtre saignant facilement au toucher avec une sonde. L'écoulement par la narine gauche est très abondant, tandis que la fosse droite est complètement obstruée par une déviation prononcée de la

cloison. A la rhinoscopie postérieure, on voit la choane gauche occupée par une masse rougeâtre qui passe insensiblement à la muqueuse du naso-pharynx. L'exploration digitale révèle une tumeur élastique à surface lisse qui paraît avoir pour origine les régions ethmoïdale et sphénoïdale. Pas de déplacement du globe oculaire gauche. L'éclairage par transparence montre une obscurité de l'antre gauche.

Première opération, le 20 novembre 1901. — Incision en forme de U renversé sur les côtés et à la racine du nez. Division à la scie des os propres du nez et rabattement de ce dernier en bas sur la face. La tumeur est ainsi mise à nu et l'on obtient un large accès à la région ethmoïdale. A l'aide de solides pinces, on enlève seulement une moitié de la tumeur, celle-ci ayant une base d'insertion trop large pour pouvoir être enlevée entièrement par la brèche opératoire. Hémorragie très abondante. L'écoulement de sang dans le larynx, malgré le tamponnement du nasopharynx, provoque des troubles de la respiration.

Le nez est finalement replacé et suturé. Réunion par première intention. L'examen microscopique de la tumeur, fait par M. Horne, montre qu'il s'agit d'un angiofibrome dépourvu d'éléments malins. La gaze idoformée ayant servi au tamponnement de la cavité nasale est enlevée par le nez au bout de quarante-huit heures. Le malade se rétablit rapidement du choc opératoire et vingt jours après cette première intervention, il se décide à en subir une nouvelle pour l'ablation, par un procédé différent, de ce qui reste de la tumeur.

Deuxième opération, le 7 décembre 1901. — Insertion d'une canule à laryngotomie et tamponnement du larynx avec une éponge. On emploie le baillon de Whitehead pour maintenir la bouche ouverte. La tête du malade est légèrement renversée en arrière sur l'extrémité de la table. Le voile du palais est complètement divisé sur la ligne médiane, l'incision partant en avant du rebord alvéolaire, immédiatement en arrière des incisives. On décolle la muqueuse de la moitié gauche de la voûte palatine, et cette dernière est entièrement enlevée à la gouge et au maillet. La tumeur étant ainsi mise à nu, on peut voir qu'elle s'insère par sa base aux régions ethmoïdale et sphénoïdale gauches. La base du néoplasme est saisie à l'aide des tenailles à ovariatomie et la plus grande partie en est extirpée avec une pince coupante. D'autres portions plus petites sont enlevées à l'anse. Hémorragie abondante, arrêtée par tamponnement. Autant que l'œil et le doigt permettent de l'affirmer, la tumeur est enlevée en entier.

A la fin de l'opération, on introduit dans le naso-pharynx une longue lanière de gaze iodoformée, qui est enlevée au bout de quarante-huit heures; la cavité nasale est lavée trois fois par jour avec une solution alcaline tiède.

Le malade guérit rapidement; mais après un intervalle de vingt jours, la tumeur récidive et, au bout de six à huit semaines il devient manifeste qu'une nouvelle intervention sera nécessaire.

Troisième opération, le 15 mars 1902. — Celle-ci est absolument identique dans ses détails à la deuxième, sauf qu'on peut faire un curettage plus complet de la tumeur.

Un mois après, on constate une récidive dans la région du méat moyen; une fois par semaine, pendant les mois de mai, juin et juillet, le malade vient à l'hôpital où l'on fait des cautérisations de la tumeur au galvano. Le néoplasme paraît rétrocéder d'abord, mais peu à près il devient visible qu'il augmente de volume. Vers la fin du mois de juillet, la tumeur fait saillie à travers la division du voile et l'obstruction nasale est de nouveau complète. Le néoplasme paraissant provenir de la région du méat moyen et l'autre maxillaire gauche s'éclairant très mal, il est décidé de procéder à l'exploration du sinus maxillaire.

31 juillet 1902. — Après les préparatifs nécessaires, on pratique une incision dans la rainure labio-gingivale allant de la molaire gauche à travers la ligne médiane au point correspondant du côté droit. La cloison du nez est sectionnée le long du plancher à l'aide de ciseaux coupants; le nez et les parties molles de la face sur le côté gauche sont rabattus en haut, ce qui met entièrement à nu la face antérieure du maxillaire gauche. La paroi antérieure de ce dernier est complètement enlevée; la cavité antrale est entièrement occupée par la tumeur qui est très vascularisée et solidement attachée aux parois postérieure et supérieure. Pour avoir plus d'espace, la moitié inférieure de l'apophyse nasale du maxillaire est réséquée. On enlève alors à l'anse chaude la portion de la tumeur s'étendant dans la bouche; le reste est saisi entre les mors d'une paire de solides pinces amygdalienne et séparé de ses attaches, laissant complètement à nu les régions antrale, ethmoïdale et sphénoïdale gauches. Hémorragie abondante. Le traitement post-opératoire consiste en lavages du nez et de l'antre trois fois par jour avec une solution d'acide borique.

Le malade guérit rapidement et quitte l'hôpital quinze jours après l'opération. A présent (7 mars) il n'existe aucun signe de récidive, ni d'écoulement nasal; les parties paraissent complètement

guéries. Le jeune homme est en excellente santé et, depuis l'ablation de la tumeur, il a grandi de deux pouces. Il ne reste maintenant qu'à fermer la division du voile du palais.

M. Lambert Lack. — **Un cas d'adhérence complète du voile du palais à la paroi postérieure du pharynx** *(Case of complete adhesion of soft palate to posterior wall of pharynx).*

La malade est âgée de trente ans. Il existe une adhérence complète entre le voile et la paroi postérieure du pharynx, au point que la plus petite sonde ne peut passer de la bouche dans le naso-pharynx. Quoiqu'il n'existe aucun processus actif et que cela soit la seule lésion, l'affection est évidemment le résultat d'une syphilis tertiaire. De temps à autre la malade est gênée pour avaler et éprouve des douleurs lancinantes dans l'oreille. M. Lack demande quel genre d'opération on pourrait tenter dans ce cas, et si, vu le degré peu prononcé des symptômes, une intervention est indiquée.

M. Ch. Parker. — **Un cas d'épistaxis rebelle chez un homme de quarante-deux ans** *(Case of persistant epistaxis in a man aet. 42).*

Depuis un an le malade est atteint d'épistaxis à répétition qui l'ont rendu incapable de tout travail. A part trois ou quatre hémorragies très graves, celles-ci ont toujours été peu abondantes. Le plus souvent, le sang s'écoulait de la narine droite seulement; mais d'autres fois, après avoir commencé par le côté droit, l'hémorragie ne tardait pas à devenir bilatérale. Quand le malade a été vu pour la première fois, il était très anémié, affaibli et amaigri. La muqueuse revêtant les deux côtés de la cloison était ramollie et pâle; le plus léger attouchement avec une sonde la faisait saigner abondamment. L'affection a été traitée par des applications répétées du galvanocautère, mais sans grand succès. A la suite de ces cautérisations, l'hémorragie s'arrêtait pour un jour ou deux et recommençait ensuite sur un autre point de la cloison et parfois même sur le plancher du nez. L'énumération des globules rouges montre un léger degré d'anémie secondaire due probablement aux hémorragies répétées, et permet d'exclure une forme d'anémie plus grave.

M. Dundas Grant. — **Un cas de paralysie des abducteurs des cordes vocales et des muscles palatins avec légère parésie de la langue chez un homme de vingt-cinq ans** *(A case of the abductors of the vocal cordes and of the palatal muscles, and slight paresis of the tongue in a man aet. 25).*

J. W... vint consulter l'auteur en mars 1900 pour de la toux et une sorte de gémissement se produisant quand il est couché et dont il est atteint depuis trois ou quatre mois. L'affection s'est, paraît-il, déclarée après un accès de hoquets ayant duré, avec des intervalles d'arrêt, une dizaine de jours. Depuis un an il tousse, surtout quand il boit vite, et depuis six mois il est pris de temps à autre d'un stridor respiratoire très fort. L'examen de la gorge fait constater une légère parésie de la moitié droite du palais, mais pas de mouvements anormaux de la langue. Les cordes vocales se rapprochent pendant la phonation, mais à l'inspiration les apophyses vocales ne s'éloignent pas de la ligne médiane. Il existe cependant une fente elliptique entre les cordes. Il s'agit évidemment dans ce cas d'une paralysie des abducteurs et des tenseurs des deux cordes et d'une hémiparésie du palais reconnaissant pour cause, selon toutes les probabilités, une lésion des vagues dans la moelle allongée et dans le voisinage de celle-ci.

Un examen plus attentif a fait découvrir un engorgement des ganglions rétro-cervicaux datant de six mois et, sur le cuir chevelu de la région pariétale, un ulcère à surface unie et à bords légèrement indurés. D'après le malade, l'ulcère existait depuis trois ou quatre mois; mais il est plus probable qu'il a dû précéder l'engorgement ganglionnaire. Il y avait un engorgement de tous les ganglions du corps accessibles à la palpation. Pendant l'inspiration le pouls disparaissait presque. Les réflexes rotuliens étaient normaux. On institua un traitement antisyphilitique, et quand le malade revint une quinzaine après, il affirmait que le tirage pendant le sommeil avait diminué dès la seconde friction mercurielle. La fente glottique paraissait être devenue plus large à l'inspiration.

Dès ce moment le malade disparut, mais il revint de nouveau il y a quinze jours après une absence de deux ans et demi, pour un stridor inspiratoire très prononcé et une paralysie si marquée du palais que les liquides étaient ordinairement régurgités par le nez, tandis que la parole était absolument indistincte, et pour se faire entendre tant bien que mal, le malade était obligé de se pincer les narines. La projection de la langue était moins prononcée à droite qu'à gauche. Sous l'influence du premier traitement spécifique, le malade s'est suffisamment amélioré pour avoir pu reprendre son

travail, mais à présent il n'est pas en état de le faire. On l'a mis de nouveau au traitement antisyphilitique et huit jours plus tard il revint affirmant qu'il éprouvait une légère amélioration dans la respiration et dans la parole. Hier il a attiré mon attention sur une difficulté de lever le bras, mais il est parti avant qu'on ait pu examiner ce symptôme. Il reste à savoir si cela est dû ou non à une paralysie du groupe musculaire innervé par l'accessoire spinal. L'auteur voudrait se voir suggérer quelque idée sur la source possible de l'affection, car rien n'est venu confirmer l'hypothèse d'une syphilis héréditaire ou génitale. Il est cependant possible que l'ulcère sur la tête se soit déclaré à la suite de l'accident primitif, mais alors le développement précoce des symptômes nerveux rendrait ce cas remarquable et insolite. M. Grant espère pouvoir montrer le malade à la prochaine séance de la Société.

Dr Trivas.

ANALYSES DE THÈSES

Valeur diagnostique de la ponction lombaire dans les méningites, par le Dr Vincent Augustin, élève du service de santé de la marine.

Cette thèse, comme l'auteur l'indique au début, n'est que « le développement d'un chapitre assez connu de séméiologie médicale ».

Après avoir donné un court aperçu historique de la question, il étudie, dans des chapitres successifs, les caractères physiques, chimiques, physiologiques, cytologiques, bactériologiques du liquide céphalo-rachidien à l'état sain et au cours des divers états méningitiques.

Il en conclut que l'étude d'un seul des caractères du liquide céphalo-rachidien ne suffit pas pour poser un diagnostic absolu : « Que les diverses formules n'ont rien de spécifique; mais, jointes aux signes trouvés au lit du malade, elles peuvent aider à découvrir la nature de l'affection. Seul, l'examen bactériologique, quand il est positif, constitue un signe certain pathognomonique. La ponction lombaire étant inoffensive, c'est faire œuvre utile que de l'employer pour le diagnostic et le traitement. (Thèse de Bordeaux, 1902, impr. J. Durand.)

Dr Dieu.

REVUE GÉNÉRALE ET ANALYSES

BOUCHE ET PHARYNX BUCCAL

Hypertrophie de l'anneau lymphatique du pharynx et son traitement chirurgical, par M. H. Hoyle Betts, médecin de l'hôpital Manhattan des yeux et des oreilles, membre de l'Académie de médecine de New-York.

L'auteur donne une vue d'ensemble des hypertrophies du tissu lymphatique des amygdales pharyngées, palatines et linguales. Il rappelle brièvement la structure histologique du naso-pharynx et donne les causes des hypertrophies lymphatiques de cette région (coups de froid répétés, angines des fièvres éruptives, congénitales). Il étudie ensuite séparément chaque groupe lymphatique.

1° *Hypertrophie du tissu lymphatique de la voûte du pharynx.*

Il s'agit des végétations adénoïdes, dont l'auteur repasse rapidement les symptômes subjectifs et objectifs (examen rhinoscopique postérieur, toucher digital) pour insister un peu plus longuement sur le traitement.

Il est nécessaire d'enlever les végétations, à cause des épines qu'elles laissent du côté des oreilles et de la santé générale, alors même qu'elles se sont atrophiées.

L'auteur n'admet que l'anesthésie générale par l'éther, seule condition qui permette l'ablation totale des végétations, tout au plus la cocaïne dans quelques cas. Il emploie la pince de Groddle, puis la curette de Gottstein.

Il termine cette étude des végétations adénoïdes par la manière de faire le tamponnement des fosses nasales dans le cas d'hémorragie grave.

2° *Hypertrophie de l'amygdale palatine.*

Cette hypertrophie est associée le plus souvent à celle de l'amygdale pharyngée. Elle donne lieu aux mêmes symptômes.

L'auteur emploie pour enlever les amygdales palatines, soit le tonsillotome, soit l'anse galvanique ou le serre-nœud; parfois, il les réduit à l'aide de l'ignipuncture. Il a une pré-

férence marquée pour le tonsillotome. Il décrit la façon d'arrêter les hémorragies amygdaliennes : torsion des artères, compression, soit digitale, soit à l'aide d'un appareil de son invention.

3° *Hypertrophie de l'amygdale linguale.*

L'auteur fait remarquer que l'hypertrophie de l'amygdale linguale se rencontre surtout à l'âge adulte, contrairement aux deux premières variétés d'hypertrophies (palatine, pharyngée); se rencontre plus souvent chez la femme que chez l'homme, alors que le contraire semblerait devoir être la règle, étant données les irritations (tabac, alcool) auxquelles l'homme s'expose.

L'hypertrophie de l'amygdale linguale, véritable corps étranger de la base de la langue, donne lieu à de nombreux symptômes : sensation de corps étranger, de brûlures, de fatigue laryngée.

Les malades se plaignent surtout de tousser d'une toux rauque et fatigante. Ils sont effrayés de voir apparaître, de temps à autre un peu de sang dans leurs crachats.

Quelques cautérisations au galvanocautère et des attouchements à l'huile mentholée font rétrocéder tous les symptômes. (*Med. Record*, 17 janv. 1903.) Dr Dieu.

NEZ ET PHARYNX NASAL

De l'abcès cérébral rhinogène *(Ueber den rhinogenen Hirnabscess)*, par M. M. Paunz.

L'auteur relate le cas d'une jeune fille de seize ans qui, à la suite d'un coryza aigu violent, présenta une tuméfaction de la paupière supérieure gauche, accompagnée de douleurs frontales très intenses localisées également à gauche.

On diagnostiqua un abcès aigu de la paupière, qu'on incisa, ce qui donna issue à une grande quantité de pus épais, jaune verdâtre. Les douleurs frontales diminuèrent un peu, pour reprendre quelques jours plus tard. La sonde, introduite à travers la fistule, rencontra de l'os dénudé de périoste, qui appartenait probablement à la paroi antérieure du sinus frontal gauche.

On opère quelques jours plus tard, alors que la ma-

lade présentait déjà des symptômes généraux très graves et des signes d'infection cérébrale. On pratiqua, notamment, une incision en arc au niveau du sourcil gauche. L'os dénudé de périoste ne présentait pas de perforation. On chercha alors le sinus frontal gauche au-dessus de la tête du sourcil, un peu en dehors de la racine du nez. Au lieu du sinus, on trouva la dure-mère pâle, très tendue, ne présentant pas de pulsations.

On pratique une première ponction exploratrice avec un résultat négatif, et une autre, à une profondeur de 2 centimètres environ, qui ramène du pus vert. On laisse l'aiguille exploratrice en place et on pratique, à partir du bout interne de la première incision cutanéo-périostique, une autre incision perpendiculaire à la première; on récline le lambeau cutanéo-périostique triangulaire ainsi formé; on agrandit en haut et en dedans, du côté de la racine du nez, la perte de substance osseuse qui existait déjà, et on rencontre, au niveau de la racine du nez, un sinus frontal, sous forme d'une fente de 3 à 4 millimètres de hauteur et de 2 à 3 millimètres de largeur, résultant de l'écartement des deux tables du frontal. On enleva ce sinus frontal rudimentaire qui, cependant, ne renfermait pas de pus. A la suite de l'incision de la dure-mère, l'écorce cérébrale, ramollie et infectée, vint faire saillie dans la plaie.

En suivant, avec une sonde fine, à travers la substance cérébrale ramollie, le trajet de l'aiguille laissée en place, on vit venir, quand la sonde eut pénétré à une profondeur de un centimètre et demi, un jet épais, pulsatil, de pus vert, inodore, dont il s'écoula environ 80 grammes. On agrandit ensuite, à l'aide d'une pince à forcipressure fermée, l'orifice formé dans la couche corticale du cerveau, qu'on incisa ensuite en dirigeant le bistouri vers l'intérieur. Cette manipulation détermina encore l'écoulement d'une grande quantité de pus.

Nous n'allons pas relater ici tous les détails ultérieurs de cette très intéressante observation. Disons seulement que la malade est morte cinq mois après l'opération, après avoir présenté successivement une série de symptômes cérébraux,

depuis l'exagération de la pression cérébrale, qui s'est manifestée par le prolapsus de plus en plus prononcé de la substance cérébrale, jusqu'à la leptoméningite suppurée terminale, et tous les symptômes violents de l'ouverture de l'abcès dans le ventricule latéral, en passant par la méningite simple avec paralysie de l'abducteur droit et l'encéphalite suppurée avec paralysie faciale contra-latérale.

Autopsie. — En regard de la partie externe de la plaie opératoire, on trouve un canal qui conduit dans la cavité cranienne. A ce niveau, l'os frontal présente une perte de substance assez considérable qui conduit également dans la cavité cranienne et dans le sinus frontal dépourvu de sa paroi supérieure. La peau et les tissus sous-jacents, du côté externe, et la dure-mère, du côté interne, sont adhérents aux bords de cette perte de substance, à travers laquelle apparait une partie du lobe frontal gauche, ramollie, infiltrée de pus.

La dure-mère est très tendue et adhère à la partie la plus antérieure du lobe frontal gauche par des pseudo-membranes conjonctives d'origine récente. La pie-mère du cervelet, de la moelle allongée et de la protubérance est infiltrée de pus vert. La portion frontale gauche du cerveau est très boursouflée et ramollie, fluctuante par places; dans les circonvolutions frontales gauches antéro-inférieures se trouvent de nombreux abcès, du volume d'une fève à celui d'une noisette, renfermant du pus vert, et protégés par une mince couche corticale.

Le prolapsus du cerveau mentionné plus haut est ramolli, suppure. Les ventricules latéraux, le gauche surtout, sont élargis, et ce dernier communique avec un abcès à parois lisses, des dimensions d'un œuf de poule, situé dans le lobe frontal gauche. Cet abcès, ainsi que le ventricule latéral gauche et le quatrième ventricule, renferme du pus fluide, d'un vert foncé. Les parois des ventricules latéraux, le noyau caudé en particulier, sont très ramollies, et, dans la partie antérieure de ce dernier, on voit la trace de nombreuses petites hémorragies.

La paroi postérieure du sinus frontal droit est formée par

une membrane extrêmement mince, ne renfermant pas de tissu osseux. La lame cribriforme de l'ethmoïde est très mince et formée par une lame osseuse membraniforme. Par la partie interne de la paroi inférieure du sinus frontal gauche, la sonde pénètre, à travers un petit orifice, dans les cellules ethmoïdales, remplies de pus épais et fétide. *(Archiv f. Laryngol., XIII, 3, 1903.)* Dr S. JANKELEVITCH.

Déformation nasale.

M. REYNARD, interne, présente, au nom de M. Bérard, une malade atteinte de polypes muqueux des fosses nasales ayant déformé les os propres du nez, et d'un goitre parenchymateux.

On n'a pas touché aux polypes : l'opération était dirigée contre la déformation nasale. Incision de chaque côté du nez. Ablation d'une lamelle osseuse, sans toucher à la muqueuse ni à la charpente médiane du nez.

Pansement léger compressif. Amélioration dans la forme du nez. (*Lyon méd.*, 25 janv. 1903.) Dr DIEU.

CAVITÉS ACCESSOIRES

Polypes des cavités accessoires du nez *(Polypi in the nasal accessory cavities)*, par M. A. R. SOLENBERGER.

L'auteur relate le cas d'une femme de quarante-six ans, atteinte d'asthme depuis six ans, et qui subit tous les ans des ablations de polypes, sans éprouver aucun soulagement. Elle souffre de maux de tête assez prononcés, surtout au niveau de la région occipitale.

On commença par nettoyer la fosse nasale gauche, en enlevant à l'anse froide de nombreux polypes, dont un très grand, qui provenait du bout antérieur du cornet moyen; ce dernier put être enlevé avec le polype intact. Les cellules ethmoïdales antérieures furent ouvertes facilement, et on les trouva remplies de pus et de polypes. Il y avait également des polypes dans les cellules ethmoïdales postérieures; ces dernières furent également ouvertes, les parois intercellulaires détruites, et les parois externe et interne curettées à fond.

On se servit, au cours de cette intervention, de cocaïne et d'extrait surrénal, de sorte que, grâce à l'absence d'hémorragie, on put suivre avec l'œil toutes les étapes de l'opération et embrasser tout le champ opératoire, jusqu'aux dernières cellules ethmoïdales postérieures.

L'ablation de tissu malade semblait complète lorsqu'en introduisant une sonde mousse dans les dernières cellules pour se rendre compte de l'état de la paroi postérieure, on la sentit glisser en arrière, à une distance assez notable. Elle était entrée dans la cavité sphénoïdale.

Après avoir élargi l'orifice et nettoyé la région, on put apercevoir nettement un corps blanc, dont la sonde avait révélé la consistance molle. On le saisit avec la pince à oreilles de Hartmann et, après l'avoir extrait, on constata que c'était un polype d'une longueur de 2 pouces, d'une épaisseur d'un demi-pouce, et ayant les contours vermiformes. L'extraction a été accompagnée d'une forte douleur de courte durée. La destruction de la paroi antérieure et le curettage de la cavité sphénoïdale ont complété l'opération. Au bout de quinze jours, on ne trouva plus que quelques points qui avaient besoin d'un léger curettage.

Le même traitement fut renouvelé du côté droit, sauf en ce qui concerne le sinus sphénoïdal qui a été trouvé sain. Il est à noter qu'aucune des autres cavités accessoires du nez n'a été atteinte.

La malade a été examinée à des intervalles de deux mois, et, six mois après l'opération, il n'y avait pas encore de récidive. Elle est complètement guérie de son asthme. (*Philadelphia med. Journ.*, 20 déc. 1902.) Dr S. Jankelevitch.

LARYNX ET TRACHÉE

L'ictus laryngé comme manifestation coqueluchoïde chez l'adulte *(Ictus laryngis als Keuchhustenerscheinung beim Erwachsenen)*, par M. G. Avellis.

Un homme de trente-huit ans, bien portant, n'ayant jamais présenté de stigmates nerveux, tousse depuis des semaines d'une façon presque continue, sans expectoration; depuis quelque temps, sa mère et sa sœur ont commencé à tousser

à leur tour, et comme, chez cette dernière, la toux est accompagnée du « chant du coq », le médecin les déclare tous les trois atteints de coqueluche. Les organes thoraciques sont sains; la voix est étouffée; lorsque le malade fait un grand effort pour émettre un son, on voit les bandes ventriculaires se rapprocher.

Les cordes vocales sont rouges et présentent des érosions sur leurs bords libres. Une nuit, cinq semaines environ après le début de la toux, le malade eut une perte momentanée de la connaissance, qui a été précédée de quelques quintes de toux. Cet accident se renouvelle plusieurs fois; un jour, après un léger accès de toux, il perd connaissance et tombe de son siège. Quelques jours après, il présente des hémorragies conjonctivales et des pétéchies au niveau de la peau du front et des paupières. Les accès nocturnes de toux et la perte de connaissance consécutive se renouvellent avec une fréquence et une intensité grandissante, au point qu'il tombait de son lit sans s'en rendre compte, se mordait la langue et se levait avec des contusions assez graves de la tête.

Dans les crises les plus légères , il éprouvait un certain obscurcissement mental, de sorte qu'il s'arrêtait parfois au milieu d'une phrase. La salivation était souvent très abondante au moment des accès. Tous ces phénomènes ont fini par disparaître spontanément, après une durée de trois mois environ.

Il est à remarquer qu'on n'a jamais observé la moindre contracture pendant les crises, au sortir desquelles le malade se trouvait parfaitement bien, et que tous les calmants employés pour calmer les crises sont restés sans effet.

Il ne s'agissait pas, évidemment, d'attaques d'épilepsie. Mais, vu que les attaques en question survenaient à la suite d'un chatouillement éprouvé dans le larynx et suivi de quelques légers efforts de toux, l'auteur croit pouvoir qualifier cet état d'ictus laryngé. Ce dernier ne serait donc pas une maladie, mais constituerait un symptôme provoqué par une excitation centrale convulsiforme ayant son point de départ dans le nerf laryngé supérieur, et il est permis de considé-

rer, par analogie, tous les autres cas d'ictus laryngé comme consécutifs à une irritation pathologique dans le domaine du vague, irritation sur la nature de laquelle on n'est pas encore fixé.

Cette irritation du vague n'exclut pas la possibilité d'une stase sanguine, particulièrement dans les méninges. Mais l'apparition brusque de l'ictus, sa durée momentanée rendent plus probable l'explication par une excitation et une irradiation anormales du vague que par des troubles circulatoires.

Se basant encore sur ce fait que le malade dont il s'agit n'avait jamais présenté de fortes quintes de toux, l'auteur croit pouvoir considérer l'ictus comme un symptôme vicariant de la coqueluche. (*Archiv f. Laryngol.*, XIII, 3, 1903.)

Dr S. Jankelevitch.

CROUP ET DIPHTÉRIE

Sur quelques particularités des paralysies diphtériques, par M. Ch. Aubertus.

Les paralysies ont tantôt les caractères d'une névrite légère, sans troubles sensitifs, tantôt ceux d'une poliomyélite antérieure très diffuse et très légère. D'après Auberton, le sérum serait sans action.

Ce n'est pas l'avis de Comby, qui cite des cas positifs de guérison, ni celui de Barbier, qui a publié plusieurs observations concluantes. (*Bull. méd.*, n° 3, 1903.)

Dr Kaufmann.

Un cas de diphtérie trachéo-bronchique chez l'adulte; trachéotomie; mort subite (Soc. anat. clin. de Toulouse, séance du 5 nov. 1902), par M. P. Castaing, chef de clinique chirurgicale.

Il s'agit d'une femme de quarante et un ans, qui, depuis une huitaine, sans angine préalable, ressent une dypsnée progressivement croissante.

A son arrivée à l'hôpital, la malade était très gênée pour respirer : on constatait du tirage et de la cyanose. On décida de pratiquer une crico-trachéotomie en deux temps. L'incision des parties molles donna issue à du sang très noir, du sang d'asphyxique. L'introduction de la canule fut difficile.

Dans une seconde tentative, la canule fut mise en place, mais, aussitôt, la malade tomba en syncope respiratoire.

Pendant qu'on pratiquait la respiration artificielle, et la canule retirée, le doigt, introduit par la plaie, rencontra un bouchon obstruant totalement la trachée. Avec une pince, il fut facile de retirer un moule complet de la trachée et de la bronche droite; une seconde prise en ramena autant du côté gauche; mais, pendant ce temps, le cœur avait cessé de battre.

La fausse membrane retirée avait tout à fait l'aspect d'une fausse membrane de diphtérie. L'examen bactériologique confirma ce diagnostic.

Dans ce cas, la mort est due au refoulement par le bec de la canule des fausses membranes non adhérentes qui, par suite, ont amené l'obturation des voies aériennes.

C'est un incident relativement fréquent chez les enfants, mais très rare chez l'adulte. (*Echo méd.*, n° 49, 6 déc. 1902.)

Dr G. Dupond.

VARIA

L'appareil respiratoire et l'infection, par le Dr Gouget, médecin des hôpitaux de Paris.

L'infection domine la pathologie des voies respiratoires. Elle se fait surtout par la voie aérienne. Les microbes de l'air pénètrent dans l'appareil respiratoire au moment de l'inspiration, et ils retournent à l'atmosphère par l'expectoration et la fine poussière muco-salivaire projetée hors de la bouche pendant la toux et la parole. La plupart des microbes inhalés s'arrêtent dans les fosses nasales ou la bouche. Dans le larynx, les microbes sont moins nombreux. A mesure que l'on pénètre dans la profondeur de l'arbre aérien, ils deviennent de plus en plus rares. Mais ils existent jusque dans les alvéoles pulmonaires. Ils n'y font que passer peut-être à l'état normal; mais, dans certaines conditions, ils peuvent y séjourner, y pulluler et réaliser l'infection.

Pourquoi alors ne sommes-nous pas constamment en état d'infection? C'est que les microbes ne sont pas toujours virulents. De plus, notre organisme présente un certain

nombre de défenses naturelles. Sans compter le rôle mécanique des sinuosités nasales, la disposition ramifiée des bronches, il y a l'action mécanique et chimique du mucus broncho-laryngo-pharyngo-nasal. Il y a des moyens de défense éliminatrice : cils vibratiles, réflexes sternutatoire, tussigène, expectoration. Il y a des leucocytes qui englobent et digèrent les microbes.

A ces défenses de première ligne vient s'ajouter la ligne de défense lymphatique. La chaîne ganglionnaire arrête mécaniquement, par une sorte de filtration, les bacilles et atténue même leur virulence. Si le système sanguin est, malgré cela, envahi, alors interviennent la phagocytose et les propriétés du sérum sanguin.

Comment l'infection pourra-t-elle se produire malgré tous ces moyens de défense? C'est que, dans certaines conditions, la virulence des microbes sera exaltée, ou les défenses de l'économie seront diminuées ou ruinées. Dans le premier cas, on verra la virulence augmenter par suite des passages successifs d'un microbe dans une série d'organismes de même espèce, ou à la faveur de symbioses, ou enfin dans certaines saisons. Mais les causes de la faillite de l'organisme sont légion. Tout le monde connaît les causes prédisposantes qui préparent le terrain et les causes occasionnelles qui ruinent la défense. Parmi les premières, il y en a de très générales (inanition, surmenage). Il y a certains états morbides : diabète, cancer, états cachectiques; certaines maladies infectieuses : fièvre typhoïde, rougeole, variole, grippe, diphtérie; certaines intoxications : alcool. D'autres causes agissent plus spécialement sur l'appareil respiratoire : étroitesse du thorax et diminution de la capacité respiratoire chez les descendants de tuberculeux; déformations thoraciques, emphysème, etc.; obstruction nasale, trachéotomie. Citons encore l'inhalation des poussières de tout genre, de gaz irritants; l'élimination de certaines substances (iode, brome) par les voies respiratoires. Les troubles circulatoires de l'appareil broncho-pulmonaire favorisent l'infection (tuberculose chez les rétrécis de l'artère pulmonaire). Signalons enfin l'influence des troubles du

système nerveux, le moteur et le régulateur de toutes les défenses de l'organisme.

Parmi les causes occasionnelles, citons le froid et le traumatisme.

Outre les germes familiers des voies respiratoires qui sont agents habituels des infections pulmonaires, il y a aussi les microbes que nous ne portons pas en nous à l'état normal (broncho-pneumonie, de la peste et du charbon). Dans ces cas-là aussi, il faut la prédisposition de l'organisme.

Quelles sont les lésions produites par l'infection? Elles sont variables comme siège et comme nature. Le siège : toute l'étendue du labyrinthe aérien. La nature : depuis l'inflammation catarrhale jusqu'à la suppuration et la gangrène, en passant par la pseudo-membrane et la broncho-pneumonie.

Ces infections, banales dans les premières voies respiratoires, deviennent graves quand il s'agit des petites bronches. La pullulation microbienne, dans ce dernier cas, a beau jeu, sans compter l'absorption plus facile des toxines.

Le lésions peuvent être dues à des microbes variés. Dans la pneumonie, il faut le pneumocoque, qui existe dans les voies respiratoires profondes. Le bacille diphtérique donne lieu à la fausse membrane. Le bacille de Koch produit l'inflammation chronique nodulaire. Le charbon, la peste engendrent des broncho-pneumonies.

Toutes ces lésions représentent les réactions défensives de l'organisme vis-à-vis de l'infection réalisée. La plus remarquable est la transsudation du plasma avec coagulation de la fibrine, qui ne s'observe qu'à l'état pathologique. La réaction locale atteste l'effort fait par l'organisme. Elle n'existe que chez l'animal résistant ou immunisé. Sinon, il y a septicémie suraiguë et mort. De même pour la résistance lymphatique. L'adénite n'existe pas dans les infections très virulentes.

Telle est la voie principale des infections bronchiques et pulmonaires. Il y a aussi la voie lymphatique et la voie sanguine. A ces trois voies, il faut encore ajouter l'effrac-

tion (plaie pénétrante du poumon par un objet septique ou rupture du foyer purulent voisin).

Inutile de rappeler que dans l'action microbienne, le rôle capital revient aux toxines.

Que devons-nous faire contre l'infection? Il faut seconder l'organisme dans les efforts qu'il fait pour triompher du microbe et renforcer ses défenses naturelles. Espérons que l'on trouvera un jour les sérums spécifiques. En attendant, utilisons les expectorants, agissons sur le système nerveux par la révulsion, la stimulation de la peau, les bains froids. Il faut modifier le terrain dans la tuberculose, par exemple. L'hygiène et le régime, une sorte d'arthritisme artificiel, voilà nos armes contre la bacillose. L'opothérapie pourra rendre quelques services, ainsi que la chirurgie.

Faisons de la prophylaxie qui empêche l'arrivée des microbes pathogènes dans l'organisme et le soustrait à l'action des causes prédisposantes et occasionnelles qui créent l'opportunité morbide. Guerre aux poussières; bonne alimentation; sus à l'alcoolisme et au surmenage. (*Presse méd*,. n° 96, 1902.)

Dr Kaufmann.

NOUVELLES

Nomination. — Nous apprenons que le Dr Adelson Canèpele, de Bologne, vient d'être nommé directeur de la policlinique oto-rhino-laryngologique de la Poliambuanza Felsiner, créée récemment à Bologne. C'est encore, dans cette ville, l'unique institut public consacré au traitement de ces affections spéciales.

Nécrologie. — Nous apprenons la mort du Dr Pedro Lopez Pelaez, professeur d'oto-rhino-laryngologie à Grenade, décédé le 1er mai dernier. Notre confrère était déjà malade lors du Congrès de Madrid et n'avait pu pour ce motif venir lire le rapport qu'il avait rédigé à la section de rhino-laryngologie.

M. P. Pelaez exerçait depuis quelques années la spécialité dans la ville de Grenade, où il était professeur à l'Université.

Bordeaux. — Impr. G. Gounouilhou, rue Guiraude, 11.

24e ANNÉE. N° 23. 6 JUIN 1903.

REVUE HEBDOMADAIRE
DE
LARYNGOLOGIE, D'OTOLOGIE
ET DE RHINOLOGIE

TRAITEMENT DES OTITES MOYENNES AIGUËS[1]

Par le Dr **Pierre BRUNEL**, de Paris,
Oto-laryngologiste de l'hôpital de Versailles.

Le traitement des otites moyennes aiguës consécutives aux infections locales ou générales, telles que grippe, rougeole, scarlatine, etc., présente une importance capitale non seulement au point de vue de l'avenir de l'audition, mais encore à cause des dangers que fait courir au malade toute otite négligée. Si toute otite aiguë ou subaiguë était traitée avec une plus rapide énergie, combien moins fréquentes en seraient les complications immédiates ou éloignées! Malheureusement, à moins qu'il n'y ait indication urgente, à moins que l'apophyse mastoïde ne réagisse, ou le malade, ou l'entourage, ou même le médecin traitant s'oppose à ce qu'une intervention radicale, et cependant bénigne, mette le malade à l'abri d'une complication locale : telle qu'otorrhée, cholestéatome, surdité incurable ; ou éloignée, telle qu'abcès du cerveau, du cervelet, phlébite du sinus latéral ; ou générale, telle que pyohémie ; ces complications sont cependant assez graves par elles-mêmes pour autoriser le médecin à tenter autre chose que des lavages et des instillations dans le conduit auditif externe. Cela ne veut pas dire que l'on doit opérer toutes les

1. Travail reçu le 21 avril 1903

otites. Beaucoup guérissent sans intervention, quelques-unes avec une *restitutio ad integrum* presque absolue. Il faut cependant faire une réserve pour les otites dont l'écoulement est très abondant; dans ces dernières, il est évident que le pus sécrété ne provient pas seulement de la muqueuse de la caisse, mais aussi de la muqueuse antrale. Et très souvent l'antre est pris, presque fatalement même, de par sa disposition anatomique. Dans ces otites, la sécrétion est d'emblée extrêmement abondante dès que le tympan est ouvert soit naturellement, soit par la main du chirurgien. C'est dans ces dernières qu'il ne faut pas laisser à la nature seule le soin de tarir l'écoulement, que le médecin doit agir d'une façon énergique et rapide pour éloigner toutes complications.

Le traitement des otites moyennes aiguës comprend naturellement deux périodes bien nettes : une première période, purement médicale; une seconde, chirurgicale, qui, elle-même, comprend deux étapes : la paracentèse du tympan, l'ouverture de l'antre.

Le traitement médical est extrêmement important. Appliqué dans toute sa rigueur, il permet souvent d'arrêter dans sa marche l'évolution d'une otite aiguë. Il ne faut pas oublier, en effet, que toute caisse infectée par un processus quelconque commence d'abord par réagir à l'infection par une inflammation vive, à laquelle fait suite une exsudation catarrhale et séreuse qui ne devient purulente que par la suite. Cette évolution peut donc être arrêtée dans l'une quelconque de ses périodes.

L'élément douleur domine la scène dès les premières heures de l'infection. La douleur est, dès le début, extrêmement vive, ne laissant ni trêve ni repos au patient; c'est elle qui donne l'éveil et, dès qu'elle apparaît, doit faire craindre une complication auriculaire. Le malade fixe nettement la douleur dans le fond de l'oreille, souvent à l'apophyse mastoïde, qui, dès le début, peut être sensible à la pression au niveau de l'antre et à sa pointe. On note de la fièvre ou une

recrudescence de la température si cette complication survient au cours d'une infection générale. Localement, le tympan est rouge vif dans sa presque totalité, surtout au niveau du manche du marteau. Malheureusement, alors, nombre de malades se contentent à ce moment de l'avis d'un pharmacien, qui prescrira quelques gouttes de laudanum ou de baume tranquille à instiller dans l'oreille, alors qu'il faut agir rapidement. Dès ce début, jamais insidieux, mais toujours à grand fracas, le seul moyen, croyons-nous, de voir rétrocéder une otite est de provoquer une émission sanguine locale aussi abondante que possible. Sans aller jusqu'à recommander l'incision de Wilde, préconisée par Roosa, nous croyons devoir noter les bons résultats obtenus par l'application de trois à quatre sangsues au niveau de l'apophyse mastoïde et en avant du tragus. Cette émission sanguine, un peu abandonnée à tort, nous a paru souveraine dans presque tous les cas où nous avons eu la chance de la prescrire avant qu'une exsudation se soit formée dans la caisse. Pour compléter ce traitement, on prescrira des instillations de glycérine phéniquée au 1/10; on appliquera sur l'oreille des compresses d'une solution d'acétate d'alumine aussi chaudes que possible; à l'intérieur, on donnera du salicylate de soude à la dose de 0,50 toutes les deux heures (Piffl). On fera de l'antisepsie des voies aériennes supérieures par des aspirations d'huile mentholée à 1/50. Quant aux gargarismes, ils seront aussi fréquents que possible, non pas pour obtenir l'asepsie du pharynx buccal, mais pour faire agir les muscles péristaphyllins internes et externes, qui, par leur fonction physiologique, sont dilatateurs et constricteurs de la trompe. On obtient ainsi une aération continuelle de la caisse, ce qui diminue la virulence des micro-organismes et éloigne les chances d'infection par cavité close ».

A cette période, on doit, croyons-nous, s'abstenir de toute insufflation d'air dans la caisse, soit par le Valsalva, soit par

le Politzer, soit par la sonde d'Itard ; on peut, si ces insufflations sont faites avec une trop forte pression, ensemencer la muqueuse de la caisse, déjà malade, des nombreux micro-organismes toujours abondants au niveau du naso-pharynx ; on peut, de cette façon, provoquer une suppuration à polymorphisme microbien, toujours plus grave que les suppurations dues à un seul micro-organisme, ainsi que l'ont démontré les recherches de Coussieu, faites dans le service de Lermoyez, à Saint-Antoine [1].

Si, malgré ce traitement, l'exsudat se produit, la caisse se remplit, les douleurs augmentent d'intensité, le tympan bombe. C'est à ce moment que se pose la grave question de la paracentèse du tympan. Faut-il laisser agir la nature? faut-il, suivant le vieil adage : *ubi pus, ibi evacuo,* inciser le tympan? Nombreux sont les abstentionnistes, Zaufal, Piffl ; nombreux aussi sont ceux qui préconisent la paracentèse immédiate, Vulpius, Schwabach, Schwartze, Moure, Lermoyez. Sans vouloir trancher cette question, nous croyons qu'il faut être éclectique et savoir agir suivant les circonstances. Pour notre part, nous ne croyons pas que la paracentèse, aussi rapide soit-elle, puisse mettre à l'abri d'une complication mastoïdienne. Comme on le verra dans le résumé des trois observations qui suivent, le tympan quoique largement ouvert, le drainage quoique bien établi, nous n'en avons pas moins été forcé d'ouvrir l'antre, et cela parce que la muqueuse antrale était déjà infectée avant l'incision du tympan. L'exsudat contenu dans la caisse peut aussi se résorber, ainsi qu'un exsudat pleurétique ou un épanchement de synovie. Les cas de ce genre ne sont pas rares (statistique de Körner, Congrès de Trèves, 1902), et les autopsies de rougeole ont prouvé que le pus pouvait se résorber tout seul, sans qu'on lui ouvrît une voie à l'extérieur. Pourquoi alors courir les risques d'une infection par voie externe? On a, d'autre

1. Coussieu, Recherches sur la bactériologie des otites moyennes aiguës (*Ann. des mal. de l'oreille,* mai 1902).

part, accusé la paracentèse de provoquer la suppuration parce qu'il était difficile, impossible même, d'obtenir l'asepsie du conduit auditif externe. Craintes peut-être un peu exagérées, mais qui ont cependant leur raison d'être. On peut encore envisager que l'incision linéaire, même cruciale, de Gellé, n'établit pas toujours un drainage suffisant parce que les bords de la plaie s'accolent, se cicatrisent en partie, pour ne laisser qu'une fine ouverture, insignifiante (obs. III). La paracentèse du tympan a cependant un grand avantage : celui de calmer plus ou moins les douleurs quand celles-ci deviennent par trop violentes et résistent aux stupéfiants et aux calmants habituels. Nous croyons que c'est là le seul bénéfice que nous sommes en droit de lui demander.

Le tympan ouvert, il se fait immédiatement un écoulement plus ou moins abondant d'un liquide séro-muqueux sanguinolent, qui ne devient purulent que dans les vingt-quatre heures qui suivent l'ouverture.

Si le liquide est peu abondant, le meilleur traitement, croyons-nous, consiste en pansements secs, c'est-à-dire en mèches de gaze stérilisée ou iodoformée, appliquées sur le tympan, qui pompent le pus au fur et à mesure de sa production. Avant l'introduction de la mèche, on aura soin de nettoyer complètement le conduit externe à l'alcool, de vider la caisse en faisant le vide dans le conduit auditif avec le speculum de Siègle. On pourra aussi pratiquer des lavages de la caisse par la trompe, mais il faut les faire avec une extrême prudence et une grande douceur, sous peine de voir l'infection se propager à l'antre (obs. I). Depuis quelque temps, nous préférons aux lavages faits par la trompe les lavages directs de la caisse. Nous introduisons à travers la perforation, après cocaïnisation, l'extrémité d'une longue aiguille épointée de seringue de Pravaz, et poussons doucement dans la caisse, à plusieurs reprises, 1 centimètre cube d'eau oxygénée à 10 volumes. Dans ces cas, la guérison survient, en général, au bout d'une quinzaine de jours.

Si, au contraire, l'écoulement est d'emblée abondant ou le devient par la suite, c'est que la muqueuse antrale suppure elle aussi. Si l'on envisage alors la disposition anatomique des cavités qui suppurent, on sera vite convaincu que le drainage se fait toujours d'une façon incomplète, même par une large perforation du tympan. La caisse communique à l'antre par un conduit assez large, l'aditus ad antrum; ce conduit s'ouvre à la partie supérieure de la paroi postérieure de la caisse pour aboutir à la partie supérieure de l'antre. La plus grande partie de l'antre se trouve donc en contre-bas, séparée de la caisse par le massif du facial; dans ces conditions, le pus ne s'écoulera au dehors, par la caisse, que par regorgement. Et si la perforation n'est pas assez large, si la caisse est obstruée par des bourgeons charnus, le pus saura se faire jour ailleurs. Il ne faut pas oublier que le toit de l'antre n'est formé que par une lamelle d'os si mince, si fragile, qu'on est étonné de ne pas voir plus souvent le pus fuser de ce côté vers les méninges et le cerveau; en arrière et en dedans, une autre paroi moins épaisse encore que la corticale externe, qui n'opposera qu'une barrière bien peu résistante au pus vers le sinus latéral. Et ces fusées purulentes peuvent se produire sans qu'apparaissent les grands symptômes de mastoïdite, rougeur et gonflement de la peau, rejet du pavillon en avant. C'est pour ces raisons qu'il ne faut pas attendre que la mastoïde réagisse : plus tôt on ouvrira l'antre, plus tôt le malade guérira, et plus facilement il échappera à une complication quelconque. L'antre ouvert, le drainage est alors assuré aussi complètement que possible : la caisse se vide par l'ouverture mastoïdienne, les osselets et les articulations sont épargnés; on peut agir librement sur la presque totalité de la muqueuse malade; la guérison absolue survient, rapide, avec conservation de l'ouïe. Ce sont là des avantages trop importants pour retarder une intervention que l'on sera tôt ou tard forcé de faire sans en retirer de pareils bénéfices.

Observation I. — M. B..., faubourg Saint-Martin, à Paris, quarante-cinq ans, débitant de vins. Ce malade m'est adressé le 5 juillet 1901. Il souffre d'un écoulement de l'oreille droite très abondant, survenu à la suite d'une perforation du tympan par un brin de paille de seigle introduit dans l'oreille. Cet accident remonte à trois semaines. Il se fait soigner à la clinique du Dr D...

Le malade présente une apparence robuste : il est grand, bien bâti, riche en couleur ; on ne note aucune tare, soit héréditaire, soit acquise.

A l'examen, l'apophyse est douloureuse à la pression au niveau de l'antre et de la pointe. Pas de rougeur, pas d'infiltration du tissu cutané.

L'écoulement est extrêmement abondant, muco-purulent. Après lavage, on voit une large perforation postéro-inférieure en croissant de lune ; la paroi supérieure du conduit n'est pas affaissée. De plus, le malade se plaint de douleurs de tête très vives localisées dans toute la moitié droite.

Comme l'écoulement est très abondant et n'a aucune tendance à tarir, je propose l'intervention au malade, qui, d'ailleurs, préfère suivre encore pendant quelques jours un traitement médical.

Je fais alors un grand lavage de la caisse par la trompe.

Le malade est pris dans la nuit du 5 au *6* de douleurs extrêmement vives dans toute la région mastoïdienne. On vient me chercher le samedi *6 juillet*.

Le malade a un facies inquiétant : il est pâle, les traits tirés. Température, 38° 5. Pouls rapide, bondissant. Langue saburrale. La mastoïde est douloureuse dans toute son étendue ; le tissu cellulaire commence à être légèrement infiltré. Les douleurs de tête, intolérables, sont à peine calmées par l'application de sachets de glace et les injections de morphine. L'intervention d'urgence est décidée pour le lundi matin *8 juillet*.

Le *8 juillet*, on intervint avec l'assistance des Drs A. Miot et Markusczki. La plaie cutanée saigne abondamment, l'antre est profond, difficile à trouver. Il ne contient pas de pus, la muqueuse est épaissie et saigne abondamment.

9 juillet. — Le pansement étant entièrement traversé, je l'enlève. Il n'y a pas trace de sécrétion sur la mèche introduite dans le conduit auditif externe, non plus que dans la caisse. La mèche mastoïdienne est imbibée de sang et de muco-pus. Les douleurs locales et l'hémicranie ont totalement disparu. Pas de température.

Tous les jours je fais un nouveau pansement, tamponnant de moins en moins la plaie mastoïdienne, qui ne suppure plus dans

la profondeur dès le troisième jour. Trois semaines après l'intervention, guérison complète de la plaie rétro-auriculaire et de la perforation du tympan. L'audition est normale.

Réflexions. — Dans cette observation, il est indiscutable que l'injection de liquide dans la caisse par la trompe a provoqué une mastoïdite aiguë, qui nous a forcés à intervenir plus tôt, au grand profit du malade, d'ailleurs, qui, certainement, ne se serait pas laissé opérer s'il n'avait souffert de son affection.

Obs. II. — M. L..., rue Béranger, à Paris. Je suis appelé auprès de ce malade pour des douleurs extrêmement vives dans l'oreille gauche, survenues brusquement hier, 15 avril 1902, à la suite de grippe avec coryza.

Le tympan est rouge vif, bombé. La mastoïde légèrement douloureuse. On fait l'incision immédiate du tympan, qui donne issue à un liquide séro-muqueux assez abondant.

Dans le courant de la journée et de la nuit, le malade est forcé de changer, à plusieurs reprises, le pansement, qui est absolument traversé par la sécrétion. Sangsues derrière l'oreille.

16 avril. — La perforation est large, le drainage paraît bien établi, la sécrétion est muco-purulente, mais elle est si abondante que je préviens le malade que son écoulement ne guérira peut-être pas seul. Légère douleur à l'apophyse. Température, 37°3. Langue légèrement saburrale. Pas de douleurs de tête.

17 avril. — L'écoulement est toujours très abondant, la perforation suffisamment large pour assurer le drainage. Température 38°7. Pouls, 110. Douleur vive à l'apophyse. Pas de gonflement, pas de rougeur. Je décide le malade à l'intervention, qui est fixée pour le surlendemain s'il n'y a pas de changement dans l'état local et général.

18 avril. — Même état.

19 avril. — Ouverture de l'antre, qui est superficiel. Dès les premiers coups de gouge, on pénètre dans la cavité antrale, qui contient du pus en abondance. Muqueuse épaissie granuleuse. Pansement ordinaire.

20 avril. — On défait le pansement, le pus imbibe les mèches mastoïdiennes et auriculaires.

21 avril. — Plus de pus dans le conduit auditif externe. Parfo-

ments ordinaires jusqu'à cicatrisation complète de la plaie rétro-auriculaire, qui est définitive le 4 mai. Tympan cicatrisé. Audition normale.

Réflexions. — Ainsi, chez ce malade, l'antre, malgré le peu de réaction de l'apophyse, contenait du pus; la muqueuse, sérieusement atteinte, pouvait faire craindre une affection longue avec tendance à la chronicité.

Obs. III. — M. R..., interne à l'hôpital civil de Versailles. A la suite de grippe, douleurs vagues, non continues, dans l'oreille gauche depuis le 2 février 1903.

Du 2 au 7, les douleurs augmentent d'intensité, deviennent continuelles. La nuit est mauvaise.

Le 8, les douleurs sont horribles, non calmées par l'opium et les injections de morphine.

Le 9, je vois le malade. Apophyse sensible, tympan rouge vif, bombé surtout dans sa moitié postérieure. On fait une paracentèse. Écoulement immédiat d'un liquide sanguinolent séro-muqueux très abondant. Sangsues derrière l'oreille.

Les 10, 11, l'oreille coule abondamment, la sécrétion traverse le pansement ouaté, qu'on est forcé de changer plusieurs fois par jour.

Le 12, l'écoulement est moins abondant, mais l'apophyse devient plus sensible; la perforation est en partie cicatrisée; il ne reste plus qu'une ouverture extrêmement fine; on en touche les bords avec une perle d'acide chromique pour avoir une perforation large à l'emporte-pièce.

Du 14 au 20, les douleurs deviennent de plus en plus vives du côté de la mastoïde; l'écoulement est toujours très abondant. On retarde une intervention qui, cependant, paraît devoir s'imposer.

Le 21, les douleurs continuent à être aussi vives, l'écoulement aussi abondant, l'état général aussi mauvais. Température, 38°5. La paroi supérieure du conduit est affaissée. Il n'y a plus à hésiter, attendre serait exposer le malade à une complication plus grave. Avec les Drs Broussin et Vilon, chirurgiens de l'hôpital, on décide qu'une intervention est urgente et on la fixe au lendemain matin.

Le 22, avec le concours des Drs Broussin et Vilon, on ouvre l'antre, qui est superficiel. Dès les premiers coups de gouge, on donne issue au pus qui est abondant. Curettage. Attouchement à la teinture d'iode.

Du 22 au 24, pansement fait tous les jours.

Le 24, plus de pus dans le conduit auditif externe. L'antre bourgeonne rapidement, la plaie cutanée seule sécrète. Je préfère cependant attendre avant de laisser la plaie mastoïdienne se fermer, pour éviter toute chance de récidive.

8 mars. — Cicatrisation complète de la plaie. Cicatrisation du tympan. Audition normale.

Conclusions. — 1° Dès que la douleur apparaît, provoquer une émission sanguine locale aussi abondante que possible.

2° Avant la perforation du tympan, s'abstenir de toute insufflation d'air dans la caisse pour éviter une infection à polymorphisme microbien.

3° Savoir attendre avant de pratiquer la paracentèse du tympan. Ne la faire que si le tympan est scléreux, si les douleurs sont intolérables et résistent aux calmants et stupéfiants ordinaires.

4° Le tympan ouvert, ne faire des lavages par la trompe qu'avec une grande douceur et une extrême prudence.

5° Si l'écoulement est d'emblée extrêmement abondant, ouvrir l'antre, même si l'apophyse n'est pas douloureuse, pour établir un bon drainage, éloigner toutes complications, obtenir une guérison rapide et radicale.

6° Si l'apophyse est douloureuse, si la paroi postéro-supérieure du conduit est affaissée, l'antre contient certainement du pus : il faut ouvrir d'urgence. Attendre dans ces cas, c'est exposer les malades aux complications toujours graves, souvent mortelles.

BIBLIOGRAPHIE

Beaussenat (P.). — *Des mastoïdites à évolutions insidieuses* (Thèse de Bordeaux, 1901).

Bernstein. — Des mastoïdites (*Journ. of ophthalmol., otol.*, janv. 1902).

Bezold (F.). — Le traitement des otites moyennes suppurées (*Zeits. f. Ohrenheilk.*, Band XLI).

Bezold. — Le traitement des otites moyennes aiguës (*Archiv f. Otol.*, fév. 1903).

Bishop. — Traitement des inflammations aiguës de l'oreille moyenne (*The Laryngoscope*, Saint-Louis, déc. 1900).

Brindel. — Des mastoïdites latentes et des dangers de l'expectation dans les suppurations de l'oreille moyenne (*Rev. hebdom. de laryngol.*, 1902).

Cohn (Félix) (New-York). — De l'opération radicale dans les otites suppurées aiguës et chroniques (*Archiv f. Ohrenheilk.*, Band LIII).

Courtade. — Du traitement de l'otite moyenne aiguë par les insufflations d'air (*Ann. des mal. de l'oreille*, mai 1901).

Deady. — L'importance d'un traitement précoce et rationnel dans les suppurations de l'oreille moyenne (*Journ. of ophthalmol. and otol.*, janv. 1901).

Deuch (E. B.). — Traitement opératoire de la mastoïdite aiguë (*Med. News*, juill. 1901).

Dudley (W.). — Quelques raisons en faveur de l'intervention précoce dans les mastoïdites aiguës (*Pensylvania med. Journ.*, nov. 1901).

Dench (New-York). — Le diagnostic et le traitement des mastoïdites (*Journ. of the Amer. med. Assoc.*, juill. 1901).

Fleming. — De l'importance du diagnostic et du traitement précoce des mastoïdites (*Southern California Pract.*, juill. 1902).

Grunert. — A propos des objections faites à la paracentèse du tympan (Assoc. des méd. et naturalistes allem., 1903).

Halsted. — Diagnostic et traitement précoce des mastoïdites aiguës (*Philadelphia med. Journ.*, août 1902).

Hammerschlag. — Mastoïdites aiguës et leur traitement chirurgical (*Wiener med. Wochens.*, fév. et mars 1902).

Jack (F.). — Traitement de l'otite moyenne aiguë (*Philadelphia med. Journ.*, oct. 1901).

Mc Conachie. — Indications chirurgicales dans les otites purulentes (*Virginia med. semi-monthly*, déc. 1900).

Mc Kernon. — Traitement abortif de la mastoïdite chez les adultes et chez les enfants (Soc. amér. de laryngol., 1900; *Rev. hebdom. de laryngol.*, 1901).

Magnan (Tours). — Traitement médical de l'otite moyenne purulente (*Touraine méd.*, 1902).

Malherbe (A.). — Traitement rationnel de l'otite moyenne aiguë purulente de l'enfant (*Bull. med.*, 1902).

Meierhof. — Le traitement précoce de l'otite moyenne aiguë empêche-t-il des complications plus graves? (*Archiv f. Otol.*, fév. 1902).

Ménière. — Traitement des otites moyennes purulentes aiguës au moyen des grands lavages faits par la trompe (*Semaine méd.*, 1898).

Moure (Bordeaux). — Des otiles grippales et de leur traitement (*Semaine méd.*, 1898).

Moure. — Traitement de l'otite moyenne suppurée (*Bull. et mém. de la Soc. franç. de laryngol.*, 1902).

Moure. — Le traitement de l'otite moyenne aiguë suppurée (*Journ. des Praticiens*, oct. 1902).

Natier (Marcel). — Lavages et pansements secs dans le traitement de l'otorrhée simple (*Rev. générale de clin. et de thérap.*, sept. 1901).

Pétranoff. — *Des indications de la paracentese du tympan* (Thèse de Bordeaux, 1902).

Piffl. — De l'inflammation aiguë de l'oreille et de son traitement (*Prager med. Wochens.*, 1900, et *Zeits. f. Ohrenheilk.*, 1901).

Richardson (Washington). — Du traitement précoce des mastoïdites (*The Laryngoscope*, juill. 1901).

Richter. — Des indications de la paracentèse du tympan (*Münch. med. Wochens.*, 1901).

Roosa. — Du traitement précoce de l'otite aiguë (*Post-Graduate*, juin 1900; *Zeits. f. Ohenheilk.*, 1901).

Stewart (Thomas). — La valeur de la paracentèse (*Journ. of ophthalmol. and otol.*, mai 1901).

Talbot R. Chambers. — De la douche d'eau chaude dans le traitement abortif des mastoïdites (Soc. méd. de New-Jersey, *in Rev. hebdom. de laryngol.*, 1902).

Wendell Phillips. — Traitement des suppurations aiguës (Soc. méd. de New-York, 1902, *in Rev. hebdom. de laryngol.*, 1903).

REVUE GÉNÉRALE ET ANALYSES

NEZ ET PHARYNX NASAL

Nez et épilepsie, par le Dr Salter.

L'auteur étudie dans sa thèse l'épilepsie d'origine nasale. Il énumère les différentes maladies qui la provoquent, surtout les chroniques. Il établit que la plupart des malades présentent des tares nerveuses. L'irritation nasale est la cause déterminante des troubles. Le diagnostic est souvent fait d'une manière fortuite. En faisant soigner son nez, le malade peut avoir une crise. M. Salzes étudie aussi les auras nasales, qui se produisent dans un treizième des cas d'épilepsie. (*Journ. de méd. et de chir. pratiques*, 10 fév. 1903, 3e cahier, p. 103.) Dr Kaufmann.

LARYNX ET TRACHÉE

Infiltration laryngée consécutive à la variole et ayant nécessité l'intubation et la trachéotomie; présentation de pièces, par M. Peaudeleu.

Le cas signalé est celui d'une enfant de deux ans qui, au moment de la desquamation d'une variole confluente, fut prise d'une dyspnée d'origine laryngée très manifeste qui nécessita le tubage. Cette opération amena, en même

temps qu'un soulagement de la dyspnée, une certaine amélioration de l'état général. Trois jours après, on détube l'enfant, mais la dyspnée reprend toute son intensité; il se produit une syncope, et la trachéotomie est pratiquée; les troubles respiratoires disparaissent, mais l'enfant s'alimente mal, et il succombe quinze jours après. A l'autopsie, on trouve dans le larynx une infiltration œdémateuse des cavités sous-glottiques, probablement sous la dépendance d'un processus infectieux consécutif à la variole. (Comité méd. des Bouches-du-Rhône, 6 fév. 1903, *in Marseille méd.*, n° 4, fév. 1903.)

Dr F. Ardenne.

Extirpation du larynx et larynx artificiel, par le Dr Goris.

Sur une question de M. Laruelle, le Dr Goris donne des renseignements sur deux malades à qui il a enlevé le larynx il y a plus d'un an. Tous deux sont exempts de récidive. On ne leur a pas maintenu de larynx artificiel : l'un des malades, à qui l'auteur a enlevé tout le larynx, parle beaucoup plus distinctement que l'autre, à qui il a conservé une corde vocale. M. Goris se demande si, au point de vue de la voix, il ne vaut pas mieux pratiquer l'extirpation totale. (Soc. méd.-chir. du Brabant, 27 janv. 1903, *in Presse méd. belge*, n° 8, fév. 1903.)

Dr F. Ardenne.

OREILLES

Le labyrinthe et les variations de la pression intérieure (fonction manoesthésique) (Soc. de biol., séance du 5 déc. 1902), par M. P. Bonnier.

L'auteur, dans des études antérieures, a établi que les liquides céphalo-rachidien et labyrinthique sont dus physiologiquement à la pression atmosphérique et que leur tension doit varier avec celle-ci. Il a donné à cette régulation le nom de *compensation labyrinthique.*

Il ressort d'une façon évidente que cette fonction doit avoir un centre bulbaire et un appareil périphérique qui transmet à ce centre les écarts de pression en liquide dans les réservoirs.

Le labyrinthe est cet appareil d'information périphé-

rique, tant pour les variations de la pression extérieure (fonction baresthésique) que pour les variations de la pression intérieure (fonction manoesthésique). Dans toute la série animale, l'oreille se montre exclusivement et immédiatement un appareil enregistreur de pressions.

Que ce soit la pression extérieure qui varie ou que ce soit celle du liquide céphalo-rachidien, c'est à l'oreille que la régulation s'impose.

C'est pour le labyrinthe et par le labyrinthe qu'est maintenue la tension normale, celle qui doit faire équilibre à la pression supportée par l'organisme.

Quand cette régulation se fait normalement, le réflexe ne nous en est pas connu; mais, quand la rupture de compensation tarde à se réparer ou se répare mal, nous en sommes avertis par des troubles auriculaires, tels que bourdonnements, vertiges, surdité, etc. La rapidité avec laquelle se fait la compensation par une oreille saine donne, en quelque sorte, la mesure de l'élasticité de nos parois musculaires. (*Bull. méd.*, déc. 1902.) Dr G. Dupond.

VARIA

Goitre métastatique, par le Dr Jaboulay.

L'auteur présente une malade de soixante-cinq ans, qu'il a opérée pour une tumeur de l'angle supéro-interne de l'orbite. On avait porté le diagnostic d'ostéo-sarcome primitif, mais l'examen histologique démontra qu'il s'agissait d'un goitre osseux métastatique; il y avait des vésicules thyroïdiennes, et puis, à côté des végétations, des cordons pleins indiquant une assez grande malignité. Bref, goitre malin. Cependant la glande thyroïde, hypertrophiée depuis trente ans, ne présentait aucun signe de malignité; elle était cliniquement bénigne, de même que la tumeur orbitaire était cliniquement maligne. Il semble qu'il puisse y avoir une discordance entre la tumeur primitive et la tumeur secondaire, cette dernière pouvant évoluer pour son propre compte et indépendamment du néoplasme dont elle est née. Les tumeurs secondaires sont, d'ailleurs, souvent plus malignes que les primitives, telles les tu-

meurs des ganglions du cou consécutives à l'épithélioma de la lèvre inférieure. (Soc. de chir. de Lyon, 15 janv. 1903, *in Lyon méd.*, 22 fév. 1903.)

Dr F. ARDENNE.

Corps étranger de l'œsophage, par le Dr VALLAS.

L'auteur a extrait par l'œsophagotomie externe un gros fragment d'os de bœuf. L'opération a été marquée par une hémorragie veineuse très abondante, provenant d'une des thyroïdiennes et qui nécessita une ligature à peu près sur la paroi latérale de la jugulaire.

En raison des complications qui suivent la déchirure ou l'ulcération de l'œsophage, dues aux manœuvres d'extraction par les voies naturelles, l'auteur estime que l'œsophagotomie externe est la méthode de choix. (Soc. de chir. de Lyon, 15 janv. 1903, *in Lyon méd.*, 22 fév. 1903.)

Dr F. ARDENNE.

NOUVELLES

Société belge d'otologie, de rhinologie et de laryngologie. — Ordre du jour de la réunion des 6 et 7 juin 1903.

Séance du samedi 6 juin, à 4 heures, à l'hôpital Saint-Jean. — *Présentation de pièces anatomiques.* — SCHIFFERS (Liège) : 1° Présentation de pièces pathologiques; 2° Kyste branchial; — HENNEBERT (Bruxelles): Préparations microscopiques de lympho-sarcome de l'amygdale; — TRÉTRÔP (Anvers) : Neuf cas de polypes auriculaires avec examen microscopique : — DELSAUX (Bruxelles) : 1° Leucémie à manifestations pharyngées. Coupes microscopiques; 2° Cholestéatome; mastoïdite diffuse. Opération. Leptoméningite. Trépanation large du crâne. Autopsie; 3° Papillome du cornet inférieur (coupes microscopiques); — EEMAN (Gand) : Otite moyenne purulente pseudo-spirillaire (préparations microscopiques).

Séance scientifique le dimanche 7 juin, à 9 heures et demie du matin, à l'hôpital Saint-Jean. — I. *Présentation de malades.* — EEMAN (Gand) : Pansements à l'acide borique sans tamponnement, après la cure radicale de l'otorrhée; — HENNEBERT (Bruxelles) : 1° Cure radicale d'otite chronique; 2° Ostéo-myélite du temporal; 3° Trombo-phlébite du sinus latéral et de la jugulaire; 4° Sinusite frontale; 5° Affection pharyngée. Cas pour diagnostic; — BROECKAERT (Gand) : Les injections de paraffine appliquées au traitement de l'ozène (Démonstration de la méthode, de ses résultats et de son mode d'action); — KILLIAN (Fribourg-en-Brisgau) : La trachéo-bronchoscopie et l'œsophagoscopie directes. — Démonstration de la méthode; — GORIS (Bruxelles) : Deux cas d'extirpation du larynx dont un avec laryn-

goplastie; Delsaux (Bruxelles): 1° Épilepsie ab aure læsa. Trépanation mastoïdienne. Guérison; 2° Deux cas de rhinotomie sous-labiale; 3° Tumeur de la bouche, avec retentissement ganglionnaire, pour diagnostic; — Trétrôp (Anvers): 1° Un cas d'atrésie presque complète du conduit pharyngien traité par la dilatation; 2° Un cas d'épithélioma de la cloison nasale opéré et guéri depuis quinze mois. Coupes microscopiques. Photogrammes; — Capart fils (Bruxelles): Cholestéatome vrai du temporal.

II. *Présentation d'instruments.* — Killian (Fribourg-en-Brisgau): Rhino-fantôme pour l'enseignement clinique; — Raoult (Nancy): 1° Seringue pour injections de paraffine à température constante; 2° Rainette; — Delsaux (Bruxelles): 1° Présentation d'un instrument pour le traitement du lupus des premières voies respiratoires; 2° Accumulateur portatif pour l'éclairage pendant les opérations et pour l'examen des malades en ville; — Heyninx (Bruxelles): Spéculum grossissant de l'oreille.

Séance scientifique, à 2 heures de l'après-midi, à l'Institut Solvay. — III. *Rapport.* — Trétrôp (Anvers): — Traitement chirurgical des affections de la trachée.

IV. *Communications.* — Trétrôp (Anvers): Contribution à la résection de la trachée. Étude expérimentale. Présentation d'animaux opérés; — Delie (Ypres): 1° Quelques cas graves de syphilis nasale et buccale; 2° Épithélioma de la joue greffé sur un lupus. Opération. Guérison; — Beco (Liège): Tumeur du masséter; — Gaudier (Lille): Kyste dermoïde de l'épiglotte; — Suarez de Mendoza (Paris): Sur l'emploi des injections hypodermiques de pilocarpine dans les cas graves d'œdème de la glotte; — D'Hoore (Tournai): Un cas de tuberculose laryngée traité par le sérum antituberculeux du Dr Jacobs; — Broeckaert (Gand): Résultats prothétiques obtenus par la méthode des injections de paraffine solide (projections de photogrammes); — Cheval (Bruxelles): Quelques mots à propos des indications de la radioscopie dans notre spécialité; — Raoult (Nancy): Sur les imperforations des narines dans la petite enfance; — Eeman (Gand): De la rhinite diphtéritique; — de Stella (Gand): La rhinite diphtérique expérimentale; — Pugnat (Genève): 1° Contribution à la physiologie de l'amygdale; 2° Traitement de la toux réflexe de la pharyngite granuleuse; — Beco (Liège): Quelques mots sur les kystes du maxillaire supérieur; — G. Mahu et E. Guerin (Paris): Du diagnostic différentiel entre l'empyème du sinus maxillaire et la sinusite maxillaire vraie; — Hennebert (Bruxelles): Contribution au traitement des sinusites maxillaires par les lavages; — Blondiau (Charleroi): Coup de revolver. Curieux effet de balistique. Pénétration du projectile dans la boîte cranienne à travers le sinus frontal. Opération. Guérison; — Vacher (Orléans): Mastoïdite de Bezold opérée *in extremis*. Guérison; — de Stella (Gand): 1° Mastoïdite de Bezold avec péri-sinusite et abcès extra-dural cérébelleux; 2° Otite moyenne purulente aiguë, compliquée de thrombo-sinusite et d'abcès sous-dural du cervelet; — D'Hoore (Tournai): Otite moyenne purulente compliquée de paralysie faciale et de réaction endocranienne; — de Greift (Anvers): Note sur un nouveau traitement consécutif à l'opération de Stacke; — Suarez de Mendoza (Paris): Sur l'emploi de l'électricité statique en oto-rhino-laryngologie.

Bordeaux. — Impr. G. Gounouilhou, rue Guiraude, 11.

24e ANNÉE. N° 24. 13 JUIN 1903.

REVUE HEBDOMADAIRE
DE
LARYNGOLOGIE, D'OTOLOGIE
ET DE RHINOLOGIE

QUELQUES REMARQUES SUR LA PACHYDERMIE DU LARYNX[1]

Par le professeur **Albert ROSENBERG**, de Berlin.
(Traduit de l'allemand par le Dr S. JANKELEVITCH, de Bourges.)

La notion de la pachydermie du larynx telle que la comprend d'une façon générale le médecin et telle que l'a définie Virchow dans son travail connu datant de 1887 et qui se réduit à l'existence de bourrelets et de cupules pachydermiques au niveau des apophyses vocales, cette notion est devenue, ainsi que le montrent d'un accord unanime de nombreuses observations faites par différents auteurs, trop étroite. Il existe, en effet, d'après mon expérience personnelle, toute une série de cas, où les bourrelets et, conséquemment, les cupules pachydermiques ne présentent point la localisation pour ainsi dire classique; l'épaississement peut exister en n'importe quel point de la corde vocale et déterminer par la pression un enfoncement sur la corde vocale opposée.

C'est ainsi que j'ai observé récemment deux cas où le bourrelet pachydermique s'était produit d'une façon diffuse au-dessous du bord de la corde vocale, et la cupule correspondante de la corde vocale opposée se trouvait également au-dessous de son bord, presque à sa surface inférieure, de

1. Communication faite au XIVe Congrès international de médecine à Madrid, 1903.

sorte qu'on ne pouvait la découvrir qu'en donnant au miroir laryngé une position appropriée; et cependant, la forme de dépression correspondait exactement, comme dans la majorité des cas, à celle de l'épaississement, qui présentait, en outre, à sa partie postérieure, un prolongement nettement limité.

Ces jours derniers, j'ai observé les modifications dont il s'agit sur la face antérieure des cartilages aryténoïdes dont le gauche présentait un soulèvement épithélial des dimensions d'une tête d'épingle auquel correspondait, sur le cartilage droit et pendant la phonation, une dépression. Je ne rangerai pas parmi les cas de ce genre ni cette proéminence convexe d'une corde vocale que j'ai décrite dans *Berlin. klin. Wochens.* (1899) comme une formation consécutive à l'existence de nodules de chanteurs, ni cette coloration neigeuse circonscrite de la corde vocale qu'on observe quelquefois chez les orateurs et les chanteurs, à la suite du surmenage vocal.

A part la variété de localisation des bourrelets et des cupules, il existe une autre variété de pachydermie, et celui qui connaît l'histoire de cette affection sait que c'est encore Virchow qui décrivit en 1860 un cas où les cordes vocales étaient couvertes de bandes et de plaques blanches et épaisses qui, à leur tour, étaient consécutives à une prolifération épithéliale très prononcée. On est presque tenté de croire que, lors de la publication de ce dernier travail, Virchow ne se souvenait plus du premier et, d'après toutes les apparences, une grande partie des laryngologistes n'a pas eu connaissance de cette première publication, malgré la mention qui en a été faite par B. Fränkel, dans son rapport au Congrès international de Berlin de 1890.

Cette forme de pachydermie est cependant d'autant plus importante qu'elle peut être une source d'erreurs au point de vue du diagnostic pour ceux qui ne sont pas familiarisés avec cette question.

Déjà, il est vrai, en 1865, Bruns a décrit et reproduit dans

sa *Laryngoskopie*, un cas appartenant à cette catégorie. Il écrivit : « Je considère la modification dont la description va suivre, et que j'ai observée deux fois sur le bord libre des cordes vocales, comme le résultat d'une hyperplasie limitée aux couches épithéliales de la muqueuse. Cette modification apparaît sous la forme d'une bordure très adhérente, en partie composée de petites dents, en partie épaissie en bourrelet, d'une coloration blanche intense, longeant le bord libre de la corde vocale et séparé de la surface supérieure, apparemment normale, de cette dernière, par une ligne rouge filiforme. Les petites éponges qui, imbibées d'une solution de nitrate d'argent, ont été employées pour l'attouchement des cordes vocales, ramenaient de temps à autre de petites membranes blanches qui, ainsi que l'a montré le microscope, étaient de l'épithélium pavimenteux stratifié à grandes cellules. »

Von Stein[1], de Moscou, a décrit, il y a quelques années, un tableau analogue qu'il désigna sous le nom de « laryngite desquamative ». Déjà, à cette époque-là, me basant sur les travaux cités plus haut ainsi que sur mes observations personnelles, je m'étais prononcé contre cette dénomination et avais proposé de ranger ces modifications pathologiques dans le cadre de la pachydermie. Le cas de tumeur bizarre du larynx, publié il y a quelques années par Gleitsmann[2], de New-York, était probablement de même nature.

On observe dans des cas de ce genre un dépôt blanc plus ou moins étendu, lisse ou dentelé, dur, très adhérent, et cela le plus souvent sur une seule corde vocale, très rarement sur les deux, comme je l'ai vu dans un cas. Lorsque, grâce à l'humidité de l'air ainsi qu'à la vibration et à la juxtaposition des cordes vocales pendant la phonation, une partie de ces plaques épithéliales vient à se détacher et à être éliminée par la toux ou l'expectoration, la forme du dépôt et quelquefois sa coloration se modifient, la muqueuse, mise à nu à la

1. *Monats. f. Orenheilk.*, 1897.
2. *New-York med. Journ.*, 1896.

suite de l'élimination partielle de l'épithélium cornifié, apparaissant sous forme de taches rouges. Les masses éliminées se reproduisent souvent assez rapidement, de sorte que l'image laryngoscopique se trouve sujette à des variations multiples.

Cette masse, d'un blanc de neige, composée d'épithélium cornifié, peut affecter une forme plus ou moins diffuse, lisse ou dentelée, ou encore se trouver circonscrite à une région donnée. Dans ce dernier cas, elle a le plus souvent une base très peu large et apparaît comme une épine blanche sur la muqueuse rouge. Une telle épine épithéliale peut, comme l'a décrit Krieg dans son atlas et comme je l'ai vu moi-même dans un cas mentionné au début de ce travail, se trouver située sur un épaississement pachydermique ordinaire.

J'insiste d'autant plus sur cette forme circonscrite que je crois qu'elle a été mal comprise par différents auteurs, lesquels l'avaient considérée comme une mycose. Cette appellation est inexacte au même titre que celle de pharyngomycose appliquée à l'hyperkératose du pharynx; car si l'on observe à côté de l'hyperplasie épithéliale, se manifestant sous forme de bourrelets blancs disséminés sur la muqueuse, le leptothrix et d'autres bactéries, il faut, pour être en droit de considérer l'affection comme une mycose, prouver que le leptothrix et les autres bactéries sont la seule cause de toutes les altérations pathologiques. L'existence de ces microorganismes à côté de masses épithéliales ayant subi la dégénérescence a été mentionnée par Virchow, dans le premier de ses cas cités plus haut, ce qui ne l'empêcha pas de considérer l'affection comme de la pachydermie.

Lorsque nous observons sur la muqueuse rouge du larynx des taches blanches, adhérentes, d'une consistance dure, nous devons donc attribuer leur origine à une prolifération épithéliale accompagnée de dégénérescence cornée. Cette coloration blanche paraît être considérée par beaucoup de laryngologistes comme étant de mauvais augure et éveiller

dans leur esprit l'idée de carcinome. Il existe, assurément, des carcinomes ayant une coloration blanche neigeuse, mais on ne doit pas oublier, d'autre part, que des tumeurs bénignes peuvent présenter la même coloration, et je pourrais citer, à l'appui de cette assertion, plusieurs cas personnels, un, entre autres, où il existait dans le larynx une tumeur étendue, d'un blanc neigeux, qui semblait provenir du ventricule et refoulait la bande ventriculaire et que plusieurs laryngologistes avaient considérée comme étant de nature carcinomateuse, alors qu'en réalité il s'agissait d'un papillome anodin. Si je parle, à cette occasion, de papillomes, ce n'est pas pour les identifier, immédiatement, avec la pachydermie, à l'exemple de Virchow ; mais les rapports entre les papillomes et les pachydermies n'en sont pas moins très étroits. On rencontre parfois, chez les malades atteints de papillomes multiples, des tumeurs qui, si au lieu d'être situées au niveau des bandes ventriculaires se trouvaient dans la région de l'apophyse vocale, seraient considérées, à cause de leur surface lisse et veloutée, comme des bourrelets pachydermiques. On voit également des cas où il existe, à côté des papillomes, une pachydermie de la variété décrite plus haut, la muqueuse étant recouverte de couches épaisses d'épithélium cornéen blanc, ainsi que j'en ai observé récemment un exemple. Je n'en suis pas moins très éloigné, ainsi que je viens de le dire, aussi bien pour maintenir une classification précise qu'à cause de l'évolution clinique et de l'importance différente des deux maladies, de les considérer comme étant de nature identique.

Je voulais, avant tout, attirer l'attention sur ces tumeurs blanches, qui sont peut-être, plus souvent qu'on ne le croit, de nature bénigne. Les observations que nous possédons ne nous permettent pas encore d'établir un certain aspect caractéristique au point de vue de la malignité ou de la bénignité d'une tumeur, pas plus en ce qui concerne sa surface que par rapport à sa base, quoiqu'un pédicule mince soit

plutôt un signe de bénignité. Je dois dire, encore, qu'on est souvent induit en erreur quant à l'étendue d'une tumeur. C'est ainsi que dans le cas que je viens de citer et où une tumeur blanche, à surface rugueuse, semblant provenir du ventricule, refoulait en avant la bande ventriculaire et recouvrait la corde vocale qu'elle dépassait considérablement vers la ligne médiane, ma première impression fut qu'il s'agissait d'une tumeur ventriculaire à base large, dans le genre de celle décrite dans le travail statistique de Semon. Je réussis cependant à enlever la tumeur en totalité à l'aide d'une anse introduite au-dessous d'elle dans le ventricule et j'ai vu que cette tumeur était insérée par une base très étroite sur le bord de la corde vocale, d'où elle pénétrait dans le ventricule en s'étendant latéralement.

Cette observation nous montre encore une fois les variétés que présentent les papillomes laryngés quant à leur forme et à leur aspect, et combien il faut être circonspect avant de se prononcer sur la nature, maligne ou bénigne, des tumeurs du larynx, sur laquelle le microscope seul est capable de nous donner des renseignements sûrs.

SOCIÉTÉ DE LARYNGOLOGIE DE LONDRES

Séance du 5 décembre 1902.

M. E. Cresswell Baber, président.

M. W. R. H. Stewart. — **Un cas de déformation du nez chez une femme** *(Case of nasal deformity in a woman).*

Le cas a été déjà présenté à la Société en février 1894. A cette époque elle avait une mauvaise odeur du nez qui datait de huit ans; plus récemment elle fut prise de douleurs et d'obstruction nasales, bientôt suivies d'un affaissement des ailes du nez. M. Stewart traita le cas par des applications d'une solution d'acide lactique à 80 o/o et le passage de bougies; ce traitement a amené une certaine amélioration. Entre temps, la malade tomba enceinte et fut perdue de vue jusqu'il y a un mois. A l'heure actuelle, les

ailes du nez sont complètement affaissées; il existe un certain degré d'atrésie du vestibule du nez. L'auteur voudrait savoir quel traitement, opératoire ou autre, on pourrait essayer dans ce cas.

M. W. R. Stewart. — **Un cas d'ulcères scrofuleux de la bouche et de la langue** *(Case of strumous ulcers of the mouth and tongue).*

La malade, domestique, âgée de trente ans, était atteinte, depuis quatre ans, de nombreuses ulcérations sur la langue, les lèvres et les joues; ces ulcérations se reproduisaient à des intervalles plus ou moins espacés et duraient de vingt jours à un mois. La malade est restée en traitement pendant deux ans; une médication spécifique a même aggravé le mal. Depuis un an elle prend du sulfure de calcium à la dose de 5 à 10 centigrammes, trois fois par jour. A présent, les ulcérations sont moins nombreuses et ne durent pas plus de huit jours.

M. F. J. Stewart. — **Spécimen de malformation de l'œsophage** *(Specimen of malformation of the œsophagus).*

Le spécimen appartient à un enfant nouveau-né de cinq jours, admis à l'hôpital parce que chaque fois qu'il prenait le sein, cinq minutes après il rendait tout le lait qu'il avait pris.

A l'examen on trouva, à cinq pouces des gencives, une obstruction complète de l'œsophage. On pratiqua une gastrotomie par où l'enfant était alimenté, mais la mort survint neuf jours après l'opération.

La préparation appartient à la variété la plus commune des malformations de l'œsophage.

La portion supérieure de l'œsophage était dilatée et se terminait par une extrémité en cæcum environ à un pouce au-dessus de la bifurcation de la trachée.

La portion inférieure de l'œsophage communiquait à son extrémité supérieure avec la trachée immédiatement au-dessus de sa bifurcation. L'orifice dans la trachée admettait une bougie n° 8.

Tous les autres organes étaient normaux, excepté les poumons où l'on trouva une certaine quantité de lait probablement régurgité.

M. Hunter Tod. — **Laryngite hypertrophique chez une jeune fille de vingt et un ans, consécutive à une affection chronique du nez** *(Laryngitis hypertrophica in a girl aet. 21. following prolonged nasal trouble).*

La malade souffrait depuis cinq ans d'une obstruction nasale due à un catarrhe persistant du nez et accompagnée d'enrouement, d'accès de toux et d'expulsion de mucosités par la gorge.

La malade vint consulter l'auteur au Throat hospital, il y a trois mois. A l'examen on trouva une rhinite hypertrophique très marquée avec des mucosités s'écoulant dans le pharynx et le larynx. Ce dernier présentait une hypertrophie marquée de la région aryténoïdienne et des cordes vocales qui étaient épaissies, irrégulières et rouges.

On commença d'abord par traiter le nez, dont le tissu hypertrophié a été enlevé à l'anse. Le nez et le pharynx offrent maintenant un aspect normal; l'obstruction nasale a disparu et il n'existe plus de sécrétion muco-purulente dans le pharynx.

M. Logan Turner — 1° **Spécimen de rétrécissement anormal du larynx et de la trachée d'origine probablement congénitale** *(Specimen of abnormal narrowing of larynx and trachea, probably congenital).*

La pièce a été enlevée à l'autopsie d'un homme de soixante-dix ans qui, pendant la vie, n'avait été atteint d'aucun trouble respiratoire.

A l'autopsie, on trouva un emphysème pulmonaire très marqué et d'anciennes adhérences pleurales; le péricarde adhérait au cœur, l'aorte était dilatée et le ventricule gauche hypertrophié.

La pièce montre une épiglotte à type infantile, recourbée en arrière, et un rétrécissement considérable de l'orifice supérieur du larynx; la lumière de la trachée était aussi notablement diminuée. Les deux grosses bronches avaient leur calibre normal.

2° **Spécimen d'obstruction maligne de l'extrémité supérieure de l'œsophage** *(Specimen of malignant stricture of the upper lend of the œsophagus).*

La malade, âgée de cinquante-six ans, souffrait depuis six mois de douleurs et de dysphagie. Elle refusa une intervention palliative et succomba à une cachexie rapide.

A l'autopsie on trouva un rétrécissement de l'œsophage mesurant un pouce de haut et situé en arrière du cricoïde et des

deux premiers anneaux de la trachée. Sur le côté droit, il y avait une chaîne de ganglions indurés. Le récurrent droit était compris dans la masse néoplasique. L'examen histologique a décelé un carcinome à cellules squameuses.

M. Herbert Tilley. — **Un cas d'épithélioma avancé et inopérable de l'épiglotte avec infection secondaire des ganglions cervicaux.**

Le malade, âgé de cinquante-deux ans, vient consulter pour des accès de suffocation nocturnes, devenus fréquents et pénibles. De plus, il ne pouvait avaler que de petites quantités d'aliments liquides et encore lui occasionnaient-elles de violents accès de toux se terminant souvent par la régurgitation des aliments. Amaigrissement considérable; haleine fétide. A l'examen, on trouva une masse fongueuse, du volume d'un petit œuf de poule, occupant la moitié inférieure du pharynx.

Le malade a été également vu par M. Symonds qui trouva le cas inopérable, mais il conseilla d'enlever par la bouche la tumeur primitive dans le but d'amender les symptômes.

Cette intervention a été pratiquée en plusieurs séances à l'aide des pinces coupantes de Krause et de Watson William. Les symptômes se sont amendés d'une façon extraordinaire. La respiration devint facile et la déglutition se fait sans la moindre difficulté. Depuis le mois de septembre (début du traitement), le malade a augmenté considérablement de poids.

M. Wyatt Wingrave. — **Cas de tumeur laryngée chez un homme de cinquante ans** *(Case of laryngeal growth in a man aet. 50).*

Le malade, ouvrier des docks, a été présenté au mois d'avril. A cette époque, il existait une certaine divergence d'opinions en ce qui concerne la nature de la lésion. Le malade avait la voix enrouée et souffrait d'une légère dyspnée d'effort. A l'examen, il y avait une tumeur qui surplombait la moitié droite de la glotte, en même temps qu'un léger œdème de la luette.

Dans l'intervalle, ces symptômes se sont amendés, mais la tumeur a manifestement augmenté de volume. En raison d'une histoire vague de syphilis on mit le malade à l'iodure de potassium.

A présent, il n'existe ni dyspnée, ni gêne de la déglutition; la voix est claire; pas d'amaigrissement. Vu la tendance à l'œdème, l'auteur n'a pas jugé prudent d'enlever un morceau pour un examen histologique.

M. Dundas Grant. — **Cas de paralysie des abducteurs des cordes vocales. Malade présenté à la dernière séance** *(Case of paralysis of the abductors of the vocal cords in a youth. Shown at the last meeting).*

Il existe encore une parésie prononcée du voile, mais cependant moins marquée qu'avant. A l'examen du larynx, on voit nettement une extension linéaire, en avant et en arrière de la fente elliptique qui, lors du dernier examen, existait seulement entre les cordes vocales. Ceci paraît indiquer une légère augmentation dans l'action des abducteurs.

L'auteur croit peu probable qu'on doive mettre l'affection sur le compte d'une paralysie progressive des tenseurs internes, quoiqu'il soit convaincu que le temps puisse seul résoudre cette question. Le malade suit toujours le traitement antisyphilitique.

Il faut ajouter aux premiers renseignements, que la sensibilité tactile et thermique est absolument normale.

M. Dundas Grant. — **Un cas d'hémianesthésie relative avec obstruction nasale subjective du côté malade** *(Case of comparative hemi-anesthesia in a young woman with subjective nasal obstruction on the affected lide).*

La malade, jeune femme de trente ans, célibataire, a été vue pour la première fois, il y a quelques jours, pour des douleurs et des bruits dans l'oreille droite, attribuables à une otite suppurée chronique. Elle se plaignait, de plus, que l'air ne passait pas par la narine droite. A l'examen, on ne trouva aucune obstruction susceptible de déterminer ce symptôme; en revanche, on constata une anesthésie relative de la muqueuse. Le réflexe pharyngé était diminué, le rotulien exagéré; il existait uue hémianesthésie relative du côté droit et une localisation inexacte des points touchés, trop bas au bras et trop haut à la jambe. Dans ces conditions, l'auteur envisagea cette prétendue obstruction nasale comme étant de nature purement subjective et trouvant son explication dans ce fait que la malade (à cause de l'anesthésie de la muqueuse) ne sentant pas le passage de l'air, croyait, en effet, que celui-ci ne passait pas par le nez droit. Il est probable que l'affection est d'origine hystérique.

M. Dundas Grant. — **Un cas de dysphagie progressive datant de six mois. Épithélioma probable du pharynx** *(Case of increasing dysphagia of six months. Duration in a middle aged man; probably pharyngeal epithelioma).*

Le malade, âgé de trente-cinq ans, vint consulter pour la première fois, le 20 novembre 1902, pour une gêne de la déglutition qui avait graduellement augmenté depuis six mois. La déglutition d'aliments tels que pommes de terre ou viande était à peine possible, et, quand le malade était couché, il ne pouvait avaler la salive. Pas de douleurs. La voix ressemblait à celle d'une personne ayant une hypertrophie des amygdales.

A l'examen, on trouva une projection de la paroi postérieure du pharynx qui cachait la partie postérieure des replis ary-épiglottiques et les cartilages de Santorini. La tumeur était située si bas qu'il était impossible de l'atteindre avec le doigt. On la voyait baignée d'un liquide qui était probablement de la salive. Pas d'antécédents de tuberculose dans la famille. L'existence d'un petit ganglion derrière l'angle de la mâchoire pouvait faire naître quelque doute, mais, en réalité, il n'y avait pas d'engorgement ganglionnaire. Quoique rien n'autorisât à soupçonner une affection tertiaire, on prescrivit néanmoins de l'iodure de potassium que le malade prend depuis huit jours à la dose de 1 gramme 50 par jour. A présent, le patient prétend se trouver mieux, il n'existe, cependant, aucun changement dans l'aspect de la tumeur.

Dr Trivas.

SOCIÉTÉ LARYNGO-OTOLOGIQUE DE MUNICH

Séance du 19 janvier 1903.

M. Haug. — **Le traitement nasal de certaines affections de l'oreille chez la femme. Contribution à l'étude des relations de la sphère génito-nasale avec les maladies de l'oreille** (publié dans *Monats. f. Ohrenheilk.*, t. XXXVII, n° 3).

Observation I. — Jeune fille de dix-sept ans, souffrant de douleurs dans l'articulation temporo-maxillaire gauche et dans l'oreille, qui la gênaient surtout pour mâcher et pour causer. L'examen local est absolument négatif; il n'y a rien à l'articulation ni dans le conduit; le tympan est normal et l'audition est bonne. A part quelques petites caries localisées, les dents sont saines; les soins donnés dans ce sens restent, d'ailleurs, sans aucun résultat. On

essaie de tout : électricité, massage, médication antinévralgique, rien n'y fait. Un beau jour, la jeune fille s'aperçoit que les douleurs la prennent surtout au moment des règles et qu'elles sont alors particulièrement fortes ; se rappelant les relations qui existent parfois entre les affections génitales et celles du nez, relations mises en lumière encore dernièrement par Fliess, l'auteur examine le nez. Il y trouve une hypertrophie prononcée des cornets et de l'hyperémie au niveau des tubercules de la cloison, et ceci rien qu'au moment des règles; après, tout rentre en ordre. L'attouchement à la sonde du côté droit produit une exacerbation réelle des douleurs d'oreilles; la cocaïnisation à la même place les fait disparaître avec la même promptitude. De là à l'idée de cautériser les deux régions, il n'y avait qu'un pas; le résultat ne se fit pas attendre et deux cautérisations à l'acide trichloracétique firent disparaître toutes les douleurs.

Ce premier cas a éveillé l'attention; l'auteur va maintenant examiner tous ses cas d'otalgies à ce point de vue particulier et il ne tardera pas à avoir une nouvelle observation des plus typiques.

Obs. II. -- Jeune fille de vingt et un ans, un peu anémique, se plaignant d'une otalgie très vive du côté gauche. Les douleurs seraient exagérées par toute congestion vers la tête et seraient plus fortes au moment des règles. Il y a de la dysménorrhée quelquefois très prononcée et une légère rétroflexion de l'utérus. Du côté de l'audition et du tympan, rien d'anormal, à part une légère rétraction qui s'explique par la présence dans le naso-pharynx de quelques restes de végétations; dans le conduit auditif, en avant et en haut, tout près du méat, une petite bulle sanguine très apparente, dont l'attouchement provoque une crise de douleurs; la présence d'une couche de cérumen tout autour de la bulle et les affirmations très énergiques de la malade permettent d'exclure toute lésion de grattage à ce niveau. Plusieurs dents étant atteintes de carie, on songe naturellement d'abord à une otalgie d'origine dentaire et on adresse la malade à qui de droit. Elle en revient avec les dents en bon état, mais les douleurs n'ont pas diminué. Les règles viennent juste de finir. La bulle hémorragique a fait place à une petite verrue, toujours bien plus sensible que n'importe quelle autre région du conduit. On prescrit une potion bromo-quinique, sans succès, du reste; au retour des règles, l'otalgie reprend de plus belle et la bulle hémorragique — véritable stigmate, on pourrait presque la considérer comme une hémorragie vicariante chez une hystérique — ne tarde pas à réapparaître.

On essaie la même expérience que précédemment et on fait une application de cocaïne dans le nez du côté opposé : double résultat, les douleurs sont moins vives et l'attouchement de la bulle ne provoque plus de crise. Quelques cautérisations et la malade est guérie; on l'examine trois mois durant; il n'y a plus d'otalgie, aucune nouvelle bulle ne réapparaît.

Obs. III. — Femme de quarante-sept ans. Ménopause. Otite catarrhale chronique. Bourdonnements nullement influencés par le traitement du catarrhe, bien que la surdité disparaisse en partie.

Les bourdonnements sont les plus forts aux moments où la malade devrait avoir ses règles. Cautérisations répétées des cornets inférieurs et des tubercules, des deux côtés. Amélioration notable.

Obs. IV. — Observation moins concluante, en ce sens qu'il s'agissait d'une arthritique ne présentant rien d'anormal du côté des organes génitaux. Elle se plaint de démangeaisons dans les oreilles, avec en plus des douleurs vives et des bourdonnements du côté gauche. Bourdonnements et douleurs ne sont pas exagérés au moment des règles. L'auteur prescrit d'abord un traitement général et des instillations d'une solution d'acide salicylique dans de l'alcool et de la glycérine. Les démangeaisons seules finissent par disparaître; aucune amélioration du côté des autres symptômes. Cautérisation du cornet inférieur droit : pas de résultat. Cautérisation du côté gauche : amélioration.

L'auteur dispose encore de huit autres observations analogues. Après avoir rappelé qu'il ne les publie qu'à titre documentaire, et qu'il ne veut nullement prétendre que l'otalgie chez la femme provient toujours d'une excitation de la sphère naso-génitale, il arrive aux conclusions suivantes :

On peut rencontrer chez la femme des cas où l'otalgie et les bourdonnements paraissent tenir à une connexion réflexe entre l'organe génital, le nez et l'oreille.

Cette connexion doit être admise quand les troubles auriculaires sont exagérés, par exemple au moment des règles et quand on trouve une lésion locale dans le nez.

Au point de vue du traitement, on peut attendre un bon résultat des cautérisations du nez, quand la cocaïnisation préalable a donné une détente appréciable du côté de l'oreille.

Souvent c'est la muqueuse nasale du côté opposé qui est le point de départ du réflexe; quelquefois c'est celle du même côté ou les deux à la fois qu'il faut cautériser.

M. Trautmann. — Je me suis occupé depuis longtemps de cette intéressante question et je me réserve d'y revenir dans une de nos prochaines réunions.

M. Schech. — Il y a certainement une connexion nerveuse entre les organes génitaux et le nez; Linder nous en a donné encore dernièrement de nouvelles observations; il me semble cependant qu'il s'agit souvent de phénomènes hystériques. La bulle hémorragique de la deuxième observation pourrait être mise en regard de la stomatite utérine, des aphtes de la bouche pendant la menstruation, qu'on rencontre encore assez souvent.

M. Moder fait remarquer que la tuberculose de la cloison se voit également dans le cours des sinusites; il y a donc lieu de penser à la possibilité d'une sinusite dans l'évolution des symptômes.

Séance du 2 mars 1903.

M. Hecht. — **Tumeur de la base de la langue.**

Présentation de la malade, âgée de vingt-huit ans. La tumeur était remarquable surtout par ses dimensions — elle occupait tout le pharynx inférieur, où toute laryngoscopie était impossible et remontait derrière le voile, au moins pendant l'occlusion de la bouche. Elle se présentait dans un état de décomposition tellement avancée que l'ablation d'une parcelle limitée était d'une facilité extraordinaire et qu'à l'examen microscopique on ne pouvait plus reconnaître à quel genre de tumeur on avait affaire. L'insuccès du traitement spécifique, l'engorgement généralisé des ganglions du cou et du creux sus-claviculaire des deux côtés font cependant supposer qu'il s'agissait d'un cancer.

M. Trautmann. — **A propos des connexions naso-génitales** (paru dans *Monats. f. Ohrenheilk.*, t. XXXVII, n° 4).

Les connexions physiologiques et pathologiques entre le nez et les organes génitaux n'étaient pas complètement inconnues de nos prédécesseurs. Siebold et Kussmaul, par exemple, parlaient déjà des épistaxis menstruelles; d'autres avaient également rapporté des cas d'anomalies concomitantes entre les deux organes.

La question en était restée là, lorsqu'en 1897, Fliess, dans un travail qui paraît avoir fait époque, décrivit ses soi-disant « zones génitales ». Non content donc d'affirmer à nouveau la réalité de ces connexions, il fixait dans le nez certaines régions (tête du cornet inférieur, tubercule de la cloison, surface interne du cornet moyen) qui seraient particulièrement prédestinées au rôle de récepteurs ou d'excitateurs des réflexes naso-génitaux.

Il était intéressant de reprendre cette étude au point de vue anatomique, c'est-à-dire de rechercher la voie suivie au delà du nez. Pouvait-on de cette façon justifier les connexions cliniquement constatées, et, d'un autre côté, les zones de Fliess étaient-elles vraiment les seules à être influencées ?

Comme il s'agit de réflexes essentiellement vaso-moteurs, il fallait chercher la grande voie de communication du côté du sympathique; il faut dire cependant que d'après les recherches de François Frank, le ganglion de Gasser paraît jouir d'une certaine autonomie vaso-motrice et qu'il peut donc, de par ce fait, influencer à lui seul la muqueuse du nez. Les branches qui partent des plexus hypogastriques et solaires vont innerver les organes génitaux; de ce côté-là, la continuité est donc assurée.

Du côté du nez, deux nerfs sont à considérer, le trijumeau et l'olfactif.

Le trijumeau innerve la totalité du nez et de la voûte palatine. De sa première branche se détache le rameau naso-ciliaire, de qui dépend, à l'extérieur, la peau du nez et du lobule, et, à l'intérieur, tout le tiers antérieur de la paroi interne et externe, donc aussi la tête du cornet inférieur et le tubercule de la cloison. La deuxième branche, par ses rameaux sphéno-ethmoïdal, nasal supérieur et inférieur, palatin antérieur et latéral et naso-palatin, innerve tout le reste ainsi que le voile et la voûte palatine. Tous ces rameaux que nous venons de nommer se ramassent dans le ganglion sphéno-palatin et de là, par le nerf ptérygo-palatin, se mettent en communication avec la deuxième branche. D'un autre côté, par le nerf pétreux profond, le ganglion sphéno-palatin entre en relation avec les branches du sympathique, qui enserrent la carotide; rappelons en passant qu'un des rameaux du sympathique se rend également dans le ganglion de Gasser.

Au point de vue physiologique, on a fait les expériences suivantes :

Section de la deuxième branche au-dessus du ganglion sphéno-palatin et en laissant intact le nerf pétreux. Excitation du tronc cervical du sympathique. Le fond du nez se congestionne bien moins qu'avant la section; donc l'influx vaso-moteur principal passait par le trijumeau et une partie seulement passe par le nerf pétreux.

Mise à nu du rameau naso-ciliaire. Excitation du tronc principal. Congestion et boursouflement de la muqueuse du nez en avant.

Voilà pour le trijumeau. Une autre voie suivie peut être celle de l'olfactif. D'après les recherches d'Obersteiner, les fibres de l'olfactif

se poursuivent à travers la commissure antérieure, les couches optiques et jusqu'à l'écorce du lobe temporal. Des couches optiques on peut construire une voie de communication à travers le faisceau postérieur jusqu'à la formation réticulaire et de là vers la moelle.

Quoi qu'il en soit, le chemin suivi peut être, pour l'olfactif, supposé conforme à l'un des trois types suivants :

1° Olfactif : voie d'association centrale, moelle, rameaux communicants, sympathique;

2° Olfactif : voie d'association centrale, centre du sympathique dans la moelle allongée;

3° Olfactif : voie d'association, trijumeau.

Nous voyons donc que la communication peut exister et que les connexions naso-génitales sont possibles anatomiquement parlant.

Reste encore la deuxième question. Les zones de Fliess sont-elles les seules zones sensibles ou toute la muqueuse nasale jouit-elle des mêmes propriétés? L'auteur penche plutôt pour la deuxième hypothèse; il rappelle d'abord que les prétendues zones génitales ne sont pas autrement innervées que tout le reste du nez; les lésions génitales provoquent, d'ailleurs, bien d'autres réflexes, parmi lesquels ceux qui se passent au niveau de la peau (rougeur du nez, acné nasal) ne sont pas les moins intéressants; l'excitation de certaines régions de l'épiderme provoque des réflexes génitaux; ce seraient donc là autant de nouvelles « zones génitales » aussi différentes comme localisation les unes des autres. Et comme, somme toute, toute cette télégraphie nerveuse se voit principalement chez les hystériques, les neurasthéniques et les malades dont le système nerveux est affaibli par une longue affection chronique, et qu'on connaît depuis longtemps le caractère protéiforme et l'instabilité des symptômes présentés par les nerveux, il n'y aurait pas lieu, d'après l'auteur, d'attacher une importance prépondérante aux zones décrites par Fliess (*Monats. f. Ohrenheilk.*, t. XXXVII, n° 4).

Dr Bertemes.

REVUE GÉNÉRALE ET ANALYSES

BOUCHE ET PHARYNX BUCCAL

La levure de bière contre l'amygdalite phlegmoneuse, par MM. Fevry, Toupet et Vernet.

D'après ces auteurs, la levure de bière agit rapidement

dans cette affection. Elle supprime, au bout de dix heures, la douleur à la déglutition et les élancements des oreilles. Au bout de vingt-quatre ou quarante-huit heures, le malade peut reprendre ses occupations. A la dose quotidienne de deux ou trois cuillerées à café, la levure de bière amène, en cinq ou six jours, la disparition de toute trace d'empâtement. (*Semaine méd.*, n° 2, p. 16, 1903.) KAUFMANN.

Paralysie du voile du palais à la suite d'intoxication alimentaire (*Ein Fall von Volumlähmung in Folge von Botulismus*), par M. E. WERTHEIM.

Il s'agit d'un homme de trente-quatre ans qui fut pris subitement de maux de tête, de courbature et de vomissements bilieux, que son médecin croyait pouvoir attribuer à l'influenza, quoique le malade fût resté tout le temps apyrétique.

Quelques jours plus tard survint une paralysie du voile du palais, avec conservation de la sensibilité de ce dernier et abolition du réflexe pharyngé. Les cordes vocales étaient légèrement injectées. Lorsque l'auteur vit le malade, il s'attacha, tout d'abord, à éclaircir la cause et la nature de cette paralysie et crut pouvoir éliminer toutes les causes, pour ainsi dire classiques, de cette affection : diphtérie, dothiénentérie, dysenterie, voire l'influenza, attendu que le malade n'a jamais eu de fièvre au cours de cette affection. Il n'existait, en outre, aucun signe d'affection cérébrale ou médullaire, et il put également éliminer des causes périphériques telles qu'hypertrophie des amygdales, existence de ganglions cervicaux, angine non diphtérique, etc.

Il supposa donc qu'il s'agissait d'une paralysie d'origine toxique. Or, l'intoxication saturnine, la cause la plus fréquente des paralysies toxiques du voile du palais, put être éliminée avec certitude.

Interrogeant alors le malade, l'auteur apprit que le jour même où avait débuté sa maladie, il avait mangé dans un restaurant de la viande de porc très probablement avariée, car il se sentit mal à l'aise en se levant de table, et qu'il fut pris aussitôt après de diarrhée, de vomissements bilieux,

de sensation de sécheresse dans la bouche, auxquels symptômes était bientôt venue se joindre la paralysie du voile du palais.

La diarrhée fit bientôt place à une constipation opiniâtre nécessitant l'emploi de purgatifs et de lavements. Mais le malade affirme une fois de plus n'avoir jamais eu de fièvre ni de frissons.

Il s'agissait donc, à n'en pas douter, d'une intoxication par le *bacillus bobulinus*, tous les symptômes présentés par le malade, y compris la paralysie du voile du palais, correspondant à la description qui a été donnée de cette affection par Huseman dans la *Real Encyclopedie de l'Eulenburg*.

Le malade guérit progressivement sous l'influence de l'électrisation et de l'emploi externe de la strychnine d'abord, et ensuite en dehors de tout traitement. (*Archiv f. Laryngol.*, XIII, 3, 1903.) Dr S. JANKELEVITCH.

NEZ ET PHARYNX NASAL

De l'influence de l'hypertrophie de l'amygdale pharyngée sur le développement corporel et intellectuel de l'enfant *(Ueber den Einfluss der Rachenmandelhyperplasie auf die körperliche und geistige Entwickelung der Kinder)*, par le Dr WILBERT.

Si tous les praticiens sont aujourd'hui d'accord pour considérer l'hypertrophie de l'amygdale pharyngée comme un phénomène, sinon pathologique, tout au moins anormal, les divergences commencent dès qu'on aborde la question des indications de l'intervention chirurgicale chez les sujets porteurs de cette hypertrophie. Tandis que les uns enlèvent l'amygdale pharyngée toutes les fois qu'ils la trouvent en état d'hypertrophie, quel que soit le degré de celle-ci, et même en l'absence de troubles quelconques, d'autres n'interviennent que dans un but purement curatif, c'est-à-dire lorsqu'ils se trouvent en présence de symptômes tels que surdité, obstruction nasale, incontinence nocturne d'urine, frayeurs nocturnes, aprosexie, arrêt de développement, etc., dont l'existence de végétations adénoïdes paraît être la cause la plus probable, sinon unique.

Il existe déjà de nombreuses statistiques établissant la

fréquence énorme de végétations adénoïdes chez les enfants. Aussi, la question de savoir si l'on doit intervenir dans tous les cas où on constate la présence de ces végétations présente-t-elle un intérêt pratique considérable; mais, pour résoudre cette question, il importe de savoir si les végétations adénoïdes entraînent toujours et dans tous les cas, l'ensemble ou une partie tout au moins des symptômes énumérés plus haut, ou si elles peuvent exister sans se manifester par aucun trouble, sans avoir le moindre retentissement sur la santé des petits sujets qui en sont affectés.

C'est pour élucider ces faits que l'auteur a soumis à un examen minutieux 375 élèves des écoles communales de Bingen-sur-Rhin, âgés de six ans et demi à douze ans et demi, et dont 231, soit 62 0/0, étaient porteurs de végétations adénoïdes. Sur ce dernier nombre, 122 garçons seulement présentaient des phénomènes morbides plus ou moins prononcés. En ce qui concerne la fréquence des végétations adénoïdes elles-mêmes, selon les âges, elle varie dans des limites très restreintes entre l'âge de six ans et celui de onze ans, pour diminuer brusquement, à l'âge de douze ans, de 15 0/0. Cette diminution, accompagnée, d'ailleurs, d'une diminution correspondante de la fréquence des troubles morbides, ne peut être attribuée qu'à la régression de l'amygdale pharyngée, qui débuterait ainsi vers l'âge de douze ans. Les troubles de l'ouïe ont été constatés chez 103 écoliers, soit chez 27 0/0 de tous les enfants examinés; 63 fois ces troubles étaient localisés aux deux oreilles, et, dans 43 cas, ils étaient unilatéraux, ce qui donne un total de 166 oreilles présentant des troubles fonctionnels. La distance maxima pour la voix chuchotée ne dépassait pas 1 mètre pour 62 d'entre elles (ce qui constitue un cas de réforme au point de vue du service militaire) et variait entre 1^{m} 10 et 5 mètres pour les 104 autres.

Il est possible que, dans beaucoup de cas, ces troubles auditifs disparaissent spontanément avec l'âge; mais, dans d'autres, ils persistent et s'aggravent même progressivement. Ce qui est cependant certain, c'est que l'ablation des végétations adénoïdes rend le pronostic particulièrement

favorable. Ayant opéré au hasard 9 enfants, dont 6 n'entendaient pas la voix chuchotée au delà de 20 centimètres, et 3 à une distance maxima de 1 mètre, et 1 autre atteint d'otorrhée chronique, l'auteur a vu, très peu de temps après l'opération, l'acuité auditive s'élever à 10 mètres chez les 9 premiers et la suppuration s'arrêter chez le dixième.

Pour se rendre enfin compte de l'influence exercée par les végétations adénoïdes sur le développement intellectuel, l'auteur a examiné 26 enfants qui lui ont été signalés par les maîtres comme étant peu intelligents et mal doués, et 84 mauvais élèves qui se distinguaient par leur paresse et leur manque d'attention, et put constater l'existence de végétations adénoïdes dans 84 0/0 de cas de la première catégorie, et dans 77 0/0 parmi les sujets de la deuxième catégorie.

A ce point de vue, il existe également une grande différence entre les enfants âgés de moins de douze ans et ceux qui ont atteint ou dépassé cet âge; c'est ainsi que sur 5 élèves mal doués âgés de douze ans et demi, 1 seul était porteur de végétations adénoïdes, ce qui constitue une proportion de 2 0/0, tandis que pour les autres âges, cette proportion varie entre 66 0/0 et 100 0/0.

En ne faisant pas entrer en ligne de compte les élèves mal doués et en éliminant du nombre de ceux qui ont été signalés comme paresseux et inattentifs, les sujets qui, outre ces défauts, présentaient d'autres troubles relevant de la présence de végétations adénoïdes, on obtient le chiffre de 45, qui exprime le nombre des élèves chez lesquels l'hypertrophie de l'amygdale pharyngée exerce une influence fâcheuse sur le développement mental. En additionnant ce chiffre à celui de 122 qui, ainsi qu'il a été dit plus haut, exprime le nombre des enfants chez lesquels on observe d'autres symptômes morbides sous la dépendance de la même cause, nous arrivons à ce résultat que, sur 231 enfants affectés de végétations adénoïdes, 167, soit 73 0/0, se ressentent des troubles physiques ou intellectuels qu'on est en droit de considérer comme étant déterminés par cette affection. Ces chiffres seraient donc de nature à justifier

l'opinion de ceux qui préconisent l'intervention chirurgicale dans tous les cas, sans exception, de végétations adénoïdes. (*Deuts. med. Wochens.*, 5 fév. 1903.)

Dr S. Jankelevitch.

Un cas rare de corps étranger du nez *(Ein seltener Fremdkörperfall der Nase)*, par M. Gerber.

Il faut, actuellement, un certain courage pour publier des observations de corps étranger du nez. L'auteur s'en rend compte lui-même; car, « depuis, dit-il, qu'on examine tous les ans, dans le monde civilisé, des centaines de milliers de nez, nous avons pu apprendre qu'il existe dans les fosses nasales, comme, d'ailleurs, d'une façon générale, entre le ciel et la terre, plus de choses qu'avec toute notre science, nous n'aurions jamais pu soupçonner. » On rencontre, cependant encore, de temps à autre, des cas qui sortent du cadre intérieur, d'un intérêt assez grand pour mériter les honneurs d'une publication, et celui que M. Gerber nous offre aujourd'hui appartient à cette catégorie.

Il s'agit d'un homme de trente-sept ans qui, à l'âge de vingt ans, fit une chute sur le nez, à la suite de laquelle la moitié gauche du nez commença à enfler progressivement, et le malade éprouvait en même temps des douleurs violentes dans la moitié gauche de la tête, et avait le nez complètement obstrué. Pour remédier à tous ces maux, il s'introduisit, en 1894, sur le conseil de camarades, un drain dans la narine gauche. Ce drain n'était autre chose qu'un tube de caoutchouc quelconque. Il ne se rappelle pas avoir retiré ce drain et croit qu'il est toujours dans la fosse nasale. Trois ans auparavant, il se forma, au niveau de la moitié gauche du nez, une tumeur du volume d'une noix, accompagnée de douleurs très violentes. Une incision de cette tumeur fut suivie de l'écoulement d'une grande quantité de pus et de sang, et les douleurs s'atténuèrent.

Depuis cinq jours, le malade constate l'existence d'une nouvelle tumeur au niveau de la moitié gauche du nez.

A l'examen, on trouve, en effet, une tuméfaction diffuse occupant tout l'espace compris entre le bord orbitaire inférieur et le pli naso-labial; ces limites se perdent en

bas graduellement, vers les parties saines, mais sont assez tranchées en haut. Elle présente la dimension d'une petite poire et, à part une certaine fluctuation au centre, présente une consistance dure; au centre, également, la peau est rouge et brillante. Le lobule du nez est dévié à droite, et l'aile gauche du nez paraît plus profonde que la droite. La fosse nasale gauche est obstruée d'une façon complète, la droite légèrement. On trouve la fosse nasale gauche remplie de granulations siégeant sur les deux cornets et sur la cloison, et obstruant la lumière au point de ne pas permettre le passage d'une sonde. Elles saignent légèrement; on ne sent pas d'os nécrosé. La voûte du pharynx est le siège d'une tumeur du volume d'une noix, lisse, recouverte d'une muqueuse très rouge et obstruant la partie supérieure des choanes. Elle ressemble à un fibrome de la base du crâne. Tandis qu'elle s'arrête au niveau de la choane droite, on la voit pénétrer assez loin dans la gauche, où elle est recouverte de pus et présente une surface ulcérée.

On posa le diagnostic de tumeur maligne, sarcome ou carcinome, dont le point de départ probable serait le maxillaire inférieur. Mais, après avoir cocaïnisé les fosses nasales et nettoyé le naso-pharynx, on s'aperçut que la partie nasale de la tumeur de ce dernier était une formation indépendante. On en pratiqua l'extraction à l'aide d'une pince choanale, et on vit que c'était un tube de caoutchouc roulé en forme de drain, long de 7 centimètres et de l'épaisseur d'un doigt.

Le malade ressentit un soulagement immédiat.

Quant à la tumeur du naso-pharynx et aux granulations de la fosse nasale gauche, elles disparurent spontanément au bout de quelque temps. L'examen microscopique de fragments de la tumeur et de granulations montre qu'il s'agissait de tissu glandulaire, adénomateux, avec prolifération superficielle abondante de tissu granuleux.

L'examen rhinoscopique antérieur, pratiqué trois mois plus tard, montra la fosse nasale gauche très dilatée, ayant une muqueuse à peu près normale, mais renfermant un peu de pus et communiquant largement avec le sinus

maxillaire. La rhinoscopie postérieure fit voir la choane gauche également dilatée, mais aucune trace de la tumeur du naso-pharynx. *(Archiv f. Laryngol.*, XIII, 3, 1903.)

Dr S. JANKELEVITCH.

LARYNX ET TRACHÉE

Un cas de phlegmon primitif du larynx guéri par le sérum antistreptococcique *(Pervitchnaja flegmona gortani, letchennaja antistreptokkovoï sivorotkoï)*, par le Dr IVANOV.

Le phlegmon du larynx en tant qu'affection aiguë primitive est très rare; le plus souvent, il apparaît comme complication de maladies infectieuses, telles que fièvre typhoïde, diphtérie, scarlatine, etc.

Dans le cas rapporté par M. Ivanov, il s'agit d'un homme de quarante ans, bien portant, qui fut pris, sans cause apparente, d'un malaise général, de maux de gorge graduellement croissants, avec dysphagie et fièvre. Dans l'espace de quelques jours, tous les phénomènes se sont accentués au point d'avoir nécessité l'entrée du malade à l'hôpital.

A l'examen on trouva : état général mauvais, amaigrissement considérable, émaciation des traits, hyperthermie, vive douleur à la palpation à la partie antérieure du cou, au-dessus du cartilage thyroïde; engorgement des ganglions sous-maxillaires du côté droit. L'image laryngoscopique donna le tableau suivant : L'épiglotte avait l'aspect d'un cylindre tendu, vertical, immobile, d'une coloration rouge vif; le repli ary-épiglottique était tuméfié, rouge, de même que la bande ventriculaire correspondante, qui cachait la vraie corde vocale. Le surlendemain, on trouva la tuméfaction du repli ary-épiglottique considérablement augmentée et fermant les deux tiers de la glotte. Le processus inflammatoire commençait à s'étendre du côté gauche.

Des badigeonnages à la cocaïne et au phénosalyl apportèrent un soulagement momentané, mais seulement au début, quand l'infiltration était encore peu marquée. Dans la suite, même des scarifications répétées n'ont pu arrêter le

progrès du processus inflammatoire, qui allait envahir tout le larynx. Comme dernier recours, restait la trachéotomie, pour laquelle tout avait été préparé. Mais auparavant, et partant de cette considération que l'inflammation phlegmoneuse pouvait être due, dans ce cas, à une infection streptococcique, l'auteur s'est décidé à faire une injection de sérum antistreptococcique. Déjà, après la première injection (10 c. c.), le résultat a été des plus frappants : la température, de 39°5 descendit à 37°3; dans le courant de la nuit, l'infiltration a légèrement diminué; le lendemain, deux nouvelles injections (à 10 c. c.); diminution progressive de l'inflammation et abaissement de la température jusqu'à la normale.

En ce qui concerne la pathogénie du phlegmon primitif aigu du larynx, il faut admettre la possibilité de la pénétration de l'infection d'abord par les amygdales et ensuite par les ganglions de la base de la langue. L'apparition, chez le malade de M. Ivanov, au déclin de la maladie, d'un petit abcès à la base de la langue, fait supposer que, dans le cas présent, l'infection a dû débuter par une des glandes de la base de la langue, d'où le processus s'est propagé à l'épiglotte et aux replis du larynx. (*Med. Obozr.*, n° 17, 1902.)

Dr Trivas.

De l'envahissement du système lymphatique dans le cancer du larynx, par M. Cunéo, professeur agrégé à la Faculté.

L'auteur commence par rappeler la disposition des lymphatiques du larynx, qui, naissant d'un réseau occupant toute la surface interne de l'organe, peuvent être divisés en deux territoires : un supérieur et un inférieur.

Le territoire supérieur, dont le réseau d'origine est très dense, comprend toute la portion sus-glottique de la muqueuse du larynx. Le territoire inférieur, dont le réseau est moins dense, est formé par la portion sous-glottique de la muqueuse laryngée. Ces deux territoires, séparés par une zone intermédiaire formée par la corde vocale inférieure, présentent une indépendance relative. De plus, les communications entre les lymphatiques des deux moitiés du larynx sont très rares au niveau de la ligne médiane

antérieure, mais très nombreuses au niveau de la ligne médiane postérieure.

Le réseau sous-glottique se continue avec le réseau trachéal, et le réseau sus-glottique avec les réseaux muqueux du pharynx et de la base de la langue.

Chacun des territoires présentant des afférents distincts, le siège de l'adénopathie pourra varier avec la localisation de l'épithélioma dans la cavité laryngée.

La disposition des collecteurs peut se résumer ainsi : Les collecteurs laryngés aboutissent aux ganglions sous-sterno-mastoïdiens, prélaryngo-trachéaux et récurrentiels. Les ganglions sous-sterno-mastoïdiens représentent leur aboutissement principal; ils constituent les véritables ganglions régionnaires du larynx. Les ganglions prélaryngés, prétrachéaux et récurrentiels ne sont que de simples nodules ganglionnaires interrupteurs placés sur le trajet des collecteurs du territoire sous-glottique.

La disposition générale des lymphatiques du larynx étant connue, il reste à étudier le rôle que joue leur envahissement dans l'extension du cancer du larynx.

En résumé, les épithéliomas sus-glottiques tendent à se diriger vers l'orifice supérieur du larynx et s'arrêtent souvent au niveau de la glotte. Celle-ci semble également s'opposer, au moins temporairement, à l'ascension des épithéliomas sous-glottiques, qui fusent, au contraire, facilement vers la trachée. Quant aux cancers des cordes vocales inférieures, ils restent plus longtemps localisés que les formes précédentes, et, lorsqu'ils s'étendent, ils envahissent de préférence la région sus-glottique. Enfin, abstention faite des cancers de l'épiglotte et de la région aryténoïdienne, les cancers du larynx restent souvent localisés à une des moitiés du larynx pendant un temps plus ou moins long. Or, il est facile de voir que la disposition des lymphatiques peut seule expliquer ces différentes particularités de l'extension locale du cancer du larynx.

L'envahissement ganglionnaire par l'épithélioma laryngé semble être la règle dans les néoplasmes anciens. Par contre, les ganglions sont rarement atteints lorsque le néo-

plasme est encore limité. D'une manière générale, on peut être autorisé à admettre que l'envahissement des ganglions est relativement tardif dans le cancer du larynx. Cependant, il existe des cas où la lésion ganglionnaire a été un des premiers symptômes.

D'après la topographie des ganglions laryngés, on voit que les lésions doivent, théoriquement, porter sur la chaîne sous-sterno-mastoïdienne, la chaîne prélaryngo-trachéale et la chaîne récurrentielle.

L'ordre d'envahissement de ces différents groupes de ganglions varie, d'ailleurs, suivant le siège initial du néoplasme laryngé. Dans les cancers sus-glottiques, l'adénopathie porte surtout sur les ganglions supérieurs de la chaîne sterno-mastoïdienne; dans les cancers sous-glottiques, ce sont, au contraire, les ganglions inférieurs qui sont généralement envahis les premiers. Cette règle, cependant, peut comporter de nombreuses exceptions. La dégénérescence des chaînes prélaryngo-trachéales et récurrentielle implique l'envahissement de la zone sous-glottique. Inversement, dans les cas de néoplasmes strictement localisés à la portion sus-glottique, ces ganglions sont généralement indemnes.

Lorsque le cancer n'occupe qu'une des moitiés du larynx, la dégénérescence néoplasique n'atteint que les ganglions du côté correspondant. Il y a donc concordance entre les constatations anatomo-pathologiques et les recherches expérimentales.

La tendance du cancer du larynx à rester limité pendant un certain temps à une moitié du larynx justifie les hémilaryngectomies.

Mais il faut tenir compte non seulement de l'extension du néoplasme en largeur, mais encore à son extension en hauteur.

Contrairement à l'opinion de la plupart des chirurgiens qui ont donné une technique de la laryngectomie, l'auteur est d'avis d'extirper les ganglions dans tous les cas, parce qu'il est impossible d'affirmer leur intégrité au moment de l'opération.

Dans le cancer sus-glottique, qui retentit sur les ganglions supérieurs de la chaîne sterno-mastoïdienne, l'ablation n'offre pas de difficultés, mais dans les cancers sous-glottiques, le curage ganglionnaire devient plus délicat. Pour faciliter l'exérèse des ganglions récurrentiels, on pourra sectionner l'isthme du corps thyroïde sur la ligne médiane et rejeter sur le côté chacune des deux moitiés. Dans le cancer limité à une moitié du larynx, on pourra se contenter de l'ablation des ganglions du côté correspondant. (*Gaz. des hôpit.*, déc. 1902.) Dr G. Dupond.

OREILLES

Un cas d'otite chronique suppurée compliquée de pyohémie; guérison par l'ouverture du sinus et la ligature de la jugulaire *(Ein Fall von chronischer Mittelohreiterung mit Pyämie, Heilung durch Sinusoperation mit Jugularisunterbindung)*, par les Drs Grunert et Schultze.

Jeune fille de vingt-deux ans, ayant eu, il y a trois semaines, et pendant une attaque d'érysipèle de la face, un abcès de l'oreille gauche. Les douleurs auraient repris depuis quatre jours; depuis aussi, la région rétro-auriculaire aurait commencé à s'œdématier; il y aurait des douleurs de tête et de l'anorexie; la surdité et les bourdonnements seraient les mêmes qu'auparavant.

La mastoïde est œdématiée; il y a de la rougeur et un peu de sensibilité à la pression; la paroi postéro-supérieure du conduit est abaissée; dans le fond, quelques fongosités descendant d'en haut. Température 38 degrés; pouls à 134, régulier.

Le jour après, en trépanant, on découvre une collection purulente sur la paroi mastoïdienne antérieure, mais sans trouver la moindre fistule. L'os saigne beaucoup; l'antre est bourré de fongosités et ses parois sont cariées; on met à nu une espèce de récessus conduisant vers la pointe et constitué par une traînée de cellules fongueuses, à parois friables. Curettage de la caisse.

Les dix premiers jours post-opératoires, rien à signaler du côté de l'état général; cependant, la température se

maintient constamment entre 37° et 38° 3, et le pouls devient fréquent.

Le onzième jour, frisson et sueurs profuses avec une température de 39 degrés. La plaie a un mauvais aspect; vers le plancher de l'antre, un petit point purulent; en partant de là, et avec une sonde, on arrive dans une fistule allant vers la pointe; on n'a, d'ailleurs, qu'à presser sur la lèvre postérieure de la plaie opératoire pour faire sortir du pus par la fistule. Curettage de la fistule et résection complète de la pointe; les parois du sinus ne présentent rien d'anormal.

La température descend à 38 degrés, puis, dans l'espace de quatre jours, remonte de nouveau à 39 et même à 39°5; il n'y a pas de frissons, mais les sueurs profuses persistent, et le malade se plaint de maux de tête; le pouls est toujours très fréquent et la papille s'hyperémie.

Nouvelle intervention. Ligature de la jugulaire. Cette fois-ci, le sinus étant largement mis à découvert, on trouve ses parois épaissies et décolorées. On fait une piqûre avec une aiguille à paracentèse; il s'écoule à peine quelques gouttes de sang. Cependant, à l'incision, un large flot de sang, qu'on se hâte d'arrêter par un tamponnement central et périphérique; impossible naturellement, dans ces conditions, de voir s'il y avait un caillot obturateur.

Pendant quatre jours, la fièvre diminue graduellement, pour reprendre de nouveau le cinquième et marquer jusqu'à 39° 4. Quelques coups de curette dans le segment central, vers le bulbe de la jugulaire, ramenant des caillots purulents, et la température revient définitivement vers 37 degrés, non sans présenter encore de légères oscillations pendant deux semaines. La plaie opératoire s'épidermise très lentement; ainsi, au bout de six mois, elle n'est pas complètement fermée.

Remarquez d'abord que, malgré la trépanation, les dix premiers jours la température se maintient entre 37 et 38 degrés. Fort probablement qu'à ce moment déjà le sinus commençait à s'infecter; les deux auteurs le savaient et en étaient même persuadés, et s'ils n'opèrent pas de suite et

laissent évoluer les choses tranquillement pendant dix jours, c'est que l'état général est bon, que la température est peu élevée et que, dans leur esprit, il ne peut donc s'agir que d'un thrombus peu virulent. Et, en somme, ils n'ont fait là que la pratique qui prévaut à la clinique de Schwartze : ne pas opérer indistinctement toutes les thrombophlébites, et se guider principalement sur l'état général, à condition toutefois que le nécessaire ait été fait du côté de l'apophyse et que l'exclusion complète du foyer primitif justifie ce traitement d'expectation.

Ne serait-ce pas là où la faute aurait été commise, et le foyer mastoïdien a-t-il été nettoyé complètement? A relire l'observation, on voit qu'il y avait là une traînée de fongosités descendant de l'antre vers la pointe; on ne nous dit pas jusqu'à quel point elles s'étendaient, si elles allaient jusqu'au sinus, si on a bien déblayé le terrain autour. Il nous est donc permis de supposer qu'elles ont été incomplètement curettées. D'ailleurs tout, dans la suite de l'observation, semble confirmer une telle supposition.

Le onzième jour, grand frisson et température élevée. On découvre une fistulette purulente allant de l'antre à la pointe; en pressant sur les bords de la plaie, on fait sortir du pus par la fistule. Cette dernière provenait-elle des fongosités primitivement mises à nu ou d'autres plus cachées et ayant échappé lors de la première intervention, nous ne savons au juste; en tout cas, une nouvelle intervention est justifiée. Pourquoi, en ce moment, se contenter de la résection de la pointe et ne pas ouvrir le sinus? Il est vrai que ses parois paraissent indemnes, mais ce n'est pas, de l'avis même des rapporteurs, une raison pour qu'il n'y ait pas un commencement de thrombus. On aurait pu, il nous semble, faire au moins une ponction exploratrice, vu le frisson et la température de 39 degrés. Ici encore, on a pris à la lettre le précepte de Schwartze; ne pas ouvrir tous les sinus de propos délibéré, et commencer par traiter d'abord tout ce qui peut donner de la rétention.

Et cependant la fièvre, tout en tombant, reste à 38 degrés, et le sixième jour on se résout enfin à ouvrir le sinus. Ici,

un nouvel incident qui peut avoir ses conséquences pratiques. On incise la paroi sinusienne, ou plutôt on y fait une piqûre à l'aiguille à paracentèse; il ne s'écoule que quelques gouttes de sang, preuve qu'il devait y avoir un caillot obturateur, au moins d'après l'expérience personnelle des auteurs. A l'incision, cependant, il y a un tel flot de sang qu'on n'a que juste le temps de tamponner. L'aiguille avait cependant pénétré à l'intérieur du sinus, mais probablement que les parois étaient épaissies au point qu'elles opposaient une trop grande résistance à la pression du sang et qu'ainsi l'écoulement n'a pu se faire que goutte à goutte. Quoi qu'il en soit, au lieu de la piqûre, n'aurait-on pas mieux fait de pratiquer une ponction exploratrice? Il nous semble qu'elle aurait été préférable, et qu'ainsi on aurait pu éviter toute erreur d'interprétation.

Si tout ceci n'avait pas donné l'explication directe des phénomènes de pyohémie, on pouvait au moins, par déduction, arriver à localiser le point de départ. En effet, si la fièvre est jugulée, cela tient évidemment à ce qu'on a exclu de la circulation générale tout le segment veineux, et, du moment que ni le sinus ni la veine ne sont thrombosées, nul doute que c'est la pièce intermédiaire, c'est-à-dire le bulbe, qui est la principale intéressée; on ne tarde d'ailleurs pas à en avoir la preuve quelques jours après.

L'importance du bulbe de la jugulaire dans l'histoire de la pyohémie otitique a été signalée plus d'une fois; l'observation que nous venons de résumer en sera une nouvelle preuve. (C. R. de la clin. de Halle, 1901-1902, *in Archiv f. Ohrenheilk.*, t. LVIII, nos 3 et 4.) Dr Bertemes.

Un cas de tumeur maligne de l'apophyse mastoïde et du conduit auditif *(Sloutchai zlokatchestveunaho novoobrazovahia v oblasti sostzevidnaho otrostka i slouchavaho khoda)*, par le Dr Sokolov.

Il s'agit d'une femme de trente-cinq ans, sans tare héréditaire ni personnelle; elle est mère de trois enfants bien portants; pas de fausses couches ni d'enfant mort-né.

Il y a un an et demi, la patiente constata la présence d'une petite tumeur derrière l'oreille gauche, dans la région

de l'apophyse mastoïde. Cette tumeur, qui s'accroissait d'abord lentement, prit depuis six mois un développement rapide et devint douloureuse. En même temps, on nota une tuméfaction des parois du conduit auditif, une diminution de l'ouïe, et des bruits subjectifs de nature indéterminée. Sur le conseil de son médecin, la malade partit pour Moscou et se fit admettre à l'hôpital Staro Eckaterininski.

A l'examen de l'oreille gauche, on trouva le pavillon fortement projeté en avant; sur les parois antérieure et postérieure du conduit existaient deux tuméfactions hémisphériques, entre lesquelles s'est formée une fente très étroite laissant à peine passer un stylet très fin. Cette atrésie s'étendait à la portion osseuse du conduit et rendait impossible l'examen otoscopique de l'oreille. En arrière du pavillon, entre le bord supérieur du conduit et la pointe de l'apophyse, existait une tumeur de consistance ferme, douloureuse à la pression. Pas d'écoulement d'oreille ni de portion d'os nécrosées.

En ce qui concernait l'audition, la perception cranienne était conservée, la montre entendue au contact, le Weber localisé à gauche, et le Rinne négatif. La voix parlée fort était entendue à 6 mètres, et la voix chuchotée à moins de 1 mètre. Cet examen fonctionnel permit donc d'exclure une lésion de l'oreille interne et de limiter l'affection à l'appareil de transmission des sons.

Le diagnostic de la tumeur et de son point de départ était beaucoup moins aisé à faire. Cependant, en s'appuyant sur les données cliniques, les symptômes et la marche des tumeurs de nature diverse qu'on rencontre dans cette région, M. Sokolov put exclure successivement les néoplasmes, tels que chondrome, ostéome, fibrome, carcinome et sarcome, et conclut à un ostéo-sarcome ayant eu pour point de départ la corticale ou le périoste. La malade consentit à se faire opérer, mais, au dernier moment, elle dut, pour des raisons de famille, retourner dans son pays.

Quoique, à défaut d'un examen microscopique, il perde de sa valeur, le cas de M. Sokolov n'en est pas moins

intéressant, à cause de la rareté des tumeurs malignes de la région mastoïdienne. (*Med. Obozr.*, n° 8, 1902.)

Dr Trivas.

Otite purulente des nouveau-nés et des enfants (Acad. de méd. de New-York, section de Pædiatrie), par le Dr Max Tœplitz.

L'auteur montre que la fréquence des otites chez l'enfant tient aux dispositions anatomiques de l'oreille (trompe d'Eustache plus large, plus courte, plus horizontale; antre mastoïdien et oreille moyenne plus rapprochés de la surface que chez l'adulte).

Ces otites sont le plus souvent causées par le pneumocoque, le streptocoque pyogène et le staphylocoque. Elles se compliquent de mastoïdites, d'abcès du cerveau, de thromboses du sinus.

On doit les soigner de bonne heure par le repos au lit, l'antisepsie de l'oreille, la paracentèse faite dans le quadrant postéro-inférieur du tympan, et les pansements secs.

M. E. Gruening n'hésite pas à faire la paracentèse du tympan. Il a vu des otites s'accompagner de bronchites, et la toux cesser après la paracentèse du tympan.

Il préfère les injections chez l'enfant, le traitement sec chez l'adulte.

M. E. Fridenberg a eu l'occasion d'observer des otites simulant d'autres affections. Il est avec le Dr E. Gruening pour l'incision précoce du tympan, mais pour une incision large, une sorte d'incision interne de Wilde.

Il repousse les irrigations comme pouvant, à elles seules, causer une otite moyenne.

M. Tœplitz repousse, lui aussi, les irrigations nasales, qui peuvent entraîner des micro-organismes dans la caisse du tympan. Il se sert, pour la paracentèse, d'un couteau spécial lui permettant de créer un très large orifice. (*Med. Record*, 17 janv. 1903.)

Dr Dieu.

Bordeaux. — Impr. G. Gounouilhou, rue Guiraude, 11.

24e ANNÉE. N° 25. 20 JUIN 1903.

REVUE HEBDOMADAIRE
DE
LARYNGOLOGIE, D'OTOLOGIE
ET DE RHINOLOGIE

DES RAPPORTS ENTRE LE NERF OPTIQUE ET LE SINUS SPHÉNOÏDAL LA CELLULE ETHMOÏDALE POSTÉRIEURE EN PARTICULIER[1]

Par le professeur **A. ONODI**, de Budapest.
(Traduit par le Dr S. Jankelevitch, de Bourges.)

La rhinologie et l'ophtalmologie s'occupent d'une façon générale des rapports entre le nerf optique et le sinus sphénoïdal, ainsi que des troubles oculaires occasionnés par les affections de ce sinus. La chose paraît naturelle, si l'on songe aux rapports anatomiques qui existent entre le chiasma, le nerf optique et le canal du nerf optique d'un côté et la cavité sphénoïdale de l'autre; c'est pourquoi aussi on rattache, d'une façon générale, les affections de la gaine du nerf optique et de son canal osseux aux modifications pathologiques de l'os sphénoïdal et de sa cavité. Les rapports en question ayant été confirmés dans certains cas par l'autopsie, tandis que dans d'autres ils ont été établis en s'appuyant sur des données anatomiques, nous avons eu l'idée de soumettre cette question à l'étude, surtout en ce qui concerne les rapports entre le nerf optique et la cellule ethmoïdale postérieure.

Déjà Zuckerkandl avait désigné sous le nom de cellule

1. Communiqué à la Société des sciences de Hongrie, le 16 mars 1903.

sphéno-ethmoïdale la cellule ethmoïdale postérieure qui se trouve en contact avec la surface antérieure du sphénoïde. Hajek[1] mentionne également cette cellule, qui peut se trouver au-dessus du sinus sphénoïdal, et en reproduit une dans son livre.

J'ai décrit, en 1897[2], une grosse cellule ethmoïdale postérieure de ce genre qui, sur une coupe sagittale, se présente de façon à faire croire qu'elle constitue la partie supérieure du sinus sphénoïdal. Douglass[3] s'est occupé en détail de la cellule ethmoïdale postérieure qui se trouve dans la petite aile du sphénoïde et qu'il décrivit comme le sinus de cette aile. Il trouva que dans plus des deux tiers des cas la cavité sphénoïdale occupe le corps du sphénoïde et la petite aile en partie ou en totalité; dans un tiers des cas cette cavité n'occupait que le corps du sphénoïde; dans 4 à 5 o/o des cas la cellule ethmoïdale postérieure s'étendait jusqu'à l'os sphénoïde. Dans sept cas, il trouva dans la petite aile du sphénoïde une cavité qui communiquait avec une cellule ethmoïdale postérieure et dans un cas une cavité analogue était en communication avec le sinus sphénoïdal. Hajek donne, dans son livre, une figure qui montre les rapports qui existent entre les nerfs optiques et le sinus sphénoïdal, avec les épaisseurs différentes des canaux osseux. Il attire l'attention sur ce fait que la cellule ethmoïdale postérieure, lorsqu'elle est située au-dessus du sinus sphénoïdal, arrive à se trouver dans le voisinage du canal du nerf optique. Douglass dit également que la cellule ethmoïdale postérieure touche le canal du nerf optique, au niveau de la petite aile du sinus sphénoïde. Il parle des affections et du traitement du sinus de la petite aile.

Après ces quelques remarques, j'aborde les recherches que j'ai faites moi-même sur des crânes et des têtes durcies et

1. *Die entzündlichen Krankheiten der Nebenhöhlen*, 1902.
2. *Monats. f. Ohren.-Kehlkopfkrank.*, 1897.
3. *Ibid.*, 1901.

relatives aux rapports qui existent entre la cellule ethmoïdale postérieure de la petite aile et le nerf optique.

J'ai décrit une préparation[1] curieuse à cause de la situation anormale des orifices des cellules ethmoïdales antérieures et de la cellule postérieure. Cette dernière *(fig. 1)* formait la partie

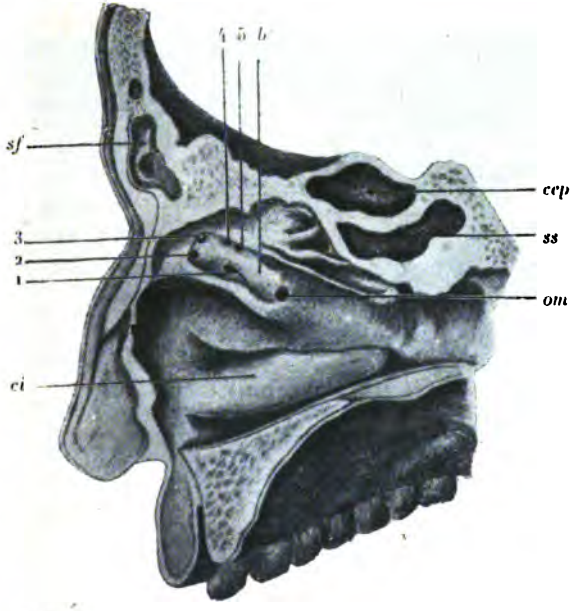

Fig. 1. — *Coupe sagittale : sf,* sinus frontal; *cep,* cellule ethmoïdale postérieure; *ss,* sinus sphénoïdal; *om,* orifice du sinus maxillaire; *ci,* cornet inférieur; 1, trou borgne; 2, 3, 4, 5, orifices des cellules ethmoïdales antérieures; *b,* bulle ethmoïdale; l'orifice 5 conduit également dans le sinus frontal.

postérieure de la voûte orbitaire jusqu'au trou optique et avait une longueur de 30 millimètres, une largeur de 40 millimètres et une hauteur de 20 millimètres. Ce sont là les dimensions les plus grandes de toutes celles constatées jusqu'ici pour la cellule ethmoïdale postérieure et sur une

1. *Monats. f. Ohren.-Kehlkopfkrank., etc.,* 1897.

coupe cette dernière apparaissait comme la partie supérieure du sinus sphénoïdal.

La figure 2 montre très bien sur une coupe sagittale[1] la situation de la cellule ethmoïdale postérieure et ses rapports avec le trou optique, le nerf optique, le sillon optique et la

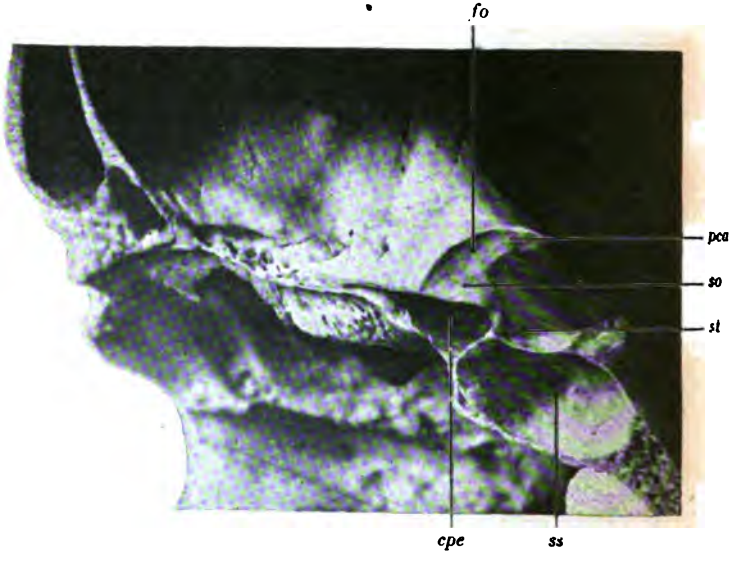

Fig. 2. — *Coupe sagittale : fo,* trou optique; *pca,* apophyse clinoïde antérieure; *st,* selle turcique; *so,* sillon optique; *ss,* sinus sphénoïdal; *cpe,* cellule ethmoïdale postérieure.

partie antérieure de la selle turcique; on voit le sinus sphénoïdal, assez grand d'ailleurs, ne présenter aucun rapport avec le trou, le canal et le nerf optique. Le sinus sphénoïdal a une longueur de 22 millimètres et une hauteur de 18 millimètres; la cellule ethmoïdale postérieure, une longueur de 30 millimètres et une largeur, à partir de la ligne médiane de 18 millimètres. Elle s'étend, au-dessous du sillon optique et du trou optique, dans la petite aile du sphénoïde, form

1. Les figures 2 à 9 présentent les préparations en grandeur naturelle.

toute la paroi du premier et la paroi médiale, inférieure et latérale, du canal du nerf optique.

La figure 3 montre, sur une coupe sagittale, les mêmes rapports de la cellule ethmoïdale postérieure. On voit la cavité sphénoïdale assez éloignée du sillon, du trou et du canal optiques, dont la cellule ethmoïdale postérieure est au con-

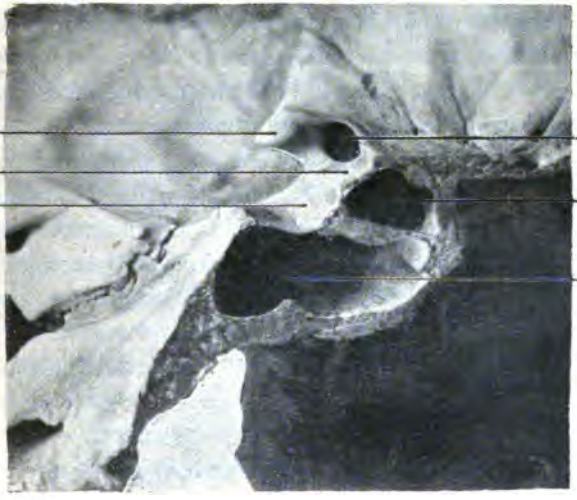

Fig. 3. — *Coupe sagittale : fo,* trou optique; *pca,* apophyse clinoïde antérieure; *st,* selle turcique; *so,* sillon optique; *ss,* sinus sphénoïdal; *cpe,* cellule ethmoïdale postérieure.

traire très rapprochée. La cavité sphénoïdale a une longueur de 25 millimètres, une hauteur de 15 millimètres et une largeur, à partir de la ligne médiane, de 15 millimètres. La cellule ethmoïdale postérieure a 11 millimètres de longueur, 13 millimètres de hauteur et 14 millimètres de largeur à partir de la ligne médiane. Elle forme toute la paroi du sillon optique et la paroi médiane et inférieure du canal optique.

J'ai, sur quelques crânes, ouvert le sinus sphénoïdal et la cellule ethmoïdale postérieure par la cavité cranienne. Je citerai d'abord les cas où la cellule ethmoïdale postérieure se trouve

dans la petite aile du sphénoïde et en rapport avec le canal du nerf optique.

1. On trouve de chaque côté une cellule ethmoïdale postérieure dans la région de la petite aile du sphénoïde. La cellule ethmoïdale postérieure du côté droit a 15 millimètres de longueur, 14 millimètres de largeur, 12 millimètres de hauteur et forme la paroi médiane du canal optique jusqu'au bord médian du trou optique; à gauche, cette cellule a 18 millimètres de longueur, 14 millimètres de largeur et 17 millimètres de hauteur et forme le tiers externe du sillon optique et la paroi médiane et inférieure du canal optique.

2. Il existe une cavité sphénoïdale ayant 20 millimètres de longueur, 15 millimètres de hauteur et autant de largeur, et de la substance osseuse au niveau de la selle turcique. Le sinus sphénoïdal s'étend, à gauche, de la selle turcique à la lame criblée, forme la paroi médiane et inférieure du canal du nerf optique gauche et se trouve en contact avec deux tiers du sillon optique. A droite, il existe une cellule ethmoïdale postérieure dans la petite aile du sphénoïde; cette cellule a 11 millimètres de diamètre, s'étend jusqu'au trou et au sillon optique droits et forme toute la paroi médiane et une partie de la paroi supérieure du canal optique.

3. Il existe à droite, dans la petite aile du sphénoïde, une cellule ethmoïdale postérieure, ayant 10 millimètres de longueur, 11 millimètres de largeur et 14 millimètres de hauteur et formant la paroi médiane du canal du nerf optique. Le sinus sphénoïdal droit a 25 millimètres de longueur, 15 millimètres de largeur et autant de hauteur, se trouve en contact avec le sillon optique et présente une épaisseur de 5 millimètres au niveau du trou optique. La cavité sphénoïdale gauche, d'une longueur de 22 millimètres, d'une largeur de 10 millimètres et d'une hauteur de 16 millimètres, s'étend dans la petite aile du sphénoïde, forme la paroi médiane du canal optique et présente une épaisseur de 1 millimètre au niveau du trou optique.

4. Il existe dans chacune des petites ailes du sphénoïde une cellule ethmoïdale postérieure, dont la droite a 16 millimètres de longueur, 14 millimètres de largeur et 15 millimètres de hauteur; la gauche, 12 millimètres de longueur, 10 millimètres de largeur et 15 millimètres de hauteur. Les cavités sphénoïdales forment la paroi du sillon optique, les cellules ethmoïdales postérieures, la paroi médiane du canal du nerf optique. A la hauteur du trou optique, la cloison de séparation s'étend en bas et en avant, entre le sinus sphénoïdal et la cellule ethmoïdale postérieure.

5. La petite aile du sphénoïde de chaque côté renferme une cellule ethmoïdale postérieure, dont la droite a 8 millimètres de diamètre et la gauche 12 millimètres de longueur et autant de largeur et 15 millimètres de hauteur. La cavité sphénoïdale droite a 30 millimètres de longueur, 20 millimètres de largeur et 25 millimètres de hauteur; les dimensions correspondantes de la cavité sphénoïdale gauche sont : 25 × 12 × 18 millimètres. Les cavités sphénoïdales forment la paroi du sillon optique, les cellules ethmoïdales postérieures, la paroi médiane du canal du nerf optique.

6. La petite aile sphénoïdale de chaque côté renferme une cellule ethmoïdale postérieure, dont la droite a 8 millimètres de longueur et autant de largeur et 14 millimètres de hauteur, la gauche 10 millimètres de longueur et autant de largeur sur 12 millimètres de hauteur. La longueur de la cavité sphénoïdale droite est de 23 millimètres, celle de la gauche de 18 millimètres. Les cavités sphénoïdales forment la paroi du sillon optique, les cellules ethmoïdales postérieures, la paroi médiane du canal du nerf optique.

7. On trouve une cellule ethmoïdale postérieure dans la petite aile du sphénoïde de chaque côté; la droite a 15 millimètres de longueur, 10 millimètres de largeur et 10 millimètres de hauteur; les dimensions correspondantes de la gauche sont : 12 × 15 × 15 millimètres. Les cavités sphénoïdales forment la paroi du sillon optique, les cellules ethmoïdales

postérieures la paroi médiane du canal optique; une mince cloison sépare ces deux cavités à la hauteur du trou optique.

8. La petite aile gauche du sphénoïde renferme une cellule ethmoïdale postérieure, ayant 15 millimètres de longueur, 12 millimètres de largeur et 15 millimètres de hauteur. La cavité sphénoïdale droite a 23 millimètres, la gauche 19 millimètres de longueur, les deux sillons et canaux optiques se confondent avec les cavités sphénoïdales, dont la gauche présente, à la hauteur du trou optique, une épaisseur de 2 millimètres.

9. La cavité sphénoïdale gauche a 27 millimètres de longueur, 20 millimètres de largeur, la droite 23 millimètres de longueur et 14 millimètres de largeur. Les cavités sphénoïdales forment la paroi du sillon optique et la paroi médiane et inférieure du canal optique.

10. La cavité sphénoïdale droite a 27 millimètres, la gauche 33 millimètres de longueur. De chaque côté, le sillon et le canal optique se confondent avec la cavité sphénoïdale correspondante.

11. La cavité sphénoïdale droite a 27 millimètres, la gauche 30 millimètres de longueur. Les cavités sphénoïdales forment la paroi du sillon optique. A la hauteur du trou optique, la paroi de la cavité sphénoïdale présente à droite une épaisseur de 3 millimètres, et à gauche de 4 millimètres.

12. La cavité sphénoïdale droite a 30 millimètres, la gauche 28 millimètres de longueur. La paroi du sillon optique et la paroi inférieure et médiane du canal optique sont formées par les cavités sphénoïdales.

Je mentionnerai encore quelques recherches relatives à des coupes frontales et sagittales et dans lesquelles le nerf optique a été trouvé dans le canal optique. La figure 4 montre très bien de chaque côté les rapports entre les cellules ethmoïdales postérieures *(cep)* et le nerf optique *(no)*. Les premières s'étendent jusqu'au trou optique et forment, de chaque côté, la paroi médiane et inférieure du canal optique. Au-dessous

de la paroi inférieure des cellules ethmoïdales postérieures, près de la ligne médiane, on voit les orifices *(os)* de la cavité

Fig. 4. — *Coupe frontale.* On voit, de chaque côté, les rapports entre la cellule ethmoïdale postérieure et le nerf et le canal du nerf optique : *no**, nerf optique; *cep**, cellule ethmoïdale la plus postérieure; *cep*, cellule ethmoïdale postérieure; *os*, orifice du sinus sphénoïdal au-dessus de la cellule ethmoïdale la plus postérieure; *cs*, cornet supérieur; *mns*, méat supérieur; *cm*, cornet moyen; *mnm*, méat moyen; *sm*, sinus maxillaire; *ci*, cornet inférieur; *mni*, méat inférieur; *p*, voûte palatine; *s*, cloison nasale.

sphénoïdale et la paroi antérieure extrêmement petite. Il n'existe pas de rapport entre les cavités sphénoïdales et les parois du canal optique.

Fig. 5. — *Coupe sagittale.* Rapports entre le nerf optique et son canal d'un côté, la cellule ethmoïdale postérieure de l'autre : *no,* nerf optique; *ci,* carotide interne; *cep*,* cellule ethmoïdale la plus postérieure; *cep,* cellule ethmoïdale postérieure; *cea,* cellule ethmoïdale antérieure; *dnf,* canal naso-frontal; *mns,* méat supérieur; *cm,* cornet moyen; *mnm,* méat moyen; *mni,* méat inférieur; *ci,* cornet inférieur.

La figure 5 présente une coupe sagittale qui montre bien les rapports entre la cellule ethmoïdale postérieure *(cep)* et le canal et le nerf optiques *(no).* La première a 35 millimètres

de longueur, 16 millimètres de hauteur et s'étend à 6 millimètres en arrière du canal optique.

Les figures 6 et 7 présentent deux coupes frontales d'un seul et même crâne dont l'intérêt consiste en ce qu'elles font

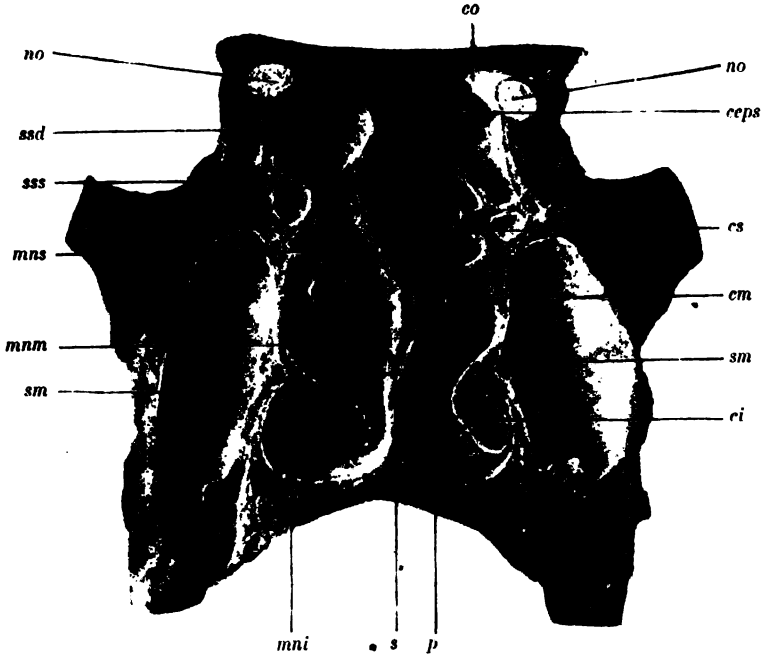

Fig. 6. — *Coupe frontale.* On voit le canal et le nerf optiques situés à droite dans la cavité sphénoïdale et à gauche dans la cellule ethmoïdale la plus postérieure : *no*, nerf optique; *co*, canal du nerf optique; *ceps*, cellule ethmoïdale la plus postérieure gauche; *ssd*, sinus sphénoïdal droit; *sss*, sinus sphénoïdal gauche; *mns*, méat supérieur; *cs*, cornet supérieur; *cm*, cornet moyen; *mnm*, méat moyen; *sm*, sinus maxillaire; *mni*, méat inférieur; *ci*, cornet inférieur; *s*, cloison nasale; *p*, voûte palatine.

voir sur le même crâne les rapports qui existent entre le nerf optique *(no)* et le canal optique *(co)* avec la cavité sphénoïdale *(sso)* d'un côté, et avec la cellule ethmoïdale postérieure *(cep)* d'un autre. Cette dernière *(cep)* a 28 millimètres de longueur, 30 millimètres de largeur, 26 millimètres de hauteur, le

canal du nerf optique est situé à 12 millimètres de cette cellule. La paroi médiane supérieure et inférieure du canal

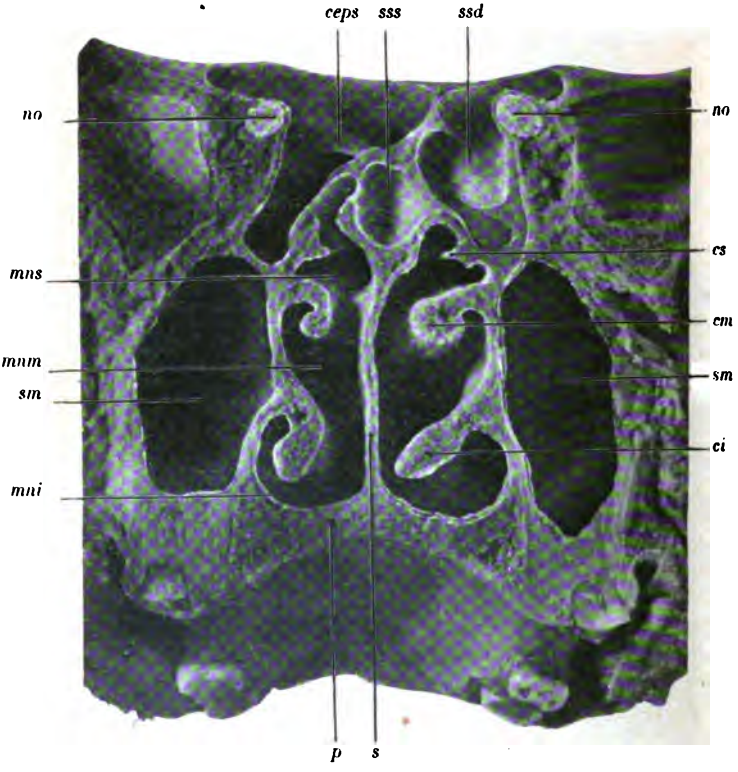

Fig. 7. — *Coupe frontale.* Partie antérieure de la coupe précédente montrant les rapports du nerf optique avec la cellule ethmoïdale la plus postérieure à gauche, et la cavité sphénoïdale à droite : *no*, nerf optique; *ceps*, cellule ethmoïdale la plus postérieure gauche; *sss*, paroi antérieure du sinus sphénoïdal gauche; *ssd*, sinus sphénoïdal droit; *cs*, cornet supérieur; *mns*, méat supérieur; *cm*, cornet moyen; *mnm*, méat moyen; *sm*, sinus maxillaire; *mni*, méat inférieur; *ci*, cornet inférieur; *s*, cloison nasale; *p*, voûte palatine.

optique est formée par la cellule ethmoïdale postérieure à gauche et par la cavité sphénoïdale à droite. Le sinus frontal s'étend de chaque côté en arrière vers la lamelle orbitaire

et est séparé par une mince cloison de la cavité sphénoïdale à droite, de la cellule ethmoïdale postérieure à gauche.

La figure 8 montre les rapports entre le nerf optique *(no)* et la cavité sphénoïdale *(ss)* de chaque côté. Les sinus sphé-

Fig. 8. — *Coupe frontale.* Rapports entre le nerf optique et le sinus sphénoïdal : *no,* nerf optique; *ss,* sinus sphénoïdal; *s,* cloison nasale; *e,* trompe d'Eustache; *p,* voûte palatine.

noïdaux s'étendent dans les petites ailes du sphénoïde et forment la paroi médiale du canal optique.

La figure 9 présente sur une coupe frontale les rapports entre le nerf optique gauche et la cavité sphénoïdale et la cellule ethmoïdale postérieure, et entre le même nerf et la partie postérieure du sinus frontal. La limite médiane du nerf optique *(no)* est formée par la paroi latérale du sinus

sphénoïdal *(ss)*, sa limite supérieure par la paroi inférieure de la cellule ethmoïdale postérieure *(cep)*. Il existe une cloison commune à cette dernière et à la partie postérieure du sinus frontal *(sf)*.

J'avais eu à ma disposition plus de vingt crânes. Dans tous ces cas, la longueur du sinus sphénoïdal oscillait entre 11 et 33 millimètres, sa largeur entre 10 et 22 millimètres, sa hauteur entre 10 et 16 millimètres; la longueur de la cellule ethmoïdale postérieure entre 8 et 30 millimètres, sa largeur entre 8 et 40 millimètres, sa hauteur entre 10 et 26 millimètres. Six fois, la cellule ethmoïdale était située dans la petite aile du sphénoïde de chaque côté, et dix fois, cette disposition était unilatérale. Dans 5 cas j'ai trouvé la cavité sphénoïdale dans la région de la petite aile.

Dans les 6 cas où les deux cellules ethmoïdales postérieures étaient situées dans les petites ailes correspondantes, il existait un rapport intime entre cette cellule et le nerf optique; elle formait dans tous les cas la paroi médiane du canal optique. Dans 2 cas, elle faisait également partie de la paroi inférieure, et dans 2 autres cas, elle constituait en même temps le sillon optique. Sur trois demi-crânes, la cellule ethmoïdale postérieure formait à elle seule les parois du sillon optique, du canal et du trou du nerf optique. Dans 7 cas, la cellule ethmoïdale postérieure d'un seul côté se trouvait dans la petite aile du sphénoïde; sur le nombre, elle formait 5 fois la paroi médiane du canal du nerf optique du même côté; dans 1 cas, la paroi supérieure du canal optique se trouvait en rapport avec la cellule ethmoïdale postérieure et, dans un dernier cas, il n'existait aucun rapport de ce genre. Du côté où la cellule ethmoïdale postérieure faisait défaut, la cavité sphénoïdale formait la paroi du canal optique dans 5 cas et, dans 2 autres cas, la cavité sphénoïdale de chaque côté se trouvait en rapport avec le canal du nerf optique. Dans 6 cas, les cavités sphénoïdales s'étendaient dans la petite aile du sphénoïde et formaient la paroi du

canal du nerf optique. L'épaisseur de la paroi de la cavité sphénoïdale au niveau du trou optique ne dépasse pas, le plus souvent, celle d'une feuille de papier; la paroi du canal

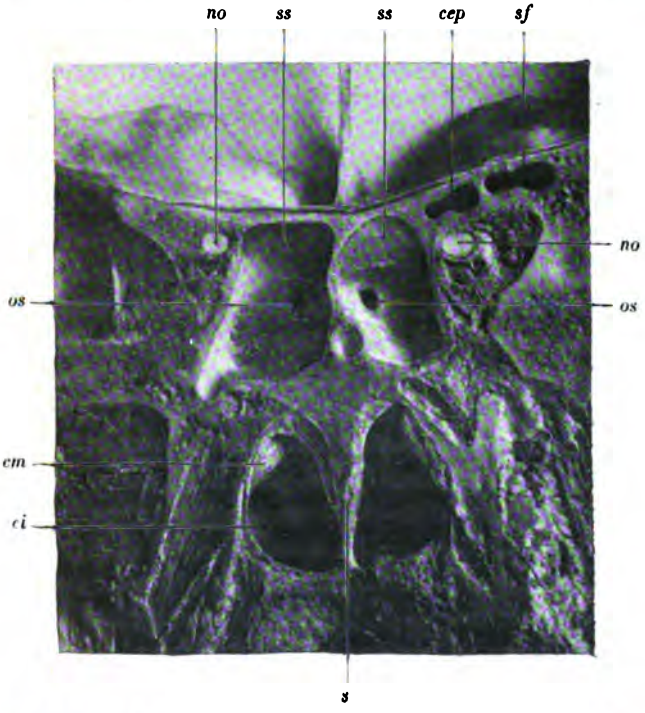

Fig. 9. — *Coupe frontale.* Rapports entre le nerf optique gauche et le sinus sphénoïdal, entre le nerf droit et le sinus sphénoïdal, le sinus frontal et la cellule ethmoïdale la plus postérieure : *no*, nerf optique; *ss*, sinus sphénoïdal; *cep*, cellule ethmoïdale la plus postérieure; *sf*, sinus frontal; *os*, orifice du sinus sphénoïdal; *cm*, cornet moyen; *ci*, cornet inférieur; *s*, cloison nasale.

optique atteint à peine cette épaisseur dans les cas où elle est formée par la cellule ethmoïdale postérieure. Dans 3 cas, j'ai constaté des différences sensibles au point de vue de l'épaisseur de la paroi de la cavité sphénoïdale au niveau du trou optique; dans 1 cas, elle avait, à gauche, une épaisseur de 2 millimètres,

à droite, celle d'une feuille de papier ; dans un autre, 1 millimètre d'épaisseur à gauche, celled'une feuille de papier à droite ; dans le troisième, enfin, 3 millimètres d'épaisseur à droite et 4 millimètres à gauche. Berger et Tyrmann[1] citent 2 cas, dont un où la paroi de la cavité sphénoïdale avait 4 à 6 millimètres d'épaisseur, et un autre où elle avait 7 millimètres d'épaisseur d'un côté et celle d'une feuille de papier de l'autre.

Ces recherches montrent que la cellule ethmoïdale postérieure s'observe souvent dans la région de la petite aile et qu'elle se trouve en rapport étroit avec le canal du nerf optique et le sillon optique. Ces rapports, ainsi que ses dimensions et sa position, lui communiquent une importance clinique, attendu que, jusqu'ici, on ne pensait qu'à une affection du sinus sphénoïdal toutes les fois qu'on se trouvait en présence d'une affection canaliculaire du nerf optique.

Berger et Tyrmann[2] ont attiré l'attention sur les rapports qui existent entre les affections du sinus sphénoïdal et la cécité et ont réuni tous les cas publiés jusqu'en 1886. Ils citent 23 cas, dont 6 de cécité consécutive à la carie des os du sphénoïde, dans tous les autres la cécité ayant eu pour cause l'existence d'une tumeur. Mais, en citant cette statistique, ils font observer que « dans un grand nombre de cas de carie du corps du sphénoïde ou de tumeur, les malades n'avaient présenté jusqu'à la mort aucun trouble visuel ». Panas[3] cite la même statistique, à laquelle il ajoute 3 cas personnels. D'une façon générale, les traités des maladies des yeux et du nez ne font observer qu'en passant que les affections du sinus sphénoïdal peuvent être suivies de cécité ou de troubles de la vue, grâce à la participation des nerfs optiques situés dans leur voisinage. Mendel[4] a examiné un grand nombre de malades du professeur Hirschberg et trouvé

1. *Die Krankeiten der Keilbeinhöhle und des Siebbeinlabyrinthes, etc.* Wiesbaden, 1886.
2. *Loc. cit.*
3. *Traité des maladies des yeux*, 1894.
4. *Centrabl. f. Augenheilk.*, 1901.

que « dans presque la moitié des cas l'inflammation unilatérale du nerf optique était d'origine nasale, au sens large du mot ». Il fait observer que la *congestion papillaire* unilatérale est le plus souvent une affection orbitaire, la bilatérale une affection intra-cranienne. Il existe également des affections bilatérales du nerf optique à la suite d'un empyème ethmoïdal. Lapersonne[1] s'exprime de la façon suivante : « La névrite optique s'observe rarement dans la sinusite frontale, un peu plus souvent dans les sinusites maxillaires ou ethmoïdales, mais elle est surtout la manifestation de la sinusite sphénoïdale. Un caractère capital de cette névrite, purement sinusienne, c'est d'être unilatérale. Quoique, à la rigueur, les deux nerfs puissent être touchés dans les canaux optiques par une double sinusite sphénoïdale, une névrite œdémateuse double doit plutôt nous faire songer à un processus intra-cranien.

En ce qui concerne l'étiologie en général, les ophtalmologistes connaissent une série de causes qui ont pour effet une névrite optique, une atrophie du nerf optique et qui n'ont rien de commun avec les affections sinusiennes. Nous connaissons également des modifications intra-craniennes indépendantes du sinus.

Au point de vue de la cavité sphénoïdale, nous trouvons mentionnés parmi les facteurs étiologiques : l'empyème, la carie, la nécrose, les déhiscences, les tumeurs et les traumatismes. Les déhiscences ont déjà été décrites par Zuckerkandl ; Gallmaerts[2] a trouvé les déhiscences de la paroi du canal optique deux fois sur 200 cas et Holmes[3] deux fois sur 50 cas. Les traumatismes et les tumeurs dans la région du nerf optique fournissent l'explication du rapport nasal et sont confirmées par l'autopsie. Les empyèmes, la carie et la nécrose se trouvent souvent en rapport avec des troubles visuels et des lésions du nerf optique. Dans quelques cas, l'autopsie a fourni la preuve

1. *Compte rendu de la Soc. franç. d'ophtalmol.*, 1902.
2. *Annales d'oculist.*, 1900.
3. *Archiv. of Ophthalm.*, 1896.

de l'affection sphénoïdale et du rapport causal. Dans d'autres cas, il ne s'agit que d'une supposition et on a souvent observé des modifications plus ou moins importantes du sinus sphénoïdal, non accompagnées de troubles visuels.

Dans le cas de Reinhardt[1], où il s'agissait en réalité d'un cancroïde du maxillaire supérieur, la base du crâne présentait une carie assez étendue, particulièrement prononcée au niveau de la selle turcique, le corps du sphénoïde était tellement ramolli qu'on pouvait le couper avec un couteau. A l'autopsie on trouva les nerfs optique et olfactif sains. Berger et Tyrmann citent également un cas d'élimination lente de parties isolées du corps du sphénoïde, avec méningite finale, sans que le malade eût jamais des troubles visuels.

Baratoux[2] décrit un cas où une grande partie du sphénoïde a été éliminée par le nez, sans qu'il s'ensuivît aucun trouble visuel. Hajek observa, dans quelques cas, des destructions considérables de la paroi antérieure de la cavité sphénoïdale, d'origine syphilitique, sans aucun symptôme intéressant. Nous avons observé à notre tour des cas d'empyème et de carie de la cavité sphénoïdale, sans troubles visuels.

Flatau[3] cite 26 cas d'empyème et de carie du sinus sphénoïdal, sans mentionner aucun trouble visuel. Foucher[4] décrit un cas de nécrose des cornets et du sinus sphénoïdal chez une jeune fille de quinze ans; la malade avait suivi le traitement antisyphilitique, des séquestres osseux s'étaient éliminés, et jusqu'à la mort on n'avait observé aucun trouble visuel.

On voit que si nous possédons quelques observations où le rapport causal entre l'empyème ou la carie du sinus sphénoïdal et les lésions des nerfs optiques et de leurs gaines paraît démontré, nous en connaissons d'autres où ce rapport

1. *Virchow's Archiv*, XVI.
2. *Progrès médical*, 1883.
3. *Internat. Centralbl. f. Laryngol.*, 1894-1895.
4. *Internat. Centralbl. f. Laryngol.*, 1897.

n'existe pas. Nous voulons seulement insister sur ce fait, sans entrer dans les détails de chaque observation. La question présente beaucoup de lacunes et exige encore des démonstrations cliniques et nécroscopiques. Ce chapitre si important et si intéressant demande aussi des observations cliniques précises et irréprochables et des données anatomo-pathologiques. L'analyse critique des cas publiés nous autorise à admettre l'existence d'un rapport causal entre les affections du sinus sphénoïdal et celles du nerf optique dans quelques cas seulement, mais ce rapport et les conclusions qu'on en tire pour l'explication des troubles visuels existants ont besoin d'une correction qui consiste à tenir compte de l'affection possible de la cellule ethmoïdale postérieure. Les rapports exposés plus haut entre cette cellule et le nerf optique nous expliquent les résultats négatifs au point de vue des troubles visuels qu'on constate souvent dans l'empyème, la carie et la nécrose du sinus sphénoïdal. Nos recherches ont montré également que la paroi du sinus sphénoïdal présente, au niveau du trou optique, une épaisseur variable, tandis que l'épaisseur de la paroi du canal optique ne dépasse jamais, lorsque cette paroi est formée par la cellule ethmoïdale postérieure, celle d'une feuille de papier. Cette épaisseur de la paroi du sinus sphénoïdal peut être d'une certaine importance, lors de la propagation du processus morbide du sinus sphénoïdal au canal optique et à la gaine du nerf optique. En ce qui concerne enfin l'affirmation des ophtalmologistes, d'après laquelle la névrite et l'atrophie optiques unilatérales constitueraient une manifestation caractéristique des affections du sinus sphénoïdal, elle trouve son explication, après nos recherches, dans ce fait qu'il est rare que la cavité sphénoïdale où la cellule ethmoïdale se trouve en rapport avec le canal du nerf optique des deux côtés à la fois et qu'on observe plus fréquemment des rapports entre le nerf optique d'un côté et le sinus et entre celui de l'autre côté et la cellule, ou encore entre le nerf avec soit le sinus, soit la cellule, mais

toujours d'un seul côté. C'est ce qui explique les troubles visuels unilatéraux, et on doit tenir compte simultanément et des sinus et de la cellule et soumettre l'un et l'autre à un examen approfondi. Déjà Douglass avait insisté sur les difficultés et l'importance que présente le traitement des cellules ethmoïdales postérieures, et M. Hajek a attiré l'attention sur les difficultés que présente le diagnostic différentiel entre les empyèmes sphénoïdaux et ceux des cellules ethmoïdales postérieures; et c'est en nous basant sur nos recherches personnelles que nous avons voulu, à notre tour, soumettre aux confrères spécialistes ces quelques considérations sur les rapports qui existent entre le nerf optique et le sinus sphénoïdal, surtout entre le premier et la cellule ethmoïdale postérieure, et leur faire sentir l'importance que présentent le diagnostic et le traitement de ces cavités.

SOCIÉTÉ DES MÉDECINS RUSSES
DE SAINT-PÉTERSBOURG

Séance du 9 janvier 1903.

M. N. B. Belogolovov. — **Un cas de rhinosclérome** *(Scleroma respiratorium).*

L'auteur fait d'abord l'historique des différentes théories du développement de cette affection et montre que la question de spécificité du bacille du rhinosclérome et de son identité avec le bacille de Friedlander et ceux de l'ozène n'est pas suffisamment élucidée.

La malade, jeune paysanne de dix-neuf ans, descend de parents bien portants; dans sa famille, personne n'a jamais été atteint d'affection nasale; elle-même n'a jamais été malade. Tousse depuis deux ans; la respiration nasale est gênée depuis longtemps. Entre à l'hôpital, en juillet 1902, où elle reste deux mois et suit un traitement mercuriel qui ne donne d'ailleurs aucun résultat. N'a jamais souffert de douleurs dans le nez, mais éprouve une sensation de sécheresse dans la gorge. Le 29 septembre, le professeur Simanovski porte le diagnostic de rhinosclérome,

La malade est d'une nutrition parfaite; sa santé générale paraît bonne. La moitié droite du nez est tuméfiée; les narines se rétrécissent profondément sous forme d'entonnoir; les ailes du nez sont indurées mais viennent néanmoins en contact de la cloison. La portion cartilagineuse du nez jusqu'aux os propres est considérablement indurée; la palpation est indolente.

La rhinoscopie antérieure montre du côté droit du nez une tuméfaction de la cloison, du plancher du nez et du cornet inférieur; toutes ces parties forment une masse compacte, légèrement mamelonnée, de coloration rouge foncé; en haut, seulement, on voit un petit orifice en forme de fente laissant passer une sonde jusqu'à la paroi postérieure du pharynx. Le toucher des nodosités avec la sonde est douloureux. Le même tableau, mais cependant à un degré moindre, existe du côté gauche, où le cornet moyen est indemne et la fosse nasale perméable. Le sens olfactif est conservé des deux côtés. A la rhinoscopie postérieure on aperçoit des deux côtés de la cloison une tuméfaction mamelonnée considérable, laissant en haut des intervalles en fente. Pas d'amygdales palatines. Derrière les piliers postérieurs et dans la substance de ces derniers existe un processus scléromateux s'étendant de haut en bas. Hyperémie considérable de l'arrière-gorge et du pharynx. Le contact avec une sonde des piliers postérieurs provoque une violente douleur. Le larynx à la palpation extérieure n'est pas douloureux. Les cordes vocales sont légèrement rosées; au-dessous de celles-ci, on aperçoit, à l'inspiration, une tuméfaction descendant en bas sous forme d'entonnoir et couverte de croûtes jaunâtres. Pour le passage de l'air il reste une fente étroite. L'infiltration est plus prononcée à gauche. L'examen microscopique d'un fragment de la tumeur du pilier postérieur droit a décelé les caractères typiques du rhinosclérome. Dans les préparations on trouve des éléments cellulaires, une hyperplasie du tissu conjonctif et des cellules de Mickulicz remplies de bacilles. Par places, on rencontre des corpuscules hyalins. Le mucus nasal, cultivé sur agar-agar, a donné une culture de diplobacilles. L'examen du sang pour le microorganisme a donné un résultat négatif.

M. Tchemolossov rapporte un cas extrêmement rare de sclérome de la conjonctive de la paupière supérieure, observé par lui à la clinique ophtalmologique de Moscou.

M. N. P. Simanovski dit que les particularités anatomo-pathologiques du rhinosclérome, dans sa phase initiale, dépendent de son point d'éclosion, ce qui fait qu'elles ne sont pas toujours identiques, mais qu'à la fin la lésion devient diffuse et prend son caractère typique. Dans les cellules

distendues se forment des vides où l'on voit apparaître les microorganismes caractéristiques, les soi-disant cellules de Mickulicz. Autour d'elles se disposent les cellules des premiers stades de l'affection, les corpuscules hyalins; la tumeur prend une consistance dure, d'une dureté osseuse. A côté de ces cellules, on trouve des éléments conjonctifs et des granulations, et l'ensemble donne à la tumeur un aspect caractéristique de granulome. Ces tumeurs envahissent le voile du palais, l'épiglotte, la luette. Les piliers d'arrondis deviennent droits et finissent par disparaître en se confondant avec la paroi postérieure du pharynx. En même temps, se développe une laryngite sous-glottique. Ces phénomènes (atrésie du pharynx et des fosses nasales, et laryngite sous-glottique) sont les caractéristiques du rhino-sclérome. Le processus a une tendance à se propager en bas, vers la trachée, et rien ne peut l'arrêter dans sa marche. Il est donc de la plus haute importance de pouvoir faire un diagnostic précoce de l'affection; pour cela, les cultures de mucus nasal sur agar-agar seront d'un grand secours.

M. Chepovalenkov demande si, au lieu des voies supérieures, le processus peut commencer par les voies aériennes inférieures?

M. Simanovski, en réponse, signale la monographie de Schröder, où sont relatés quelques cas de sclérome primitif de la trachée; mais, en général, il est extrêmement difficile de faire le diagnostic de ces cas et, dans la plupart des cas, ils sont inconnus. (D'après *Rousski Vratch*, n. II, 1903.)

Dr Trivas.

BIBLIOGRAPHIE

Maladies du larynx, du nez et des oreilles, par le Dr André Castex, 2e édition, avec 264 figures dans le texte.

M. Castex vient de faire paraître la deuxième édition, revue et augmentée, de son livre sur les *Maladies du larynx, du nez et des oreilles.*

Ce livre ne constitue ni un traité complet ni un simple *vade-mecum*, il tient de l'un et de l'autre, l'auteur s'étendant volontiers sur certains chapitres qui lui sont plus familiers et passant un peu plus rapidement sur d'autres.

C'est dire que l'ouvrage de M. Castex s'adresse moins au spécialiste qu'au praticien général qui désire avoir une teinte des affections oto-rhino-laryngologiques.

L'auteur a soin, du reste, d'en informer le lecteur dans sa préface. S'il a conservé à sa seconde édition des dimen-

sions restreintes, c'est afin de ne pas décourager ceux qui désirent s'initier à l'étude de ces spécialités.

Quand on suit l'ordre des chapitres, on est quelquefois étonné de leur succession, surtout dans les affections auriculaires, mais M. Castex veut bien, dès le début, répondre à cette objection : « Le choix des chapitres et leur ordre de succession m'ont été dictés, dit-il, bien plus par les nécessités de la pratique que par les conventions admises. »

Nous n'essaierons pas une analyse, même succincte, de ces chapitres, cela nous entraînerait trop loin. Nous nous bornerons à indiquer la division générale de l'ouvrage, afin d'en montrer les grandes lignes.

M. Castex divise son livre en huit parties d'importance fort inégale, puisque les quatre dernières ne comprennent à elles toutes que vingt-cinq pages, alors que les quatre premières en contiennent huit cent soixante-quinze.

La première partie traite des maladies du pharynx en sept chapitres intitulés successivement : 1) Examen de la bouche et du pharynx; 2) Pharyngites; 3) Ulcérations du pharynx; 4) Amygdalites et abcès amygdaliens; 5) Hypertrophie des amygdales; 6) Maladies de l'amygdale linguale; 7) Mycosis du pharynx.

Les affections du larynx se subdivisent en seize chapitres : elles forment la deuxième partie de l'ouvrage. L'auteur a ajouté dans la deuxième édition les infections du larynx, l'intubation, la pathologie de la région sus-glottique et de la trachée. Les maladies de la voix y sont étudiées très longuement.

Nous passons ensuite aux affections du nez et de ses cavités annexes, puis à celles de l'oreille. Une vue d'ensemble sur l'exposé de la chirurgie de ces cavités, chirurgie qui a pris, de nos jours, une importance si considérable dans notre spécialité, nous oblige à confesser que nous ne partageons pas toujours la manière de voir pas plus que la manière de faire de notre collègue parisien.

Si la description des méthodes opératoires sur l'apophyse mastoïde a été un peu écourtée, c'est que M. Castex a plutôt

en vue d'apprendre les indications de l'intervention que le manuel opératoire.

La cinquième partie est consacrée à l'étude de l'asepsie et de l'antisepsie en oto-rhino-laryngologie.

Dans une sixième partie, l'auteur passe en revue le traitement hydro-minéral dans les affections du larynx, des oreilles et du nez.

Dans le septième chapitre, il étudie les indications et les contre-indications du traitement marin; enfin, une sorte d'*addendum*, qui forme le huitième chapitre, contient un certain nombre de formules recueillies un peu partout et applicables à ces trois spécialités.

Tel est cet ouvrage de vulgarisation qui est appelé surtout à rendre service aux praticiens généraux auxquels il s'adresse plus particulièrement. (Paris, librairie Baillière et fils, 1903.)

Dr BRINDEL.

Les maladies inflammatoires des cavités accessoires du nez; pathologie et thérapeutique *(Pathologie und Therapie der entzündlichen Erkrankungen der Nebenhöhlen der Nase)*, par le Dr HAJEK, 2e édition.

Le texte de la nouvelle édition a subi plusieurs modifications. Ainsi, le chapitre qui traite de la cure radicale des sinusites frontales et maxillaires a été complètement remanié et mis à jour d'après les publications les plus récentes. Les figures ont été augmentées d'une quinzaine. Rien à signaler au chapitre de l'étiologie de l'ozène : il est resté à peu près ce qu'il était avant; la question ne semble donc pas avoir fait un pas de plus dans ces dernières années. A relever l'observation plutôt déconcertante pour le praticien que les anatomo-pathologistes n'arrivent pas toujours à trouver le foyer de sécrétion, parce que les lésions sont souvent peu apparentes.

D'après Hajek, le foyer qui suppure s'entourerait d'une plaque de rhinite hypertrophique et, seule, la place où se collent les croûtes s'atrophierait; on ne comprend pas très bien pourquoi une seule et même affection donne lieu à deux lésions si différentes l'une de l'autre.

Le traité de l'auteur viennois est à consulter par quiconque voudra se renseigner à fond sur la partie la plus intéressante et la plus difficile de la rhinologie. Du reste, le fait que la première édition a été épuisée au bout de trois ans prouve assez le succès de l'ouvrage. Dr Bertemes.

ANALYSES DE THESES

Contribution à l'étude des papillomes du nez, par M. H. Maraspini.

Dans son historique, l'auteur fait ressortir la rareté des papillomes du nez, et, après avoir cité l'opinion et la classification adoptée par les différents anatomo-pathologistes, il donne la manière dont il envisage les papillomes. L'examen clinique est sujet à de graves erreurs; l'examen histologique est nécessaire pour affirmer la nature papillomateuse d'une tumeur présentant tous les signes physiques d'un papillome. Cette tumeur se rencontre sur différents points des fosses nasales; mais, le plus souvent, sur la cloison. L'irritation mécanique ou inflammatoire, les traumatismes, l'inflammation chronique de la pituitaire, l'action du tabac à priser sont autant de facteurs étiologiques. Moure a fait ressortir la fréquence des papillomes chez les malades porteurs de coryza atrophique.

Les symptômes ont une grande analogie avec ceux qu'on rencontre dans le cas de polypes muqueux des fosses nasales; cependant, le papillome est moins volumineux que le polype; il gêne moins la déglutition et retentit rarement sur l'audition; par contre, les épistaxis sont plus fréquentes.

Le papillome est généralement grisâtre, tirant même sur le rouge; son aspect est mûriforme; il est généralement mobile, saigne au moindre contact et peut s'ulcérer, donnant lieu ainsi à un écoulement sanguinolent et fétide.

Les papillomes n'ont aucun signe pathognomonique; il y a lieu cependant de songer au coryza chronique, aux corps étrangers, calculs des fosses nasales; aux polypes muqueux, qui ne s'insèrent jamais sur le plancher; enfin, aux tumeurs

malignes et à l'épithélioma, qui retentit sur l'état général et, contrairement au papillome, s'accompagne d'adénopathie. Le diagnostic devient difficile entre les papillomes et l'hypertrophie de la muqueuse pituitaire.

Le pronostic n'est pas grave, car le papillome est le plus souvent bénin, mais la récidive n'est pas exceptionnelle.

Le traitement visera deux buts : ablation de la tumeur à l'anse galvanique de préférence, suivie d'une cautérisation destinée à empêcher la récidive. Suivent plusieurs observations, la plupart de papillomes de la cloison. (Thèse de Lyon, 1902.) Dr Mercier Bellevue.

De la rhinotomie sous-labiale, par le Dr Gaston Galand.

Après avoir fait l'historique de l'opération, l'auteur montre comment, dans nombreux cas, les orifices naturels ne permettent pas d'avoir une voie assez large. Il fallait donc trouver un procédé qui donnât un vaste et libre accès dans les fosses nasales. C'est à ce procédé que l'auteur, avec le Dr Chalot, a donné le nom de « rhinotomie sous-labiale ».

La technique opératoire des anciennes rhinotomies est difficile, dangereuse, ne donnant pas un jour suffisant et, ce qui est plus important, laissant une cicatrice apparente et très disgracieuse.

La rhinotomie sous-labiale, au contraire, ne donne pas prise à toutes ces critiques : elle offre des avantages évidents : elle est simple et facilite l'opération principale, car elle donne beaucoup de jour et permet d'agir plus librement et, par suite, plus rapidement et plus sûrement dans la cavité; elle ne touche pas au squelette; évite l'hémorragie sérieuse et gênante pour l'opérateur; enfin, elle ne laisse pas de cicatrice visible. Malgré ces nombreux avantages, la rhinotomie sous-labiale n'est pas applicable à tous les cas et ne condamne point à l'oubli les voies naturelles ou l'ouverture naturelle des narines pour certaines opérations.

L'opération de Rouge, en effet, a des contre-indications parfaitement définies. Employée dans le traitement de l'ozène, elle n'a pas donné de meilleurs résultats que le traitement par les voies naturelles. Dans l'extirpation de polypes,

dans les cas de syphilis tertiaire, dans l'extirpation de polypes naso-pharyngiens, il est inutile d'avoir recours à un délabrement pareil. Employée par certains comme moyen d'exploration, on peut lui reprocher de pousser trop loin les limites de la chirurgie exploratrice. L'opération de Rouge ne paraît présenter aucun avantage lorsqu'elle s'adresse aux cavités accessoires : sinus frontal, sinus maxillaire ou cellules ethmoïdales : « laissons donc le nez en place et n'allons pas compléter le traumatisme déjà considérable par un vaste décollement des parties molles de la face. »

Par contre, il est certains cas où l'opération de Rouge est nettement indiquée. En présence de séquestres volumineux, d'ostéomes très durs et difficiles à enlever par les voies naturelles, soit à cause de leur volume, soit à cause de leur enclavement exact dans les fosses nasales, la rhinotomie sous-labiale permettra une extirpation complète et relativement facile. Nous userons encore des nombreux avantages offerts par la rhinotomie sous-labiale dans l'extirpation des tumeurs malignes, lorsque, pour avoir quelque chance de succès, il faut une ablation complète, radicale, portant jusque sur le point d'implantation de la tumeur. N'y aurait-il pas lieu d'avoir recours à ce procédé dans le traitement chirurgical de la sinusite sphénoïdale? Enfin, la rhinotomie sous-labiale sera justifiée dans tous les cas de déviation de la cloison avec sténose.

L'opération comprend quatre temps :

1° Incision de la muqueuse dans le sillon gingivo-labial;

2° Décollement des parties molles et mise à nu de l'ouverture antérieure des fosses nasales;

3° Recherche et attaque de la lésion;

4° Toilette et pansement de la plaie.

Les soins consécutifs sont ceux de toute autre intervention chirurgicale; le malade n'a que peu de réaction, mais devra continuer l'antisepsie nasale et buccale.

L'auteur croit que la rhinotomie médiane et l'opération d'Ollier sont les deux seules dignes d'être mises en parallèle avec la rhinotomie sous-labiale : celle-ci a des avantages incontestables qui ne devront pas, cependant, pousser le

rhinologiste à ne plus se servir des orifices naturels pour l'examen et les interventions, mais qui devront le pousser à y avoir recours lorsqu'il faudra une opération préliminaire où les *desiderata* du malade et du chirurgien rentreront en ligne de compte. (Thèse de Paris, 5 fév. 1902, n° 165.)

Dr Mercier Bellevue.

REVUE GÉNÉRALE ET ANALYSES

BOUCHE ET PHARYNX BUCCAL

Syphilis ecthymateuse et ulcéreuse (malade de la clinique du professeur Gailleton, présenté par M. Bouveyron).

Eruptions ecthymateuses généralisées, et, sur le voile du palais, à droite, ulcération déchiquetée recouverte d'un enduit gris brunâtre.

La syphilis de ce malade remonte à 1901, époque à laquelle il présenta des phénomènes généraux : lassitude, fièvre, adénopathie sous-maxillaire gauche, de l'hypertrophie amygdalienne, de la dysphagie. Depuis, séjours fréquents à la clinique, tantôt pour plaques d'ecthyma, tantôt pour lésions ulcéreuses de l'amygdale.

En somme, il s'agit d'une syphilis grave d'emblée, sans qu'on en ait pu trouver la porte d'entrée. M. Gailleton penchait pour un chancre de l'amygdale, mais sans en avoir la preuve. (*Lyon méd.*, 25 janv. 1903.) Dr Dieu.

LARYNX ET TRACHÉE

Un cas de tuberculose des ganglions bronchiques avec perforation des bronches, guéri par la trachéotomie *(Et Tielfelde af Bronchialglandeltuberculose med Perforation til Brochus, helbredet med Tracheotomi)*, par le Dr V. Schaldemose.

Il s'agit d'un enfant de quatre ans qui était malade depuis cinq mois.

Le 25 mai 1900, il est admis à l'hôpital avec le diagnostic de tumeur de la région sous-glottique. Il n'avait pas de fièvre, et la respiration était normale tant que l'enfant restait au repos; mais, dès qu'il faisait un léger mouvement,

il était pris de dyspnée intense. Deux jours plus tard, on pratique la trachéotomie qui fut sans effet, la respiration restant aussi gênée et bruyante qu'avant. Cependant la respiration subit une amélioration progressive, au point que deux mois plus tard on put enlever la canule. L'enfant paraissait alors en très bonne santé, n'avait ni dyspnée ni toux; mais, soixante heures plus tard, il fut pris, à la suite d'un accès de toux, d'une dyspnée inquiétante. Une canule introduite aussitôt dans la plaie trachéale étant restée sans effet, on glissa dans la trachée une sonde élastique, ce qui procura une amélioration immédiate. Quelques jours plus tard, on essaya d'extraire la sonde, mais l'enfant fut pris aussitôt d'un accès de dyspnée intense. On endort l'enfant, on ouvre la trachée, on introduit une pince jusqu'au niveau de la bifurcation, et on ramène, après beaucoup d'efforts, un corps étranger. La respiration devint immédiatement normale. Le corps étranger était composé de tissu ganglionnaire caséifié et de bacilles tuberculeux. Le deuxième, le huitième et le neuvième jour après cette dernière opération, l'enfant eut encore des accès de suffocation qui se sont terminés par l'expectoration de masses caséeuses. Le 1er septembre, la guérison était complète. (*Hospitalstidende*, n° 22, p. 561, 1902.) SOPHUS BENTZEN.

Dyspnée par compression de la trachée; hypertrophie du thymus; trachéotomie; mort au dixième jour, par MM. PUJEBET et DERVAUX.

Il s'agit d'un enfant de deux ans atteint d'une dyspnée intense avec tirage très accentué, voix rauque, étouffée, sans aucune lésion de la gorge suffisante pour expliquer ces symptômes. On pense à une diphtérie ascendante et on pratique le tubage. Cette opération n'ayant produit aucun résultat, on pratiqua la trachéotomie. Une canule très longue est alors placée et amène un soulagement très marqué, mais, au moment de la remise en place de l'instrument, que l'on avait sorti pour le nettoyer, le malade meurt d'une hémorragie foudroyante.

A l'autopsie, on trouve le système ganglionnaire hypertrophié, surtout au cou et autour de la trachée. La trachée

présente une grande altération, dont le fond est constitué par le thymus manifestement hypertrophié. Il s'agissait d'une compression trachéale par hypertrophie du thymus. Les auteurs insistent sur la coïncidence fréquente des faits de ce genre avec l'hypertrophie lymphoïde de la partie sus-diaphragmatique, au moins, de l'individu. Ils pensent que l'ulcération trachéale ne doit pas être attribuée, dans leur cas, exclusivement au bec de la canule en ébonite, très légère; cette lésion devait exister précédemment; il devait y avoir là une cause de moindre résistance, sinon une ulcération déjà commencée. (*Journ. des sciences méd. de Lille*, n° 7, fév.° 1903.)

Dr F. Ardenne.

OREILLES

Relevé statistique de 183 opérations pratiquées sur la mastoïde *(Case-book record of 183 operations on the mastoid bone)*, par M. Levi Jay Hammond, de Philadelphie.

Ce relevé porte sur 183 opérations pratiquées sur la mastoïde ces douze dernières années. La moyenne des guérisons définitives reste élevée; 4 malades seulement ne furent pas améliorés. Le premier fut revu quatre mois après l'opération. A la suite d'un refroidissement, son oreille avait recommencé à suppurer. Le second dut être réopéré, ainsi que le troisième, pour une suppuration de l'antre. Le quatrième malade, enfin, suppurait encore lors de sa dernière consultation.

Dans 2 cas, l'opération porta sur les deux mastoïdes.

35 fois la mastoïdite était consécutive à des suppurations de l'antre et de l'attique. Ces mastoïdites secondaires guérirent plus lentement que les mastoïdites primitives. Pour le drainage, on combina la voie tympanique et la voie post-auriculaire.

Depuis 1898, dans toutes les opérations faites pour les suppurations de l'antre et de l'attique, on ferme l'incision rétro-auriculaire à la fin de l'opération, et le drainage est assuré grâce à une contre-ouverture pratiquée dans le conduit auditif, en regard de l'ouverture osseuse.

Le drainage des mastoïdites aiguës opérées de bonne heure n'est fait qu'au moyen d'une simple mèche de gaze.

La convalescence ne dura jamais plus de deux ou trois semaines.

10 fois l'examen bactériologique du pus fut pratiqué. Le streptocoque dominait dans le pus de la mastoïdite, alors que le pus du canal renfermait à la fois streptocoque, staphylocoque et aspergillus. L'infection était le plus fréquemment d'origine naso-pharyngée. Dans 2 cas, néanmoins, la mastoïdite était consécutive à des furoncles du conduit auditif.

L'auteur insiste sur la guérison fréquente par résolution des mastoïdites primitives lorsqu'un traitement approprié est mis en œuvre de bonne heure.

Il expose, pour terminer, sa technique opératoire. Elle ne présente rien de particulier. (*Philadelphia med. Journ.*, 31 janv. 1903.)

Dr Dieu.

Un cas de méningite atténuée d'origine otique au cours de la fièvre typhoïde, par MM. Labbé et Froin.

Au quatorzième jour d'une fièvre typhoïde, un malade présente des symptômes légers de méningite, mais pas de Kernig, pas de troubles du pouls, ni pupillaires ni sphinctériens. La ponction lombaire confirma le diagnostic de méningite. L'infection par l'oreille fut invoquée, à cause de la douleur auriculaire et mastoïdienne. (*Bull. méd.*, n° 3, 1903.)

Dr Kaufmann.

NOUVELLES

Université de Bordeaux : Clinique des maladies du larynx, des oreilles et du nez.

Le Conseil de la Faculté mixte de médecine et de pharmacie de Bordeaux, par application de l'arrêté ministériel du 16 février 1903, a décidé que les docteurs en médecine, français ou étrangers, désireux de suivre les cours organisés dans les services spéciaux, seraient tenus de payer un droit de cinquante francs par trimestre.

Le cours de laryngologie, otologie et rhinologie, placé sous la direction du Dr Moure, a lieu les lundi, mardi, jeudi et vendredi matin, de neuf heures à onze heures (annexe Saint-Raphaël, près l'hôpital Saint-André). Le samedi est exclusivement réservé aux opérations.

Ce cours, essentiellement pratique, comprend : 1° des démonstrations cliniques sur les malades;

2° Des démonstrations techniques faites avec des pièces anatomiques ou anatomo-pathologiques;

3° Les indications et le manuel opératoire de toutes les interventions de petite et de grande chirurgie applicables à la spécialité;

4° Enfin, les docteurs en médecine faisant partie du cours sont eux-mêmes exercés à la pratique des opérations de petite chirurgie.

On s'inscrit au secrétariat de la Faculté de médecine, place d'Aquitaine, à Bordeaux.

Maison de santé oto-rhino-laryngologique de la Trinité. — Nous apprenons que le Dr Georges Laurens, ancien interne des hôpitaux de Paris, vient de fonder dans la capitale un établissement destiné à donner des soins aux malades de la classe moyenne, aux indigents et nécessiteux; la maison de santé est installée de manière à pouvoir servir en même temps d'enseignement clinique aux étudiants et aux praticiens qui désireraient apprendre les procédés les plus élémentaires de diagnostic et de thérapeutique de la spécialité.

Les leçons comprennent : 1° la technique des examens de l'oreille, du nez, du larynx, normaux et pathologiques; 2° l'étude des principaux types cliniques; 3° l'exposé des indications thérapeutiques.

L'installation répond à tout le confortable moderne; M. le Dr Laurens nous apprend que l'enseignement sera organisé au commencement de l'été.

Nécrologie. — Nous venons d'apprendre que le Dr José Roquer y Casadessus était décédé il y a déjà quelque temps à Barcelone, à l'âge de quarante-six ans.

Notre confrère espagnol avait contribué pour une large part à répandre la science oto-rhino-laryngologique dans son pays et pendant douze années consécutives il avait dirigé avec le Dr Suñé y Molist la *Revista de laringologia y otologia.*

M. Roquer y Casadessus était, en outre, l'auteur de travaux nombreux sur la spécialité; c'était un praticien de la première heure, et la laryngologie espagnole perd en lui un de ses fervents disciples.

Le Gérant : R. Chaigneau.

Bordeaux. — Impr. G. Gounouilhou, rue Guiraude, 11.

24e ANNÉE. N° 26. 27 JUIN 1903.

REVUE HEBDOMADAIRE
DE
LARYNGOLOGIE, D'OTOLOGIE
ET DE RHINOLOGIE

L'INTERVENTION CHIRURGICALE EST-ELLE INDIQUÉE AU POINT DE VUE MÉDICAL ET SOCIAL DANS TOUTES SORTES DE CANCERS DU LARYNX ET DANS TOUTES LES PHASES OU PÉRIODES?[1]

Par le Dr **Ramon de la SOTA y LASTRA**, de Séville.

Si l'on réfléchit sérieusement qu'il n'y a point de cancer (si nous entendons par là toute tumeur du type épithélial) qui, abandonné à lui-même ou traité pharmacologiquement, ne produise la mort tôt ou tard, on est tenté de conclure que l'intervention chirurgicale est justifiée dans tous les cas et à toutes les phases de l'affection. Mais le cancer intrinsèque du larynx n'exige pas les mêmes procédés chirurgicaux que l'extrinsèque; quand il est limité à un point du larynx, on ne le traitera pas comme s'il s'étendait à toute la superficie de la muqueuse de l'organe vocal. La thérapeutique différera encore entre le cancer qui se conserve dans un état de crudité ou dureté et celui qui est déjà ulcéré ou mou, entre celui qui apparaît chez un homme fort et robuste et celui qui se développe chez un vieillard cachectique et émacié. Il y a des cas qui exigent l'ablation complète du néoplasme, mais du néoplasme seulement; et d'autres dans lesquels, pour enlever tous les tissus pathologiques, il faut extirper également une

1. Rapport fait à la Section de laryngologie au Congrès médical international. — Travail reçu le 20 mai 1903.

partie du larynx ; enfin, chez certains sujets, on ne peut faire qu'une opération palliative pour retarder la mort.

Ces questions délicates ne doivent se résoudre qu'après avoir acquis la certitude de son diagnostic. En présence d'un vrai cancer et d'après l'état où se trouve le malade, nous pouvons nous décider scientifiquement à faire l'opération indiquée à l'avantage du malade. Mais il n'est pas toujours facile de diagnostiquer une tumeur cancéreuse du larynx, et moins encore dans la première époque de son évolution, c'est-à-dire à son apparition. Or c'est précisément à cette époque que le procédé opératoire est le plus facile et la récidive moins à redouter.

Si le malade vient consulter dans la première période de sa maladie, il le fera poussé uniquement par un enrouement tenace et gênant survenu à l'occasion d'un simple refroidissement, par exemple à la suite d'ingestion d'eau froide pendant qu'il était en sueur ainsi que j'ai eu maintes fois l'occasion de le constater.

L'enrouement chez une personne qui a dépassé la quarantaine est l'unique symptôme qui nous fait supposer un développement du cancer laryngien. Il n'existe alors aucune douleur spontanée ; la toux est légère et sèche ou même fait défaut ; l'expectoration est nulle ou insignifiante, la respiration facile et silencieuse, les parties molles du cou sont dans leur état normal ; l'état général est excellent, le sommeil paisible, l'appétit bon et les digestions régulières. Toutes les fonctions de cet organisme, excepté la phonation, se font parfaitement ; seul l'enrouement attire l'attention et réclame le concours du laryngoscope.

Presque tous les cancers que j'ai vus à la première période ressemblaient à des tumeurs lobulées, quelquefois lisses, sur une des cordes vocales, ordinairement sur la gauche et dans la partie postérieure.

A un examen attentif, on voit qu'il n'est pas implanté à la face supérieure de la corde, comme l'affirment quelques

auteurs, mais bien qu'il fait corps avec elle et se substitue peu à peu à elle.

Voilà pourquoi je crois inutile d'affirmer, pour donner une idée exacte du cancer, que, tandis que les autres tumeurs croissent en largeur et en hauteur, le carcinome, lui, pénètre aussi dans la profondeur (Fränkel).

Pour bien préciser le côté anatomo-pathologique, je crois devoir dire : Le cancer croît aux frais du tissu dans lequel il se développe, chacune des cellules qui le constituent se substituant à la cellule normale du tissu.

L'examen laryngoscopique ne suffit d'ailleurs pas au diagnostic du cancer; il faut recourir à l'examen histologique de la tumeur.

Cependant une tumeur lobulée, située au tiers postérieur d'une corde vocale, formant corps avec elle, chez un adulte qui a dépassé quarante ans, est probablement un cancer. Si la couleur du néoplasme est blanchâtre ou grisâtre, couleur de l'épithélium proliféré; si, au contact de la sonde, on perçoit une dureté semblable à celle de la corde, les probabilités du cancer sont plus certaines. « *Il y a,* dit Fränkel, *des circonstances où la tumeur offre un aspect si bien caractérisé qu'on peut la reconnaître sans le secours du laryngoscope.* »

Mais les cas dans lesquels l'image laryngienne ne permet pas de rien assurer sont plus nombreux; si la tumeur apparaît unie et brillante, on pourrait la prendre pour un fibrome; si elle offre une grande quantité d'élévations plus ou moins pédiculées, on croirait à un papillome. Cependant, si l'évolution est rapide, on peut en déduire que c'est de l'épithéliome et non du fibrome. Si la tumeur est gris sale ou rouge clair et se trouve comme adhérente à la corde, si elle est bosselée, molle au contact de la sonde, si enfin elle se présente chez des personnes jeunes, alors il y a lieu de croire à l'existence de papillomes ou à une pachydermie laryngienne verruqueuse, comme l'appelle Virchow.

Quelques auteurs prétendent avoir vu des tumeurs mixtes

composées de papillomes et de carcinome, lesquelles après extirpation plus ou moins radicale donnèrent lieu au développement du cancer; les uns l'attribuent à une récidive des éléments épithéliaux, les autres à un changement opéré dans la nature du néoplasme par les irritations, résultant des tentatives d'extractions, extirpations, etc. Je rejette fermement cette dernière hypothèse : l'espèce est immuable, et s'il est certain qu'il y a des tumeurs mixtes, il est possible qu'en les extirpant il reste des fragments de la tumeur préexistante; selon les éléments qui auront été épargnés, la récidive sera toujours semblable au tissu qu'on aura laissé en place.

On pourrait confondre le cancer avec l'inflammation chronique du larynx, avec les condylomes de la syphilis, avec le lupus, avec la tuberculose et avec les papillomes laryngiens; il faut chercher un moyen qui fasse reconnaître exactement le cancer du larynx dans sa première phase, phase dans laquelle tous les auteurs sont d'avis d'opérer pour obtenir une guérison complète.

Ce moyen est connu de tous les médecins expérimentés, puisqu'il se réduit à l'inspection microscopique de la tumeur.

Le fragment de la néoplasie prélevé pour l'examen microscopique peut ne pas contenir toute l'épaisseur du néoplasme, d'où il suit que les éléments épithéliaux existeront dans la masse examinée, l'important est de savoir si on les rencontre également dans la profondeur.

Quand, avec le tissu de nouvelle formation, on retire en même temps des parties de tissu normal, l'inspection microscopique assure qu'il n'y a point de cellules épithéliales au sein du tissu fibreux, et que celles qui existent occupent la place qui leur est propre dans les tissus normaux.

Ces deux erreurs ont été commises fréquemment par les princes eux-mêmes de la science laryngologique et microscopique, notamment au sujet de l'empereur d'Allemagne.

Depuis lors, nous nous sommes tous attachés, afin de ne pas retomber dans de semblables erreurs, à examiner le néo-

plasme dans toute son épaisseur et à répéter au besoin notre examen plusieurs fois.

Mais le cancer laryngien ne se présente pas toujours sous la forme de tumeur localisée à une des cordes vocales; il apparaît aussi comme une infiltration diffuse de la muqueuse en un endroit quelconque de l'intérieur du larynx. La couleur de la partie malade est variable, tantôt écarlate, tantôt grise, ou même crétacée selon le point examiné.

L'accroissement de la tumeur s'effectue souvent avec une lenteur remarquable; la corde vocale peut être envahie dans son entier alors qu'elle conserve presque ses mouvements normaux. Le fait est rare, mais moins que ne le disent les médecins anglais et américains; il est vrai que la fréquence du cancer laryngien dans cette contrée-ci est vraiment étonnante.

Le diagnostic du cancer diffus du larynx peut se faire par exclusion, mais c'est un procédé lent, difficile et pas exempt de dangers.

L'administration du traitement spécifique pendant quelques jours est un excellent moyen de diagnostic.

Mais il serait dangereux de prolonger ce traitement d'essai quand le malade n'est pas syphilitique : j'en ai, à différentes reprises, fait la triste expérience. L'examen microscopique des parties extraites de la tumeur est l'unique procédé scientifique auquel on puisse avoir recours en toute tranquillité de conscience. Cherchez un histologiste compétent, enlevez un fragment qui comprenne toute l'épaisseur de la tumeur et attendez patiemment le résultat de l'analyse.

Dès que le microscope affirme la nature épithéliale de la tumeur, on doit conseiller l'extirpation. C'est, à ma manière de voir, l'unique opération efficace et vraiment scientifique du cancer laryngien; je réprouve les cautérisations, car nous n'atteignons pas avec elles le but que nous nous proposons; il ne me semble pas non plus opportun de recommander l'extirpation *par les voies naturelles*. Fränkel la recommande

et pour la justifier il dit l'avoir pratiquée trente-deux fois avec 12,5 o/o de guérisons définitives, c'est-à-dire sans récidive après trois ans, autant de guérisons relatives, c'est-à-dire sans récidive après un an, et 40,7 o/o d'insuccès.

Fränkel recommande l'extirpation endolaryngée pour sa simplicité, quand le cancer est limité à la corde vocale, mais il la croit contre-indiquée quand la tumeur a envahi les cartilages et les replis aryténo-épiglottiques; il en est de même quand la tumeur est ulcérée. Je ne suis pas d'avis de recourir à l'extirpation endolaryngienne, car, comme je le dis dans l'ouvrage que j'ai publié l'an dernier sur les maladies du larynx, c'est fort difficile, pour ne pas dire complètement impossible, d'enlever tout le tissu pathologique sans en laisser la moindre partie. Or, de l'aveu de Fränkel lui-même, s'il en reste le moindre fragment, la reproduction est inévitable.

Je ne crois pas non plus inoffensive, malgré sa simplicité, la susdite opération. En effet, s'il est certain, d'une part, que le néoplasme bénin ne devient pas malin par le simple prélèvement d'un petit fragment, il n'en est pas moins vrai, d'autre part, que les manœuvres opérées sur une tumeur maligne en accélèrent le développement, motif pour lequel les anciens l'appelaient : *noli me tangere*. Mieux vaut alors recourir d'emblée à la thyrotomie, opération approuvée par les uns, rejetée par les autres. Cette opération, qui met à découvert le larynx, a été pratiquée plusieurs fois comme méthode d'exploration pour assurer le diagnostic.

Lorsqu'une tumeur se présente en un endroit limité de l'intérieur du larynx et dès que l'analyse histologique ne laisse pas de doute sur sa nature cancéreuse, il y a lieu d'y recourir immédiatement, car tout le temps qu'on retarde est perdu, et le temps perdu dans le cancer est un *grand* pas vers la mort. Plus tôt on opère et plus facile est l'opération, plus probable est le succès et moins fréquente la récidive.

Presque toujours — pour ne pas dire toujours — il faut faire la laryngotomie plutôt que la thyrotomie parce que la section longitudinale, depuis le ligament conoïde jusqu'au cartilage cricoïde, facilite les manœuvres dans l'intérieur du larynx.

Le cartilage cricoïde ne doit pas être sectionné afin que la cicatrisation postérieure soit plus prompte et plus régulière; si déjà la tumeur s'étend au-dessus et au-dessous des cordes, si elle se trouve dans un des ventricules, on incise les ligaments conoïdien et crico-thyroïdien, les cartilages cricoïde et thyroïde et au besoin même le premier anneau de la trachée. Le jour donné par la section de ces cartilages en sus du thyroïde n'est pas considérable; mais dans les opérations, la moindre chose est d'une grande importance. Quant à l'incision du ligament crico-thyroïdien seul, je ne puis l'admettre que rarement et encore pour extirper une petite tumeur pédiculée située à l'extrémité de la corde vocale ou dans sa partie inférieure et visible au laryngoscope.

Les tumeurs du bord et des faces de l'épiglotte exigent la pharyngotomie sous-hyoïdienne. La section transversale de la membrane thyro-hyoïdienne et l'ouverture du segment inférieur du pharynx au-dessus de l'épiglotte nous découvrent parfaitement l'ouverture supérieure du larynx, nous permettent de voir les lésions de l'épiglotte, des replis aryténo-épiglottiques et des aryténoïdes, c'est-à-dire le contour de l'ouverture supérieure du larynx. Si la tumeur est de nature cancéreuse, nous pourrons, par ce procédé, l'extirper radicalement. Quand le cancer n'est plus limité à l'intérieur du larynx, mais s'étend aux tissus du cou, ou quand, sans avoir dépassé les limites de l'intérieur du larynx, il a envahi les cartilages, il est impossible de se contenter de la laryngotomie, l'extirpation totate ou partielle s'impose d'elle-même.

Le cancer peut se développer dans un seul côté du larynx, et cela arrive presque toujours au début de la maladie,

comme on l'a déjà dit; en ce cas on doit extirper la moitié de l'organe. Il y a quinze ans que cette extirpation partielle est préférée à l'extirpation totale, depuis que Bergman, Hahn, Fränkel et Chiari l'ont mise en vogue.

La statistique n'est pas aussi flatteuse qu'on l'a dit; mais il ne faut pas oublier la maladie que nous traitons. Selon l'opinion de Fränkel, les mauvais résultats de cette opération doivent être attribués au retard de l'opération. Il soutient qu'on aura de bons résultats si on opère à temps. Cet auteur conseille d'ôter un centimètre de tissu sain pour éviter qu'il ne reste aucune racine cancéreuse, ainsi qu'on le pratique, d'ailleurs, pour les néoplasmes des autres organes, notamment pour celui de la lèvre inférieure.

Un autre précepte très important est de respecter autant que possible la muqueuse laryngienne, où se ramifie le nerf laryngé supérieur, lequel, dans l'acte de la déglutition, empêche les aliments de pénétrer dans le larynx : on évite ainsi les pneumonies septiques.

On croirait volontiers que l'aphonie est inévitable dans l'extirpation d'une corde, mais il n'en est pas ainsi : la voix reste enrouée, mais on l'entend de loin, on la perçoit parfaitement; elle se fait au moyen de tissu fibreux cicatriciel qui remplace la corde absente et contre lequel vient s'appuyer l'autre corde au moment de la phonation.

Lennox Browne donne d'excellents conseils pour pratiquer l'extirpation partielle du larynx. Le malade étant anesthésié, et toutes précautions antiseptiques étant prises, on fait d'abord la trachéotomie supérieure et on introduit la canule tampon de Hahn; on attend de vingt à trente minutes, temps nécessaire pour la dilatation de l'éponge de la canule.

On trace ensuite une incision dans le milieu du cou, du cartilage cricoïde jusqu'à l'os hyoïde. Les parties molles et le périchondre sont réclinés d'avant en arrière à l'aide du détache-tendon, tout en conservant leurs relations avec les

parties molles. On détache le muscle thyro-hyoïdien de son insertion hyoïdienne. Il n'est pas nécessaire de faire l'incision transversale sur l'os hyoïde ainsi que le recommande Hahn. Le cartilage thyroïde est ensuite divisé sur la ligne médiane avec la pince coupante. Les adhérences du pharynx sont détachées, soit avec la rugine, le manche du bistouri, soit avec l'ongle, et la membrane thyroïdienne coupée près de son insertion thyroïdienne. La corne supérieure du thyroïde est sectionnée à la pince coupante, ainsi que le cartilage cricoïde qu'on coupe sur la ligne médiane en avant et en arrière. La moitié divisée est alors séparée du premier anneau trachéal et détachée complètement.

L'hémorragie est insignifiante, quelques petits vaisseaux exigent la torsion; l'hémostase est due au ruginage près du cartilage.

Si le cancer intéresse les deux côtés du larynx, s'il paraît à l'extérieur ou s'il s'étend au tissu cartilagineux, qu'il soit impossible d'en préciser les limites, il faudra pratiquer l'extirpation totale de l'organe de la voix, très grave opération qui aujourd'hui encore, malgré les progrès de la chirurgie laryngée, a une mortalité d'*au moins 30 0/0; 10 0/0* des opérés succombent, en outre, à la suite de maladies consécutives (Reichel, *Traité de thérapeutique chirurgicale post-opératoire,* p. 292, traduction espagnole).

On n'entreprendra pas non plus une intervention chirurgicale d'une si grande importance si l'on juge qu'en raison de l'état général du malade il ne puisse pas la supporter.

On sait aujourd'hui que la plupart des décès consécutifs à l'extirpation du larynx, sont dus à la pénétration de substances septiques, ou de parcelles alimentaires dans les bronches. Une pneumonie septique en est la conséquence presque fatale. On tâche donc, par tous les moyens possibles, d'éviter l'aspiration des liquides sécrétés et des parcelles alimentaires. Ces accidents funestes dépendent de l'ample communication

qui existe entre la cavité de la bouche et la plaie toujours remplie de microorganismes. On empêche cette communication en suturant le bord de l'épiglotte avec celui de l'œsophage dans les cas où on a pu le conserver. On isole aussi la trachée au moyen de la suture circulaire de son ouverture à celle de la peau. On remplit ensuite de gaze iodoformée la grande cavité créée par l'enlèvement du larynx (*loc. cit.*, p. 293).

Quand le malade se présente dans des conditions telles qu'elles ne permettent aucune des opérations indiquées ci-dessus, il faudra se borner à prescrire une hygiène rigoureuse, une propreté exquise et à pratiquer la trachéotomie puisque la dyspnée ne permet pas une oxygénation suffisante du sang.

De tout ce que nous avons exposé, il suit :

1° Que l'intervention chirurgicale est indiquée dans le cancer laryngien, quelle que soit son espèce et la période à laquelle il est arrivé, pourvu qu'on sache choisir l'opération vraiment indiquée ;

2° Pour prendre une détermination, il faut un diagnostic exact de la maladie et de l'époque de son évolution ;

3° Le diagnostic est fort difficile au début de la lésion, c'est-à-dire au moment où l'intervention chirurgicale peut être le plus efficace, soit par la facilité de l'opération, soit par un succès définitif plus probable ;

4° La persistance de l'enrouement après la quarantaine est un symptôme suspect ;

5° Le laryngoscope révèle une petite tumeur lobulée qui entoure la corde vocale ;

6° Une tumeur lobulée, située dans la partie postérieure d'une corde vocale, chez une personne au-dessus de quarante ans, est un cancer probable ;

7° Pour l'affirmer, l'examen microscopique est indispensable ;

8° Le diagnostic de cancer du larynx peut se faire par

exclusion, mais c'est un procédé fort long, difficile et pas toujours innocent;

9° Le cancer peut se présenter sur les bandes ventriculaires, sur les replis aryténo-épiglottiques et sur l'épiglotte. Semon en a vu sortir du ventricule laryngien;

10° Le cancer du ventricule se voit très difficilement avec le laryngoscope;

11° Aussitôt que le néoplasme est diagnostiqué, il faut procéder à son ablation;

12° Les cautérisations ne servent à rien parce qu'elles n'agissent pas avec la précision et la sûreté désirées par l'opérateur en de semblables circonstances;

13° Je ne trouve pas justifié, non plus, l'arrachement par les voies naturelles, quoique ce procédé soit recommandé et ait été réalisé par Fränkel; car il n'est pas facile d'enlever tous les tissus pathologiques et s'il en reste une seule parcelle, le cancer se reproduit avec une rapidité surprenante, et sa marche en est rendue plus active;

14° La laryngotomie est une opération qui permet de découvrir l'intérieur du larynx, telle est la raison pour laquelle on l'a quelquefois pratiquée comme méthode exploratrice;

15° Si la tumeur réside sur les cordes ou dans le vestibule laryngien, on fera usage de la thyrotomie; on emploiera la pharyngotomie quand le cancer apparaît dans le vestibule laryngien, et la laryngotomie totale pour opérer plus largement, extirper le cancer plus sûrement, cautériser ensuite les racines qui seraient restées;

16° Lorsque le cancer se borne à un seul côté du larynx, soit le droit ou le gauche, on fera l'extirpation partielle ou unilatérale;

17° On fera l'extirpation totale lorsque le néoplasme intéressera les cartilages, lorsque la tumeur dépassera les limites du larynx, lorsqu'elle s'étendra des deux côtés de l'organe. Il va sans dire que l'organisme ne devra pas porter les traces

d'une intoxication profonde et qu'on n'entreprendra l'extirpation totale que lorsqu'on aura des chances d'enlever le cancer dans sa totalité;

18° Dans le cas contraire, on se contentera de pratiquer la trachéotomie pour éviter l'asphyxie et prolonger, autant que faire se pourra, la vie de l'individu.

COMPTE RENDU DES TRAVAUX
DE LA SOCIÉTÉ OTOLOGIQUE DE NEW-YORK

Séance du 25 janvier 1903.

Président : Dr J. B. Emerson.

M. Wilson. — **Rapport détaillé sur un cas d'épithélioma du conduit auditif.**

Malade de trente-huit ans, vu pour la première fois en mars 1900. Il était, à cette époque, porteur d'un nodule situé sur la paroi postérieure du conduit auditif droit. On enlève ce nodule, qui récidive et est enlevé une deuxième fois en janvier 1901, puis une troisième fois en avril 1902. Le diagnostic histologique porté par trois anatomo-pathologistes différents était celui d'épithélioma.

Depuis avril 1902, on soumet le malade aux applications de rayons X à raison de deux applications en moyenne par semaine. Il n'y a pas eu la plus légère réaction du côté du tympan; la tumeur a diminué et disparu depuis deux mois. Pas de récidive.

M. Harris rapporte le cas d'un lupus ordinaire du conduit auditif externe qu'il a observé pendant un an. Le traitement par les rayons X dure depuis six mois. Il y a eu un peu d'irritation; néanmoins l'ulcération s'est cicatrisée et le processus s'est arrêté, du moins en apparence, car la guérison ne se maintient jamais plus d'un mois.

Pour M. Hepburn, d'autres épithéliomas que ceux du conduit sont justifiables du traitement par les rayons Röntgen. C'est ainsi qu'il a observé plusieurs cas de récidive d'épithélioma des paupières, qui ont bénéficié de ce traitement.

M. Dench. — **Cas de sarcome du tympan et de la mastoïde chez un enfant de huit mois.**

Lors du premier examen, il y avait quelques granulations dans le conduit auditif et de la paralysie de la sixième paire.

La mastoïde ouverte laisse voir une masse en chou-fleur, végétant dans tout le temporal et envahissant la dure-mère. Au microscope : sarcome endothélial.

Cinq semaines plus tard, il n'y avait pas encore trace de récidive. Néanmoins, on soumet le petit malade au traitement par les rayons X.

Cinq semaines plus tard, tout le côté droit de la tête est enflé, et, malgré la ligature de la carotide, la tumeur a augmenté rapidement et envahi le pharynx.

M. Dench parle aussi de la paralysie faciale qui survient après la cure radicale. Il a des cas de paralysie du facial survenue du quatrième au dixième jour après l'opération. Paralysie légère et transitoire due probablement à de la névrite. Dans un cas, la paralysie fut immédiate. Le Dr Dench pense alors qu'il faut faire intervenir le trauma de la corde du tympan retentissant sur le tronc du facial.

M. Gruening a vu quatre cas de paralysie faciale survenir après le second pansement et due à la compression par le pansement.

M. Bacon a rencontré des cas semblables où la paralysie était due à la compression par le pansement.

M. Berous demande pourquoi, si la paralysie est due au pansement, elle ne se produit pas dès la première fois. Pour lui, la paralysie relève du traumatisme ou de l'hémorragie.

Pour M. Friedenberg, c'est l'ébranlement durant l'opération qui cause la paralysie.

Pour M. Dench, la paralysie relève d'une névrite consécutive au traumatisme ou à l'infection.

M. Gruening dit que le trajet du facial étant éminemment variable, on ne saurait blâmer l'opérateur à l'occasion de toute paralysie quelle qu'elle soit.

M. Knapp demande à quoi était due la paralysie dans la première des observations du Dr Dench.

M. Dench répond qu'elle était due à l'inflammation de la dure-mère de l'étage moyen du crâne. Il pense que, si la compression par le pansement donnait réellement lieu à la paralysie, celle-ci devrait se produire instantanément et disparaître avec la disparition du pansement.

M. Gruening. — **Suppuration rebelle de l'oreille moyenne.**

Le tympan bombait et présentait une saillie en forme de manchon percé d'un orifice central. Il enleva cette saillie à la pince et la malade guérit rapidement.

M. Berens, dans plusieurs cas analogues, s'est bien trouvé d'user de l'emporte-pièce.

M. Denck pense que la saillie était due à la prolifération de la muqueuse du tympan. Dans un cas où le fond du conduit auditif était rempli de granulations, il put, après application d'une solution forte de nitrate d'argent qui ratatina les masses polypeuses, voir facilement que ces masses sortaient à travers une perforation du tympan. Il pensa à une hypertrophie du pli postérieur (*In Archiv f. Otol.*, avril 1903). Dr Dieu.

REVUE GÉNÉRALE ET ANALYSES

BOUCHE ET PHARYNX BUCCAL

Les injections de sérum antidiphtéritique comme moyen de traitement de la stomatite aphteuse, par le Dr Del Monaco.

Relation d'un cas de stomatite aphteuse ayant résisté au permanganate de potasse et au nitrate d'argent guéri par une injection de sérum antidiphtéritique. Sangiovanni, Gaspardi et Santi avaient déjà employé la même méthode. (*Semaine méd.*, n° 6, p. 52, 1903.) Dr Kaufmann.

NEZ ET PHARYNX NASAL

Un cas d'abcès sous-dural d'origine nasale *(Sloutchai okolomozgavoho nariva nossovoho proischojdenia)*, par le Dr Zalewski.

Il s'agit d'une femme de cinquante-six ans qui est venue le 21 avril 1901, à la Clinique du professeur Rydygier, de Lemberg, consulter pour un trajet fistuleux au front, par où on voyait sourdre du pus. Pas de céphalées. Un mois auparavant, la malade constata sur le front, au-dessus de la région sourcilière gauche, un bouton rougeâtre, de la grosseur d'un haricot qui, après incision, donna issue à du pus. Depuis, la plaie ne s'est point cicatrisée. Dans le méat moyen de la fosse nasale gauche, on trouva un gros polype que la malade a refusé de se faire enlever. Sous chloroforme, l'auteur introduisit une sonde dans le trajet qu'il agrandit; l'extrémité de la sonde est venue buter contre l'ethmoïde, dans la région de l'apophyse cristagalli, et on en vit s'écouler une quantité notable de pus. La dure-mère a été trouvée perforée, et sur chacune de

ses faces il y avait du pus. Le sinus frontal n'a pas été ouvert. Six semaines après, la malade était complètement guérie.

L'auteur croit que l'affection a dû débuter par un processus inflammatoire dans le nez ayant abouti, d'une part, à la formation d'un polype et, d'autre part, au développement d'un foyer purulent dans l'ethmoïde. Le fait que ce dernier n'a pas été détruit montre que l'infection s'était faite par la voie lymphatique à travers les gaines des rameaux de l'olfactif. (*Przeglad lekarski*, 20 déc. 1902, d'après *Rousski Vratch*, n° 5, 1903.) Dr Trivas.

LARYNX ET TRACHÉE

Corps étranger (os) volumineux logé dans le vestibule laryngien; extraction par la voie naturelle *(Cuerpo extraño (hueso) voluminoso alojado en el vestibulo laringeo)*, par le Dr D. E. Botella.

Il s'agit d'un jeune homme de dix-neuf ans qui, il y a dix jours, avait, en mangeant, avalé un os qui s'était logé en travers de sa gorge. Aussitôt après, il avait eu un accès terrible de suffocation, qui s'était calmé peu à peu; mais il continua de souffrir au point de ne pouvoir rien prendre, et, à chaque instant, il faisait un petit effort d'expulsion.

A l'examen laryngoscopique, assez difficile à pratiquer vu l'intolérance du malade, il fut possible d'apercevoir un point blanc triangulaire qui faisait saillie dans le côté gauche du larynx.

Après une légère anesthésie à la cocaïne, la pince put, à la troisième prise, ramener une esquille triangulaire de 12 millimètres de long sur 7 dans sa partie la plus étroite.

Cependant, le malade disait qu'il restait encore quelque chose. En effet, à la partie postérieure du larynx, on apercevait encore une petite masse blanche. Par une traction énergique, la pince put ramener ce second morceau.

Les deux os réunis formaient un angle dièdre; leurs dimensions étaient : 33 millimètres de diamètre, 20 millimètres de largeur et 12 millimètres de hauteur.

A la suite des déchirures de la muqueuse par les pointes

de l'os, il y eut une légère hémorragie, qui fut arrêtée immédiatement. Après s'être assuré qu'il ne restait plus rien, le malade fut renvoyé chez lui.

Quatre jours après, la guérison était complète, ce jeune homme avalait bien et n'éprouvait plus la moindre douleur. (*Bolet. de laringol.*, janv.-fév. 1903.) Dr G. Dupond.

OREILLES

Un cas d'hystérie auriculaire monosymptomatique, par M. Espezel.

Un malade est atteint de surdité unilatérale depuis deux ans. Survenue dans une oreille objectivement saine, elle constitue avec l'hyperesthésie du conduit membraneux et l'anesthésie du pavillon le syndrome otique commun de l'hystérie, dont on ne retrouve, d'ailleurs, chez le malade, aucun autre symptôme. La guérison fut obtenue par une séance de galvanisation de l'oreille, moyen surtout de suggestion. Il s'agit donc d'une hystérie auriculaire monosymptomatique ou monosensorielle à rapprocher de certains faits de surdité, surdi-mutité, otalgie, algie mastoïdienne, etc. (Comité méd. des Bouches-du-Rhône, 23 janv. 1903, *in Marseille méd.*, n° 4, fév. 1903.)

Dr F. Ardenne.

VARIA

L'anesthésine en rhino-laryngologie, par le Dr Courtade.

L'auteur a employé un anesthésique peu connu, l'anesthésine, qui est un éther para-amidobenzoïque. Il l'a utilisé à l'état de poudre; dans aucun cas il n'y a eu le moindre signe d'irritation ou d'intolérance. Ce médicament a donné de bons résultats, principalement contre les ulcérations douloureuses du pharynx ou du larynx. (Soc. de thérapeut., 11 fév. 1903, *in Presse méd.*, 21 fév. 1903.)

Dr F. Ardenne.

Le Gérant : R. Chaigneau.

Bordeaux. — Impr. G. Gounouilhou, rue Guiraude, 11.

TABLE DES MATIÈRES

TOME XXIII — Vol. I, 1903

ACOUSTIQUE *(Nerf)*

Affection du — entraînant une profonde surdité compliquée plus tard d'épanchement pleurétique et de tuberculose fibreuse du poumon : guérison (un cas d'). 638
Anesthésie du —. 117
Maladies du — dues à l'abus de l'alcool et du tabac (les) . . . 135

AMYGDALES

— porte d'entrée de la tuberculose (l') 323
Amygdalite considérée comme une maladie infectieuse . . . 471
Amygdalite phlegmoneuse . . . 235
Angine amygdalienne et l'inflammation de l'appendice vermiculaire (des rapports entre l'). 600
Chancre syphilitique de l' — . . 324
Hypertrophie de l' — linguale (contribution à l'étude de l') . 23
Infection septicémique aiguë de nature staphylococcique à point de départ amygdalien : hypothermie pendant quatre jours : mort 630
Polypes de l' — (trois cas de) . . 352
Sarcome de l' — par une infection staphylo-streptococcique (involution passagère d'un) . . 430
Traitement de l'amygdalite chronique (du). 487
Troubles nerveux déterminés par l'hypertrophie de l' — linguale (des) 499
Ulcération de l'— gauche avec polyadénite cervicale aiguë et double d'origine maligne (un cas d') 652

ANGINE

— à tétragènes (sur quelques cas d') 122
— banales chez les rougeoleux adultes : études cliniques et bactériologiques (les). 535
— de Ludwig (un cas d') 291
— de Vincent 563
— diphtéroïde de Vincent (contribution à l'étude de l'). . . . 268
— grippale et maladie d'Addison 481
Néphrite au cours et dans la convalescence des angines aiguës non spécifiques (la). 413

APHONIE

Traitement de l' — hystérique. . 184

APOPHYSE MASTOIDE

Attico-antrotomie atypique . . . 626
Balle de revolver logée entre l' — et la jugulaire 206
Cure radicale pour otite, traité et guéri sans le moindre tamponnement post-opératoire (cas de) 189
Douleur mastoïdienne ayant persisté après l'opération (cas de) 388
Fractures indirectes du rocher (recherches expérimentales sur les). 363
Ganglion mastoïdien dans la syphilis secondaire; sa valeur diagnostique (le). 269
Guérison tardive de plaie mastoïdienne étendue traitée par la greffe épidermique (un cas de) 386
Hystérie. Troubles cérébraux d'apparence otogène chez des malades porteurs d'algies mastoïdiennes (contribution à l'étude de l'). **577, 609**
Injection de paraffine pour une fistule rétro-auriculaire. . . . 409
Lamelle occipale inférieure de l' — et de son rôle dans la mastoïdite de Bezold (de la) . . . 635

1. Les chiffres en *caractère gras* se rapportent aux travaux originaux parus dans la REVUE HEBDOMADAIRE DE LARYNGOLOGIE, D'OTOLOGIE ET DE RHINOLOGIE; les chiffres *ordinaires*, aux analyses.

Mastoïdite à bacilles de Koch, abcès osseux multiples: guérison 116
Mastoïdite de Bezold compliqué d'abcès extra-dural (un cas rare de). 509
Mastoïdite de Bezold (un cas de). 393
Présence, chez un malade atteint de mastoïdite de Bezold d'une vaste cellule mastoïdienne postero-supérieure suppurée et de son importance clinique (de la) 260
Région mastoïdienne (la). . . . 539
Relevé statistique de 183 opérations pratiquées sur la —. . . 750
Résultats fonctionnels après l'évidement 147
Sarcome du tympan et de la mastoïde chez un enfant de huit mois (cas de) 764
Symptôme indiquant le développement probable d'une mastoïdite et la nécessité d'une intervention précoce (sur un) . . . 389
Tumeur maligne de l' — et du conduit auditif (un cas de) . . 718

Bégaiement

Relation d'un cas de —. 318

Bibliographie

Bégaiement et autres maladies fonctionnelles de la parole . . 55
Maladies du larynx, du nez et des oreilles 742
Maladies du naso-pharynx . . . 250
Maladies inflammatoires des cavités accessoires du nez; pathologie et thérapeutique (les). 744
Traité d'otologie à l'usage des médecins et des étudiants. . . 250

Bouche

Chancre de la gencive supérieure 536
Injections de sérum antidiphtérique comme moyen de traitement de la stomatite aphteuse (les). 766
Lésions indéterminées du palais 196
Leucoplasie (de la). 323
Leucoplasie syphilitique lichénoïde 196
Pathogénie de la grenouillette sublingale commune. 436
Plaie pénétrante de la — avec blessure de la carotide externe 469
Respiration buccale et nasale dans les maladies infectieuses (la) . 356
Traitement de la syphilis des muqueuses (du) 353
Traitement des cancers de l'arrière-gorge 470
Ulcères scrofuleux de la — et de la langue (un cas d') 695

Cerveau

(Voir aussi Cervelet, Sinus veineux et Apophyse mastoïde)

Abcès cérébral otogène; opération; guérison. 474
Abcès cérébral rhinogène (de l') 662
Abcès cérébral (un cas d'). . . . 188
Abcès du — d'origine otitique guéris par l'intervention (deux observations d') 119
Abcès sous-dural d'origine nasale (un cas d'). 766
Chirurgie cérébrale pour complication d'otite moyenne chronique; guérison (un cas de) . 475
Chirurgie cérébrale pour complication d'otite moyenne chronique; guérison (un cas de) . 538
Méningite atténuée d'origine otique au cours de la fièvre typhoïde (un cas de). 751
Pachyméningite interne au cours de la pyohémie otitique (de la pathologie et de l'anatomie pathologique de la). 627
Ponction lombaire dans les méningites (valeur diagnostique de la). 660
Rocher d'une femme morte d'un abcès du — d'origine otitique (préparations microscopiques concernant le). 412
Suppuration intra-durale d'origine otique (trois cas de). . . 262

Cervelet

(Voir Sinus veineux et Apophyse mastoïde)

Abcès cérébelleux consécutif à une infection à travers le labyrinthe; mort à la suite de méningite; autopsie (un cas d'). . 445
Abcès cérébelleux d'origine otique 240
Abcès cérébelleux d'origine otique (deux cas d'). 637
Abcès du — d'origine otitique (un cas d'). 189

Cholestéatome

(Voir aussi Temporal, Apophyse mastoïde)

— avec thrombose du sinus (conditions extraordinaires constatées au cours d'un). 83
— (coupes de). 141
— de l'oreille. 83

Cloison du nez

Déviation de la — 361

— et le tissu lymphatique de la trompe (recherches anatomo-pathologiques concernant la) . 142
Perforation de la — membraneuse et cartilagineuse (cas de) 432
Perforation de la — membraneuse et osseuse (jeune fille de dix-sept ans avec) 428
Polypes dits hémorragiques de la — (contribution à l'étude des). 89
Tumeur maligne de la — (cas de) 171

COMPTES RENDUS ET PROGRAMMES DES SOCIÉTÉS

Académie de médecine de New-York, section d'otologie, 9 octobre 1902 386
Association américaine de laryngologie, 26 mai 1902. 311
Association des laryngo-otologistes de l'Ouest allemand, 27 avril 1902 352
Association des médecins et naturalistes allemands, 21 septembre 1902. 133
XIXe Congrès international de médecine et de chirurgie de Madrid, section de rhino-laryngologie, 24 avril 1903. . . 589
Medical association of the greater city of New-York, 13 octobre 1902. 389
Section biologique de la Société médicale de Hambourg, 3 juin 1902 81
Société autrichienne d'otologie, 30 juin 1902. 116
Société autrichienne d'otologie, 27 octobre 1902 409
Société autrichienne d'otologie, 24 novembre 1902 625
Société danoise d'oto-laryngologie. 485
Société de laryngologie de Londres, 6 juin 1902. 453
Société de laryngologie de Londres, 8 novembre 1902. . . . 645
Société de laryngologie de Londres, 5 décembre 1902. . . . 694
Société d'otologie et de laryngologie de Munich, 15 décembre 1902 490
Société française de dermatologie et de syphiligraphie, 7 janvier 1903 196
Société des médecins russes de St-Pétersbourg, 9 janvier 1903 740
Société des sciences médicales de Lyon. 10 décembre 1902 . . . 194
Société hollandaise d'oto-rhino-laryngologie, 31 mai 1902 . . 184
Société laryngologique de Vienne, 5 mars 1902. 428
Société laryngo-otologique de Munich, 19 janvier 1903 . . . 699
Société médicale de Hambourg, 27 mai 1902. 54
Société médicale du comté de New-York, 2 septembre 1902 . 381
Société nationale de médecine de Lyon, 15 décembre 1902. . 234
Société otologique de Berlin, 11 novembre 1902 83
Société otologique de New-York, 25 janvier 1903. 764

CORDES VOCALES

Malade atteint de paralysie de la langue, d'une des —, des muscles du pharynx et de la nuque. 433
Paralysie des abducteurs des — et des muscles palatins avec légère parésie de la langue chez un homme de vingt-cinq ans (un cas de) 659
Paralysie des abducteurs des —; malade présenté à la dernière séance (cas de). 698
Tumeur de la — gauche. Cas pour diagnostic 646

CORNET

Pathologie des bulles osseuses du — moyen (contribution à la) . 60
Résection du — inférieur (de la). 91

CORPS ÉTRANGERS
(Voir les différents organes)

COU

Épidémie d'adénite cervicale non suppurée (une). 319
Phlegmon ligneux du — (le) . . 511

DIPHTÉRIE

Angine diphtérique pure, pseudo-rhumatisme, endo-pericardite diplococcique; mort 364
Diphtérie trachéo-bronchique chez l'adulte : trachéotomie, mort subite (un cas de). . . . 668
Paralysies diphtériques (sur quelques particularites des). . . . 668
Rapports de la — et des affections de l'oreille (contribution à l'étude des) 474

ÉPIGLOTTE

Ablation de l'épiglotte pour une affection tuberculeuse (cas d'). 648

Épithélioma avancé et inopérable de l' — avec infection secondaire des ganglions cervicaux (un cas d'). 697
Kyste de l' — chez un homme de quarante ans (cas de). 653
Sarcome à myéloplaxes de l'— ablation par les voies naturelles; récidive sur le voile du palais : enlèvement du voile au thermocautère, guérison. . . 404

ETHMOÏDE

Tumeur épithéliale volumineuse de l'— et de l'orbite 237
Etiologie et diagnostic des suppurations ethmoïdale et frontale. 604

FACIAL *(Nerf)*

Variétés anatomiques du trajet du —, paralysie faciale congénitale par agénésie du rocher. 448

FOSSES NASALES
(Voir aussi NEZ)

Arguments favorables à la spécificité et à la contagiosité de la rhinite atrophique : six cas d'ozène familial : prophylaxie et traitement de l'ozène 566
Caractères cliniques de la fièvre des foins et de son traitement rationnel (de quelques). . . . 317
Carcinome de la — (un cas de) . 193
Coloration anormale de la muqueuse nasale simulant l'argyrose (un cas de) 202
Coryza atrophique est-il une affection autonome? Diagnostic et traitement (le) 589
Endothéliome et tuberculose de la — 86
Épistaxis rebelle chez un homme de quarante-deux ans (un cas d') 658
État actuel de nos connaissances sur l'ozène (l') 354
Goitre charnu bilatéral et polypes muqueux des — 603
Hémianesthésie relative avec une obstruction nasale subjective du côté malade (un cas d') . . 698
Hydrorrhée nasale interne guérie au cours d'un traitement général par l'électricité 632
Injections de paraffine faites sur la muqueuse pituitaire chez 70 malades atteints de coryza atrophique, ozénateux type (résultats éloignés des) 590
Neurasthénie et les pseudophobies d'origine intra-nasale (la) 592
Lésions spécifiques des —. . . . 292
Oblitération des narines par cicatrice vicieuse consécutive à une ulcération survenue après la rougeole : autoplastie 25
Ozène chez le nourrisson (l') . . 632
Ozène (étiologie de l') 594
Photothérapie de l'ozène (la) . . 594
Réfection du cornet inférieur au moyen des injections de paraffine dans le traitement du coryza atrophique 472
Rôle des — dans la tuberculose (du) 567
Sarcome des —; étude critique (le). 1, 33, 65
Traitement du coryza aigu (un ancien) 633
Traitement immunisant de la fièvre des foins (le) 317
Tumeurs malignes primitives des — (les) 84

GLANDES SALIVAIRES

Pathologie chimique de la salive et des sécrétions pharyngées (sialo-séméiologie) comme moyen de diagnostic (la) . . . 320

INSTRUMENTS, APPAREILS, ETC.

Appareils et d'instruments nouveaux (démonstration d'). . . 184
Diapason dans l'exploration des cavités osseuses de la face (emploi du) 592
Fraises pour la trépanation de l'antre (quelques modèles de). 140
Instruments (présentation d'). . 598
Rainette en oto-rhinologie (de l'emploi de la). 129
Spéculum nasal (un nouveau). . 432

INTUBATION

Tubage du larynx et de la trachéotomie dans le croup (indications respectives du). 95

LANGUE

Hypertrophie de l'amygdale linguale (traitement de l'). . . . 289
Épithélioma de la — chez une femme de vingt-quatre ans (un cas d'). 654
Insuccès des opérations pratiquées contre le cancer de la — et sur le diagnostic précoce de cette affection (leçon clinique sur les) 500
— double (un cas de) 159
— scrotale chez une hérédo-syphilitique. 630
Mélanotrichie linguale 560

Modifications des papilles linguales comme moyen de diagnostic précoce de la scarlatine (les). 500
Paralysie de la —, d'une des cordes vocales, des muscles du pharynx et de la nuque (malade atteint de). 433
Tumeur de la base de la — . . . 702
Ulcères scrofuleux de la bouche et de la — (un cas d'). 695

LARYNGITE

Gastrite métastatique et — phlegmoneuse 81
Laryngite pour diagnostic (un cas de) 28
— chronique hypertrophiante chez les enfants 238
— hypertrophique chez une jeune fille de vingt et un ans, consécutive à une affection chronique du nez 696
— tuberculeuse (l'essentiel dans le traitement de la). 443

LARYNX

Actinomycose périlaryngée (un cas d'). 93
Action du muscle crico-thyroïdien et de ses rapports avec la formation des sons (du mode d') 124
Anesthésie du vestibule laryngé dans les paralysies récurrentielles (de l'). 203
Ankylose crico - aryténoïdienne double 488
Cancer du — guéri par les rayons X (un cas de). 305
Carcinome alvéolaire pédiculé du —; ablation par les voies naturelles (un cas de). 485
Changements dans les formes des aryténoïdes quelquefois observées chez des chanteurs et acteurs 319
Cornage par lésion syphilitique tertiaire du — 473
Corps étranger du — extrait par la thyrotomie 202
Corps étranger (os) volumineux logé dans le vestibule laryngien : extraction par la voie naturelle 767
Diaphragme congénital du — (du) 506
Envahissement du système lymphatique dans le cancer du — (de l'). 391
Envahissement du système lymphatique dans le cancer du — (de l'). 712
Épithélioma du —; thyrotomie : mort au bout de quatre mois (un cas d'). 312
Extirpation du — avec rétablissement de la phonation par cutanisation de la cavité opératoire et communication de la trachée avec la bouche (un cas d'). 328
Extirpation du — (de l'). . . . 172
Extirpation du — et — artificiel . 685
Extirpation totale du — (contribution à l') 204
Extirpation totale du — (de l'). . 54
Fibro-sarcome du — (un cas de). 354
Infiltration laryngée consécutive à la variole et ayant nécessité l'intubation et la trachéotomie : présentation de pièces. . . . 684
Ictus laryngé comme manifestation coqueluchoïde chez l'adulte (l'). 666
Intervention chirurgicale est-elle indiquée au point de vue médical et social dans toutes sortes de cancers du — et dans toutes les phases ou périodes? (l'). 597, 753
Kyste du — chez un nouveau-né 64
— atteint de gomme syphilitique 473
Lymphangiome caverneux du — (un cas de). 434
Manifestations laryngées de la grippe (des). 537
Microscope dans le diagnostic du cancer laryngé (le). 599
Mobilité anormale de l'aryténoïde gauche (présentation d'un malade avec) 185
Œdème aigu du — 572
Œdème glottique révélateur d'une néphrite latente. 571
Œdème localisé héréditaire ayant déterminé la mort par obstruction laryngée (un cas d') . . . 444
Pachydermie du — (quelques observations sur la). 598
Pachydermie du — (quelques remarques sur la) 689
Paralysie abductrice double avec tuméfaction des aryténoïdes (un cas de) 647
Paralysie du — d'origine centrale 124
Paralysie du récurrent gauche (un cas de). 430
Paralysie syphilitique des deux crico - aryténoïdiens postérieurs; guérison (un cas de) . 297
Phlegmon primitif du — guéri par le sérum antistreptococcique (un cas de). 711
Phtisie laryngée (rapport sur le traitement de la). 490

Plaie pénétrante du — par instrument tranchant. Suicide, mort par pneumonie double 195
Polypes du larynx. Observations et technique opératoire. . . . 596
Prétendue vulnérabilité du muscle crico-aryténoïdien postérieur. Examen critique de la loi de la paralysie abductrice primitive (de la). 592
Rayons X dans le traitement des tumeurs malignes du — (les) . 314
Rétrécissement anormal du — et de la trachée d'origine probablement congénitale (spécimen de 696
Sarcome primitif du — 569
Sarcome sous-glottique. Ablation par la voie endolaryngée, à l'anse galvanique. 312
Spasme du — et ses rapports avec la tétanie et le rachitisme (le). 634
Sténose cicatricielle du — post-diptérique (un cas de). 605
Stridor laryngé congénital. . . 598
Stridor laryngé congénital des nourrissons (du). 286
Suites de l'intubation du — (contribution à l'étude des). . . . 597
Syphilis du — 633
Syphilis tertiaire du — chez un homme de vingt-six ans (un cas de) 645
Syphilome diffus du — (un cas de) 488
Tissu aréolaire sous-muqueux du — et son importance dans l'origine de l'œdème du — (le) . . 156
Traitement chirurgical du cancer du — (résultat du) 599
Traitement endolaryngé du cancer du — 509
Tubage du — à la campagne . . 252
Tuberculose du — 508
Tuberculose du — et grossesse . 28
Tumeur laryngée chez un homme de cinquante ans (cas de). . . 697
Tumeur pédiculée du — datant probablement de l'enfance chez un garçon de quinze ans . . . 649
Ulcération récidivante du pharynx et du —, d'origine probablement herpétique (un cas d') 654
Volumineux myxome du — ; ablation par la voie naturelle endolaryngée : guérison. 506

MAXILLAIRE

Kyste du — supérieur 435
Ostéome du — supérieur 252

MÉDICAMENTS

Action anémiante de l'adrénaline (de l') 429
Adrénaline dans le tubage laryngé (emploi de l'). 599
Adrénaline en oto-rhino-laryngologie (l'). 574
Adrénaline en rhino-laryngologie (emploi de l') 597
Adrénaline (sur l') 235
Anesthésine en rhino-laryngologie (l'). 768
Benzine en applications externes contre les erythrodermies nasales (la). 471
Chlorophénol dans le traitement des ulcérations tuberculeuses du pharynx et de la bouche (de l'emploi du) 236
Eau oxygénée dans ce traitement de la diphtérie (l') . . . 31
Iodoforme dans l'otorrhée (l'). . 160
Levure de bière contre l'amygdalite phlegmoneuse (la) . . . 704
Opération de Rouge et adrénaline 476
Somnoforme (à propos du) . . . 270

MÉNINGES ET MÉNINGITES

Méningite séreuse d'origine otitique (la) 29
Symptômes de la lepto-méningite purulente otitique (les). . . . 152

NASO-PHARYNX

Corps étranger du — 123
Fibromes du — (les) 433
Fibro-myxome du — (une observation de). 26
— (le). 200
Fibrome vasculaire naso-pharyngien à large base, finalement enlevé au moyen d'une opération combinée par le voile et la voûte palatine et une ablation large de la paroi antérieure du maxillaire supérieur gauche (un cas de). 655
Influence de l'hypertrophie de l'amygdale pharyngée sur le développement corporel et intellectuel de l'enfant (de l') . . 706
Polype kystique du — 434
Polypes muqueux de la paroi postérieure du cavum 414
Salpingoscopie ou cystoscopie du — (la). 631

NEZ

Acné hypertrophique. 631
Adénome du — (un cas d') . . . 322

Attelles en caoutchouc dans le traitement des déviations du cartilage triangulaire (de l'emploi d') 323
50 autopsies du — et de ses cavités accessoires faites au point de vue de la détermination des dimensions du crâne et de la face 57
Bain nasal (le). 598
Connexions naso-génitales (à propos des). 702
Corps étrangers du — (un cas rare de). 709
Déformation du — chez une femme (un cas de). 694
Déformation nasale 665
Écoulements du —. 471
Épithéliomas de la muqueuse nasale (contribution à l'étude des). 61
Injection de paraffine dans un cas de « nez en selle » (nez en lorgnette) 502
Nécrose syphilitique de la cavité nasale accompagnée de cécité totale 256
— et épilepsie 684
Ozène guéri (un cas d'). 184
Papillomes du — (contribution à l'étude des) 745
Polypes des cavités accessoires du — 665
Respiration nasale et ses effets prophylactiques et thérapeutiques (la). 358
Rhinelcose (ulcération d'une narine) coïncidant avec des lésions des cordons postérieurs de la moelle (sur trois cas de) . . . 91
Rhinosclérome (cas de) 431
Rhinosclérome (un cas de) . . . 740
Rhinotomie sous-labiale (de la) . 746
Sclérome du — et du larynx ayant régressé pendant une attaque d'érysipèle de la face (Cas de). 429
Séquestre du — fournissant une contribution à l'étude de l'innervation motrice du voile du palais (un cas remarquable de) 439
Symptômes de la syphilis nasale 565
Traitement chirurgical de l'acné hypertrophique du — (du) . . 498
Tubage pernasal (du). 255
Tuberculose de la muqueuse nasale (un cas de) 486

ODORAT

Odeurs et troubles digestifs. . . 513
Centres corticaux de l' — et de la phonation (les). 417
Odorimétrie (à propos de l'). . . 190

ŒSOPHAGE

Corps étrangers de l'—. 687
Corps étrangers de l'—(une observation de) 432
Diagnostic et traitement des obstructions malignes de l'— . . 453
Malformation de l'— (spécimen de) 695
Obstruction maligne de l'extrémité supérieure de l'— (spécimen d') 696
Quinine et cancer de l'— 194

OREILLE

Affection auriculaire des pays chauds (une) 540
Appendice de l'— en forme de corne avec fistule auriculaire congénitale (un cas d') 352
Atrophie d'une — : malformations multiples de la face et du crâne. 511
Bruits auriculaires objectivement perceptibles 625
Corps étranger de l'oreille . . . 302
Hématome de l'— droite 116
Hémorragie considérable consécutive à une myringotomie . . 125
Hystérie auriculaire monosymptomatique (un cas d'). 768
Otorragies dans l'hémophilie (des) 299
Otorragie (valeur diagnostique de l') 64
Septico-pyohémie d'origine otitique 606
Traitement consécutif aux opérations endo-auriculaires. . . . 641
Traitement électro-catalytique des affections de — (du) . . . 133
Traitement nasal de certaines affections de l'— chez la femme. Contribution à l'étude des relations de la sphère génito-nasale avec les maladies de l'— (le) 699

OREILLE EXTERNE

Atrésies traumatiques du conduit auditif (des) 572
Corps étranger du conduit auditif (un) 194
Dermatoses de l'oreille externe . 94
Épithelioma du conduit auditif (rapport détaillé sur un cas d') 764
Épithelioma du tragus (un cas d') 387
Kéloïde du pavillon de l'oreille, histoire clinique et pathogénie (la) 412
Kyste sébacé du conduit auditif externe 364

Occlusion complète du conduit auditif 116
Volumineux fibrome du pavillon de l'oreille et de l'entrée du conduit auditif 241

OREILLE MOYENNE

Articulation incudo-martellaire (coupes à travers l') 141
Caisse d'un homme guéri d'une otite purulente (coupes et préparations anatomiques concernant la) 119
Diathèse urique avec l'oto-sclérose (rapports de la). 118
Objections faites à la parencentèse du tympan (à propos des). 138
Otite aiguë purulente chez l'enfant (traitement rationnel de l'). 332
Perforations sèches doivent-ils être réformés? (les porteurs de) 147
Suppurations aiguës de l' — (complications des) 382
Suppurations aiguës de l' — (traitement des) 382
Suppurations chroniques de l' — et de l'antre mastoïdien (du traitement de) 330
Suppurations chroniques de l' — (étiologie, pathologie et symptômes des). 383
Suppurations chroniques de l' — (complications des). 384
Suppurations chroniques de l' — (traitement des). 384
Suppurations de l' — (étiologie, pathologie et symptomatologie (des). 381
Suppuration rebelle de l' — . . . 765
Surdi-mutité consécutive à une affection de l' — (un cas de). . 135
Tympans artificiels (expériences avec de nouveaux) 117
Tympans artificiels (nouveaux). . 146
Tumeur maligne de l' — ayant envahi la cavité cranienne (un cas de). 387

OREILLE INTERNE

Anastomoses vasculaires entre le labyrinthe et l'oreille moyenne 147
Conservation du labyrinthe membraneux (méthode de) 140
Empyème du saccule endolymphatique (un cas d') 150
Histologie pathologique du labyrinthe, spécialement de l'organe de Corti (contribution à l') 126
Labyrinthe d'une femme muette (préparations microscopiques du). 187
Labyrinthe et les variations de la pression intérieure (fonctions manoesthésiques) (le) 685
Membrane de recouvrement (préparation concernant la). . . . 141
Physiologie de l' —. 640
Traumatisme du labyrinthe (présentation d'un malade avec). . 191

OTITES

Abcès osseux aberrants consécutifs à l' — moyenne. 303
Bactériologie des — moyennes aiguës (recherches sur la) . . . 175
— aiguë non ouverte (considérations relatives à une). 234
— aiguës dans le cours des otites scléreuses (les). 118
— séreuse compliquée de méningite séreuse (un cas d') . . 186
— chronique et cholestéatome; paralysie faciale; mastoïdite de Bezold; abcès de la nuque, et ostéite de l'occipital; mort de méningite. 266
— chronique suppurée compliquée de pyohémie; guérison par l'ouverture du sinus et la ligature de la jugulaire (un cas d') 715
— purulente des nouveau-nés et des enfants 720
Relations entre les parotidites et les — au point de vue pathogénique. 161
Surdité unilatérale simulée; otite scléreuse 486
Traitement des — moyennes aiguës (le). 673

OTORRHÉE

Cure radicale de l' — chez le Dr Jansen, à Berlin (la) . . . 362
Enfant de trois semaines atteint d'otorrhée et de paralysie faciale 411
— chronique compliquée de deux abcès du cerveau et du cervelet; opération: guérison . . . 538
Scepticémie généralisée dans le cours des — chroniques avec perforation centrale (la) . . . 136

OUIE

Causes d'erreurs dans l'interprétation de la hauteur et du timbre d'un son donné (des) . . . 142
Mode de vibration du manche du diapason (le). 194
Procédé pour rétablir l' — des sourds-muets (relation de cas et de la technique d'un). 388

Nouvelle méthode de mensuration de l'audition (une). . . . 193
Réflexe d'accommodation binauriculaire ou épreuve des mouvements synergiques des tympans et sa valeur sémiologique dans le diagnostic de surdité nerveuse (le) 264

PAROTIDE

Tumeurs de la — 271

PHARYNX

Abcès rétro-pharyngien idiopathique chez un adulte 23
Abcès rétro-pharyngé : hémorragie secondaire : ligature de la jugulaire interne et de la carotide commune gauches : guérison 253
Abcès rétro-pharyngien (l'). . . 438
Dilatations anévrysmatiques de l'artère pharyngée inférieure . 596
Dysphagie progressive datant de six mois. Epithélioma probable du — (un cas de 699
Épilepsie réflexe d'abcès latéro-pharyngien (un cas d') 564
Étude sur le muscle péristaphylin externe 337
Évacuation spontanée d'un abcès rétro-pharyngien par le conduit auditif 437
Gangrène chronique du — (un cas de) 171
Hypertrophie de l'anneau lymphatique du — et son traitement chirurgical. 661
Goutte aiguë du —. 56
Lipome pharyngien volumineux ; extraction par les voies naturelles : guérison 602
Malade atteint de paralysie de la langue, d'une des cordes vocales, des muscles du — et de la nuque. 433
Pénétration étendue des piliers antérieurs. 647
Présentation d'un malade avec syphilide végétante du — et du larynx. 354
Rétrécissement syphilitique du — 320
Rhino-pharyngite typhoïdique à bacilles d'Eberth. 603
Sténose presque totale du conduit pharyngien (un cas de). . 122
Tumeur du — ; glande thyroïde accessoire, ablation suivie de myxœdème 311
Ulcération syphilitique tertiaire du — 434
Tumeur du — formée par un corps thyroïde accessoire et dont l'ablation a été suivie de myxœdème 252
Ulcération récidivante du — et du larynx, d'origine probablement herpétique (un cas d'). . 654

RHINITE

— fibrineuse diphtérique sans angine concomitante (deux cas de) 502

SINUS

Tumeurs épithéliales bénignes des — et de la face (des) . . . 196

SINUS MAXILLAIRE

Empyème antral gauche suivi d'abcès du palais et de la cloison nasale. 649
Sinusite maxillaire chez un diabétique (un cas de). 146
Sinusites maxillaires chez l'enfant (des) 209
Sinusite maxillaire aiguë consécutive à des abcès phlegmoneux prémaxillaires d'origine dentaire (à propos de trois cas de). 369
Sinusite maxillaire opérée par la méthode de Luc-Hajeck. . . . 434
Sinusite maxillaire chronique (sur un cas particulier de) . . 536
Sinusite fronto-maxillaire double ; cure radicale, guérison. Question d'intervention à droite 650
Suppurations chroniques du — par la résection large de la partie inférieure de la paroi nasale du — (traitement des) . 294

SINUS FRONTAL

Anatomie du — ; traitement chirurgical des sinusites frontales chroniques (considération sur l'). 568
Cure radicale et rapide de la sinusite frontale (sur la) 442
Empyème des sinus frontal et ethmoïdal compliqué d'une affection oculaire (contribution clinique à l'étude de l'). . . . 325
Sinusite frontale traumatique. . 327
Sinusite fronto-maxillaire double ; cure radicale, guérison. Question d'intervention à droite 650

SINUS SPHÉNOÏDAL

Abcès chronique du —. 295
Empyème du — (du traitement de l') 321

Nerf optique et le —, la cellule ethmoïdale postérieure en particulier (des rapports entre le). 721

SINUS VEINEUX

(Voir aussi APOPHYSE MASTOÏDE, CERVEAU, CERVELET et OTITE).

Abcès périsinusien épidural (un cas de) 486
Contribution à l'étude de la thrombo-phlébite du bulbe . . 143
Jeune garçon atteint d'anévrysme artério-veineux de la carotide interne et du sinus caverneux droit 476
Ligature de la jugulaire au cours d'opérations radicales (deux cas de) 409
Mise à nu du bulbe de la jugulaire (la). 142
Thrombo-phlébite du — latéral droit; opération, mort (un cas de) 239
Thrombo-phlébite du — latéral . 473

SURDI-MUTITÉ

Causes de la — 545
Cause de la —. 557
Sensibilité des sourds-muets (recherches sur la). 331

SURDITÉ

Malade atteinte de — hystérique (présentation d'une) 193
— hystérique unilatérale datant de cinq ans chez une malade atteinte d'épilepsie jacksonienne 31
— datant de dix ans ramenée à une audition moyenne par le procédé de Delstanche 127
— et diplégie faciale par fracture double des rochers. 173
— peu commune (un cas de) . . 205

TEMPORAL

Système veineux du temporal et ses relations avec les complications de la mastoïdite (le). . 300

THYROÏDE *(Glande)*

Goitre kystique unilatéral ayant détermine des accidents asphyxiques par compression de la trachée. 32
Goitre charnu bilatéral et polype muqueux des fosses nasales. . 603
Goitre métastatique 686
Kyste dermoïde médian thyro-thyroïdien (à propos du) . . . 329
Thyroïdite aiguë primitive (un cas de) 543
Thyroïdite suppurée dans la fièvre typhoïde. 576

TRACHÉE

Dyspnée par compression de la —; hypertrophie du thymus; trachéotomie; mort au dixième jour. 749
Fillette de quatorze ans atteinte d'une sténose trachéale. . . . 433
Injections intra-trachéales de mercure dans le traitement de la syphilis. 298
Méthodes de dilatation des rétrécissements profonds de la — . 600
Sarcome de la — (un cas de) . . 258
Spécimen de rétrécissement anormal du larynx et de la — d'origine probablement congénitale 696
Toux de compression (toux aboyante) signe de rétrécissement trachéal ou bronchique . 153

TRACHÉOTOMIE

Suites éloignées de la — (des). . 472

TROMPE D'EUSTACHE

Recherches anatomo-pathologiques concernant la cloison nasale et le tissu lymphatique de la — 142

TUBERCULOSE

(Voir les différents organes.)

TUMEURS

(Voir les différents organes.)

VARIA

Actinomycoses cervico-faciales (deux). 366
Anesthésie des muqueuses à l'aide d'une solution alcoolique de cocaïne à 25 0/0 dans les opérations nasales, pharyngées et laryngées (de l'). 333
Anévrysme de la crosse de l'aorte rompu dans la trachée. . . . 296
Appareil respiratoire et l'infection (l') 669
Asepsie et l'antisepsie dans la pratique journalière de l'oto-rhino-laryngologie (l') 475
Cancer mélanique de la face . . 542
Clinique oto-rhino-laryngologique de l'hôpital Stuivenberg à Anvers. Statistique de l'année 1902-1903. 273
Corps étrangers (cas de) 396

Effets éloignés des maux de dents (sur quelques). 562
Électricité statique en oto-rhino-laryngologie (sur l'emploi de). 449
Ganglion spinal dans l'intoxication par la quinine (préparations histologiques du). . . . 135
Incision esthétique rétro-auriculaire pour le traitement de quelques lésions cervicales et parotidiennes (de l') 174
Inhalations médicamenteuses comme traitement systématique des affections respiratoires (des) 479
Localisation rare de la maladie de Reynaud. 441
Opération de Brophy (l') 289
Organe de Corti du chat 140
Physiologie des canaux semi-circulaires chez le requin (contribution à la) 187
Réflexe respiratoire et le nert glosso-pharyngien (le). . . . 574
Résection du trijumeau en cas de névralgie faciale rebelle (nouveau mode de). 416
Sarcome en rhino-laryngologie (le). 331
Section de la racine sensitive du trijumeau pour la guérison du tic douloureux. 477
Statistique des opérations faites à la policlinique du refuge de Madrid pendant l'année 1901-1902, suivie de considérations sur les cas les plus importants. 97
Syphilis ecthymateuse et ulcéreuse 748
Syphilome hypertrophique de la face à point de départ nasal (à propos d'un). 360
Trépanation pour troubles consécutifs à une fracture ancienne du crâne. 367
Voie bucco-antrale dans la neurectomie pour la guérison du tic douloureux. 335

VÉGÉTATIONS ADÉNOIDES

Adénoïdite diphtérique et primitive (de l'). 177
Adénoïdite aiguë (traitement de l') 293
Collapsus subit avec arrêt de la respiration et cyanose (spasme de la glotte?) comme conséquence de l'opération des — : trachéotomie, guérison (un cas de) 361
Incontinence d'urine et — . . . 27
Résultats immédiats consécutifs à l'ablation de —. 243
— et incontinence d'urine . . . 288
Technique opératoire des — (la) 432
Technique opératoire des — (la) 503
— (des). 504
— pendant la première année de l'enfance (forme de nourrissons) (notes sur le traitement des) 591

VERTIGES

Ponction lombaire sur le — voltaïque et sur certains troubles auriculaires (de l'influence de la) 395
— otiques dans la pratique journalière (du traitement des) . . 330

VOIES AÉRIENNES

Corps étranger des bronches (un cas). 320
Infections générales aiguës ayant pour origine les tissus lymphoïdes des voies respiratoires supérieures (discussion sur les). 314
Lésions pulmonaires tardives consécutives à des corps étrangers des — 634
Position de Rose dans les opérations sur les — supérieures (la). 603
Tuberculose des ganglions bronchiques avec perforation des bronches, guéri par la trachéotomie (un cas de) 748

VOILE DU PALAIS

Adhérence complète du — à la paroi postérieure du pharynx (un cas d') 658
Blessure du — membraneux . . 434
Epithélioma du —, du palais et de la moitié gauche de la langue. 487
Infiltration lardacée d'origine obscure de la luette, du — et du cartilage aryténoïde droit chez une femme de trente ans (un cas d'). 651
Paralysie partielle du — d'origine traumatique. 86
Paralysies unilatérales du — consécutives à des angines diphtériques unilatérales. 562
Paralysie du — à la suite d'intoxication alimentaire 705
Perforations acquises et congénitales du — (nouvelle contribution à l'étude des). 198
Rhinolalie ouverte (un cas de). . 489

TABLE DES AUTEURS[1]

Abrahams, 472.
Albertus, 668.
Alderton, 389.
Alexander, 126, 135, 146, 147, 152, 411, 412, 626, 627, 629.
Alt, 118, 119, 135, 136, 138, 147, 409, 625, 627, 629.
Alter, 502.
Apert, 511.
Aubaret, 237.
Aubertin, 563, 606.
Augustin, 660.
Auliffe, 385.
Auton, 142.
Avellis, 666.

Baber (C.), 469, 647.
Babinski, 395.
Babonneix, 563.
Bacon, 390, 765.
Bancel, 576.
Barajas, 596.
Barbarin, 539.
Barth, 124, 135, 137, 139, 142, 149, 152.
Beale (C.), 467.
Beck, 262.
Beco, 28.
Belogolovov, 740.
Bérard, 665.
Bercus, 765.
Berens, 766.
Berkeley, 563.
Bertaud, 288.
Berthold, 135, 136, 139, 142, 146.
Bertucat, 257.
Bezold, 135, 136, 138, 139, 149.
Bichat, 296.
Bielh, 116, 147, 411.
Blau, 250.
Blondiau, 564.
Boissat, 363.
Bonnamour, 572.
Bonnier, 685.
Botella, 291, 328, 592, 598, 599, 767.
Botey, 574, 590, 596, **641**.
Bouchet, 560.
Boulay, **124**.
Bourgeois, 29, 84.
Bourragué, 209.
Bouyer fils, **481**, **577**, **609**.
Braat, 185, 186, 187.
Braunstein, 147.
Breitung, 146.
Brindel, **401**, 590.
Bristow, 205.
Broca, 367.
Brocq, 196.
Broeckaert, 198, 416, 590, 592, **594**.
Brown (P.), 321 323.
Bruck, 471.
Bruder, 598.
Brunel, **673**.
Bryan, 316, 322.
Buhe, 147, 150.
Buryer, 185, 186, 191.
Burt (H.), 654.
Butlin (H.-T.), 500.
Butts (H.), 661.

Calamida, 61, 86.
Carles, 441.
Carnot, 298.
Carralero, 364.
Carrière, 122.
Casselberry, 313, 314, 318, 322.
Castaing, 668.
Castañeda, 599.

1. Les chiffres en *caractère gras* se rapportent aux travaux originaux parus dans la REVUE HEBDOMADAIRE DE LARYNGOLOGIE, D'OTOLOGIE ET DE RHINOLOGIE; les chiffres *ordinaires*, aux analyses.

Castel (du), 196.
Castex, 557, 594, 596, 742.
Cauzard, 568, 591.
Cavaillon, 194.
Carin, 303.
Chavanne, 31.
Chepovalenkov, 742.
Chervin, 55.
Cheval, 393, 602.
Chevalier, 26.
Chiray, 536.
Chiari, 434.
Cisneros, 202, 591, 596, 599.
Citelli, 61, 86, 260.
Claoué, 294.
Clarke (P.), 313. 314.
Clemens (J.), 382.
Cobb, 323.
Collom (J.-M.), 500.
Compaired, **97**, 125, **241**, 591, 592, 597.
Courgoux, 603.
Courtade, 768.
Coussieu, 175.
Crossmann, 435.
Cunéo, 391, 436, 712.
Cuvillier, 591, 592, 597.

Degobert, 603.
Delavan (B.), 312, 313, 314, 321, 322.
Delepine, 630.
Della Vedova, 238.
Delobel, 506.
Dench (E.), 381, 387, 388, 390, 764, 765, 766.
Dervaux, 749.
Derville, 236, 571.
Depierris, 598.
Dide, 124.
Dionis du Séjour, 32.
Dionisio (J.), 594.
Donelan, 467, 649.
Duel, 385.
Dunn, 635.

Ephraïm, 439.
Espezel, 768.
tievant, 27.

Farlow, 322.
Faure, 470.
Fein, 432.
Ferrai, 331.
Ferran, 23, 289.
Fevry, 704.
Fisher, 597.
Forns, 597, 599, 600.
Fournier, 196.
Fraenkel, 506.
Frazier, 477.
Fred (W.), 391.
Freudenthal (M.-D.), 503, 594.
Frey, 119, 409, 626.
Friedenberg, 765.
Friedlander, 315.
Froin, 751.
Furet, 239.

Gagnola, 238.
Gailleton, 748.
G. Galand, 746.
Gallego, 599.
Gallmaerts, 327.
Gallois, 603.
Galtier, 473.
Garel, 473.
Gasne, 56.
Gastou, 196.
Gaucher, 536, 630.
Gaudier, 235.
Gauthier, 195.
Gellé, 264.
Gerberg, 709.
Gillot, 240.
Glas, 435.
Gleitsmann, 312.
Gomperz, 117, 119, 136, 139, 146, 148.
Goodale, 314.
Goris, 172, 442, 475, 538, 685.
Gouget, 669.
Gradenigo, 596.
Grant (D.), 468, 646, 659, 698, 699.
Griffith, 444.
Grivot, 266.
Grönbeck, 487, 488.
Grosjean, **1**, **33**, **65**, **370**.
Grossmann, 83.
Gruening, 765.
Grünwald, 354, 356, 604.
Grünert, 137, 138, 140, 143, 146, 715.
Guilain, 91.
Guye, 191, 194.

Habermann, 135, 136, 137, 142.
Hainiss, 437.
Hajek, 431, 434, 435, 744.
Hammerschlag, 629.

Hammond (L. J.), 750.
Hanszel, 428, 430, 434.
Harmer, 60, 429, 432, 433.
Harris, 386, 388. 764.
Haug, 690.
Hecht, 355, 358, 359, 702.
Heindl, 434.
Heller, 448.
Hélot, 502.
Henrici, 396.
Hepburn, 764.
Herzfeld, 84.
Heymann, 142.
Heyninx, 270.
Hinkel (W.), 321.
Hirschmann, 352.
Hoche, 323.
Holl, 185.
Hope, 317.
Hopkins, 320, 321.
Hopmann, 23, 352.
Horn, 387.

Ingals (F.), 313, 316, 317.
Ips, 184.
Ivanov, 711.

Jaboulay, 195, 196, 542, 686.
Jacobson, 250.
Jacques, 637.
Jalaguier, 25.
Jankelevitch, 499.
Jaumenne, 362.
Jaulin, 634.
Joal, 543.
Johnston (S.), 316.

Kafemann, 123.
Katz, 140, 146, 147.
Kelson, 471.
Kernon, 384.
Killian, 258.
Kinkel, 322.
King (G.), 335.
Klein, 486, 489.
Knapp, 445, 765.
Knight, 312, 313, 318.
Krebs, 171.
Kuhn, 255.
Kummel, 135, 137, 140, 146, 149.
Kuttner, 28.
Kyle (B.), 320.

Lablée, 751.
Laborde, 574.
Lack (L.), 658.
Laffitte-Dupont, 324.
Lake R., 472, 648.
Lammerhirt, 268.
Langmaid, 319.
Lannois, 173, 473.
Lapeyre, 330.
Laquerrière, 632.
Larcin, 196.
Laurens, 538.
Lavrand, 414, 476.
Lecène, 29.
Lednev, 160.
Lederman, 383, 386.
Leduc, 293.
Le Goaon, 498.
Lelande, 320.
Lenhardt. 605.
Lermoyez, 56, 474.
Leutert, 152, 153.
Levy (R.), 443.
Lewis, 384.
Lieven, 353.
Löwe, 135.
Löwy, 146.

Mackenzie, 312, 313, 318.
Mader, 356, 358, 702.
Magnan, 94.
Makuen (H.), 318.
Malherbe, 292, 332, 603.
Marage, 610.
Maraspini, 745.
Marie, 91.
Marion, 64, 511.
Martin, 286.
Masini, 206.
Massei, 203.
Mayer, 316, 322.
Menzel, 430, 434.
Mercier-Bellevue, 243.
Mercier (W. F.), 569
Meyjes, 184, 186, 188, 189.
Mignard, 631.
Mignon, 567, 592.
Milian, 630.
Milligan, 646.
Minder, 57.
Moder, 702.
Moll, 193.
Möller (J.), 487.
Monaco (del), 766.

Monier, 364.
Morestin, 174.
Moses, 354.
Moskowitz, 409.
Moure, 537, 589, 590, 591, 596.
Mouret, **337**.
Muller, 139, 540.
Mygind, 361.

Nicolle, 269.
Nicouleau, 196.
Novikow, 31.

Onodi, 417, **724**.
Oppenheimer (S.), 300.

Papaconstantinidis, 469.
Papanikolau, 509.
Parker (Ch.), 647, 658.
Parmentier, 302.
Patel, 200.
Paunz, 662.
Pauzer, 411, 412.
Peaudeleu, 684.
Pelaez, 334, 590.
Philips (W.). 382, 386.
Pick, 232.
Piffl, 138, 142, 146.
Poli, 598.
Politzer, 119, 409, 412, 626.
Pollak, 117, 119.
Poncet, 366.
Pooley, 385.
Porak, 64.
Portela, 591, 598.
Potter, 654.
Powell (F. G.), 646, 653.
Pujebet, 749.

Quix, 187, 193.

Raoult, **129**.
Reichert, 89.
Renault, 438.
Rethi, 435.
Reynard, 603.
Rice (C.), 316, 318.
Richard, 504.
Riedl (de), 357.
Ripault, 93.
Rivière, 632.
Robertson, 633.
Robinson, 467.
Roe (J.), 316, 317.
Rocaz, 95, **177**.
Rocher, 329.
Rohmer, 476.
Römer, 189.
Romme, 633.
Roosa, 385, 638.
Roque, 576.
Rosciano, 204.
Rosenberg, 598, **689**.
Rosenthal, 23, 289.
Roth, 434.
Rouvier, **337**.
Royet, 234.
Rudolphy, 572.

Salter, 684.
Sands Mills (W.), 471.
Santi (de), 645, 646.
Sargnon, 361.
Sarremone, 563.
Schaldemose, 748.
Schech, 354, 356, 359, 361, 490, 702.
Scheppegrell, **305**.
Schmiegelow, 485, 488, **545**.
Schousboe, 486.
Schrotter, 600.
Schultze, 149, 150, 152, 153, 715.
Schutter, 184, 189.
Schwartze, 138, 140, 146, 147, 148, 149, 152.
Sebilleau, 289.
Secord (E. R.), 543.
Segura, 591.
Seitz, 199.
Semon, 465, 651, 652.
Sharp (C.), 508.
Shurly, 252, 311, 316.
Sigogne, 413.
Sikkel, 186, 189.
Simanovscky, 741, 742.
Simmonds, 81.
Simpson (K.), 312, 313, 316, 321.
Simonin, 535.
Solenberger, 665.
Sokolov, 718.
Somers, 295.
Sonner (T.), 299.
Sota y Lastra, 597, **751**.
Souque, 448.
Spuller, 477.
Stangenberg, 474.
Stapler, 388.
Steinhaas, 297.
Sternfeld, 356.

Steward, 646.
Strazza, 202, 536.
Stewart (F. J.), 695,
Stewart (W. R.), 695.
Stewart (W. R. H.), 694.
Struycken, 184, 190, 194.
Suarez de Mendoza, **449**, 592, 600.
Swain, 313, 314, 315, 321.
Symonds, 453, 469.

Tapia, 597, 599, 600.
Tghemolossov, 741.
Theuveny, 64.
Thienot, 479.
Tilley (H.), **464**, 655, 697.
Tod (H.), 649, 650, 696.
Todd, 256.
Tœplitz, 325, 720.
Toubert, **161**.
Toupet, 704.
Trautmann, 357, 358, 360, 702.
Travers, 253.
Treitel, 83.
Tretròp, 122, 127, 171, **273**, 475.
Triboulet, 606.
Turner, 156, 696.

Urban, 54.
Urbantschitsch, 117, 118, 133, 409, 625, 626.
Uruñela, 591, 596, 597.

Vacher, 173.
Valentin, 631.
Vallas, 687.
Vaquier, 566.
Varay, 153.
Vassal, 597.
Veau, 436.
Verdun, 560.
Vernet, 704.
Villard, 195.
Vincent, 235.
Viollet, 252.
Vohsen, 149.
Voisin, 86.
Voutier, 271.

Weber, 600, 634.
Weil, 432, 434, 435.
Wertheim (E.), 705.
Wilbert, 706.
Wilson, 764.
Williams, 330.
Wingrave (Wyatt), 697.
Wittmaack, 135.
Woods, 562.
Wroblenski, 91, 333.

Zalewsky, 766.
Zarnico (C.), 250.
Zaufal, 139, 147, 150.
Zoalberg, 184, 185, 186.
Zwaardemaker, 190.

Le Gérant : R. Chaigneau.

Bordeaux. — Imp. G. Gounouilhou, rue Guiraude, 11.

INDEX BIBLIOGRAPHIQUE

DE

La REVUE du Dr E. J. MOURE

7 février 1903.

Bouche et Pharynx buccal.

Bellissen. — Polymorphisme du chancre syphilitique de l'amygdale; valeur du symptôme « dysphagie » à la période primitive de la syphilis (*Rev. hebdom. de laryngol.*, n° 48, 1902).

Bleasdale. — Amygdalotomie au cours d'une attaque d'amygdalite aiguë (*British med. Journ.*, 10 janvier 1903).

Bonhoff. — De l'étiologie des angines (*Centralbl. f. Bakteriol.*, n° 12, 1902).

Bouveyron. — Syphilis ecthymateuse et ulcéreuse (Soc. nat. de méd. de Lyon, séance du 12 janvier 1903, *in Lyon méd.*, n° 4, 25 janv. 1903).

Castel (du). — 1° Lésion indéterminée du palais; 2° végétation en nappe de la muqueuse palatine de structure lymphoïde (Soc. de dermat. syphiligr., séances des 7 et 8 janvier 1903, *in Bull. méd.*, n° 3, et *Semaine méd.*, n° 3, janv. 1903).

Charles. — Pemphigus des muqueuses (*Rev. hebdom. de laryngol., d'otol. et de rhinol.*, in *Med. Bull.*, n° 12, déc. 1902).

Clark (Randolph). — De l'angine (*Philadelphia med. Journ.*, 27 déc. 1902).

Deguy. — Paralysie congénitale unilatérale du voile du palais (Soc. de pediat., séance de janvier, *in Bull. méd.*, n° 7, 24 janv 1903).

Delépine. — Infection septicémique suraiguë, de nature staphylococcique, à point de départ amygdalien. Hypothermie pendant quatre jours. Mort (*Echo méd.*, n° 52, 27 déc. 1902).

Donelan. — Un cas de contraction syphilitique des piliers postérieurs du pharynx chez un homme de quarante-quatre ans (Soc. de laryngol. de Londres, séance du 2 mai 1902, *in Rev. hebdom. de laryngol.*, n° 50, 13 déc. 1902).

Downie (W.). — 1° Spécimen de sarcome de l'amygdale droite; 2° spécimen de sarcome du pharynx (Soc. de laryngol. de Londres, séance du 2 mai 1902, *in Rev. hebd. de laryngol.*, n° 50, 13 déc. 1902),

Eras. — De la macroglossie congénitale (*Ueber angeborene Makroglossie*) (Dissert., Leipzig, 1902).

Fantz. — Des paralysies du voile du palais (*Ueber Gaumensegellähmung*) (Dissert., Leipzig, 1902).

Faulkner. — Des affections amygdaliennes (*New-York med. Journ.*, 10 janv. 1903).

Fried. — De l'abces rétro-pharyngien et de son traitement (*Ueber retropharyngeal Abscess und seine Behandlung*) (Dissert., Munich, 1902).

Gastou. — Syphilides bucco-labiales lichénoïdes (Soc. de dermatol. et de syphiligr., séances des 7 et 8 janvier 1903, *in Semaine méd.*, n° 3, 21 janv. 1903).

Gaucher et **Milian.** — Langue scrotale chez un hérédo-syphilitique (Soc. franç. de dermatol. et de syphiligr. (1054), *in Bull. méd.*, n° 98, 10 déc. 1902).

Gaudier. — Amygdalite phlegmoneuse (*Echo méd. du Nord*, n° 48, 1902).

Goodale (J. L.). — La pathologie locale des infections générales aiguës se produisant par le tissu lymphoïde du pharynx (*Boston med. and surg. Journ.*, 25 sept. 1902).

Haller. — Tumeur du pharynx à évolution insolite (*Monats. f. Ohrenheilk.*, n° 11, nov. 1902).

Harmer. — Un cas de perforation du palais (*Wiener klin. Wochens.*, n° 50, 1902).

Hecht. — Lupus du pharynx et du nez (Soc. oto-laryngol. de Munich, séance du 3 mars 1902, *in Rev. hebdom. de laryngol.*, n° 48, 1902).

Hopmann. — Trois cas de polypo de l'amygdale (Vereinigung westdeutscher Hals and Ohrenärtzte, séance du 27 avril 1902, *in Munch. med. Wochens.*, n° 3, 1903),

Kleider. — Des kystes dentaires (*Ueber Zahenkyste*) (Dissert., Iena, 1902).

Liéven. — Du traitement des affections syphilitiques de la bouche et du pharynx (Vereinigung westdeutscher Hals und Ohrenärzte, séance du 27 avril 1902, *in Münch. med. Wochens.*, n° 3, 1903).

Löblowitz. — De la stomatite ulcéreuse (*Wiener med. Wochens.*, 48, 1902).

Loeb (Hanau). — Carcinome de l'épipharynx (*The Laryngoscope*, n° 12, déc. 1902).

Maudounet.—Paralysie de l'accommodation et du voile du palais consécutive aux oreillons (*Le Centre méd.*, n° 7, 1903).

Mygind (H.). — Lupus vulgaires du pharynx. Etude clinique (*Archiv. f. Laryngol.*, Band XIII, Heft 3).

Nörregaard. — Deux cas d'hémorragie du pharynx (Soc. danoise d'oto-rhinol., séance du 26 avril 1902, *in Rev. hebdom. de laryngol.*, n° 49, 6 déc. 1902).

Simonin. — Les angines banales chez les rougeoleux adultes. Étude clinique et bactériologique (Soc. méd. des hôpit., séance du 23 janvier, *in Bull. méd.*, n° 7, 24 janv. 1903).

Tarruella. — Contribution à l'étude clinique et bactériologique de l'angine ulcéro-membraneuse de Vincent (*Rev. de med. y cir.*, n° 11, 25 nov. 1902),

Verdun et **Bouchez.** — Mélanotrichie linguale (*Echo méd.*, n° 4, 25 janv. 1903).

Weber. — Étude critique des rapports de l'angine tonsillaire et de l'appendicite (*Münch. med. Wochens.*, n° 52, 1902).

Wertheim. — Un cas de paralysie du voile consécutive au botulisme (*Archiv f. Laryngol.*, Band XIII, Heft 3).

Nez, Pharynx nasal et Cavités accessoires.

Bauerreiss. — Deux cas de corps étrangers du nez (*Monats. f. Ohrenheilk.*, n° 12, 1902).

Baurowicz. — De la localisation des soi-disant polypes hémorragiques du nez (*Archiv f. Laryngol.*, Band XIII, Heft 3).

Bérard. — Goitre charnu bilatéral et polype muqueux des fosses nasales (Soc. des sciences méd. de Lyon, séance du 19 nov. 1902, *in Lyon méd.*, n° 51, 21 déc. 1902).

Berthaud du Chazaud. — Végétations adénoïdes et incontinence d'urine (Thèse de Bordeaux, 1903).

Biettel. — Des corps étrangers des voies respiratoires (*Ueber Fremdkörper in den Luftwegen*) (Thèse de Gressen, 1902).

Bosio. — Le morcellement dans la rhinite hypertrophique, l'extirpation des cornets, crêtes et épines de la cloison nasale et des polypes par l'emploi de la cocaïne et de l'extrait des capsules surrénales (*Ann. di laringol.*, n° 3, août 1902).

Bourragué. — Des sinusites maxillaires chez les enfants (Thèse de Bordeaux, 1903).

Brandt. — Contribution à l'étude des complications orbitaires des inflammations des cavités accessoires et de leur opération (*Beiträge zu den orbitalen Complicationen der Entzundung der Nebenhöhlen und ihre Operation*) (Thèse de Fribourg, 1902).

Brissonnet (I.). — Bactériologie de l'ozène. Depuis Lœwenberg (1894). Essai sur un nouveau traitement (Paris, Maloine, 1902).

Bronner. — Coupes d'un gros papillome récidivant qui paraît avoir pris naissance dans l'antre maxillaire gauche (Soc. de laryngol. de Londres, séance du 2 mai 1902, *in Rev. hebdom. de laryngol.*, n° 50, 13 déc. 1902).

Cazeneuve (de). — Des injections prothétiques de paraffine ; application en oto-rhino-laryngologie (Thèse de Paris, 1902).

Chauveau. — Contribution à l'historique des polypes naso-pharyngiens jusqu'à Levret (*Archiv. internat. de laryngol.*, n° 5, 1902).

Downie (W). — Spécimens de tumeurs fibreuses enlevées du naso-pharynx d'un enfant de quatorze ans et d'un enfant de onze ans (Soc. de laryngol. de Londres, séance du 2 mai 1902, *in Rev. hebdom. de laryngol.* n° 50, 13 déc. 1902).

Eeckhaute (Van). — Un nouveau cas d'épilepsie nasale (Rev. hebdom. de laryng., n° 49, 1902).

Ephraim. — Un remarquable cas de séquestre du nez ; étude sur l'innervation motrice du voile du palais (*Archiv f. Laryngol.*, Band XIII, Heft 3).

Fischer (E.). — Sur un cas de kyste lacrymal bilatéral guéri par la résection du cornet inférieur (*Rev. hebdom. de laryngol.*, n° 51, 1902 et *Archiv f. Laryngol.*, Band XIII, Heft 3).

Gallois, Décobert et Courcoux. — Rhino-pharyngite typhoïdique à bacille d'Eberth (Soc. méd. des Hôpit., séance du 28 nov. 1902, *in Bull. méd.*, n° 95, 1902).

Gerber. — Un cas insolite de corps étranger du nez (*Archiv f. Laryngol.*, Band XIII, Heft 3).

Grosjean (A.J.). — Le sarcome des fosses nasales ; étude critique; description clinique et traitement (*Rev. hebdom. de laryngol.*, nos 1, 2 et 3, 1903).

Hanzel. — Un cas de sclérose rhino-laryngée (*Wiener klin. Wochens.*, no 50, 1902).

Hanzel. — Polype congénital du naso-pharynx *Wiener klin.* (*Wochens.*, no 50, 1902).

Harmer. — Fibrome du naso-pharynx (*Wiener klin. Wochens.*, no 50, 1902).

Hecht. — Atrésie choanale et occlusion partielle du nez chez un hérédo-syphilitique (Soc. oto-laryngol. de Munich, séance du 3 mars 1902, *in Rev. hebdom. de laryngol.*, no 48, 1902).

Hélot. — Deux observations de diphtérie nasale primitive (*Ann. des mal. de l'oreille*, no 1, janv. 1903).

Hug (Th.). — Un cas de kyste radiculaire du maxillaire supérieur (*Archiv f. Laryngol.*, Band XIII, Heft 3).

Hunter Tod. — Cas de nécrose syphilitique de l'intérieur du nez montrant l'orifice des sinus sphénoïdaux et des cellules ethmoïdales postérieures à gauche (Soc. de laryngol. de Londres, séance du 2 mai 1902, *in Rev. hebdom. de laryngol.*, no 50, 13 déc. 1902).

Kafemann. — Des procédés d'examen rhino-pharyngiens (*Münich med. Wochens.*, no 44, 1902).

Lubet-Barbon. — Le Pengawar Djambi agent hémostatique dans les opérations nasales (*Archiv. internat. de laryngol.*, no 6, nov.-déc. 1902).

Lambert Lack. — 1° Un cas de grand épaississement symétrique de la partie antéro-supérieure de la cloison nasale; 2° un cas de syphilis héréditaire du nez, du pharynx et du larynx avec occlusion complète des narines antérieures (Soc. de laryngol. de Londres, séance du 2 mai 1902, *in Rev. hebdom. de laryngol.*, no 50, 13 déc. 1902).

Laquerrière. — Hydrorrhée nasale intense guérie au cours d'un traitement général par l'électricité (*Progrès méd.*, no 2, 10 janv. 1903).

Lermoyez. — Indications et résultats du traitement des sinusites maxillaires et frontales (*Ann. des mal. de l'oreille*, no 11, nov. 1902 et *Memphis med. Monthly*, nov. 1902).

Lorcin. — Des tumeurs épithéliales bénignes des sinus de la face (Thèse de Nancy, 1902).

Lowe. — Du curettage du nez par la bouche et de l'ouverture de la base du crâne par le nez (*Klin. therap. Wochens.*, no 48, 1902).

Löwy (Hugo). — L'empyème du sinus maxillaire dans le diabète sucré (*Monats. f. Ohrenheilk.*, no 12, 1902).

Luc. — La méthode de Killian dans la cure radicale de l'empyème frontal chronique (*Ann. des mal. de l'oreille, du larynx, etc.*, no 12, déc. 1902).

Mader. — De la respiration nasobuccale et particulièrement dans ses rapports avec l'infection (*Sammlung zwangloser Abhandlungen aus dem Gebiete der Nasen, Ohren, etc.*, Band VI, no 12, 15 déc. 1902).

Malherbe. — La position de Rose dans les opérations sur les voies respiratoires supérieures (*Bull. méd.*, no 1, 1903).

Martuscelli. — L'organe de Jacobson considéré comme organe olfactif (*Bollet. delle malatt. dell'orecchio*, no 12, 1902).

Mayer (Emil). — Valeur thérapeutique de l'adrénaline en rhino-laryngologie (*La Parole*, n° 11, nov. 1902).

Mignard. — Acné hypertrophique (Soc. d'anat. et de physiol., *in Journ. de méd.*, n° 52, 21 dec. 1902).

Mignon. — Du rôle des fosses nasales dans la tuberculose (*Presse méd.*, n° 2, 4 janv. 1902).

Monturiol. — Traitement de la rhinite atrophique chez les enfants (*La Semana med.*, 13 nov. 1902).

Moszkowics. — Des injections prothétiques de paraffine (Lettres d'Autriche, 13 déc. 1902, *in Semaine méd.*, n° 51, 17 déc. 1902).

Muck. — De certains états inflammatoires de la muqueuse du nez et de son traitement (*Archiv f. Laryngol.*, Band XIII, Heft 3).

Paget. — Des injections de paraffine dans la correction des difformités nasales (*British med. Journ.*, 3 janv. 1902).

Paunz. — Les abcès rhinogènes du cerveau (*Archiv f. Larygngol.*, Band XIII, Heft 3).

Reynard. — Déformation nasale (Soc. nat. de méd. de Lyon, séance du 12 janvier 1903, *in Lyon méd.*, n° 4, 25 janv. 1903).

Rivière (A.). — L'ozène chez le nourrisson (*Lyon méd.*, n° 4, 25 janv. 1903).

Romme. — Un ancien traitement du coryza aigu (*in Presse méd.*, n° 4, 14 janv. 1903).

Rosenberg (A.). — Quelles sont les affections du nez qui peuvent être diagnostiquées sans examen spécial (*Berliner Klin.*, janv. 1903).

Rosenberg. — Des névroses réflexes du nez (*Die Heilkunde*, nov. 1902).

Sarremone. — Symptômes de la syphilis nasale (*Archiv. internat. de laryngol.*, n° 6, nov.-déc. 1902).

Solenberger. — Polypes des cavités accessoires du nez (*Philadelphia med. Journ.*, 20 déc. 1902).

Somers (Lewis). — Abcès sphénoïdal chronique (*Pennsylvania med. Journ.*, nov. 1902).

Suarez de Mendoza. — De la nécessité d'une intervention radicale et opportune dans les végétations adénoïdes et des funestes conséquences de cette affection abandonnée à elle-même (suite) (*Archiv. de méd. et de chir. spéciales*, n° 10, oct. 1902).

Swain. — Infection générale aiguë ayant pour origine le tissu lymphoïde des voies respiratoires supérieures (*Philadelphia med. Journ.*, 13 déc. 1902).

Tilley (Herbert). — 1° Occlusion complète du vestibule droit du nez chez un homme de trente-deux ans; 2° Un cas de destruction avancée de l'intérieur du nez associée à une suppuration du sinus maxillaire droit (Soc. de laryngol. de Londres, séance du 2 mai 1902, *in Rev. hebdom. de laryngol.*, n° 50, 13 déc. 1902).

Toeplitz. — Troubles du nez dans le typhus abdominal et leurs conséquences (*Sammlung zwangloser Abhandlungen*, Band VI, n° 11, 15 nov. 1902).

Treitel. — Utilité d'un traitement rhino-pharyngien dans les vomissements d'origine gastrique ou nerveuse (Bull. clinique de l'étranger, *in Bull. méd.*, n° 2, 7 janvier 1903).

Valentin. — Examen cystoscopique du naso-pharynx ou salpingoscopie (*Archiv f. Laryngol.*, Band XIII, Heft 3, et *Semaine méd.*, n° 1, 1903).

Vaquier. — Arguments favorables à la contagiosité de la rhinite atrophique. Six cas d'oxène familial. Prophylaxie et traitement de l'oxène, (*Archiv. internat. de laryngol.*, n° 6, nov.-déc. 1902).

Vincent. — Sur l'adrénaline (Soc. nation. de méd. de Lyon, séance du 15 déc. 1902, *in Lyon méd.*, p. 908, n° 52, 28 déc. 1902).

Larynx et Trachée.

Avellis (G.). — Ictus laryngé comme manifestation de la coqueluche chez les adultes (*Archiv f. Laryngol.*, Band XIII, Heft 3).

Baratoux. — La bronchoscopie d'après la méthode de Killian (*Pratique méd.*, n° 10, 1902, et *Progrès méd.*, n° 2, 1903).

Bonnamour. — Œdème aigu du larynx (Soc. méd. des hôpitaux de Lyon, séance du 19 déc. 1902, *in Lyon méd.*, page 916, n° 52, 28 déc. 1902).

Bond (T. W.). — Un cas de grosse tumeur laryngée chez une femme (Soc. de laryngol. de Londres, séance du 2 mai 1902, *in Rev. hebdom. de laryngol.*, n° 50, 13 déc. 1902).

Broeckaert. — Étude sur le nerf récurrent laryngé (*Presse oto-laryngol. belge*, n° 11, nov., et n° 12, déc. 1902).

Buhl. — Laryngite ulcéreuse de nature indéterminée (Soc. danoise d'oto-rhinol., séance du 22 mars 1902, *in Rev. hebdom. de laryngol.*, n° 49, 6 déc. 1902).

Castex (A.). — Maladies du larynx du nez et des oreilles (2e édit., 1 vol. 922 p. avec 261 fig., Paris, Baillière, 1902).

Chervin. — La voix eunucoïde (Soc. méd.-chir., n° 1043, séance du 24 nov. 1902, *in Bull. méd.*, n° 97, 6 déc. 1903).

Chervin. — Bégaiement et autres maladies fonctionnelles de la parole (3e édit., 551 p., Paris, 1902).

Cheval. — Lipome pharyngien volumineux (*Presse oto-laryngol. belge*, n° 12, déc. 1902).

Compte rendu de la Société de laryngologie de Londres, séance du 2 mai 1902 : 1° cas de tumeur maligne du nez ; 2° cas de tumeur kystique de la cloison, *in Rev. hebdom. de laryngol.*, n° 50, 13 déc. 1902).

Cuneo. — De l'envahissement du système lymphatique dans le cancer du larynx (*Gaz. des Hôpit.*, n° 141, 13 déc. 1902).

Delavan (Bryson). — Des résultats du traitement du cancer du larynx par les rayons X (*The Laryngoscope*, n° 12, déc. 1902).

Delobel. — Volumineux myxome du larynx. Ablation par la voie naturelle endolaryngée. Guérison (*Journ. des sciences méd. de Lille*, n° 46, 1902).

Derville. — Œdème glottique révélateur d'une néphrite latente (*Journ. des sciences méd. de Lille*, n° 51, 20 déc. 1902).

Deygas. — Les paralysies récurrentielles bilatérales complètes d'origine périphérique (Thèse de Lyon, 1902, anal. *in Lyon méd.*, page 921, n° 52, 28 déc. 1902).

Donelan. — Un cas de sténose laryngée chez un homme de cinquante ans, consécutive à une grande ulcération syphilitique du côté gauche du larynx (Soc. de laryngol. de Londres, séance du 2 mai 1902, *in Rev. hebdom. de laryngol.*, n° 50, 13 déc. 1902).

Dupond (G.). — Sur deux cas d'abcès périlaryngiens (*Rev. hebdom. de laryngol.*, n° 52, 1902).

Eeckhaute (Van). — Un cas d'enchondrome du larynx. Opération. Guérison (Extr. de la Soc. de méd. de Gand, 1902).

Föderl. — Résultats éloignés de l'extirpation du larynx (Soc. impériorroyale des méd. de Vienne, séance du 20 déc. 1902, *in Semaine méd.*, n° 52, 24 déc. 1902).

Fraenkel. — Des diaphragmes congénitaux du larynx (*Deuts. med. Wochens.*, n° 51, 1902).

Frese (O.). — Contribution à l'étude de la vulnérabilité des fibres du récurrent (*Archiv f. Laryngol.*, Band XIII, Heft 3).

Garel. — Bégaiement guéri à l'occasion d'une trachéotomie dans le cours d'un cancer laryngé simulant une lésion syphilitique (*Rev. hebdom. de laryngol.*, n° 51, 1902).

Gauthier. — Plaie pénétrante du larynx par instrument tranchant (Soc. des sciences méd. de Lyon, séance du 10 déc. 1902. *in Lyon méd.*, n° 3, 18 janv. 1903).

Genta. — Syndrome temporaire de Gubler avec aphasie d'origine traumatique (*Annal. di laringol.*, n° 3, août 1902).

Gonzalès Castro. — La laryngite striduleuse et son traitement (*El siglo med.*, n° 2558, 21 déc. 1902).

Gouzet. — L'appareil respiratoire et l'infection (*Presse méd.*, n° 96, 29 nov. 1902).

Hacker (Von). — De la résection transversale de la trachée pour rétrécissement cicatriciel circulaire (*Beiträge z. klin. Chir.*, t. XXVII, 3, *in Semaine méd.*, n° 52, 24 déc. 1902).

Hartley (F.). — Laryngectomie pour tumeur maligne (*The New-York med. Journ.*, 13 et 20 déc. 1902).

Hecht. — Laryngite tuberculeuse (Soc. oto-laryngol. de Munich, séance du 3 mars 1902, *in Rev. hebdom. de laryngol.*, n° 48, 1902).

Hecht. — Anomalie de l'épiglotte (Soc. oto-laryngol. de Munich, séance du 3 mars 1902, *in Rev. hebdom. de laryngol.*, n° 48, 1902).

Hinsberg. — Sur la question de transformation des tumeurs bénignes du larynx en néoplasmes malins (*Archiv f. Laryngol.*, Band XIII, Heft 3).

Hopkins (F. E.). — Un cas de corps étranger des bronches (*The laryngoscope*, n° 12, déc. 1902).

Jaulin. — Le spasme du larynx et ses rapports avec la tétanie et le rachitisme (*Ann. med.-chir. du Centre*, n° 2, 15 janv. 1903).

Katzenstein. — Des fibres élastiques dans le larynx avec considérations spéciales sur les fonctions des vraies et fausses cordes vocales (*Archiv f. Laryngol.*, Band XIII, Heft 3).

Laborde. — Le réflexe respiratoire et le nerf glosso-pharyngin (Soc. de biol., *in Bull. méd.*, n° 2, 7 janv. 1903).

Lake (R.). — 1° Cas d'ablation de l'épiglotte pour affection tuberculeuse; 2° périchondrite tuberculeuse (Soc. de laryngol. de Londres, séance du 2 mai 1902, *in Rev. hebdom. de laryngol.*, n° 50, 13 déc. 1902).

Law (Edward). — Un cas d'excroissance ou d'incrustations ou de dépôts calcaires dans la trachée (Soc. de laryngol. de Londres, séance du 2 mai 1902, *in Rev. hebdom. de laryngol.*, n° 50, 13 déc. 1902).

Massei. — L'anesthésie du vestibule laryngé dans la paralysie du récurrent (*Bollet. delle malatt. dell' orecchio*, n° 12, 1902).

Menzel. — Lymphangiome caverneux du larynx (*Wiener klin. Wochens.*, n° 50, 1902).

Mercer. — Sarcome primitif intrinsèque du larynx (*Virginia med. Semi-Monthly*, 12 déc. 1902).

Michel (Louis). — Fractures du larynx (*Rev. med. de l'Est*, n° 2. 15 janv. 1903).

Moses. — Un cas de fibro-sarcome du larynx (Vereinigung Westdeutschernals und Ohrenaerzte, séance du 27 avril 1902, *in Münch. med. Wochens.*, n° 3, 1903).

Moure. — De la trachéoscopie et de la bronchoscopie (*Journ. de méd. de Bordeaux*, n° 51, 1902).

Müller (J.). — Une prétendue parésie du nerf laryngé supérieur avec position oblique de la fente glottique (Soc. danoise d'oto-rhinol., séance du 22 mars 1902, *in Rev. hebdom. de laryngol.*, n° 49, 6 déc. 1902).

Neufeld. — Tumeurs tuberculeuses du larynx (*Berlin. klin. Wochens.*, n° 1, 1903).

Poux. — De la suture immédiate des voies aériennes, après la trachéotomie et la trachéo-thyrotomie (Thèse de Bordeaux, 1902).

Saint-Clair Thomson. — Paralysie glosso-labio-laryngée avec paralysie complète d'une des cordes et paralysie abductive de l'autre (Soc. de laryngol. de Londres, séance du 2 mai 1902, *in Rev. hebdom. de laryngol.*, n° 50, 13 déc. 1902).

Schmidt. — Périchondrite tuberculeuse (Soc. oto-laryngol. de Munich, séance du 3 mars 1902, *in Rev. hebdom. de laryngol.*, n° 48, 1902).

Simmonds. — Gastrite métastatique et laryngite phlegmoneuse (Soc. méd. de Hambourg, séance du 3 juin 1902, *in Rev. hebdom. de laryngol.*, n° 3, 1903).

Urban. — De l'extirpation totale du larynx (Soc. méd de Hambourg, séance du 27 mai 1901, *in Rev. hebdom. de laryngol.*, n° 2, 1903).

Varay. — Toux de compression (toux aboyante) signe de rétrécissement trachéal et bronchique (Thèse de Lyon, 1902).

Vargas. — L'intubation et sa technique chez les enfants et les adultes (*Bolet. di laringol.*, n° 12, 1902).

Vergely (Paul). — Épithélioma tubulé de l'épiglotte; extirpation; récidive très probable un an après; ganglions indurés; infiltration considérable du cou; injections sous-cutanées de liqueur de Fowler dans la tumeur; guérison (*Rev. hebdom. de laryngol.*, n° 50, 1902).

Viollet. — A propos de la pratique du tubage en ville sans surveillance continue. Réponse au Dr Escat (*Archiv. internat. de laryngol.*, n° 5, 1902).

Weber. — Lésions pulmonaires tardives consécutives à des corps étrangers des voies aériennes (Soc. de méd. interne de Berlin, séance du 5 janv. 1903, *in Semaine méd.*, n° 2, 14 janv. 1903).

Oreilles.

Alexander. — Du traitement chirurgical de la pyohémie otitique (Soc. autrichienne d'otol., séance du 28 avril 1902, *in Rev. hebdom. de laryngol.*, n° 48, 1902).

Alexander. — De la cure radicale pratiquée sous l'anesthésie locale de Schleich (*Archiv f. Ohrenheilk.*, Band LVII; Helte 1 et 2).

Alexander — Septicémie otitique dans le cours d'une otite moyenne aiguë. Perforation du toit de l'antre. Méningite. Mort (Soc. autrichienne d'otol., séance du 26 mai 1902, *in Rev. hebdom. de laryngol.*, n° 51, 20 déc. 1902).

Alt. — Un cas de thrombose du sinus latéral et de la jugulaire avec abcès pulmonaire métastatique (Soc. autrichienne d'otol., séance du 28 avril 1902, *in Rev. hebdom. de laryngol.*, n° 48, 1902).

Alt. — Rapports de la diathèse urique avec l'otosclérose (Soc. autrichienne d'otol., seance du 30 juin 1902, *in Rev. hebdom. de laryngol.*, n° 4, 1903).

Alt. — Les otites aiguës dans le cours des otites scléreuses (Soc. autrichienne d'otol., séance du 30 juin 1902, *in Rev. hebdom. de laryngol.*, n° 4, 1903).

Atwood Thorne. — Dispositions prises à Londres pour l'éducation des sourds (*La Parole*, n° 11, nov. 1902).

Axmacher (F.). — Du traitement de la sclérose de la caisse (Dissert. Goettingen 1902).

Babinski. — De l'influence de la ponction lombaire sur le vertige voltaïque et sur certains troubles auriculaires (*Bull. de laryngol.*, n° 4, 30 déc. 1902).

Baratoux. — Examen de l'audition (*La pratique méd.*, n° 11, déc. 1902).

Barbarin (Paul). — La région mastoïdienne (*Gaz. des hôpit.*, n°s 7 et 10, 1903).

Bentzen (Sophus). — Traitement du catarrhe auriculaire chronique (Soc. danoise d'oto-rhinol., séance du 26 avril 1902, *in Rev. hebdom. de laryngol.* n° 48, 6 déc. 1902).

Bezold. — Asepsie générale dans les otites suppurées chroniques avec perforation centrale (*Zeits. f. Ohrenheilk.*, Band. XLII, Heft 2).

Biehl. — Hématome de l'oreille droite (Soc. autrichienne d'otol., séance du 30 juin 1902, *in Rev. hebdom. de laryngol.*, n° 4, 1903).

Biehl. — Mastoïdite à bacille de Koch. Abcès osseux multiples. Guérison (Soc. autrichienne d'otol., séance du 30 juin 1902, *in Rev. hebdom. de laryngol.*, n° 4, 1903).

Biehl. — Occlusion complète du conduit auditif (Soc. autrichienne d'otol., séance du 30 juin 1902, *in Rev. hebdom. de laryngol.*, n° 4, 1903).

Bliss (Arthur). — Inflammation aiguë de la mastoïde; ses dangers, l'irrégularité de ses symptômes et la question de la trépanation (*Internat. Clinics*, vol. III, 12e série).

Blanchard — Contribution à l'étude des blessures de l'oreille par balles de revolver (*Rev. hebdom. de laryngol.*, n° 48, 1902).

Bonnier. — Le labyrinthe et les variations de la pression intérieure (Soc. de biol. (1060), séance du 5 déc., *in Bull. méd.*, n° 99, 13 déc. 1902).

Brieger. (O.). — Les affections otogènes des méninges (*Wurzburger Abhandlungen aus dem Gesamtgebiet der praktischen Medicin*, Band III, Heft 3).

Brindel. — L'oto-rhino-laryngologie à Bordeaux pendant l'année scolaire 1901-1902 (*Journ. de méd. de Bordeaux*, n° 4, 25 janv. 1903).

Cagnola. — 1° Sur un nouveau procédé d'extraction des corps étrangers du conduit auditif; 2° contribution à l'opération radicale de l'otite moyenne purulente (*Ann. di laringol.*, n° 3, août 1902).

Compaired. — Contribution à l'étude oto-rhino-laryngologique. 1° Volumineux fibrome du pavillon et du conduit; 2° Imperforation congénitale du conduit auditif externe, opération, guérison; 3° Suppuration chronique de l'attique. Atticotomie classique, guérison (*El Siglo méd.*, 18 janv. 1903).

Compte rendu oto-laryngologique de Munich, séance du 3 mars 1902 (*Rev. hebdom. de laryngol.*, n° 48, 1902).

Compte rendu de la Société autrichienne d'otologie, séance du 28 avril 1902 (*in Rev. hebdom. de laryngol.*, n° 48, 1902).

Compte rendu de la Société autrichienne d'otologie, séance du 30 juin 1902 (*Rev. hebdom. de laryngol.*, n° 4, 1903).

Comte rendu de la Société autrichienne d'otologie, séance du 26 mai 1902 (*Rev. hebdom. de laryngol.*, n° 51, 20 déc. 1902).

Compte rendu de la Société danoise d'oto-rhinologie, séances des 22 mars et 26 avril 1902 (*Rev. hebdom. de laryngol.*, n° 49, 6 déc. 1902).

D'Hoore. — Otite suppurée chron. compliquée d'abcès cérébelleux (*Presse oto-laryngol. belge*, n° 11, nov. 1902).

Didsbury. — Un cas de surdité subite et absolue dans le cours de la syphilis secondaire. Existence du signe : paracousie lointaine (*Archiv. internat. de laryngol.*, n° 6, nov.-déc. 1902.

Dieulafoy. — L'otite et l'abcès du cervelet (*Bull. de laryngol.*, n° 4, 30 déc. 1902).

Dolger (Robert). — Les suppurations de l'oreille moyenne (*Die Mittelohreiterungen*) (1 vol. in-16, 140 p., Munich, Lehmann, 1903).

Dunn. — De la lame occipitale inférieure de l'apophyse mastoïde dans ses rapports avec la mastoïdite de Bezold (*Zeits. f. Ohrenheilk.*, Band XLII, Heft 1).

Ehrenfried. — Sur un essai particulier dans le traitement des otites moyennes suppurées et des médicaments qui y sont employés. (*Dents. med. Wochens.*, n° 52, 25 déc. 1902).

Ephraim. — De la technique des injections de liquides dans l'oreille moyenne. (*Zeits. f. Ohrenheilk.*, Band XLII, Heft 2).

Frey. — Deux observations d'abcès du cerveau d'origine otitique guéris par l'intervention. (Soc. autrichienne d'otol., séance du 30 juin 1902, *in Rev. hebdom. de laryngol.*, n° 4, 1903).

Gomperz. — Expériences avec de nouveaux tympans artificiels (Soc. autrichienne d'otol., séance du 30 juin 1902, *in Rev. hebdom. de laryngol.*, n° 4, 1903).

Grivot. — Abcès otitique du cerveau; trépanation; ouverture de l'abcès; mort par extension de l'encéphalite et communication de l'abcès avec le ventricule latéral (*Ann. des mal. de l'oreille, du larynx, etc.*, n° 12, déc. 1902).

Goris. — Un cas de chirurgie cérébrale pour complication d'otite moyenne chronique. Guérison (*Ann. des mal. de l'oreille*, n° 1, janv. 1903).

Grönlund. — Un cas de surdité verbale aiguë d'origine labyrinthique (*Archiv f. Ohrenheilk.*, Band. LVII, Hefte 1 et 2).

Grossmann. — Conditions extraordinaires constatées au cours d'un cholestéatome avec thrombose du sinus (Soc. otol. de Berlin, séance du 11 nov. 1902, *in Rev. hebdom. de laryngol.*, n° 3, 1903).

Grunert. — Nouvelles études sur la thrombose du bulbe de la veine jugulaire et de son traitement chirurgical. (*Archiv f. Ohrenheilk.*, Band LVII, Hefte 1 et 2).

Habermann. — De la production de la surdi-mutité à la suite des affections de l'oreille moyenne (*Archiv f. Ohrenheilk.*, Band LVII, Hefte 1 et 2).

Haike. — L'anatomie du sinus carotidien et ses rapports avec les affections de l'oreille (*Archiv f. Ohrenheilk.*, Band LVII, Hefte 1 et 2).

Haug. — Fracture et nécrose de l'apophyse mastoïde par traumatisme (Soc. oto-laryngol. de Munich, séance du 3 mars 1902, *in Rev. hebdom. de laryngol.*, n° 48, 1902).

Haug. — Corps étrangers de la région tubaire après opération radicale antérieure. Abcès péritonsillaire (*Archiv f. Ohrenheilk.*, Band LVII, Hefte 1 et 2).

Jacques. — Deux cas d'abcès cérébelleux d'origine otique (Soc. de méd. de Nancy, séance du 12 nov. 1902, *in Rev. méd. de l'Est*, 1er janv. 1903).

Joseph. — Recherches histologiques sur la rampe auditive (Soc. autrichienne d'otol., séance du 28 avril 1903, *in Rev. hebdom. de laryngol.*, n° 48, 1902).

Jurgens. — De la sensibilité de la membrane du tympan (*Monats. f. Ohrenheilk.*, n° 12, 1902).

Kikuchi (Junichi). — L'anatomie du marteau (*Zeits. f. Ohrenheilk.*, Band XLII, Heft 2).

Knapp. — Un cas d'abcès du cervelet à la suite d'une infection du labyrinthe. Mort par méningite (*Zeits. f. Ohrenheilk.*, Band XLII, Heft 1).

Labbé. — Un cas de méningite atténuée, d'origine otique, au cours de la fièvre typhoïde (Soc. méd. des hôpit., séance du 3 janv. 1903, *in Bull. méd.* n° 3, 10 janv. 1903, et *Presse méd.*, n° 4, 14 janv. 1903).

Lannois et **Chavanne.** — Note relative à l'examen de 65 sourds-muets (*Ann. des mal. de l'oreille*, n° 1, janv. 1903).

Leingruber. — Étude anatomo-embryologique sur la *stria vascularis* (*Zeits. f. Ohrenheilk.*, Band XLII, Hefte 1).

Lermoyez. — Abcès otogène du cerveau. Opération. Guérison (*Ann. des mal. de l'oreille*, n° 1, janvier 1903).

Mc Auliff. — Observations sur l'anesthésie de la membrane du tympan (*Saint-Louis med. and surg. Journ.*, n° 1, janv. 1903).

Mahu. — Des pansements consécutifs à l'évidement pétro-mastoïdien (*Ann. des mal. de l'oreille, du larynx, etc.*, n° 12, déc. 1902).

Marage. — Pathogénie et traitement de l'otite scléreuse (*Rev. des mal. de la nutrition*, n° 1, janv. 1903).

Masini. — Observations sur cinquante-cinq cas de cure radicale d'otite moyenne suppurée (*Ann. di laringol.*, n° 3, août 1902).

Massier. — A propos de deux cas de phlegmon circonscrit de la face temporale d'origine auriculaire (*Presse oto-laryngol. belge*, n° 12, déc. 1902).

Ménière. — Cicatrisation d'une perforation tympanique après trente-cinq ans (*Archiv. internat. de laryngol.*, n° 6, nov.-déc. 1902).

Ménière. — Cicatrisation d'une perforation tympanique (*Bull. de laryngol.*, n° 4, 30 déc. 1902).

Müller — D'une affection auriculaire des tropiques (*Zeits. f. Ohrenheilk.*, Band XLII, Heft 1).

Nörregaard. — Membrane diaphragmatique du conduit auditif (Soc. danoise d'oto-rhinol., séance du 22 mars 1902, *in Rev. hebdom. de laryngol.*, n° 49, 6 déc. 1902).

Osborne. — Note sur l'opération mastoïdienne (*The Canada Lancet*, n° 4, déc. 1902).

Panse (R.). — Du vertige (*Archiv. of otol.*, n° 6, déc. 1902).

Parmentier. — Corps étrangers de l'oreille (*Progrès méd. belge*, n°s 22 et 23, 15 nov. et 1er déc. 1902).

Piffl. — A propos du travail de Grunerts : d'une nouvelle contre-indication de la paracentèse du tympan dans l'otite moyenne aiguë (*Münch. med. Wochens.*, n° 50, 16 déc. 1902).

Politzer. — Moulages de pavillons d'oreille (Soc. autrichienne d'otol., séance du 26 mai 1902, *in Rev. hebdom. de laryngol.*, n° 51, 13 déc. 1902).

Prota. — Lésion traumatique de l'oreille. Etude clinique de quinze cas (*Bollet. delle malatt. dell' orecchio, della gola e del naso*, n° 1, janv. 1903).

Rocher. — Fibro-lipome de l'oreille (Soc. d'anat. et de physiol., séance du 8 décembre 1902, *in Journ. de méd. de Bordeaux*, n° 1, 4 janvier 1903).

Royet. — Considérations relatives à une otite aiguë non ouverte (Soc. nation. de méd. de Lyon, séance du 15 déc. 1902, *in Lyon méd.*, p. 904, n° 52, 28 déc. 1902).

Rudolphy. — De l'atrésie traumatique du conduit auditif (*Zeits. f. Ohrenheilk.*, Band XLII, Heft 1).

Ruprecht. — Otite externe occasionnée par le bacille pyocyanique (*Monats. f. Ohrenheilk.*, n° 12, 1902).

Sato (Tochio). — Recherches comparées sur les canaux semi-circulaires du labyrinthe chez le nouveau-né et l'adulte (*Zeits. f. Ohrenheilk.*, Band XLII, Heft 2).

Schilling. — Du pseudo-bacille diphtérique dans les otites moyennes aiguës (*Monats. f. Ohrenheilk.*, n° 10, 1902).

Schroeder. — Deux cas d'otite moyenne aiguë purulente grave chez des priseurs (*Münch. med. Wochens.*, n° 47, 1902).

Schulze. — Contribution à l'étude des empyèmes du sac endolymphatique (*Archiv f. Ohrenheilk.*, Band LXII, Hefte 1 et 2).

Schwartze. — Des variétés du trajet du facial dans ses rapports avec les opérations mastoïdiennes (*Archiv f. Ohrenheilk.*, Band LVII, Hefte 1 et 2).

Sikkel. — Diagnostic et traitement chirurgical de l'abcès du cerveau d'origine otitique (*Nederl. Tyjdchr. voor Geneesk.*, 13 juill. 1902).

Snow (Sargent). — Quelques points saillants dans le traitement de la surdité catarrhale (*Buffalo med. Journ.*, janv. 1903).

Snydacker. — Un cas d'inflammation primitive purulente aiguë des cellules mastoïdiennes sans participation de l'oreille moyenne ni de l'antre mastoïdien (*Archiv f. otol.*, vol. XXXI, n° 5, oct. 1902).

Somers (Lewis). — La théorie d'éducation de Cross appliquée à l'appareil auditif (*Amer. Journ. of the med. sciences*, oct. 1902).

Sonntag. — Anatomie pathologique du temporal (*Monats. f. Ohrenheilk.*, n° 11, nov. 1902).

Spina. — La perforation pathologique du tympan en rapport avec le service militaire (*Ann. di laringol.*, n° 3, août 1902).

Sprecher. — Sur une nouvelle forme de paracousie chez des sujets normaux (*Archiv. ital. di otol.*, vol. XIII, fasc. 3, sept. 1902).

Stein (Otto). — Des parties voisines de l'oreille moyenne et de leur infection (*The Laryngoscope*, n° 12, déc. 1902).

Streit. — Nouveau cas de complications endo-craniennes d'otites moyennes suppurées chroniques et aiguës (*Archiv f. Ohrenheilk.*, Band LVI, heft 3-4).

Streit. — Méthode opératoire pour mettre à nu la surface antérieure de la pyramide dans les cas d'abcès très profond (XIe Congrès de la Soc. allemande d'otol., mais 1902, *in Rev. hebdom. de laryngol.*, n° 42, 1902).

Sturm et **Suckstorff.** — Contribution aux affections otogènes du cerveau, des méninges et des sinus veineux (*Archiv. of otol.*, n° 6, déc. 1902).

Suckstorff. — De la mastoïdite diabétique (*Zeist. f. Ohrenheilk.*, Band XLI, Heft 4).

Sugar (Martin). — De l'otite rubéolique et de son traitement prophylactique (*Klinisch Therap. Wochens.*, n° 1, 1903).

Transactions of the otological Society of the United Kingdom, vol. VIII, Third session 1901-02 (London, Churchill, 1902).

Treitel (Berlin). — Nouvelle théorie sur la conduction du son (*Zeits. f. Ohrenheilk.*, Band XL, Heft 4).

Treitel. — Cholestéatome de l'oreille (Soc. otol. de Berlin, séance du 11 nov. 1902, *in Rev. hebdom. de laryngol.*, n° 3, 1903).

Triboulet et **Aubertin.** — Septo-pyohémie d'origine otitique (*Gaz. des hôpit.*, n° 136, 2 déc. 1902).

Urbantschitsch (V.). — Du traitement électro-catalytique de l'oreille (*Monats. f. Ohrenheilk.*, n° 11, 1902).

Vachide (N.) et **Varpas (Cl.).** — Contribution à l'étude de la psycho-physiologie de la corde du tympan ; à propos d'un cas de paralysie faciale (*Bull. de laryngol.*, t. V, 30 sept. 1902).

Wilson (Harold). — Thrombose sinusienne multiple par ostéomyélite du sphenoïde (*Archiv. otol.*, n° 6, déc. 1902).

Wittmack. — Les plus récents travaux sur les maladies de l'oreille (*Fortschritte der med.*, n° 3, 22 janv. 1903).

Woods (Hirman) (Baltimore). — Mastoïdite après disparition et sans récidive de l'affection tympanique (*Rev. hebdom. de laryngol.*, n° 39, 1902).

Zaufal. — De la question de restriction des indications à la paracentèse du tympan (*Prager med. Wochens.*, n° 47, 1902).

Zimmerman (Gustave). — Du but et des moyens de l'épreuve fonctionnelle de l'ouïe (*Klin. Vorträge aus dem Gebiete der Otol.*, Band V, Heft 8).

Zimmermann. — De la mécanique de l'ouïe (*Münch. med. Wochens.*, n° 50, 1902).

Croup et Diphtérie.

Alsberg et **Heimann.** — Sur les indications pour le traitement opératoire de la sténose laryngée diphtérique (*Archiv f. Kinderheilk.*, Band XXXIII, Hefte 1 et 2, 1902).

Aubertin. — Sur quelques particularités cliniques des paralysies diphtériques (*Presse méd.*, n° 4, 1903, et *Bull. méd.*, n° 3, 1903).

Carrière. — Des éruptions consécutives aux injections de sérum antidiphtérique (*Nord. méd.*, 1er nov. 1902).

Castaing. — Un cas de diphtérie trachéo-bronchique chez l'adulte. Trachéotomie, mort subite (Soc. anat.-clin. de Toulouse, séance du 5 nov. 1902, *in Echo méd.*, n° 49, 6 déc. 1902).

Cazal. — A propos d'un accident du sérum antidiphtérique (*Ann. de la policlin. de Toulouse*, n° 7, 1902).

Fussell. — L'antitoxine diphtérique (*Philadelphia med. Journ.*, 25 oct. 1902).

Hindesse. — L'intubation chez les enfants (*Vratchebnaja Gaz.*, n° 30, 1902).

Josias (A.) et **Tollemer (L.).** — Études sur la diphtérie à l'hôpital Trousseau pendant l'année 1901-1902 (*Tribune méd.*, nos 42 et 43, 1902).

Lenhardt. — Un cas de sténose cicatricielle du larynx post-diphtérique (*Rev. méd. de Normandie*, n° 1, 10 janv. 1903).

Mallery (J. W.). — Diphtérie et son traitement (*Pacific. med. Journ.*, juill. 1901).

Massei. — Quand doit-on détuber dans le croup? (*Clinica moderna*, Anno VIII, n° 50).

Monnier. — Note sur l'érysipèle et la diphtérie (*Gaz. méd. de Nantes*, 18 et 25 octobre 1902).

Pfingst (Adolphe). — La sérothérapie dans la diphtérie laryngée (*Amer. Practitioner and News*, 15 sept. 1902).

Rocaz. — Sur une variété de mort subite dans la diphtérie (*Gaz. hebdom. des sciences méd. de Bordeaux*, n° 46, 1902).

Shuttlewarth (E. B.). — Résultats d'expériences avec l'antitoxine diphtérique à l'hôpital d'isolement de Toronto (Canada) (*Dominion med. Monthly*, juillet 1901).

Snow (Irving). — Diphtérie avec trismus et opisthotonos persistant (*Amer. Journ. of the med. sciences*, n° 369, déc. 1902).

Varia.

Carwardine (T.). — Mode d'origine de certains kystes du cou (Soc. clin. de Londres, séance du 11 avril 1902, *in Rev. hebdom. de laryngol.*, n° 40, 1902).

Casteret. — Extraction avec le panier de Graeffe, d'un fragment osseux dans l'œsophage depuis quatre jours (Soc. anat.-clin. de Toulouse, séance du 5 nov. 1902, *in Echo méd.*, n° 51, 20 déc. 1902).

Cathcart. — Un cas de développement anormal des premiers et deuxièmes arcs branchiaux (Soc. de laryngol. de Londres, séance du 1er déc. 1901, *in Rev. hebdom. de laryngol.*, n° 32, 1902).

Cavaillon. — Quinine et cancer de l'œsophage (Soc. des sciences méd. de Lyon, séance du 10 déc. 1902, *in Lyon méd.*, n° 3, 18 janv. 1903).

Choronshitzky (B.) (Varsovie). — Une modification des ciseaux de Schötz (*Archiv f. Laryngol.*, Band XIII, Heft 2).

Citelli. — Quelques nouveaux instruments dans le domaine de l'otorhinologie (*Archiv. ital. di otol.*, vol. XII, fasc. 3, sept. 1902).

Courtin. — Sarcome du maxillaire inférieur (Soc. d'anat. et de physiol., séance du 17 nov. 1902, *in Journ. de méd. de Bordeaux*, n°s 50 et 51, 1902).

Duperron. — L'œsophagoscopie (technique et valeur clinique) (Thèse de Bordeaux, 1902).

Einhorn. — Un nouvel œsophagoscope (*Berlin. klin. Wochens.*, n° 51. 1902).

Fruhinsholz et **Jeandelize**. — Insuffisance des organes thyroparathyroïdiens (*Presse méd.*, n° 86, 25 oct. 1902).

Garbini. — De la thyroïdite aiguë (*Archiv. ital. di otol.*, vol. XIV, fasc. 1, déc. 1902).

Harmer. — Un cas de goitre plongeant (Soc. viennoise de laryngol., séance du 13 juin 1901, *in Rev. hebdom. de laryngol.*, n° 43, 1902).

Heyninx. — A propos du somnoforme (*Presse oto-laryngol. belge*, n° 9, sept. 1902).

Kuckein. — Un cas de carcinome de l'œsophage ayant évolué sous forme d'un anévrysme de l'aorte (*Deuts. med. Wochens.*, n°s 45, 46 et 47, 1902).

Lacroix. — Des paralysies périphériques d'origine ourlienne (Thèse de Bordeaux, 1902).

Lederman. — De l'emploi de l'argyrol dans les affections du nez, de l'oreille et de la gorge (*Med. Record.*, 22 nov., 1902).

Le Gendre. — Thyroïdite post-pneumonique non suppurée chez une basedowienne (Soc. méd. des hôpit., séance du 17 oct. 1902, *in Bull. méd.*, n° 83, 1902).

Ligoria. — Recherches expérimentales sur les injections de paraffine dans les tissus (*Bollett. delle malatt. dell' orecchio*, n° 11, 1902).

Malherbe et **Roubinovitch**. — Nouveau procédé d'anesthésie générale par le chlorure d'éthyle. Recherches expérimentales et cliniques (*Bull. de laryngol.*, t. V, 30 sept. 1902).

Martin (A.) et **Nicolle**. — Tumeur mixte de la parotide. Endothélioma d'origine lymphatique (*Rev. méd. de Normandie*, n° 19, 10 oct. 1902).

Mintz. — Tuberculose primitive de la parotite (*Zeits. f. Chir.*, 1902, anal. *in Presse méd. belge*, n° 48, 38 déc. 1902).

Moszkowitz. — De la prothèse par des injections sous-cutanées de paraffine (*Klin. therapeut. Wochens.*, n° 43, 1902).

Onodi. — Un cas de thyroïde accessoire de la base de la langue (*Archiv f. Laryngol.*, Band XIII, Heft 3).

Patel. — Goitre aigu, hémorragie dans un noyau kystique thyroïdien passé inaperçu; énucléation intra-glandulaire (Soc. des sciences méd. de Lyon, 9 déc. 1902, *in Lyon méd.*, n° 1, 1903).

Peloux (A.). — Des plaies de l'œsophage (Thèse de Montpellier, 1902).

Prota. — Parotidite épidermique suppurée avec ouverture dans le conduit auditif externe (*Archiv. ital. di otol.*, vol. XIV, fasc. 1, déc. 1902).

Rocher. — A propos du kyste dermoïde médian thyro-hyoïdien (*Gaz. hebdom. des sciences méd. de Bordeaux*, n° 42, 1902).

Schwabe (Hugo). — De l'action locale de l'acide trichloracétique (*Archiv. of otol.*, vol. XXXI, n° 5, oct. 1902).

Scudder. — Tuberculose de la glande parotide; excision de la tumeur; guérison; pas de récidive plus d'un an après l'opération (*Amer. Journ. of the med. sciences*, n° 369, déc. 1902).

Sprecher. — Des fibro-chondromes branchiaux héréditaires (*Archiv. ital. di otol.*, vol. XIII, fasc. 3, sept. 1902).

Waggett.— Adenome kystique du lobe pyramidal de la thyroïde (Soc. de laryngol. de Londres, séance du 2 mai 1902, *in Rev. hebd. de laryngol.* n° 50, 13 déc. 1902).

Wandless (Henry). — Nouveau dépresseur de la langue (*The Laryngoscope*, vol. XII, n° 9, sept. 1902).

Zinsser. — Un cas de dilatation fusiforme de l'œsophage (*Münch. med. Wochens.*, n° 52, 1902).

Bordeaux. — Imprimerie G. GOUNOUILHOU, rue Guirande, 11.

INDEX BIBLIOGRAPHIQUE

DE

La REVUE du Dr E. J. MOURE

4 avril 1903.

Bouche et Pharynx buccal.

Allard. — A propos de quelques cas médico-dentaires (*Presse méd. belge*, n° 8, 22 fév. 1903).

Alvarez. — Cure radicale de l'amygdalite chronique hypertrophique par des incisions au galvanocautère (*Revista Balear de ciencias med.*, 30 nov. 1902, anal. *in Archiv. lat. de rinol., laringol., otol.*, n° 120, nov.-déc. 1902).

Baccarani. — Sur l'exploration des cavités buccales (Med. Klinik zu Modena) (*Münch. med. Wochens.*, n° 5, 3 fév. 1903).

Baldwin. — Les dents comme cause d'états pathologiques de la gorge, du nez et des oreilles (*Journ. of the Amer. med. Assoc.*, n° 5, janv. 1903).

Bellan. — L'angine pseudo-membraneuse secondaire de la syphilis (*Gaz. hebdom. de méd. et de chir.*, 23 oct. 1902).

Berkeley. — Angine de Vincent (Soc. de méd. de New-York, *in Med. Record*, n° 3, janvier 1903).

Bouchez. — Contribution à l'étude de la mélanotrichie linguale (langue noire) (Thèse de Lille, 1903).

Butlin. — Lecture clinique sur une intervention malheureuse pour un cancer de la langue et sur le diagnostic précoce de cette maladie. (*British med. Journ.*, 14 fév. 1903).

Cassanello. — L'histogenèse des tumeurs mixtes des glandes salivaires (*La Clin. chir.*, n°s 6-7, 1901, anal. *in Ann. di laringol. ed otol.*, n° 4, 20 déc. 1902).

Castel (du). — Gommes et épithéliome térébrant de la langue (*Archiv. internat. de laryngol.*, n° 1, janv.-fév. 1903).

Castex. — Ablation d'amygdales épithéliomateuses par les voies buccales et cutanées (Soc. de laryngol. de Paris, séance du 11 nov. 1903, *in Ann. des mal. de l'oreille*, n° 1, janv. 1903).

Chauveau. — 1° Abcès rétro-pharyngien latéral gauche chez un enfant de trois mois; 2° Phlegmon amygdalien ayant précédé une attaque de rhumatisme articulaire aigu et disparu rapidement par délitescence au moment de l'apparition des arthrites (*Archiv. internat. de laryngol., d'otol.*, n° 2, mars-avril 1903).

Chauveau. — Abcès péri-amygdalien à évolution indolente (*Archiv. internat. de laryngol., d'otol.*, n° 2, mars-avril 1903).

Chauveau (L.). — Le pharynx porte d'entrée des infections (suite et fin) (*Archiv. lat. de rhinol., laringol., otol.*, n° 120, nov.-déc. 1902).

Chauveau. — L'anneau de Waldeyer porte d'entrée de différentes infections (*Archiv. internat. de laryngol.*, n° 1, janv.-fév. 1903).

Compte rendu des séances de la Société autrichienne des médecins de la gorge et du larynx, année 1902, n° 3.

Compte rendu de l'Union des médecins de la gorge et des oreilles, de l'Allemagne occidentale, IXe séance du 27 avril 1902, à Cologne, *in Monats. f. Ohrenheilk.*, n° 1, janv. 1903.

Coomes. — Amygdalite folliculaire (*Amer. Practitioner*, n° 117, nov. 1902).

Coulhon. — Étude clinique sur la ranule pétrifiée (*Gaz. des hôpit.*, n° 27, 5 mars 1903).

Courtade. — Anatomie topographique des cryptes des amygdales hypertrophiées (*Archiv. internat. de laryngol., d'otol.*, n° 2, mars-avril 1903).

Crile (W.). — Opérations pour le cancer de la bouche et du cou (Mississipi ralley med.-amer., oct. 1902, *in New-York med. Journ.*, n° 9, 28 fév. 1903).

Cruet. — Maladies du plancher de la bouche (abcès et grenouillette) (*Le Parfait Nourricier*, n° 3, 1er mars 1903).

Dentu (Le). — Tumeur mixte de la parotide développée vers la fosse amygdalienne; extirpation; guérison (Soc. de chir., séance du 21 janv. 1903, *in Presse méd.*, n° 9, janv. 1903).

Eeman. — Tumeur de l'hypopharynx (*Presse oto-laryngol. belge*, n° 1, janv. 1903).

Eulenstein. — Présentation d'un corps étranger provenant du canal de Stenon (Soc. de laryngol. de l'Allemagne du Sud, 19 mai 1902, *in Internat. Centralbl. f. laryngol.*, n° 3, mars 1903).

Faure. — Traitement des cancers de l'arrière-gorge (*Ann. des mal. de l'oreille*, n° 3, mars 1903).

Ferrer. — De la périostite dentaire expulsive; considérations cliniques (*Rev. Balear de ciencias med.*, 10 déc. 1902, n° 490, anal. *in Archiv. lat. de rinol*, n° 120, nov.-déc. 1902).

Flint. — Le développement des membranes de soutien réticulées de la glande sous-maxillaire (*Amer. Journ. of anat.*, n° 1, nov. 1902, *in The Philadelphia med. Journ.*, n° 8, 21 fév. 1903).

Gachet. — Septicémies phlébitiques d'origine buccale (Thèse de Paris, 1903).

Gallois. — Traitement de la glossite exfoliatrice marginée par le sublimé en bain local (Soc. de therap., 25 fév. 1903, *in Presse méd.*, n° 17, 28 fév. 1903).

Gastou. — Langue noire (Soc. de dermatol. et syphil., séance du 5 fév. 1903, *in Semaine méd.*, n° 8, 25 fév. 1903).

Gaucher et **Chiray.** — Chancre de la gencive supérieure (Soc. franç. de dermatol. et de syphiligr., séance du 5 fév. 1903, *in Presse méd.*, n° 12, fév. 1903).

Gaucher et **Milian.** — Langue scrotale chez une hérédo-syphilitique (*in Rev. franç. de méd. et de chir.*, n° 11, fév. 1903).

Gaudier. — Cancer du voile du palais, de l'amygdale et du plancher de la bouche traité par la quinine (Soc. cent. de méd. du département du Nord, séance du 27 fév. 1903, *in Echo méd. du Nord*, n° 10, 8 mars 1903).

Gaudier et **Chevalier.** — Tumeur de la base de la langue (thyroïde) extraite par la voie transhyoïdienne (*Presse oto-laryngol. belge*, n° 1, janv. 1903).

Göppert. — Du voile du palais chez l'homme et chez les mammifères (Naturhist. Med. Verein Heidelberg, anal. *in Münch. med. Wochens.*, n° 10, 1er mars 1903).

Gordon King. — Adénome du palais (Orleans Parish med. Soc., séance du 14 fév. 1903, *in New-Orleans med. and surg. Journ.*, n° 9, mars 1903).

Gorschkow. — Des voies ascendantes des sensations du goût (Neurol. Westnik, Band X, Heft 1, anal. *in Internat. Centralbl. f. Laryngol.*, n° 3, mars 1903).

Hecht. — Démonstrations de préparations microscopiques de deux cas d'angine de Vincent (Separatabd. aus d. *Sitzungsb. d. Aerz. Vereins*, München, 1902).

Heermann. — L'hémorragie après l'ablation des amygdales (*Centralbl. f. Gesam. Therap.*, Heft 3, mars 1903).

Hendrickx. — Paralysie du pharynx chez un cheval (*Ann. de méd. vétérinaire*, n° 11, nov. 1902).

Herzberg. — Trouve-t-on, dans les cavités buccales des nourrissons à la mamelle, des streptocoques? Maladies de l'enfance, S. 119 (*Centralbl. für die Gesam. Therapie*, Heft 2, fév. 1903).

Hofheimer, — Pyohémie et résection d'une partie du maxillaire inférieur après une fracture due à une extraction dentaire (*New-York med. Journ.*, n° 8, 21 fév. 1903).

Hopmann. — Trois cas de polypes amygdaliens (tonsilla pendula) (Soc. des méd. de la gorge et des oreilles de l'Allemagne occidentale, *in Monats. f. Ohrenheilk.*, n° 1, janv. 1903).

Hoyle Butts. — Hypertrophie du tissu lymphoïde du pharynx et son traitement chirurgical (*Med. Record*, n° 3, janv. 1903).

Iline. — De l'éversion du ventricule de Morgagni (*Chirourguia*, n° 73, vol. XIII, janv. 1903).

Ivanov. — De l'angine de Vincent et de ses complications (*Med. Obozr.*, n° 2, 1903).

Jankelevitch. — Des troubles nerveux déterminés par l'hypertrophie de l'amygdale linguale (*Ann. med.-chir. du centre.* n° 3, fév. 1903).

Jaulin. — Un cas de streptococcie d'origine pharyngienne (*Ann. med.-chir. du centre*, n° 6, 15 mars 1903).

Jesensky. — Antagonisme des bactéries dans les cavités buccales (*Casop. lek. cesk.*, 1902, n° 25, anal. *in Centralbl. f. inn. Med.*, n° 12, mars 1903).

Kronacher. — Suture précoce du palais (Soc. de méd. de Nuremberg, *in Münch. med. Wochens.*, n° 4, 27 janv. 1903).

Kyle (John). — Suppuration périamygdalienne (*Med. and surg. Monitor*, 15 avril 1902).

Lieven (A.). — Du traitement des lésions syphilitiques des muqueuses (Soc. des méd. de la gorge et des oreilles de l'Allemagne occident., *in Monats. f. Ohrenheilk.*, n° 1, janv. 1903).

Lunghini. — Contribution à la prophylaxie de l'abcès périamygdalien (VI° Congrès de la Soc. ital. de laryngol., *in Archiv. ital. di otol.*, fasc. 2, vol. XIV).

Luri. — De la prophylaxie de la cavité buccale. (*Voenno med. Journ.*, sept. 1902).

Mánicatide (Elena). — Un nouveau cas d'angine avec tétragène (*Spitalul*, 1902, n° 21, anal. *in Münch. med. Wochens.*, n° 7, 17 fév. 1903).

Maragliano. — Importance des amygdales dans l'étiologie de la polyarthrite rhumatismale; actualités scientifiques (*Gazz. ospedale*, 10 mars 1901, anal. *in Ann. di laringol. ed otol.*, n° 4, 20 déc. 1902).

Matheny. — Les fonctions des amygdales (*Illinois med. Journ.*, mars 1902).

Mayer. — Un cas de pharyngite gangréneuse (*Münch. med. Wochens.*, n° 5, 3 fév. 1903).

Mc Dongall. — Traitement du ramollissement du palais (Liverpool med. Institution, 12 fev. 1903, *in British. med. Journ.*, 7 mars 1903).

Moller — Sur le traitement de l'amygdalite chronique (Soc. oto-laryngol. danoise, 25 oct. 1902, *in Monats. f. Ohrenheilk.*, n° 3, fev. 1903).

Monaco. — Les injections de sérum antidiphtérique comme moyen de traitement de la stomatite aphteuse (*Semaine méd.*, n° 6, fév. 1903).

Mongardi. — Contribution à l'étude de la pharyngite sèche dans le diabète et l'albuminurie (VI° Congrès de la Soc. ital. de laryngol., *in Archiv. ital. di otol.*, fasc. 2, vol. XIV).

Monscourt. — Un cas de glossite phlegmoneuse (*Gaz des hôpit.*, n° 34, 21 mars 1903).

Morse. — Abcès rétropharyngien dans l'enfance (*Journ. of the Amer. med. Assoc.*, n° 5, 31 janv. 1903).

Mouret et **Rouvière.** — Étude sur le péristaphylin interne (*Rev. hebdom. de laryngol.*, n° 12, 21 mars 1903).

Munch (Francis). — Les modifications des papilles linguales comme moyen de diagnostic précoce de la scarlatine (*Semaine méd.*, n° 6, fév. 1903).

Peraire. — Tumeur du pharynx (Soc. méd. des hôpit., séance du 13 mars, *in Presse méd.*, n° 22, 18 mars 1903).

Port. — Hygiène des dents et de la bouche en état de bonne santé comme de maladie (anal. *in Klin. Ther. Wochens.*, n° 8, 22 fév. 1903).

Ramon. — Importance de l'hygiène de la bouche (*El siglo méd.*, 15 mars 1903).

Renault. — L'abcès rétro-pharyngien; diagnostic et traitement (*Archiv. gén. de méd.*, p. 226, anal. *in Étoile méd.*, n° 2, fév. 1903).

Rousseaux. — Myxome de l'amygdale palatine; fibrome volumineux du larynx, extraction par les voies naturelles (*Presse oto-laryngol. belge*, n° 2, fév. 1903).

Santi (de). — Quatre cas d'inflammation aiguë de la gorge avec rapport bactériologique (Royal med. and chir. Soc., *in British. med. Journ.*, n° 2198, 14 fév. 1903).

Sée. — Leucoplasie ou psoriasis vrai de la langue (Soc. franç. de dermotol. et de syphil., jeudi 5 mars 1903, *in Presse méd.*, n° 22, 18 mars 1903, et *in Bull. med.*, n° 20, 11 mars 1903).

Seifert. — Sur l'angine lacunaire chronique (Soc. de laryngol. de l'Allemagne du Sud, 19 mai 1902, *in Internat. Centralbl. f. Laryngol.*, n° 3, mars 1903).

Serra. — Angine phlegmoneuse; hémorragie consécutive très abondante (*Rev. Balear de ciencias med.*, año XVIII, 20 nov., anal. *in Archiv. lat. de rinol.-laryngol.-otol.*, n° 120, nov.-déc. 1902).

Simonin. — Les angines banales chez les rougeoleux adultes; étude clinique et bactériologique (*Archiv. internat. de laryn. et d'otol.*, n° 2, mars-avril 1903).

Stuparich. — Fibrome sous-muqueux de la langue (*Wiener med. Presse*, n° 49, 1902, anal. *in Deuts. med. Zeits.*, n° 2, 9 mars 1903).

Tarchetti et **Zanconi.** — Contribution à la tuberculose latente des amygdales et des végétations adénoïdes (*Gazz. degli ospedali*, 7 sept. 1902).

Tcherno-Schwartz. — Un cas d'angine de Vincent (*Dietskapa med.*, n° 4, 1902).

Tellier (Julien et **Camille).** — Contribution clinique à l'étude des septicémies d'origine bucco-dentaire (*Lyon méd.*, n° 7, 15 fév. 1903).

Thomas (Hamer). — Hémorragie consécutive à une amygdalotomie (*Illinois med. Jour.*, fév. 1902).

Tommasi — Traitement de l'hypertrophie des amygdales (VI° Congrès de la Soc. ital. de laryngol., *in Archiv. ital. di otol.*, fasc. 2, vol. XIV).

Trautmann. — Du diagnostic différenciel entre les dermatoses et la syphilis dans les maladies des muqueuses des cavités buccales et des voies respiratoires supérieures.

Vines. — Un cas de gingivite gonorrhéique (*British. med. Journ.*, n° 2199, 21 fév. 1903).

Wilbert. — Sur l'engorgement de l'amygdale pharyngienne dans le développement corporel et intellectuel de l'enfant (Stat. Beitr. von D. in Bingen a. R., in *Deuts. med. Wochens.*, n° 6, 5 fév. 1903. Berlin).

Woods. — Sur quelques conséquences éloignées des maladies des dents (*Dublin Journ. of med. science*, n° 374, fév. 1903).

Zwaardemaker. — Le temps bucco-pharyngien dans la déglutition (Nederl. Tijdschr. de Geneeskunde, anal. *in Internat. Centralbl. f. Laryngol.*, n° 3, mars 1903).

Zwillinger (Hugo). — Recherches histologiques et cliniques sur le diagnostic de certaines formes de sarcome épipharyngé (*Wiener med. Wochens.*, 11 oct. 1902).

Nez, Pharynx nasal et Cavités accessoires.

Ajutolo. — Tamponnement des choanes exécuté par la partie antérieure (VIe Congrès de la Soc. ital. de laryngol., *in Archiv. ital. di otol.*, fasc. 2, vol. XIV).

Ajutolo (D'). — Contribution à l'étude et au traitement du sarcome des fosses nasales (VIe Congrès de la Soc. ital. de laryngol., *in Archiv. ital. di otol.*, fasc. 2, vol. XIV).

Alexander. — Présentation d'un cas de rhinosclérome (Berlin. med. Gesells. Sitz., 28 janv. 1903, anal. *in Münch. med. Wochens.*, 10 fév. 1903, n° 6).

Alter. — Injection de paraffine dans un cas d'ensellure du nez (*Med. Record*, n° 6, 7 fév. 1903).

Aronsohn. — Rapport sur les réflexes du nez d'origine nerveuse. *Fraenkels Archiv f. Laryngol. u. Rhinol.*, Band XII, S. 370, 1902; anal. *in Int. Centralbl. f. Laryngol. Rhinol.*, mars 1903, n° 3).

Avellis. — Signes distinctifs entre la névralgie supra-orbitaire proprement dite et la douleur des sinusites frontales (Soc. de laryngol. de l'Allemagne du Sud, 19 mai 1902, *in Internat. Centralbl. f. Laryngol.*, n° 3, mars 1903).

Bartra (Xavier Parès). — Rhinite atrophique fétide (ozène vrai) (Thèse de Madrid, juin 1901, *Gaz. sanitaria de Barcelona*, n°s 7, 8 et 9, 1901, anal. *in Archiv. lat. de rinol.*, n° 120, nov.-déc. 1902).

Baurowicz. — Un cas de « mucocèle » du sinus ethmoïdal avec diverticule dans l'orbite (*Przegl. lek.*, 1901, n° 27, *in Monats. f. Ohrenheilk.*, n° 1, janv. 1903).

Beco. — Deux tumeurs du nez (*Presse oto-laryngol. belge*, n° 2, fév. 1903).

Bosio. — Le morcellement dans un cas de coryza hypertrophique (VIe Congrès de la Soc. ital. de laryngol., *in Archiv. ital. di otol.*, fasc. 2, vol. XIV).

Bosio. — Un cas rare d'ulcère phagédénique de la voûte du pharynx (VIe Congrès de la Soc. ital. de laryngol., *in Archiv. ital. di otol.*, fasc. 2, vol. XIV).

Bourragué. — Les sinusites maxillaires chez les enfants (*Rev. hebdom. de laryngol.*, n° 8, 21 fév. 1903).

Brünel. — Syphilis des fosses nasales (*Deuts. med. Zeit.*, Berlin, n° 9, 29 janv. 1903).

Calamida et **Citelli.** — Sur la respiration du sinus frontal chez l'homme (*Archiv. ital. di otol.*, n° 2, fév. 1903).

Camp (De la). — De la rhinorrhée cérébro-spinale (Soc. de charité des méd. de Berlin, séance du 19 fév. 1903, anal. *in Münch. med. Wochens.*, n° 9, 3 mars 1903).

Chavasse. — Polypes du naso-pharynx extraits par la voie bucco-pharyngée (*Arhiv. internat. de laryngol.*, n° 1, janv.-fév. 1903).

Chiari. — Les maladies du nez (anal. *in Centralbl. f. inn Med.*, n° 8, 21 fév. 1903, et *in Münch. med. Wochens.*, n° 10, 10 mars 1903).

Claoué. — Quatre cas de tumeur vasculaire de la cloison (*Gaz. hebdom. des sciences méd. de Bordeaux*, n° 7, 15 fév. 1903).

Cobb. — Éclairage des sinus pendant le coryza aigu (*Journ. of the amer. med. Assoc.*, n° 9, 28 fév. 1903).

Codet-Boisse. — Epithélioma du bras droit et ulcus rodens du nez (Soc. d'anat. et de physiol., séance du 16 mars, *in Journ. de méd. de Bordeaux*, n° 12, 22 mars 1903).

Compaired. — Epithélioma volumineux du naso-pharynx et des deux sinus (Madrid, 22 fév. 1903, *in El Siglo médico*, n° 2567, 22 fév. 1903).

Cordes. — L'adénocarcinome nasal (*Berlin. klin. Wochens.*, n° 8, 1903).

Courtade. — L'anesthésie en rhino-laryngologie (Soc. de thérapeut., 11 fév. 1903, *in Presse méd.*, n° 15, 21 fév. 1903).

Delavan. — La prophylaxie des maladies des sinus (*Journ. of the amer. med. Assoc.*, n° 8, 21 fév. 1903).

Delié. — Sinusites chroniques maxillaires et frontales (*Archiv. internat. de laryngol., d'otol.*, n° 2, mars-avril 1903).

Dionisio. — Proposition d'un nouveau moyen de traitement de l'ozène par les irradiations lumineuses (VI° Congrès de la Soc. ital. de laryngol. *in. Archiv. ital. di otol.*, fasc. 2, vol. XIV).

Dobiseh. — Un petit progrès contre la difficulté de la respiration nasale (*Centralbl. f. die gesam. Therap.*, mars 1903, Heft III).

Downie. — Injections sous-cutanées de paraffine pour combattre les déformations du nez (*La Parole*, n° 12, déc. 1902).

Dubar. — Empyème du sinus maxillaire chez un enfant de cinq ans et demi, compliqué d'un abcès lacrymal. Défoncement de la fosse alvéolaire. Guérison (Soc. de méd. de Paris, séance du 14 fév. 1903, *in Progrès méd.*, n° 8, 21 fév. 1903).

Dubar. — Sur un cas d'hydrorrhée nasale guérie par les pulvérisations à l'atropine (*Progrès méd.*, n° 7, fév. 1903).

Dunbar. — Sur l'origine et le traitement spécifique de la fièvre des foins (Verlag. von R. Oldenbourg, 1903, anal. *in Internat. Centralbl. f. Laryngol.*, n° 3, mars 1903).

Egidi. — La chirurgie nasale dans les formes variées de sténose (VI° Congrès de la Soc. ital. de laryngol.), *in Archiv. ital. di otol.*, fasc. 2, vol. XIV).

Ephraim. — Traitement endonasal de la dysménorrhée (*Allg. med. Centralz.*, 1902, n°s 20, 21; anal. *in Fors. der Med.*, 1er mars 1903, n° 7).

Fein. — Sur l'opération de l'hypertrophie adénoïdienne (Soc. de laryngol. de Vienne, 1902; *in Monats. f. Ohrenheilk.*, n° 3, fév. 1903).

Fein. — Un cas d'atrésie congénitale antérieure de la narine gauche (*Wien. klin. Runds.*, 1902, n° 9; anal. *in Prager med. Wochens.*, 12 fév. 1903, n° 7).

Fein. — Deux cas de redressement du dos du nez par injections de paraffine d'après Gersuny (K. K. Gesells. d. Aerz. in Wien. Sitz., 4 avril 1902, *in All. Wiener med. Zeit.*, n° 15, 8 avril 1902).

Ferro. — Angio-mixo-sarcome de la cloison nasale (*Bollet. delle malatt. dell' orecchio*, n° 3, mars 1903).

Fink. — Cause et traitement de la fièvre des foins d'après Dunbar (*Deuts. med. Zeit.*, mars 1903, n° 24).

Fliess. — Corrélation entre le nez et les organes génitaux (*Bregens Samm. Zwang. Abhand.*, n° 8, 1901; anal. *in Intern. Centralbl. f. Laryngol., Rhinol.*, mars 1903, n° 3).

Floyd. — Fièvre des foins. — Son étiologie et son traitement (*The amer. Pract. and News*, n° 119, 1er déc. 1902).

Francon. — Le nettoyage du nez (*Le Parfait Nourricier*, n° 2, fév. 1903).

Freudenthal. — Végétations adénoïdes (*Journ. of the Amer. med. Assoc.*, n° 6, fév. 1903).

Fuster. — Pourquoi les surdités de l'enfance sont-elles incurables? Surdités qui peuvent guérir. Surdités qui peuvent s'améliorer (*La Medecina valenciana*, n° 21, sept. 1902; anal. *in Archiv. lat. de rinol.*, n° 120, nov.-décembre 1902).

Gatteschi. — Trois cas d'hémorragie de l'amygdale pharyngienne prise pour des hémoptysies (*Annal. di laringol. ed otol.*, n° 4, 20 déc. 1902).

Gavello. — Sur les sinusites nasales et leur traitement (VI° Congrès de la Soc. ital. de laryngol., *in Archiv. ital. di otol.*, fasc. 2, vol. XIV).

Gerber. — Atlas des maladies du nez, des cavités accessoires et du nasopharynx (Berlin, Karger, 1902; anal. *in Internat. Centralbl. f. Laryngol.*, n° 3, mars 1903).

Gibb. — Un cas de sarcome du sinus maxillaire, extirpation du maxillaire supérieur avec observations (*Journ. of the Amer. med. Assoc.*, n° 8, 21 fév. 1903).

Gibert. — Mucocèle des cellules ethmoïdales antérieures (*Ann. des mal. de l'oreille*, n° 3, mars 1903).

Goaon (Le). — Du traitement chirurgical de l'acné hypertrophique du nez (Thèse de Bordeaux, 1902).

Goodale. — Contribution à l'étude anatomo-pathologique de l'ethmoïdite syphilitique (*Journ. of the Amer. med. Assoc.*, n° 10, 7 mars 1903).

Goris. — Sur la cure chirurgicale de la sinusite sphénoïdale chronique (Acad. de méd. de Belgique. Séance du 28 fév. 1903, *in Semaine méd.*, n° 9, 4 mars 1903, et *Presse med. belge*, n° 12, 22 mars 1903).

Guisez. — Du traitement chirurgical de l'ethmoïdite purulente (*Presse méd.*, n° 13, 14 fév. 1903).

Hajek. — Pourquoi les polypes du nez récidivent-ils? (*Wien. med. Presse*, 1902, n° 10; anal. *in Prager med. Wochens.*, 28 fév. 1903, n° 9).

Hamm. — Une tumeur rare de la muqueuse nasale (*Münch. med. Wochens.*, 24 fév. 1903, n° 8).

Harmer. — Un cas de fibrome du naso-pharynx (Soc. de laryngol. de Vienne, 1902, *in Monats. f. Ohrenheilk.*, n° 3, fév. 1903).

Hinkel. — Traitement de l'empyème chronique du sinus sphénoïdal (*La Pratique méd.*, n° 1, janv., et n° 2, fév. 1903).

His. — Observations sur la formation du nez et du palais chez l'embryon humain (*Abhandl. der Sächs. Ges. d. Wiss. Math. Phys.*, Cl. XXVII, 3, G. 349; anal. *in Internat. Centralbl. f. Laryngol.*, n° 3, mars 1903).

Kafemann. — Traitement de la tuberculose des voies respiratoires supérieures, en particulier du larynx (*Brensgens Samm. Zwang. Abhand.*, avril, mai, juin 1902; anal. *in Internat. Centralbl. f. Laryngol., Rhinol.*, mars 1903, n° 3).

Kalt et Golesceano. — La périsinusite frontale (Soc. d'ophtalmol. de Paris, 3 mars 1903; *in Presse méd.*, n° 19, 7 mars 1903).

Kan (-Leiden). — Sur l'ablation du fond et de la cloison antérieure des sinus frontaux comme opération auxiliaire dans l'extirpation d'une tumeur orbitaire rétrobulbaire haut placée (Soc. de laryngol. de l'Allemagne du Sud, 19 mai 1902; *in Internat. Centralbl. f. Laryngol.*, n° 3, mars 1903).

Kantorovitch. — De la guérison de l'enuresie nocturne par l'ablation des végétations adénoïdes (*Praktitcheski Vratch*, 5 oct. 1902).

Kelson. — Écoulements du nez (Hunterian Soc., *in British med. Journ.*, n° 2198, 14 fév. 1903).

Kirkland. — Anatomie pathologique des cavités accessoires du nez (*Deuts. med. Zeit.*, Berlin, n° 9, 29 janv. 1902).

Lack. — Traitement des polypes du nez (Soc. de laryngol. de Londres, séance du 7 déc. 1900 (suite), *in la Parole*, n° 12, déc. 1903).

Lane (A.). — Importance des exercices respiratoires dans les cas d'altérations du naso-pharynx chez l'enfant (*La Parole*, n° 12, déc. 1902).

Larcin. — Des tumeurs épithéliales bénignes des sinus de la face (Thèse de Nancy 1902; anal. *in Rev. hebdom. de laryngol.*, n° 7, 1903).

Larkin. — Écoulement nasal de liquide céphalo-rachidien après une fracture de la base du crâne (*Liverpool med. chir. Journ.*, july 1900; anal. *in the Med. Review.*, n° 2, fév. 1903).

Lescure. — Du coryza atrophique ozénateux. Traitement par les injections interstitielles de paraffine (Thèse de Bordeaux, 1903).

Lubet-Barbon. — Le pengawar-djambi comme agent hémostatique dans les opérations nasales (*Ann. des mal. de l'oreille, du larynx, du nez et du pharynx*, n° 2, fév. 1903).

Luc. — Nouvelle méthode opératoire de Killian pour la cure radicale de l'empyème frontal chronique (Soc. de laryngol de Paris, séance du 11 nov. 1903, *in Ann. des mal. de l'oreille*, n° 1, janv. 1903).

Mader. — Un cas difficile d'empyème double (Siebbeim) (Soc. de laryngol. de Munich, *in Monats. f. Ohrenheilk.*, n° 1, janv. 1903).

Mahu. — Un signe diagnostique de la sinusite maxillaire chronique vraie (*Ann. des mal. de l'oreille*, n° 1, janv., et n° 2, févr. 1903).

Masini. — L'épreuve du vésicatoire dans les végétations adénoïdes (VI° Congrès de la Soc. ital. de laryngol., *in Archiv. ital. di otol.*, fasc. 2, vol. XIV).

Masini. — Sur la respiration naso-buccale à propos d'un cas d'absence congénitale des fosses nasales (VI° Congrès de la Soc. ital. de laryngol., *in Archiv. ital. di otol.*, fasc. 2, vol. XIV).

Mayer. — Opération pour les déviations de la cloison cartilagineuse du nez (*Journ. of the Amer. med. Assoc.*, n° 10, 7 mars 1903).

McReynolds. — Angiomes multiples récidivants de la cloison (*Journ. of the Amer. med. Assoc.*, n° 10, 7 mars 1903).

Menzel. — Injection sous-cutanée de paraffine contre l'imperméabilité nasale par flaccidité des ailes du nez (*Wiener. klin. Wochens.*, 5 fév. 1903; anal. *in Bull. méd.*, n° 14, 18 fév. 1903).

Mercier Bellevue. — Résultats immédiats consécutifs à l'ablation de végétations adénoïdes (*Rev. hebdom. de laryngol.*, n° 9, 28 fév. 1903).

Meyer. — Dégagement du nez obtenu par M. Lœwe (Berlin. med. Gesells. Sitz., 28 janv. 1903, anal. *in Münch. med. Wochens.*, 10 fév. 1903, n° 6).

Mignard. — Contribution à l'étude de la syphilis tertiaire du nasopharynx (Thèse de Bordeaux, 1903).

Moll. — Présentation d'un malade atteint de carcinome du nez (Soc. néerland. d'oto.-rhino.-laryngol., 31 mai et 1er juin 1902, *in Presse oto-laryngol. belge*, n° 2, fév. 1903, et *Rev. hebdom. de laryngol.*, n° 7, 14 fév. 1903).

Möller. — Remarques sur les végétations adénoïdes latérales du nasopharynx, avec la description d'un nouvel instrument pour leur ablation (*Archiv f. Ohrenheilk.*, Band LVII, Hefte 3 et 4).

Monturiol. — Traitement de la rhinite atrophique (ozène) chez les enfants (*Archiv. de ginecopatia, obstetrica y pediatria*, 10 oct. 1902, n° 19; anal. *in Archiv lat. de rinol.-laringol.-otol.*, n° 120, nov.-déc. 1902).

Moure. — Sinusite fronto-maxillaire double; cure radicale (Soc. de méd. et de chir. de Bordeaux, séance du 20 fév. 1903, *in Journ. de méd. de Bordeaux*, n° 8, 22 fév. 1903, et *Gaz. hebdom. des sciences méd.*, n° 10, 8 mars 1903).

Neufeld. — Un spéculum nasal avec préparation pour le tamponnement aseptique du nez (*Deuts. med. Wochens.*, 26 fév. 1903, n° 9).

Noebel. — Méthodes pour les anesthésies locales dans les voies respiratoires supérieures (*Bresgens Samm. Zwang. Abhand.*, 1er juin 1902, anal. *in Internat. Centralbl. f. Laryngol., Rhinol.*, mars 1903, n° 3).

Noltenius. — Quelques améliorations à mon trocart pour le traitement des sinusites maxillaires supérieures (*Monats. f. Ohrenheilk.*, n° 1, janv. 1903).

Paget. — Vingt-neuf cas d'ensellure traitée par les injections sous-cutanées de paraffine (*The Practitioner*, n° 2, fév. 1903).

Parmentier. — L'obstruction nasale (*Progrès méd. belge*, n° 6, 15 mars 1903).

Pasini. — La morphologie du bacille du rhinosclérome (Assoc. med.-chir. di Parma, 14 fév. 1902).

Petersen. — Empyème double des sinus frontaux guéri par l'opération de Killian (Naturhist. med. Verein Heidelberg, anal. *in Münch. med. Wochens.*, 10 mars 1903, n° 10).

Picqué et **Toubert.** — De la meilleure voie d'accès vers les cavités annexes des fosses nasales pour le traitement de leurs suppurations rebelles et étendues (*Annal. des mal. de l'oreille*, n° 2, fév. 1903).

Poli. — Synéchies intra-nasales et leur traitement (VIe Congrès de la Soc. ital. de laryngol., *in Archiv. ital. di otol.*, fasc. 2, vol. XIV).

Poli. — Sur la valeur physiologique de la respiration nasale et buccale (*Archiv. ital. d'otol.*, nº 2, 1903).

Ponthière (de). — Un cas d'écartement des os propres du nez causé par d'énormes et nombreux fibro-myxomes des fosses nasales (*Ann. des mal. de l'oreille*, nº 3, mars 1903).

Potarca. — Un nouveau cas de rhinoplastie pour le redressement de l'arête du nez (*Rev. de chir.*, 1902, nº 10, anal. *in Münch. med. Wochens.*, nº 7, 17 fév. 1903).

Quervain (de). — Sur la rhinoplastie partielle latérale du nez (*Centralbl. f. Chir.*, 1902, nº 11, anal. *in Forschr. der Med.*, 22 fév. 1903, nº 6).

Raoult. — Nouveau procédé de rhinoplastie partielle pour restauration de la sous-cloison (*Ann. des mal. de l'oreille*, nº 3, mars 1903).

Ricci. — Abcès aigu du nez d'origine dentaire; incision (*Bollet. del. malatt. dell' orecchio*, nº 3, mars 1903).

Richards (G.). — L'adénotomie est-elle une opération chirurgicale justifiable? (*Journ. of the Amer. med. Assoc.*, nº 6, 7 février 1903.)

Rode (F.). — Sur quelques cas d'abcès traumatiques de la cloison (*Wiener klin. Wochens.*, 9 oct. 1902).

Sage (Le). — Pour prévenir les complications nasales et buccales de la scarlatine (*Union méd. du Canada* (janvier), *in New-York med. Journ.*, nº 8, 21 fév. 1903).

Salzes. — Nez et épilepsie (Thèse de Lyon, anal. *in Journ. de méd. et de chir. pratiques*, art. 19721, fév. 1903, 3e cahier).

Scharff. — D'un procédé nouveau de cure radicale des tumeurs bénignes enkystées et spécialement des kystes paradentaires du maxillaire supérieur (Procédé bucco-nasal) (Thèse de Nancy, 1902).

Schönemann. — La transformation (métaplasie) de l'épithélium cylindrique et à plateau des fosses nasales de l'homme et leur rôle dans l'étiologie de l'ozène (*Virch. Archiv*, Band CLXVIII, *in Archiv f. Ohrenheilk.*, Band LVII, Hefte 3 et 4).

Schousboe. — Un cas de tuberculose de la muqueuse de la cloison cartilagineuse du nez (Soc. oto.-laryngol. danoise, 25 oct. 1902, *in Monats. f. Ohrenheilk.*, nº 3, fév. 1903).

Schwyzer (Arnold). — Un cas de tumeur cérébrale avec écoulement de liquide céphalo-rachidien par le nez (*The Saint-Paul med. Journ.*, nº 11, nov. 1902).

Sikkel. — Statistique des végétations adénoïdes (Soc. néerland. d'oto.-rhino.-laryngol, anal. *in Presse oto-laryngol. belge*, fév. 1903, nº 2).

Struycken. — Démonstration de tamponnement nasal et de différents instruments (Soc. néerland. d'oto-rhino-laryngol., 31 mai et 1er juin 1902, *in Presse oto-laryngol. belge*, nº 2, fév. 1903).

Stucky. — Sinusites aiguës (*Jour. of the Amer. med. Assoc.* nº 8, 21 fév. 1903).

Sudler (Mervin T.). — Du développement du nez et du pharynx (*Amer. Jour. of anat.*, nº 4, sept. 1902).

Symes. — Présence du bacille de la diphtérie dans la rhinite atrophique (*British. med. Journ.*, 28 fév. 1903).

Theisen. — Un cas inusité de syphilis nasale chez un enfant et considérations sur les tumeurs nasales syphilitiques (*Journ. of the Amer. med. Assoc.*, nº 9, 28 fév. 1903).

Thompson. — Suppuration aiguë du sinus maxillaire traitée par l'orifice naturel (*Cincinnati Lancet Clinic*, 15 mars 1902).

Törne. — De l'apparition des bactéries et leur développement dans les fosses nasales (*Münch. med. Wochens.*, 10 février 1903, nº 6).

Trendelenburg. — Redressement d'une déviation de la cloison nasale chez un enfant (*Med. Gesells. zu Leipzig*, anal. *in Münch. med. Wochens.*, 10 fév. 1903, nº 6).

Trenel. — Occlusion d'aspect cicatriciel et probablement syphilitique du naso-pharynx (Soc. anat., *in Presse med.*, n° 16, 25 fév. 1903).

Vaquier. — Polypes des fosses nasales à texture mixte (*Archiv. internat. de laryngol, d'otol.*, n° 2, mars-avril 1903).

Vedova (Della). — La rhinovaporisation (VI° Congrès de la Soc. ital. de laryngol., *in Archiv ital. di otol.*, fasc. 2, vol. XIV).

Wolff. — Sur le traitement de l'ozène (Soc. de laryngol. de l'Allemagne du Sud, 19 mai 1902, *in Internat. Centralbl. f. Laryngol.*, n° 3, mars 1903).

Zaalberg. — Présentation d'un cas d'ozène guéri (Soc. néerland. d'oto-rhino-laryngol., 31 mai et 1er juin 1902, *in Presse oto-laryngol. belge*, n° 2, fév. 1903, et *Rev. hebdom. de laryngol.* n° 7, 14 fév. 1903).

Zarniko. — Les maladies du nez et du naso-pharynx.

Zwaardemaker. — Odorimétrie (Soc. néerland. d'oto-rhino-laryngol., 31 mai et 1er juin 1902, *in Presse oto-laryngol. belge*, n° 2, fév. 1903, et *Rev. hebdom. de laryngol.*, n° 7, 14 fév. 1903).

Zwaenepoel. — Épistaxis consécutive à une fracture du maxillaire inférieur (*Ann. de méd. vétérinaire*, n° 11, nov. 1902).

Larynx et Trachée.

Bandel. — Un cas de rétrécissement trachéal de Simond (Aerz. Verein in Nüremberg Sitz., 18 déc. 1902, anal. *in Münch. med. Wochens.* 1er févr. 1903, n° 6).

Bettmann. — Sur l'herpès laryngien (Soc. de laryngologie de l'Allemagne du Sud, 19 mai 1902, *in Internat. Centralbl. f. Laryngol.*, n° 3, mars 1903).

Bois-Reymond (du) et **Katzenstein.** — Position médiane expérimentale des cordes vocales (Verhandl. d. physiol. Gesellsch. zu Berlin. Jahrg. 1901-1902, 27 juli 1902, *in Archiv. für Physiol.*, anal. *in Internat. Centralbl. f. Laryngol.*, n° 3, mars 1903).

Botella. — Corps étranger (os) volumineux logé dans le vestibule du larynx. Extraction par la voie naturelle (*Bolet. de laringol., otol. y rinol.*, n° 13, fév. 1903).

Boymier. — Étude critique de l'instrumentation pour le tubage et la trachéotomie (Thèse de Bordeaux, 1902).

Broeckaert. — Étude sur le nerf récurrent laryngé (*Presse oto-laryngol. belge*, nos 1 et 2, janv. et fév. 1903).

Burger. — Démonstration d'un cas de mobilité anormale du cartilage aryténoïde gauche (Soc. néerland. d'oto-rhino-laryngol, 31 mai et 1er juin 1902, *in Presse oto-laryngol. belge*, n° 2, fév. 1903, et *Rev. hebdom. de laryngol.*, n° 7, 14 févr. 1903).

Calamida. — Lipome du larynx (*Archiv. ital. di otol.*, n° 2, févr. 1903).

Carli (de). — Méthode de Rossi pour la plastique du larynx (*Archiv. ital. di otol.*, n° 2, fév. 1903).

Chavannaz. — Contribution à l'étude du pronostic opératoire chez les glycosuriques (Epithélioma pavimenteux lobulé du larynx. Traces de sucre dans les urines; hémilaryngectomie; augmentation considérable de la glycosurie après l'opération; mort au huitième jour (*Gaz. hebdom. des sciences méd.*, n° 10, 8 mars 1903).

Chervin. — Bégaiement et autres maladies fonctionnelles de la parole.

Chlumsky. — Analyse du courant d'air phonateur en tchèque (suite) (*La Parole*, n° 12, déc. 1903).

Collet. — Paralysies et crises laryngées du tabes (*Lyon méd.*, n° 12, 22 mars 1903).

Compte rendu de la Société laryngologique de Vienne, 1902 (*Monats. f. Ohrenheilk.*, n° 3, fév. 1903).

Compte rendu de la LXXe réunion annuelle de l'Association médicale britannique. Section de laryngologie, Manchester, juillet 1902 (*Ann. des mal. de l'oreille*, n° 2, fév. 1903).

Compte rendu de la Société de laryngologie de Vienne. Séance du 5 novembre 1902 (*Archiv. internat. de laryngol.*, n° 1, janv.-fév. 1903).

Compte rendu du VIe Congrès de la Société italienne de laryngologie, otologie et rhinologie (*Bollet. delle malatt. dell' orecchio*, n° 2, fév. 1903).

Compte rendu de la Société de laryngo-otologie à Munich, XVe séance, le 15 décembre 1902 (*Monats. f. Ohrenheilk.*, n° 1, janv. 1903).

Christiani. — Greffe thyroïdienne et ensemencement thyroïdien (*Rev. méd. de la Suisse romande*, n° 10, George et Ce, Genève 1902; anal. *in Internat. Centralbl. f. Laryngol.*, n° 3, mars 1903).

Delavan (B.). — Ankylose de l'articulation crico-aryténoïdienne due à une inflammation aiguë (*Med. Record*, n° 4, janv. 1903).

Delsaux. — Traitement des affections chroniques du larynx et de la trachée par les injections intra-trachéales (*Presse oto-laryngol. belge*, n° 1, janvier 1903).

Donnellan. — Seringue perfectionnée pour les injections intra-trachéales (*Philadelp. med. Journ.*, n° 6, 7 fév. 1903).

Dorendarf. — De la sténose glottique dans les paralysies bilatérales du crico-aryténoïdien postérieur (*Berlin. klin. Wochens.*, 15 sept. 1902).

Dreyfuss. — Rhino-laryngologie et thérapeutique des troubles de la parole (Soc. de laryngol. de l'Allemagne du Sud, 12 mai 1902, *in Internat. Centralbl. f. Laryngol.*, n° 3, mars 1903).

Dupond. — Ozène trachéal à forme asphyxique (Soc. de méd. et de chir. de Bordeaux. Séance du 27 fév. 1903, *in Journ. de méd. de Bordeaux*, n° 9, 1er mars 1903).

Eicken. — Un bouton de vêtement dans la bronche gauche principale (Soc. de laryngol. de l'Allemagne du Sud, 19 mai 1902, *in Internat. Centralbl. f. Laryngol.*, n° 3, mars 1903).

Emerich. — La laryngo-trachéotomie de 1858 à 1902 (Budapest, Verlag Eggenberger; anal. *in Monats. f. Ohrenheilk.*, n° 3, fév. 1903).

Engelmann. — Simplification de la technique du tubage (*Centralbl. f. inn. Med.*, 14 fév. 1903, n° 7).

Forns. — Quelques considérations d'histologie topographique du larynx humain (*Rev. ibero-amer. de ciencias med.*, tome VIII, n° 15, septembre 1902, anal. *in Archiv. lat. de rino-laringo-otol.*, n° 120, nov.-déc. 1902).

Francillon (Mme). — Laryngotyphus ulcéreux (Soc. méd. des hôpit. Séance, 27 fév. 1903, *in Semaine méd.*, n° 9, 4 mars 1903, et *Progrès méd.*, n° 10, 7 mars 1903).

Freer. — Le diagnostic du cancer du larynx (*Journ. of the Americ. med. Assoc.*, n° 6, 7 fév., et n° 7, 14 fév. 1903)

Garel. — Tumeurs du larynx et du voile du palais (Soc. méd. des hôpit. de Lyon. Séance du 24 fév. 1903, *in Lyon méd.*, n° 9, 1er mars 1903).

Gonzalès Castro. — La laryngite striduleuse et son traitement (*El Siglo méd.*, 21 déc. 1902).

Grabower. — Des terminaisons nerveuses dans les muscles du larynx chez l'homme (*Archiv f. micr. Anat.*, LXI, p. 1).

Gradenigo. — Compte rendu du Congrès de la Société italienne de laryngologie, otologie et rhinologie (*Archiv. ital. di otol.*, n° 2, fév. 1903).

Grönbeck. — Un cas d'infiltration gommeuse diffuse du larynx (Soc. otol-laryngol. danoise, 25 oct. 1902, anal. *in Monats. f. Ohrenheilk.*, n° 3, fév. 1903).

Grossmann. — Les maladies des voies respiratoires supérieures, première partie : les maladies du nez, d'après O. Chiari et Franz Deuticke (*Monats. f. Ohrenheilk.*, n° 1, janv. 1903).

Hermann. — Sur la synthèse des voyelles (*Pflüger's Archiv*, XCI, 3 und 4, S. 135, anal. *in Internat. Centralbl. f. Laryngol.*, n° 3, mars 1903).

Hofbauer (Ludwig). — Paralysie récurrentielle dans le rétrécissement mitral (*Wiener klin. Wochens.*, 9 oct. 1902).

Hoyot. — Appareil pour la respiration artificielle (*Journ. of physiol.*, XXVII, p. 48).

Ingals (Fletcher). — Laryngectomie pour un carcinome (*Journ. of the Amer. med. Assoc.*, n° 10, 7 mars 1903).

Isaia. — Corps étranger du larynx chez un adulte. Extraction par la voie naturelle (VI° Congrès de la Soc. ital. de laryngol., 25, 26, 27 oct. 1902, *in Archiv. ital. di otol.*, fasc. 2, vol. XIV).

Kassel. — Procédé équivalent au chauffage du miroir laryngien (*Centralbl. f. die gesam. Therapie*, mars 1903, Heft III).

Krause-Weifsmann. — Traitement par l'hétol de la tuberculose des poumons et du larynx (*Berlin. klin. Wochens.*, anal. *in Deuts. med. Zeit.*, 12 fév. 1903, n° 13).

Kuhn. — Le tubage par la bouche (*Centralbl. f. die gesam. Therap.*, mars 1903, Heft III).

Kummel. — Deux cas non récidivés de carcinome du larynx, du pharynx et de l'épiglotte (Aerz. Verein in Hamburg Sitz., 10 fév. 1903, anal. *in Münch. med. Wochens.*, n° 7, 17 fév. 1903).

Lämmerhirt. — Papillomes multiples du larynx chez les enfants (*Univ. Kind. klin. in Leipzig*, anal. *in Deuts. med. Zeit.*, n° 12, mars 1903).

Lerouge. — La pratique du tubage en clientèle privée (Thèse de Lille, 1903, anal. *in Nord méd.*, n° 201, 15 fév. 1903).

Löhnberg. — La phtisie laryngée chez les femmes enceintes (*Münch. med. Wochens.*, 24 fév. 1903, n° 8).

Lüders. — Sur un cas de sifflement du larynx (Dissert. Berlin, 1902, anal. *in Internat. Centralbl. f. Laryngol.*, n° 3, mars 1903).

Maalöe. — Quelques cas de spasme de la glotte et de convulsions chez les enfants, guéris par l'ablation des végétations adénoïdes (*Hospitals Tidende*, 16 juli. 1902, S. 729, anal. *in Internat. Centralbl. f. Laryngol.*, n° 3, mars 1903).

Marfan. — Mandrin flexible pour tube laryngé (Soc. de pédiatrie, séance du 20 janv. 1903, *in Progrès méd.*, n° 5, janv. 1903).

Martin. — Du stridor laryngé congénital des nourrissons (Thèse de Bordeaux, 1902).

Martinez. — Une épingle de sûreté dans le larynx (*Rev. de med. y cir. de la Habana*, 10 sept. 1902; anal. *in Archiv. lat. de rinol., laringol., otol.*, n° 120, nov.-déc. 1902).

Massei. — Anesthésie du vestibule du larynx dans la paralysie du récurrent (VI° Congrès de la Soc. ital. de laryngol., 25, 26, 27 oct. 1902, *in Archiv. ital. di otol.*, fasc. 2, vol. XIV).

Matters. — Tuberculose primitive du larynx et du pharynx avec relation d'un cas (*Maritime med. News*, mai 1902).

Mc Kinney. — Médication intra-trachéale dans les affections catarrhales des voies respiratoires inférieures (*Memphis med. Monthly*, n° 1, janv. 1903).

Meyer. — Sur un cas de névrite multiple intéressant spécialement le nerf acoustique et le trijumeau (*Monats. f. Ohrenheilk.*, n° 2, fév. 1903).

Michel (Louis). — Fractures du larynx (suite) (*Rev. méd. de l'Est*, n°s 3, 4 et 5, fév. et mars 1903).

Michelangelo (Vivaldi). — Le pneumo-diplocoque dans le larynx (*Riv. Venetia di scienze med.*, 15 avril 1902).

Morton. — Carcinome de la trachée et du larynx ayant envahi l'œsophage (*Pacific med. Journ.*, oct., n° 10, 1902).

Moses. — Un cas de fibrosarcome du larynx (Soc. des médecins de la gorge et des oreilles de l'Allemagne occidentale, *in Monats. f. Ohrenheilk.*, n° 1, janv. 1903).

Moure. — Des manifestations laryngées de la grippe (*Journ. de méd. de Bordeaux*, n° 7, fév. 1903).

Neander. — De la pause respiratoire après des respirations profondes (*Skandiv. Archiv f. Phys.*, XII, 5 et 6, p. 298).

Neumann. — Du siège anormal des accidents primaires de la peau et des muqueuses (*Wien. med. Presse*, n° 9, 1902, anal. *in Internat. Centralbl. f. Laryngol., Rhinol.*, mars 1903, n° 3).

Onodi. — Démonstration sur l'innervation centrale du larynx (*Vien. klin. Rundchau*, n° 16, 1902, anal. *in Internat. Centralbl. f. Laryngol.*, n° 3, mars 1903).

Parker (C.). — Hémorragie des cordes vocales (Soc. de laryngol. de Londres, séance du 2 nov. 1900 (suite), *in La Parole*, n° 12, déc. 1903).

Peaudeleu (L.). — Infiltration laryngée consécutive à la variole et ayant nécessité l'intubation et la trachéotomie; présentation des pièces (Comité méd. des Bouches-du-Rhône, séance du 6 fév. 1903, *in Marseille méd.*, n° 4, fév. 1903).

Pelaez. — Notes cliniques de laryngologie (*Rev. de especialidades med.*, año 1902, n° 74, anal. *in Archiv. lat. de rinol.*, n° 120, nov.-déc. 1902).

Prota. — L'électro-aimant appliqué à l'extraction des corps étrangers des voies aériennes. Recherches expérimentales (VI° Congrès de la Soc. ital. de laryngol., 25, 26, 27 oct. 1902, *in Archiv. ital. di otol.*, fasc. 2, vol. XIV).

Pujebet et **Dervaux.** — Dyspnée par compression de la trachée; hypertrophie du thymus; trachéotomie; mort au dixième jour (*Journ. des sciences méd. de Lille*, n° 7, 14 fév. 1903).

Reitmann. — Sur la constitution des cartilages du larynx chez l'homme (*Monats. f. Ohrenheilk.*, n° 2, fév. 1903).

Robertson. — Syphilis du larynx (*Journ. of the Amer. med. Assoc.*, n° 3, janv. 1903).

Rosa (de). — Trachéite catarrhale hémorragique (*Archiv. ital. di otol.*, n° 2, fév. 1903).

Royce (Rubert). — Procédé modifié d'intubation du larynx comme adjuvant dans les opérations de la bouche et du pharynx (*Brooklyn med. Journ.*, n° 8, août 1902).

Rugani. — Les altérations pneumoniques et sphygmographiques dans le bégaiement (VI° Congrès de la Soc. ital. de laryngol., *in Archiv. ital. di otol.*, fasc. 2, vol. XIV).

Schech. — Rapport sur le traitement chirurgical de la phtisie laryngée (Soc. de laryngol. de Munich, *in Monats. f. Ohrenheilk.*, n° 1, janv. 1903).

Scheppegrell. — Un cas de cancer du larynx guéri par les rayons X (*Rev. hebdom. de laryngol.*, n° 11, 14 mars 1903).

Schmiegelow. — Ankylose double de l'articulation crico-aryténoïdienne (Soc. oto-laryngol. danoise, 25 oct. 1902, *in Monats. f. Ohrenheilk.*, n° 3, fév. 1903).

Schmiegelow. — Un cas de carcinome alvéolaire du larynx enlevé par la voix buccale (Soc. oto-laryngol. danoise, 25 oct. 1902, *in Monats. f. Ohrenheilk.*, n° 3, fév. 1903).

Schutter. — Traitement de l'aphonie hystérique (Soc. néerland. d'oto-rhino-laryngol. n° 2, fév. 1903, et *Rev. hebdom. de laryngol.*, n° 7, 14 fév. 1903).

Sharp. — Laryngite tuberculeuse (*The New-York med. Journ.*, n° 6, fév. 1903).

Spiegel. — Présentation d'un pulvérisateur du larynx (Soc. de laryngol. de Vienne, 1902, *in Monats. f. Ohrenheilk.*, n° 3, fév. 1903, et *Centralbl. f. die Gesam. Therap.*, Heft 3, mars 1903).

Spiegelberg. — Causes et traitement de la sténose du larynx chez les enfants (anal. *in Klin. Therap. Wochens.*, n° 10, 8 mars 1903).

Stepp. — Du traitement de la toux quinteuse (*Prager med. Wochens.*, n° 11, 12 mars 1903).

Taptas. — Corps étranger de la trachée découvert par les rayons X et enleve par la trachéotomie avec suture immédiate de la trachée (*Archiv. internat. de laryngol., d'otol.*, n° 2, mars-avril 1903).

Texier. — Trachéoscopie et bronchoscopie (*Gaz. méd. de Nantes*, n° 5, janv. 1903).

Thorpe. — Injections intra-trachéales (*British med. Journ.*, 7 mars 1903).

Tommasi. — Tubage dans l'ulcération de la région cricoïdienne (VI° Congrès de la Soc. ital. de laryngol., *in Archiv. ital. di otol.*, fasc. 2, vol. XIV).

Trifiletti. — Innervation périphérique du larynx (VI° Congrès de la Soc. ital. de laryngol., 25, 26 et 27 oct. 1902, *in Archiv. ital. di otol.*, fasc. 2, vol. XIV).

Tubage du larynx (*Étoile méd.*, n° 2, fév. 1903).

Valledor. — Laryngites (*Rev. de med. contemporanea*, nov. 1902, anal. *in Archiv. lat. de rinol.*, n° 120, nov.-déc. 1902).

Vargas (Rodriguez). — Technique du tubage chez l'enfant et chez l'adulte (*Bolet. de laringol., otol. y rinol.*, n° 13, fév. 1903).

Waggett. — Fracture du larynx (Soc. de laryngol. de Londres, séance du 2 nov. 1900 (suite), *in La Parole*, n° 12, déc. 1903).

Weinberger. — Sur un cas rare de paralysie récurrentielle du côté droit (*Monats. f. Ohrenheilk.*, n° 2, fév. 1903).

Wicherek. — Rapport sur des cas d'aphonie spasmodique (*Wiener klin. Rundschau*, n° 5, 1902, anal. *in Centralbl. f. Laryngol.*, n° 3, mars 1903).

Zöpffel. — La thérapeutique pneumatique (Soc. de laryngol. de l'Allemagne du Sud, 19 mai 1902, *in Internat. Centralbl. f. Laryngol.*, n° 3, mars 1903).

Zünd-Burguet. — Rapports entre l'effort organique et le fonctionnement du larynx pendant l'émission des consonnes en français (étude expérimentale) (*Archiv. internat. de laryng., d'otol.*, n° 2, mars-avril 1903).

Zünd-Burguet. — Recherches expérimentales et laryngoscopiques sur les consonnes labiales *m, b, p* (*Archiv. internat. de laryngol., d'otol.*, n° 1, janv.-fév. 1903).

Zwaardemaker. — Moyens d'enregistrer les mouvements de phonation (Soc. néerl. d'oto-rhino-laryngol., 31 mai et 1er juin 1902, *in Presse oto-laryngol. belge*, n° 2, fév. 1903).

Oreilles.

Ajutolo (d'). — 1° Sur quelques cas peu communs de complications pathologiques dans l'otite moyenne aiguë; 2° études anatomiques sur le temporal humain (VI° Congrès de la Soc. ital. de laryngol., *in Archiv. ital. di otol.*, fasc. 2, vol. XIV).

Ajutolo (d'). — Sur l'usage de l'acide phénique pur et en solution alcoolique concentrée avec addition de menthol en oto-rhino-mastoïatrie (VI° Congrès de la Soc. ital. de laryngol., *in Archiv. ital. di otol.*, fasc. 2, vol. XIV).

Alexander (G.). — De la valeur de la réaction rhodanique de la salive dans les affections de l'oreille (*Wiener klin. Wochens.*, 9 oct. 1902).

Alexandre. — Un cas d'otite moyenne aiguë suppurée chez un enfant de quatorze jours environ, occasionnée par la pénétration de l'eau du baptême (Soc. amér. de laryngol., *in Monats. f. Ohrenheilk.*, n° 1, janv. 1903).

Alexandre. — Sur la clinique et l'histogenèse des kéloïdes du pavillon de l'oreille (Soc. amér. de laryngol., *in Monats. f. Ohrenheilk.*, n° 1, janv. 1903).

Alt. — Des maladies du nerf auditif après abus d'alcool et de nicotine (*Wiener med. Wochens.*; anal. *in Münch. med. Wochens*, n° 7, 17 fév. 1903).

Alt. — Un cas de thrombose du sinus et de la jugulaire d'origine otique, avec abcès métastatique du poumon (*Wiener med. Presse*, 1902, n° 24, *in Archiv f. Ohrenheilk.*, Band LVII, Hefte 3 et 4).

Apert. — Atrophie congénitale du pavillon de l'oreille gauche; malformation du pavillon de l'oreille droite; asymétrie faciale; déformation des pariétaux; fontanelle supplémentaire (*Archiv. internat. de laryngol., d'otol.*, n° 2, mars-avril 1903).

Babinski. — Sur le mécanisme du vertige voltaïque (Soc. de biol., séance du 7 mars, *in Bull. méd.*, n° 22, 18 mars 1903).

Bezold. — Le traitement de l'otite moyenne aiguë (*Archiv of otol.*, n° 1, fév. 1903).

Blau. — Rapport sur des cas d'abcès otogènes des lobes de l'oreille (*Zeits. f. Ohrenheilk.*, Band XLII, Heft 4).

Bonnier. — La paracousie lointaine (*Ann. des mal. de l'oreille*, n° 2, fév. 1903).

Bosio. — Recherche histologique sur les polypes de la caisse du tympan (*Ann. di laringol. ed otol.*, n° 4, 20 déc. 1902).

Bosio. — Petite lampe électrique pour l'éclairage de la mastoïde et de l'attique (XIII° Congrès internat. de méd., section d'otol., *in Archiv lat. de rinol., laryngol., otol.*, n° 120, nov.-déc. 1902).

Boulay. — Des maladies de l'oreille considérées au point de vue de l'assurance sur la vie (*Ann. des mal. de l'oreille*, n° 3, mars 1903).

Bovero et **Calamida.** — Sur le canal émissaire de la partie pétreuse et pétro-squameuse du temporal (VI° Congrès de la Soc. ital. de laryngol., *in Archiv. ital. di otol.*, fasc. 2, vol. XIV).

Braat. — Un cas d'otite compliquée de méningite séreuse (Soc. néerland. d'oto-rhino-laryngol., 31 mai et 1er juin 1902, *in Presse oto-laryngol. Belge*, n° 2, fév. 1903 et *Rev. hebdom. de laryngol.*, n° 7, 14 fév. 1903).

Brandegee. — Cas de thrombose du sinus (Soc. d'otol. de New-York, séance du 25 nov. 1902, *in Archiv. of otol.*, n° 1, fév. 1903).

Brieger. — Les maladies otogènes des méninges (anal. *in Klin. therap. Wochens.*, n° 8, 22 fév. 1903).

Brose. — Indications pour l'ouverture de la mastoïde (*Med. Record*, n° 11, 14 mars 1903).

Brühl. — Particularités anatomiques de l'organe de l'ouïe chez les enfants (*Archiv f. Kinderheil.*, Band XXXV, Hefte 5 et 6, anal. *in Münch. med. Wochens.*, n° 11, mars 1903).

Brühl. — 1° Ecarteur pour l'oreille; 2° otoscope (*Zeits. f. Ohrenheilk.*, Band XLII, Heft 4).

Brunzlow. — De la position de l'apophyse du marteau dans la conformation normale du tympan humain (*Aus der Ohrenheilk. und Kehlk. klin. in Rostock*, anal. *in Zeits. f. Ohrenheilk.*, Band XLII, Heft 4).

Burger. — Présentation d'un cas de blessure du labyrinthe (Soc. néerland. d'oto-rhino-laryngol., 31 mai et 1er juin 1902, *in Presse oto-laryngol. belge*, n° 2, fév. 1903, et *Rev. hebdom. de laryngol.*, n° 7, 14 fév. 1903).

Cannaday. — Quelques considérations pratiques sur les maladies des yeux et des oreilles (*Virginia med. Semi-Monthly*, vol. VII, n° 20, 23 janv. 1903).

Castañeda. — Surdité verbale de conductibilité; surdité verbale pure (*Bolet. de laringol., otol. y rinol.*, n° 13, fév. 1903).

Castex (A.). — Les poisons de l'oreille (XIII° Congrès internat. de méd., section d'otol., *in Archiv. lat. de rinol.-laringol.-otol.*, n° 120, nov.-déc. 1902).

Castex. — Influence du climat marin sur les oreilles (Soc. de laryngol. de Paris, séance du 11 nov. 1903, *in Ann. des mal. de l'oreille*, n° 1, janv. 1903).

Chauveau. — L'anatomie comparée de l'appareil de transmission de l'ouïe d'après les travaux les plus récents (*Archiv. internat. de laryngol., d'otol.*, n° 2, mars-avril 1903).

Chavasse et **Toubert.** — Diagnostic des maladies des yeux, des oreilles et des voies aériennes supérieures.

Citelli. — Nécrose du labyrinthe et de tout le rocher (*Archiv. ital. di otol.*, n° 2, fév. 1903).

Compaired. — Volumineux fibrome du pavillon de l'oreille et de l'entrée du conduit auditif (*Rev. hebdom. de larngol.*, n° 9, 28 fév. 1903).

Compte rendu de la Société autrichienne d'otologie, séance officielle du 27 oct. 1902 (*Rev. mens. des mal. de l'oreille*, n° 1, janv. 1903).

Dench. — Marteau et enclume détachés et flottant dans l'attique. (Soc. d'otol. de New-York, séance du 25 nov. 1902, *in Archiv. of otol.*, n° 1, fév. 1903).

Denker. — Des opérations pour le traitement des complications intracraniennes après une otite moyenne suppurée aiguë et chronique (*Zeits. f. Ohrenheilk.*, Band LXIII).

Didsbury. — Un cas de surdité subite et absolue dans le cours de la syphilis secondaire. Existence du signe: paracousie lointaine (Soc. de laryngol. de Paris, séance du 11 nov. 1903, *in Ann. des mal. de l'oreille*, n° 1, janv. 1903).

Eeman. — Nouveau mode de pansement après l'évidement pétromastoïdien (*Presse oto.-laryngol. belge*, n° 1, janv. 1903).

Eitelberg. — De la symptomatologie du progrès de l'inflammation aiguë de l'organe de l'ouïe (*Deuts. med. Wochens.*, Leipzig, n° 5, 29 janv. 1903).

Espezel. — Un cas d'hystérie auriculaire monosymptomatique (Comité méd. des Bouches-du-Rhône, séance du 23 janv. 1903, *in Marseille med.*, n° 4, fév., et n° 5, mars 1903).

Eulenstein. — Hémorragies consécutives à l'érosion de vaisseaux cérébraux dans les suppurations du temporal (*Zeits. f. Ohrenheilk.*, Band LXIII).

Eulenstein. — La mastoïdite chez les diabétiques (*Zeits. f. Orenheilk.*, Band XLII, Heft 3).

Felix. — La participation de l'oreille moyenne dans le lupus vulgaire et la lèpre des voies aériennes supérieures (*Ann. des mal. de l'oreille*, n° 3, mars 1903).

Ferreri. — La perception auditive après les opérations sur l'appareil de transmission du son (*Archiv. ital. di otol.*, n° 2, fév. 1903).

Forns. — Accident opératoire dans l'extirpation d'un polype de l'oreille (*Rev. de especialidades méd.*, n° 76, 1901, anal. *in Archiv. lat. de rinol., laryngol., otol.*, n° 120, nov.-déc. 1902).

Garzia. — Épithélioma du pavillon de l'oreille (VI° Congrès de la Soc. ital. de laryngol., *in Archiv. ital. di otol.*, fasc. 2, vol. XIV).

Gavello. — Quelques cas de chirurgie endotympanique; nouvelles tentatives d'ablation de la membrane avec perforation persistante (VI° Congrès de la Soc. ital. de laryngol., *in Archiv. ital. di otol.*, fasc. 2, vol. XIV).

Genta. — Recherches expérimentales sur la réaction iodophile du pus de l'otite moyenne purulente (*Ann. di laringol ed otol.*, n° 4, 20 déc. 1902).

Grazzi. — Un cas de tuberculose du pavillon de l'oreille (VI° Congrès de la Soc. ital. de laryngol., *in Archiv. ital. di otol.*, fasc. 2, vol. XIV).

Grunert. — Sur l'étiologie d'un abcès primitif interlamellaire du tympan (*Archiv f. Ohrenheilk.*, Band LVII, Hefte 3 et 4).

Grunert et **Schulze.** — Rapport annuel sur le mouvement de la clinique des oreilles à l'Université royale de Halle du 1er avril 1901 au 31 mars 1902 (*Archiv f. Ohrenheilk.*, Band LVII, Hefte 3 et 4).

Bordeaux. — Imprimerie G. GOUNOUILHOU, rue Guiraude, 11.

INDEX BIBLIOGRAPHIQUE

DE

La REVUE du Dr E. J. MOURE

6 juin 1903.

Bouche et Pharynx buccal.

Aubertin et **Babonneix**. — Paralysies unilatérales du voile (*Bull. de laryngol., otol.*, 30 mars 1903).

Audry. — Sur un érythème fluxionnaire et persistant du pourtour de la bouche (*Journ. des mal. cutanées et syphil.*, n° 2, fév. 1903).

Barth. — L'hypertrophie des amygdales de la bouche et ses rapports avec la rhinite hypertrophique et la pharyngite chronique (*Archiv f. Laryngol. und Rhinol.*, Band XIV, Heft 1, 1903).

Bendandi. — Cancer de l'amygdale du pharynx et des parties voisines. Résultat de l'opération (*Riforma med.*, 18 fév., anal. *in The New-York med. Journ.*, n° 14, 4 avril 1903).

Blanc. — Amygdalite lacunaire caséeuse (*Correspondant méd.*, n° 204. 31 mars 1903).

Blanc. — La flore bactérienne bucco-pharyngée (*Correspondant med.*, n° 205, 15 avril 1903).

Blanel. — Fibrome central de la mâchoire (*Beitr. z. Klin. Chir.*, Band XXXVII, Hefte 1 et 2, 1903; anal. *in Münch. med. Wochens.*, n° 14, 7 avril 1903).

Bloch. — La voûte palatine (*Zeits. f. Ohrenheilk.*, Band XLIV, Heft 1).

Bulson. — Hémorragie inquiétante après extirpation des amygdales et des végétations adénoïdes (*The Laryngoscope*, n° 3, mars 1903).

Castex. — Ablation d'amygdales épithéliomateuses par la voie buccale et cutanée (*Bull. de laryngol., otol.*, 30 mars 1903).

Cooper. — Excisions de l'amygdale pendant une crise d'amygdalite aiguë (*British med. Journ.*, n° 2206, 11 avril 1903).

Cornet. — Sur un cas d'amygdalite à pneumo-bacilles de Friedländer (*Bull. de laryngol., otol.*, 30 mars 1903).

Cornet. — Un cas de phlegmon péri-amygdalien chez un enfant de neuf mois (*Bull. de laryngol., otol.*, 30 mars 1903).

Crile (**Q. W.**). — Quelques observations sur les opérations pour tumeurs malignes de la bouche et du cou (*Saint-Paul med. Journ.*, n° 8, août 1902).

Damianos. — Thrombo-phlébite suppurée du sinus caverneux à la suite de la carie d'une dent (*Wiener klin. Wochens.*, n° 13; anal. *in Münch. med. Wochens.*, n° 14, 7 avril 1903).

Escomel. — L'amygdale chez les tuberculeux (Soc. anat., séance du 27 mars 1903, *in Presse méd.*, n° 26, 1er avril 1903).

Gaudier. — Cancer du voile du palais traité par la quinine (Soc. centr. de méd. du Nord, séance du 27 fév. 1903, *in Nord méd.*, n° 204, 1er avril 1903).

Häckel. — Rapport sur les maladies correspondantes des glandes lacrymales et des glandes salivaires (*Archiv f. klin. Chir.*, Band LXIX, Hefte 1 et 2; anal. *in Klin. Therap. Wochens.*, n° 14, avril 1903).

Hanszel. — Abcès du rétro-pharynx compliquant une sinusite nasale (*Ann. des mal. de l'oreille*, n° 4, avril 1903).

Hanszel. — Tumeur rare de la base de la langue (*Archiv. f. Laryngol.*, Band XIV, Heft 1, 1903).

Harris. — Néoplasme du naso-pharynx (Acad. de méd. de New-York, séance du 28 janv. 1903, *in The Laryngoscope*, n° 3, mars 1903).

Kindler. — Nouvel appareil à anse galvanique (*Monats. f. Ohrenheilk.*, 37e année, n° 3, mars 1903).

Maly. — Sur l'histologie des tumeurs de la base de la langue (*Zeits. f. Heilk.*, Band XXIII, Heft 3, 1902; anal. *in Zeuts. Blatt. inn. Med.*, n° 14, avril 1903).

Myers. — L'anse froide dans l'amygdalotomie, avec présentation d'instrument (*The Laryngoscope*, n° 3, mars 1903).

Neufeld. — Un cas de carcinome du pharynx profondément situé (*Archiv f. Laryngol.*, Band XIV, Heft 1, 1903).

Nösske. — Sur la formation de cartilages et d'os dans les amygdales (*Deuts. Zeits. f. Chir.*, Band LXVI, Hefte 5 et 6, fév. 1903; anal. *in Münch. med. Wochens.*, n° 14, 7 avril 1903).

Park (Hallock). — La bactériologie des exsudats du pharynx (Acad. de méd. de New-York, séance du 28 janv. 1903, *in The Laryngoscope*, n° 3, mars 1903).

Polievktov. — Traitement de l'angine scarlatineuse (*Monde méd.*, n° 153, avril 1903).

Pynchon. — Les amygdales dégénérées (*The Journ. of the Amer. med. Assoc.*, n° 12. 21 mars 1903).

Radtzich. — De la glossite scléreuse syphilitique circonscrite (*Med. Obozr.*, n° 5, 1903).

Roemheld. — Sur les convulsions cloniques isolées du palais hyperesthésié (*Münch. med. Wochens.*, n° 13, 31 mars 1903).

Roughton (Edmund). — Des états pathologiques de la cavité buccale (*The Lancet*, 27 sept. 1902).

Salomon. — Médiastinite suppurée consécutive à un abcès latéro-pharyngien (Soc. anat. de Paris, 1902, *in Rev. franç. de méd. et de chir.*, n° 19, 30 mars 1903, et *Gaz. hebdom. de Bordeaux*, 29 mars 1903).

Sebileau. — Résection partielle de la branche horizontale de la mâchoire inférieure pour une epulis récidivante; prothèse immédiate par un appareil de porcelaine (Soc. de chirurg., séance du 25 mars 1903, *in Presse méd.*, n° 26, 1er avril 1903).

Sisson. — L'hypertrophie de l'amygdale avec remarques sur l'anatomie pathologique (*The Laryngoscope*, n° 3, mars 1903).

Smith. — Infection buccale par les dents (*Philad. med. Journ.*, nos 13 et 14, 28 mars et 4 avril 1903).

Ufferrorde. — Travail sur l'histologie de l'amygdalite hypertrophique avec complication de tuberculose et indications opératoires (*Archiv f. Ohrenheilk.*, Band LVIII, Hefte 1 et 2).

Vaschide. — 1° Contribution à la psycho-physiologie de la cavité buccale; 2° Un cas d'agueusie (*Bull. de laryngol., otol.*, 30 mars 1903).

Washburn. — La diathèse hémorragique comme facteur dans la production des hémorragies consécutives à l'ablation des amygdales et des végétations adénoïdes (*The New-York med. Journ.*, n° 12, mars 1903).

Zimine. — Du traitement des fistules salivaires (*Chirourgia*, t. XIII, n° 74, fév. 1903).

Nez, Pharynx nasal et Cavités accessoires.

Alexander (Arthur). — Les rapports de l'ozène avec la tuberculose pulmonaire (*Archiv f. Laryngol. und Rhinol.*, Band XIV, Heft 1, 1903).

Baker. — Les maladies du cornet moyen (*The Journ. of the Amer. med. Assoc.*, n° 2, 14 mars 1903).

Baurowicz. — Migration d'un corps étranger (*Archiv f. Laryngol.*, Band XIV, Heft 1, 1903).

Beckmann. — Des inflammations aiguës de l'amygdale pharyngée (*Berlin. klin. Wochens.*, 8 déc. 1902).

Belogolovi. — Un cas de rhino-sclérome (*scleroma respiratorium*) (*Bolnitchmaja Gaz. Botkina*, n° 8, 1903).

Berard. — Fibro-chondrome du sinus maxillaire (Soc. de chir. de Lyon, séance du 5 mars, *in Lyon méd.*, n° 15, 12 avril 1903).

Buckwalter. — Un nouvel « applicator postnasal » (*The Laryngoscope*, n° 3, mars 1903).

Butts (Hoyle). — L'obstruction nasale et son traitement (*Med. Record*, n° 15, 11 avril 1903).

Cesare. — Un cas de « myasis » des fosses na ales (*Archiv. ital. di otol.*, n° 3, 5 avril 1903).

Chappell. — Un cas d'adénoïdite dans la malaria (*Med. Record*, n° 12, 21 mars 1903).

Claouet. — Sinusite maxillaire chronique (Soc. de méd. et de chir. de Bordeaux, séance du 13 mars 1903, *in Gaz. hebdom. des sciences méd.*, n° 14, 5 avril 1903).

Coakley. — Le traitement des abcès de la cloison avec remarques sur le moyen de prévenir les déformations (*The Laryngoscope*, n° 3, mars 1903).

Compaired. — Volumineux épithélioma naso-pharyngo-sinusien double. Opération. Guérison (*Ann. des mal. de l'oreille*, n° 4, avril 1903).

Cordes. — L'adéno-carcinome du nez (*Berlin. klin. Wochens.*, 23 fév. 1903).

Daniel. — Végétations adénoïdes; point de vue du praticien (*The Practitioner*, n° 4, avril 1903).

Delangle. — Traitement des malformations nasales par les injections sous-cutanées de paraffine (Soc. de chir., séance du 2 avril 1903, *in Bull. méd.*, n° 29, 11 avril 1903).

Depierris. — Le bain nasal; technique et indications (Paris, Baillière et fils, édit., 1903).

Donovan (John). — Considérations générales sur les obstructions nasales (*Med. News*, 15 nov. 1902).

Duroux. — Cancroïde du nez; rhinoplastie d'après la méthode indienne modifiée (Soc. des sciences méd. de Lyon, séance du 4 fév. 1903, *in Lyon méd.*, n° 14, 5 avril 1903).

Fuchsig. — Étiologie et pathologie d'un abcès de la cloison du nez (*Wiener klin. Wochens.*, 26 mars 1903).

Gallaher. — Le choix d'un anesthésique général dans les opérations sur le nez, la bouche et les oreilles (*Journ. of the Amer. med. Assoc.*, n° 12, 21 mars, n° 3).

Glas (Emil). — La pathologie des tumeurs naso-pharyngiennes (*Wiener med. Wochens.*, 15 et 22 nov. 1902).

Goris. — Un cas de complication nasale d'affection orbitaire (*Presse oto-laryngol. belge*, n° 3, mars 1903).

Grunert. — Un cas de pyohémie d'origine nasale et guérison (*Münch. med. Wochens.*, n° 14, 7 avril 1903).

Harmer. — Traitement chirurgical de l'inflammation des sinus maxillaires (*Wratch. klin. Rundschau*, 7, 1903; anal. *in Klin. therap. Wochens.*, n° 16, 19 avril 1903).

Haug. — Sur l'influence de certains phénomènes subjectifs de l'ouïe dans le traitement de la sphère génitale du nez (*Monats. f. Ohrenheilk.*, 37e année, mars 1903, n° 3).

Imhofer. — Sur l'étiologie du catarrhe chronique du naso-pharynx Verein Deut. Aerz. in Prag. Sitz vom 6 mars 1903; anal. *in Münch. med. Wochens.*, 31 mars 1903, n° 13).

Jacques. — Fronto-ethmoïdite fongueuse avec exorbitisme et diplopie (Soc. méd. de Nancy, séance du 28 janv. 1903, *in Rev. méd. de l'Est*, n° 7, 1er avril 1903).

Jaukan. — Manuel pour les médecins du nez, des oreilles, du larynx et du cou (anal. *in Deuts. med. Zist.*, n° 26, 1903).

Labarre. — Sinusite fronto-maxillaire avec carie très étendue de l'orbite; abcès frontal sous-dural; opération; guérison (*Presse oto-laryngol. belge*, n° 3, mars 1903).

Lake (Richard). — Un cas de corps étranger du naso-pharynx (*The Lancet*, 20 sept. 1902).

Lautenbach. — Le diagnostic et l'ablation rapide des végétations adénoïdes chez les enfants (*Journ. of the Amer. med. Assoc.*, n° 13, 28 mars 1903).

Löblowitz. — De la stomatite ulcéreuse (*Wiener med. Wochens.*, 29 nov. et 6 déc. 1902).

Malherbe. — Maladies des cavités annexes des fosses nasales (suite) (*Bull. méd.*, n° 30, 15 avril 1903).

Melzi. — Extrait du compte rendu statistico-clinique du 1er avril 1900 au 31 décembre 1901 de l'Ambulance rhino-laryngologique de l'Institut de Santa-Corona (*Archiv. ital. di otol.*, n° 3, 5 avril 1903).

Mocchi. — Altération produite dans la *macula lutea* et dans l'organe de Jacobson du lapin après la destruction du bulbe olfactif (*Archiv. ital. di laringol.*, fasc. 2, avril 1903).

Monosmith. — Un nouveau spéculum nasal (*Journ. of the Amer. med. Assoc.*, n° 14, 4 avril 1903).

Mosher. — L'anatomie du sinus sphénoïdal et le moyen d'y arriver par l'antre (*The Laryngoscope*, n° 3, mars 1903).

Mouriquand. — Volumineuse tumeur ulcérée du nez (Soc. de méd., séance du 16 mars, *in Lyon méd.*, n° 14, 5 avril 1903).

Myles. — Remarques concernant la conduite à tenir et le traitement de l'amygdale pharyngienne pour les médecins ordinaires (*Journ. of the Amer. med. Assoc.*, n° 12, 21 mars 1903).

Nélaton. — Procédé rhinoplastique (Acad. de méd., séance du 14 avril 1903, *in Bull. méd.*, n° 30, 15 avril 1903).

Onodi. — Un olfactomètre pour la pratique courante (*Archiv f. Laryngol.*, Band XIV, Heft 1, 1903).

Onodi. — Ouverture de la bouche dans les fosses nasales moyennes (*Archiv f. Laryngol.*, Band XIV, Heft 1, 1903).

Onodi. — Les centres corticaux de l'odorat et la voix (*Archiv f. Laryngol. und Rhinol.*, Band XIV, Heft 1, 1903).

Pynchon. — Nouvelle scie mécanique pour opérations intra-nasales (*The Laryngoscope*, n° 3, mars 1903).

Raoult. — De l'emploi en rhinologie du « penghawar » (Soc. de méd. de Nancy, séance du 28 janv. 1903, *in Rev. méd. de l'Est*, n° 7, 1er avril 1903).

Raoult. — Oblitération complète des deux narines chez un enfant de vingt-deux mois (Soc. de méd. de Nancy, séance du 28 janv. 1903, *in Rev. med. de l'Est*, n° 7, 1er avril 1903).

Robertson (J. W.). — Corps étrangers du nez chez les enfants (*Saint-Paul med. Journ.*, n° 8, août 1902).

Rosenberg. — Des névroses réflexes du nez (*Die Heilkunde*, n° 11, nov. 1902).

Sargnon. — Lésion du maxillaire supérieur (Soc. des sciences méd. de Lyon, séance du 11 fév., *in Lyon méd.*, n° 15, 12 avril 1903).

Schloffer. — Rhinoplastie par déplacement d'un lambeau cutané du visage (*Centralbl. f. Chir.*, nos 13 et 14, anal. *in Münch. med. Wochens.*, n° 15, 14 avril 1903).

Semon. — Démonstration de quelques expériences sur la nature et le traitement spécifique de la fièvre des foins (*British med. Journ.*, nos 2204 et 2207, 28 mars et 18 avril 1903).

Strebel. — L'emploi de la lumière dans le traitement du catarrhe pharyngien chronique et d'autres maladies du pharynx (*Archiv f. Laryngol. und Rhinol.*, Band XIV, Heft 1, 1903).

Suarez de Mendoza. — De la nécessité d'une intervention radicale et opportune dans les végétations adénoïdes et des funestes conséquences de cette affection abandonnée à elle-même (*Archiv. de méd. et de chir. spéc.*, n° 3, mars 1903).

Tanturri. — Dégénérescence carcinomateuse multiple dans quelques tumeurs nasales (*Archiv. ital. di laringol.*, fasc. 2, avril 1903).

Thost (Arthur). — De l'emploi de la douche nasale (*Therap. Monats.*, oct. 1902).

Trautmann. — Signification de la respiration nasale, dans ses mouvements et sa force, dans les maladies (*Münch. med. Wochens.*, 31 mars 1903, n° 13).

Valentin. — Complément à la communication : La recherche cystoscopique du naso-pharynx ou salpingoscopie (*Archiv f. Laryngol.*, Band XIV, Heft 1, 1903).

Wallace. — L'élément psychique dans la fièvre des foins (*Med. Record*, n° 13, 28 mars 1903).

Wells (Walter). — Des névroses et des psychoses dans les affections du nez (*Wiener med. Presse*, 23 nov. 1902).

Westmacott. — Obstruction nasale (Clin. Soc. of Manchester, 17 mars 1903, *in British med. Journ.*, n° 2205, 4 avril 1903).

Winckler. — De quelle manière, dans les empyèmes des fosses nasales supérieures, l'image du champ opératoire, fournie par les rayons X, peut-elle être modifiée par l'empiètement des parties voisines? (*Forts. auf d. Geb. der Röntgenst.*, Band VI, Heft 3; anal. *in Deuts. med. Wochens.*, n° 14, avril 1903).

Zarniko. — Les maladies du nez et du naso-pharynx (*Die Krankheiten der Nase und des Nasenrachens, mit Besonderer Berücksichtigung der Rhinologischen Propädeutik*) (2e édit., 1re part., in-8°, 259 p. avec fig., Berlin, 1903).

Zarniko. — Les maladies du nez et du naso-pharynx (*Monats. f. Ohrenheilk.*, 37e année, n° 3, mars 1903).

Zaufal. — Du déplacement et du nettoyage du golfe de la veine jugulaire interne dans l'opération de la sinusite avec thrombose septique (*Archiv f. Ohrenheilk.*, Band LVIII, Hefte 1 et 2).

Larynx et Trachée.

Biaggi. — Localisations laryngées de l'influenza chez les chanteurs (*Archiv. ital. di otol.*, n° 3, 5 avril 1903).

Bois-Reymond (du). — Influence de la rapidité de la respiration sur le larynx (*Archiv f. Laryngol. und Rhinol.*, Band XIV, Heft 1, 1903).

Bonnamour. — Laryngite syphilitique sténosante; trachéotomie; guérison rapide (Soc. des sciences méd. de Lyon, séance du 18 fév. 1903, *in Lyon méd.*, n° 16, 19 avril 1903).

Broeckaert. — Étude sur le nerf récurrent laryngé (suite) (*Presse oto-laryngol. belge*, n° 3, mars 1903).

Choronshitzhy. — Un cas de « cornu laryngeum » (*Archiv f. Laryngol.*, Band XIV, Hefte 1, 1903).

Delie. — Sur l'extraction des corps étrangers des voies respiratoires et digestives (*Presse oto-laryngol. belge*, n° 3, mars 1903).

Dobry. — Un cas d'ictus laryngé (*Vratchebnaja Gaz.*, n° 11, 1903).

Floren. — Du tubage pernasal et perbuccal (*Therapeut. Monats.*, oct. 1902).

Gradenigo. — Autour de l'ictus laryngé et du spasme du constricteur de la glotte (*Archiv. ital. di otol.*, n° 3, 5 avril 1903).

Harmer. — Sur le traitement des papillomes du larynx chez les enfants avec observations spéciales sur la laryngotomie (*Archiv. f. Laryngol und Rhinol.*, Band XIV, Heft 1, 1903).

Harmer. — Membrane congénitale de la paroi postérieure du larynx (*Wiener klin. Wochens.*, 13 nov. 1902).

Jacques. — Thyrotomie pour papillomes laryngiens (Soc. de méd. de Nancy, séance du 28 janv. 1903, *in Rev. méd. de l'Est*, n° 7, 1er avril 1903).

Killian. — Un bouton de chemise retiré du lobe inférieur du poumon gauche par la voie naturelle (*Wiener klin. Wochens.*, 12 mars 1903).

Kronenberg. — Traitement de la tuberculose du larynx (*Münch. med. Wochens.*, n° 15, 14 avril 1903).

Kuttner. — Etude clinique et expérimentale de la ponction médiane (*Archiv f. Laryngol.*, Band XIV, Heft 1, 1903).

Laman. — Spasme laryngoscopique de la glotte (*Vratchebnaja Gaz.*, nos 10 et 11, 1903).

Meyer. — Un nouvel appareil pour la démonstration d'images laryngoscopiques (*Archiv f. Laryngol.*, Band XIV, Heft 1, 1903).

Morton (A. W.). — Carcinome du larynx et de la trachée ayant envahi l'œsophage (*Pacific med. Journ.*, n° 10, oct. 1902).

Nowotny. — Le diagnostic de l'anévrysme de l'aorte (*Archiv f. Laryngol.*, Band XIV, Heft 1, 1903).

Orlowski. — Extraction d'un grain de tournesol du larynx (*Chirourguia*, t. XIII, n° 74, fév. 1903).

Röpke. — Rapport sur les cas de corps étranger du larynx et de la trachée (*Archiv f. Laryngol.*, Band XIV, Heft 1, 1903).

Saitta et **Massei.** — Contribution à l'étude des abcès péri-trachéo-laryngiens (*Archiv. ital. di laringol.*, f sc. 2, avril 1903.

Santi (de). — Quatre cas d'inflammation septique aiguë de la gorge avec examen bactériologique (*Journ. of laryngol.*, n° 4, avril 1903).

Schrötter. — Extraction d'un corps étranger du poumon droit à l'aide de la bronchoscopie (*Wiener klin. Wochens.*, 6 nov. 1902).

Sendziak. — Hygiène et prophylaxie de la tuberculose des voies respiratoires supérieures et des oreilles (*Nowiny Lekarskie*, nov. 1902).

Sota y Lastra (de la). — Manuel théorique et pratique des maladies du larynx (anal. *in Archiv. lat. de rinol.*, n° 121, fév. 1903).

Taptas. — Laryngite aiguë infectieuse. Trachéotomie. Guérison (Soc. imp. de méd. de Constantinople, *in Med. orientale*, n° 7, 10 avril 1903).

Taylor (Lewis). — Pratique du tubage du larynx dans le croup, avec rapport sur trente-six cas (*The New-York med. Journ.*, n° 14, 4 avril 1903).

Zenczykowski. — Des troubles de la parole au cours d'affections cérébrales chez les enfants (*Kronika Lekarska*, 15 fév. 1903).

Oreilles.

Alexander. — Sur la pathologie et l'anatomie pathologique de la pachyméningite interne dans des cas de pyohémie otogène (*Monats. f. Ohrenheilk.*, 37e année, n° 3, mars 1903).

Ballance (Charles). — Occlusion du sinus latéral et de la veine jugulaire : partie essentielle de la méthode employée par la nature et par le chirurgien à l'imitation de la nature, pour arrêter les infections générales aiguës ayant leur origine dans le temporal (*The Lancet*, 20 sept. 1902).

Berens et **Mc Kernon.** — Suppurations chroniques de l'oreille moyenne (Acad. de méd. de New-York, séance du 2 avril 1903, *in Med. Record*, n° 15, 11 avril 1903).

Bezold. — Les otites moyennes suppurées (*Klin. therap. Wochens.*, n° 15, 1903).

Bonnier. — Un point de physiologie auriculaire (*Ann. des mal. de l'oreille*, n° 4, avril 1903).

Botey (Ricardo). — Un cas de trépanation du labyrinthe (*Archiv. lat. de rinol.*, n° 121, fév. 1903).

Brieger. — Maladies des méninges d'origine otique (Wurzburg, A. Stuben Verlag., 1903, *in Centralbl. inn. Med.*, n° 16, 18 avril 1903).

Callender. — Un cas de thrombose suppurée du sinus latéral; opération, guérison (*The Lancet*, 20 sept. 1902).

Castex. — Influence du climat marin sur les oreilles (*Bull. de laryngol., otol.*, 30 mars 1903).

Chalupecky. — De l'audition des couleurs (*Casop. Lek. cesk.*, 5 u. 6, 1903; anal. *in Klin. therap. Wochens.*, n° 12, 22 mars 1903).

Compaired. — Imperforation congénitale du conduit auditif droit. Opération. Guérison (*Ann. des mal. de l'oreille*, n° 4, avril 1903).

Compte rendu de la Société otologique d'Autriche-Hongrie, séance du 24 nov. 1902 (*Monats. f. Ohrenheilk.*, 37e année, n° 3, mars 1903).

Compte rendu de la Société d'otologie de Berlin (*Archiv f. Ohrenheilk.*, Band LVIII, Hefte 1 et 2).

Compte rendu de la Société d'oto-rhino.-laryngologie de Paris, séance du 20 fév. 1902 (*Bull. de laryngol., otol.*, 30 mars 1903).

Delobel. — Notes de voyage sur quelques cliniques oto-rhino-laryngologiques allemandes (*Journ. des sciences méd. de Lille*, n° 13, 28 mars 1903).

Dench. — Étiologie, anatomie pathologique et symptomatologie de l'otite moyenne aiguë purulente (*Med. News*, 17 janv. 1903).

Dudrewicz (K.). — Des complications des suppurations de l'oreille moyenne (*Kronika Lekarska*, 1er-15 janv., 1er-15 fév. et 1er mars 1903).

Ehrenfried. — Procédé particulier pour le traitement de l'otite moyenne et médicaments employés (Soc. d'otol. de Berlin, séance du 13 mai 1902, *in Archiv f. Ohrenheilk.*, Band LVIII, Hefte 1 et 2).

Ehrenfried. — Syphilis des muscles de l'oreille (Soc. d'otologie de Berlin, séance du 13 mai 1902, *in Archiv f. Ohrenheilk.*, Band LVIII, Hefte 1 et 2).

Eve (Fr.). — Complications intra-craniennes des suppurations mastoïdiennes (*The Polyclinic being the Journ. of the med. graduates College*, London, t. VI, août, sept., oct. 1902).

Felix. — De l'importance de l'examen de l'appareil auditif chez les enfants des écoles normales (*Presa med. Romana*, nos 1 et 2, 1903; anal. *in Münch. med. Wochens.*, n° 13, 31 mars 1903).

Felix (Eugène). — Les sourds inconscients (*Semaine méd.*, n° 13, 1er avril 1903).

Fischer. — Un cas de guérison d'une méningite aiguë otogène (*Prager med. Wochens.*, n° 14, avril 1903).

Gellé. — Points identiques des deux labyrinthes (Soc. de biol., séance du 4 avril 1903, *in Progrès méd.*, n° 16, 18 avril 1903).

Guillemin. — Les premiers éléments de l'acoustique musicale *(suite)* (*Voix parlée et chantée*, n° 158, fév., et 159, mars 1903).

Guye. — Présentation d'un corps étranger de l'oreille (Soc. néerland. d'oto.-rhino.-laryngol., 31 mai et 1er juin 1902, *in Presse oto-laryngol. belge*, n° 2, fév. 1903, et *Rev. hebdom. de laryngol.*, n° 7, 14 fév. 1903).

Hammond. — Rapport sur cent quatre-vingt-trois opérations sur l'apophyse mastoïde (*Philadelphia med. Journ.*, n° 5, janv. 1903).

Hartmann. — Rapport sur les travaux et les progrès dans le domaine des maladies de l'oreille, du nez, etc., dans les 3e et 4e trimestres de l'année 1902 (*Zeits f. Ohrenheilk.*, Band XLII, Heft 4).

Heermann. — Du syndrome de Ménière.

Hegener. — Un cas d'empyème manifeste du labyrinthe ethmoïdal (démonstration) (Nat. hist. med. Verein Heidelb., Sitz. 4 nov. 1902; anal. *in Münch. med. Wochens.*, n° 8, 24 fév. 1903).

Hegetschweiler. — La tuberculose de l'oreille terminée par la guérison (*Zeits. f. Ohrenheilk.*, Band LXIII).

Heike. — Petit abcès frontal d'origine otogène avec thrombose du sinus transverse et du pétreux supérieur (Soc. d'otol. de Berlin, séance du 13 mai 1902, *in Archiv f. Ohrenheilk.*, Band LVIII, Hefte 1 et 2).

Henneberg et **Koch.** — Neurofibromatose centrale et tumeur du pédoncule cérébelleux (*Archiv f. Psychiatrie*, Band XXXVI, Heft 1; *in Archiv f. Ohrenheilk.*, Band LVII, Hefte 3 et 4).

Hirschmann. — Un cas d'appendice corné de l'oreille à côté d'une fistule congénitale (Soc. des médecins de la gorge et des oreilles de l'Allemagne occidentale, *in Monats. f. Ohrenheilk.*, n° 1, janv. 1903).

Hofman. — Deux cas d'otite moyenne aiguë scarlatineuse à issue insolite (*Vratchebnaja Gaz.*, n° 8, 1903).

Hölscher. — Thrombose du sinus d'origine otique et son traitement (anal. *in Klin. ther. Wochens.*, n° 10, 8 mars 1903).

Hölzel. — Rapport histologique sur la surdité. Un cas de surdi-mutité congénitale avec oblitération de la caisse du tympan, de l'aditus ad antrum (*Zeits f. Ohreinheilk.*, Band LXIII).

Kaufmann. — Présentation d'un malade avec déformation congénitale du pavillon de l'oreille gauche et surdité consécutive (Soc. amer. de laryngol., *in Monats. f. Ohrenheilk.*, n° 1, janv. 1903).

Keiper. — Abcès cérébral d'origine otique. Rapport sur deux cas: aphasie dans un cas; guérison (*Journ. of the Amer. med. Assoc.*, n° 12, 21 mars 1903).

Klein. — Surdité unilatérale; otite chronique non suppurée (Soc. otolaryngol. danoise, 25 oct. 1902, *in Monats. f. Ohrenheilk.*, n° 3, fév. 1903).

Klug (**F.**). — Tuberculose et organe de l'ouïe (*Ungarische med. Presse*, 30 août, 10 et 20 sept. 1902).

Knapp. — Cas de thrombose du golfe de la jugulaire et pyohémie très grave (Soc. d'otol. de New-York, séance du 25 nov. 1902, *in Archiv. of otol.*, n° 1, fév. 1903).

Koch. — Le développement du pavillon de l'oreille chez les singes anthropoïdes et ses rapports avec les anomalies de conformation du pavillon de l'oreille chez l'homme (*Inaug. dissert.*, Zurich, 1902, *in Archiv f. Ohrenheilk.*, Band LVII, Hefte 3 et 4).

Koller. — Thrombose des sinus suivie de paralysie de l'hypoglosse (Acad. de méd. de New-York, sect. d'otol., séance du 11 déc. 1902, *in Archiv. of otol.*, n° 1, fév. 1903).

König. — Exploration de l'oreille chez les enfants. Band VII, Heft 3.

Körner. — Les méthodes de traitement et d'opération employées à la clinique des oreilles et du larynx à Rostock (*Zeits. f. Ohrenheilk.*, Band XLIV, Heft 1).

Kretschmann. — Remarques sur le mémoire du Dr Rodolphys sur l'atrésie traumatique du conduit auditif (*Zeits. f. Ohrenheilk.*, Band XLII, Heft 3).

Krois (**K.**). — De la méthode d'enseignement de l'ouïe.

Kuyk. — Traitement de l'otite moyenne purulente chronique (*Journ. of the Amer. med. Assoc.*, n° 5, janv. 1903).

Lannois et **Armand.** — Abcès du cervelet par labyrinthite suppurée (*Archiv. internat. de laryngol.*, n° 1, janv.-fév. 1903).

Laurens. — Abcès cérébral et cérébelleux avec phlébite du sinus latéral d'origine otique; opération; guérison (*Ann. des mal. de l'oreille*, n° 2, fev. 1903).

Lavrand. — Mastoïdite avec intégrité du tympan (Soc. des sciences méd. de Lille, in *Nord méd.*, n° 201, 15 fév. 1903).

Leavell. — L'otite moyenne (*Amer. pract. News*, n° 121, 1er janv. 1903).

Lecène et **Bourgeois.** — Méningite séreuse d'origine otique (*Monde méd.*, n° 150, fév. 1903).

Lederman. — Étiologie, pathologie et symptomatologie de l'otite moyenne purulente chronique (*Med. News*, 17 janv. 1903).

Lederman. — Otite chronique suppurée, paralysie faciale (Acad. de méd. de New-York, sect. d'otol., séance du 11 déc. 1902, *in Archiv of otol.*, n° 1, fév. 1903).

Leimer. — Ouverture de la mastoïde dans l'otite moyenne purulente aiguë avec extension du processus sous l'apophyse mastoïde (*Zeits. f. Ohrenheilk.*, Band LXIII).

Lermoyez. — Le traitement consécutif aux opérations faites sur l'oreille (XIVe Congrès internat. de méd., *in Ann. des mal. de l'oreille*, n° 4, avril 1903).

Leutert. — Sur la pyohémie d'origine otique (Med. Gesell. in Giessen, séance du 13 janv. 1903, *in Deuts. med. Wochens.*, n° 16, 16 avril 1903).

Levi. — Paralysie faciale congénitale avec agénésie de l'oreille (Soc. méd. des hôpit., séance 27 févr. 1903, *in Semaine méd.*, n° 9, 4 mars 1903).

Libotte. — Nouveau traitement des vertiges de l'oreille (*Anal. in Archiv. d'électr. méd.*, n° 122, 15 fév. 1903).

Luc. — Evidement pétro-mastoïdien avec lambeau suivant le procédé de Siebenmann pour une otorrhée chronique rebelle (Soc. de laryngol. de Paris, 12 déc. 1902, *in ann. des mal. de l'oreille*, n° 3, mars 1903).

Lucae. — Un appareil approprié pour l'application des douches d'air dans les maladies de l'oreille (*Deuts. méd. Wochens.*, 12 mars 1903, n° 11).

Lucae. — Sur la valeur diagnostique de la recherche des sons avec l'échelle de Bezold à séries de sons continus et de la méthode de recherches employée par moi (*Archiv. f. Ohrenheilk.*, Band LVII, Hefte 3 et 4).

Lucchesi. — Compte rendu statistique de l'année 1901-1902 (*Bollet. delle malatt. dell' orecchio*, n° 4, avril 1903).

Lunghini. — Un cas de sarcome du conduit auditif externe (VIe Congrès de la Soc. ital. de laryngol., *in Archiv. ital. di otol.*, fasc. 2, vol. XIV).

Lyon (Alexander). — Mort subite par rupture d'un abcès amygdalien dans le larynx (*The Lancet*, 20 sept. 1902).

Mahu. — Présentation d'un fauteuil pour les pansements otologiques (Soc. de laryngol. de Paris, 12 déc. 1902, *in Ann. des mal. de l'oreille*, n° 3, mars 1903).

Mahu. — Affections des oreilles et aptitude au service militaire. (Extrait de Chavasse et Toubert, *Presse méd.*, n° 18, 4 mars 1903).

Malherbe. — Traitement rationnel de l'otite moyenne aiguë purulente chez l'enfant (*Bull. de laryngol., d'otol.*, 30 mars 1903).

Manasse. — Anatomie pathologique de l'oreille interne et des nerfs acoustiques (*Zeits. f. Ohrenheilk.*, Band XLIV, Heft 1).

Mancioli. — Un cas de surdité périodique (*Archiv. ital. di otol.*, n° 2, fév. 1903).

Mancioli. — L'otite aiguë en Italie (*Archiv. ital. di otol.*, n° 2, fév. 1903).

Mannaberg (J.). — Traitement de l'otite moyenne purulente chronique des enfants d'après la méthode de Libby, du Dr Urbano Melzi à Milan (*All. Wiener med. Zeit.*, n° 15, 8 avril 1902).

Marage. — Action sur l'oreille à l'état pathologique des vibrations fondamentales des voyelles (Acad. des sciences, *in Presse med.*, n° 16, 25 fév. 1903).

Marage. — Contribution à la physiologie de l'oreille interne (Acad. des sciences. Séances de janv. et fév. 1903, *in Semaine méd.*, n° 6, fév. 1903, et *Bull. méd.*, n° 10, janv. 1903).

Mc Kernon. — Le traitement de l'otite moyenne purulente chronique (*Med. News*, 17 janv. 1903).

Meierhof. — Occlusion complète du conduit auditif par une exostose (Acad. de med. de New-York. Sect. d'otol., séance du 13 nov. 1902; *in Archiv. of otol.*, n° 1, fév. 1903).

Ménière. — Cicatrisation d'une perforation du tympan après 35 ans (Soc. de laryngol. de Paris, séance du 11 nov. 1902, *in Ann. des mal. de l'oreille*, n° 1, janv. 1903).

Meyjes. — Un cas d'abcès cérébral (Soc. néerland., d'oto-rhino laryngol., 31 mai et 1er juin 1902, *in Rev. hebdom. de laryngol.*, n° 7, 14 fév. 1903).

Molinier. — Trombo-phlébite du sinus latéral consécutive à une otite; guérison (Soc. de chir., 4 mars 1903, *in Presse med.*, n° 19, 7 mars 1903, et *Bull. med.*, n° 19, 7 mars 1903).

Moll. — Présentation d'un cas de surdité hystérique (Soc. néerland. d'oto-rhino-laryngol., 31 mai et 1er juin 1902, *in Presse oto-laryngol. belge*, n° 2, février 1903, *et Rev. hebdom. de laryngol.*, n° 7, 14 février 1903).

Mongardi — Application de l'isotomie à l'oto-rhino-iatrie (*Archiv. ital. di otol.*, n° 3, 5 avril 1903).

Moutard-Martin. — Malformation de l'oreille externe (*Archiv. internat. de laryngol., d'otol.*, n° 2, mars-avril 1903).

Nager. — L'institut de sourds-muets de Lucerne. (*Zeits. f. Ohrenheilk.*, Band LXIII).

Nuvoli. — But et mécanisme de l'appareil d'accommodation du tympan (VIe Congrès de la Soc. ital. de laryngol., *in Archiv. ital. di otol.*, fasc. 2, vol. XIV).

Nuvoli. — Transmission moléculaire mécanique et mixte (Physiologie de l'oreille moyenne) (suite) (*Archiv. ital. di otol.*, n° 2, fév. 1903).

Nuvoli. — Conduction moléculaire, mécanisme et assemblage. Physiologie de l'oreille moyenne (suite et fin) (*Archiv. ital. di otol.*, n° 3, 5 avril 1903).

Oller Rabasa. — Étude anatomique de l'oreille moyenne et considérations qui en découlent (*Rev. de Especialidades med.*, août 1902, anal. *in Archiv. lat. de rinol*, n° 120, nov.-déc. 1902).

Oppikofer. — Trois labyrinthes de sourds-muets. Une communication pour l'étude des troubles dans le développement du labyrinthe membraneux (*Zeits. f. Ohrenheilk.*, Band LXIII).

Orlandini. — Compte rendu statistico-clinique (décembre 1901-juin 1902) du service des maladies des oreilles du nez, de la gorge, à l'hôpital de S. Maria Nuova (suite et fin) (*Archiv. ital. di otol.*, n° 3, 5 avril 1903).

Ostmann. — Études cliniques sur l'analyse des troubles de l'ouïe. (*Zeits. f. Ohrenheilk.*, Band XLII, Heft 3).

Ostmann. — Empêchement apporté à l'expérience de Rinne par une lésion du conduit auditif de l'oreille opposée (*Archiv. f. Ohrenheilk.*, Band LVII, Hefte 3 et 4).

Papanikolan — Un cas remarquable de mastoïdite de Bezold avec abcès extradural (*Rev. mens. des mal. de l'oreille*, n° 1, janv. 1903).

Pelaez. — Mastoïdite polymorphe et séquestre volumineux (*Bolet. de laringol., otol. y rinol.*, n° 14, mars et avril 1903).

Phillips. — Le traitement de l'otite moyenne purulente aiguë (*Med. News*, 17 janv. 1903).

Phillips. — Otorrhée chronique (Acad. de méd. de New-York. Sect. d'otol., séance du 13 nov. 1902, *in Archiv. of otol.*, n° 1, fév. 1903).

Phillips. — Historique rapide des examens bactériologiques dans l'otite moyenne suppurée, avec remarques sur la virulence relative des différents micro-organismes (*Archiv. of otol.*, n° 1, fév. 1903).

Poli. — Formation kystique du conduit de l'oreille externe (VIe Congrès de la Soc. ital. de laryngol., *in Archiv. ital. di otol.*, fasc. 2, vol. XIV).

Politzer. — Présentation de coupes microscopiques et macroscopiques d'un abcès du cerveau consécutif à une otorrhée datant de l'enfance chez une femme de trente-huit ans (Soc. amér. de laryngol., *in Monats. f. Ohrenheilk.*, n° 1, janv. 1903).

Pooley. — Affections labyrinthiques (Acad. de méd. de New-York, sect. d'otol., séance du 13 nov. 1902, *in Archiv. of otol.*, n° 1, fév. 1903).

Posthumus Meijes. — Un cas d'abcès cérébral (Soc. néerland. d'oto-rhino-laryngol., 31 mai et 1er juin 1902, *in Presse oto-laryngol. belge*, n° 2, fév. 1903).

Prota. — Lésions traumatiques de l'oreille. (*Bollet. delle mal. dell' orecchio*, n° 2, fév. 1903).

Pugnat. — Hygiène de l'oreille (Paris, Michalon, libr.-édit., 1903).

Quix. — Une nouvelle méthode pour déterminer l'acuité auditive (Soc. néerland. oto-rhino-laryngol., 31 mai et 1er juin 1902, *in Presse oto-laryngol. belge*, n° 2, fév. 1903, et *Rev. hebdom. de laryngol.*, n° 7, 14 fév. 1903).

Quix. — 1° Présentation de préparations microscopiques; 2° remarques sur la physiologie des canaux semi-circulaires chez le requin (Soc. néerland. d'oto-rhino-laryngol., 31 mai et 1er juin 1902, *in Presse oto-laryngol. belge*, n° 2, fév. 1903 et *Rev. hebdom. de laryngol.*, n° 7, 14 fév. 1903).

Randall. — Quelques notes sur le vertige auriculaire (*Journ. of the Amer. med. Assoc.*, n° 9, 28 fév. 1903).

Raoult. — Note sur l'emploi de la rainette en oto-rhinologie (Soc. de méd. de Nancy, séance du 24 déc. 1902, *in Rev. méd. de l'Est*, n° 5, 1er mars 1903).

Reik. — Le traitement des exostoses auriculaires (*Bull. of the Johns Hopkins Hosp.*, nos 144-145, mars-avril 1903).

Rethi. — De la cure radicale de l'empyème tenace des cavités nasales (*Wiener med. Wochens.*, n° 12; anal. *in Deuts. med. Wochens.*, n° 14, avril 1903).

Rey. — L'apparition épidémique de l'otite moyenne aiguë chez les enfants (*Jahrf. f. Kinderk.*, 1902, Band V, anal. *in Deuts. med. Wochens*, 12 mars 1903, n° 11).

Richards. — L'emploi de bougies glycérinées et gélatinées dans le traitement des maladies aiguës de l'oreille chez les jeunes enfants (*Journ. of the Amer. med. Assoc.*, n° 4, janv. 1903).

Rimini. — Pyohémie par thrombose du sinus, avec remarques générales sur la pyohémie otogène (*Zeits. f. Ohrenheilk.*, Band XLII, Heft 3).

Rimini. — Deux cas d'abcès du cerveau consécutifs à une otite moyenne purulente chronique compliquée de cholestéatome (*Archiv. ital. di otol.*, n° 3, 5 avril 1903).

Roepke. — Les principales maladies de l'oreille et des voies respiratoires supérieures (anal. *in Deuts. med. Wochens.*, n° 14, avril 1903).

Rona. — Sur la pathologie du sclérome nasal (*Archiv f. Dermatol. u. Syphil.*, Band LVIII, 1901. anal. *in Internat. Centralb. f. Laryngol.*, n° 4, 1903).

Roosa. — Un cas de maladie du nerf acoustique, causant une profonde surdité, accompagné plus tard d'épanchement pleurétique et de phtisie. Guérison (*Med. Record*, n° 5, janv. 1903).

Roure. — Étude clinique sur le diagnostic et le traitement des otites moyennes chroniques dites sèches d'origine naso-pharyngienne (*Ann. des mal. de l'oreille*, n° 2, fév. 1903, et *Montpellier méd.*, 5 oct. 1902).

Rueda. — Deux cas de chirurgie oto-cranienne (*Rev. de med. y cir. practicas*, n° 735 y 736, anal. *in Bolet. de laringol., otol. y rinol.*, n° 13, fév. 1903).

Sack. — Du tamponnement de l'otite externe furonculeuse (*Rev. mens. des mal. de l'oreille*, n° 1, janv. 1903).

Scheibe. — Sur l'étiologie et la prophylaxie de la nécrose de l'os au cours d'une otite moyenne suppurée chronique (*Zeits. f. Ohrenheilk.*, Band LXIII).

Schmidt. — Sur l'anatomie et le développement de la liaison articulaire des osselets de l'oreille chez l'homme (*Zeits. f. Ohrenheilk.*, Band LXIII).

Schmitt. — Contribution à l'étude anatomique et chirurgicale du temporal (*Amer. Journ. of the med. sciences*, n° 4, avril 1903).

Schousboe. — Un cas d'abcès épidural périsinusien (Soc. oto-laryngol. danoi-e, 25 oct. 1902, *in Monats. f. Ohrenheilk.*, n° 3, fév. 1903).

Schulze. — Rapport pour l'étude de la méningite otogène, basé sur des observations de la clinique des oreilles de l'Université de Halle (*Archiv. f. Ohrenheilk.*, Band LVII, Hefte 3 et 4).

Schulze. — Rapport pour l'étude de la méningite otogène basé sur des observations de la clinique des maladies des oreilles de l'Université de Halle (suite et fin) (*Archiv f. Ohrenheilk.*. Band LVIII, Hefte 1 et 2).

Schutter. — Présentation d'un cas de cure radicale traité sans tamponnement (Soc. néerland. d'oto-rhino-laryngol., 31 mai et 1er juin 1902, *in Presse oto-laryngol. belge*, n° 2, fév. 1903, et *Rev. hebdom. de laryngol.*, n° 7, 14 fév. 1903).

Siebenmann. — Un cas de tuberculose pulmonaire avec névrite interstitielle rétro-labyrinthique des deux nerfs du limaçon et avec persistance d'un reste de tissu embryonnaire dans la « scala tympani » (*Zeits. f. Ohrenheilk.*, Band LXIII).

Sikkel. — Un cas d'abcès cérébelleux suite d'otorrhée chronique (Soc. néerland. d'oto-rhino-laryngol., 31 mai et 1er juin 1902, *in Presse oto-laryngol. belge*, n° 2, fév. 1903 et *Rev. hebdom. de laryngol.*, n° 7, 14 fév. 1903).

Skoulski. — Un cas de maladie de Ménière s'étant terminée par la guérison (*Vratchebnaja Gaz.*, n° 3, 1903).

Snow. — Principes conservateurs dans le traitement de la mastoïdite aiguë (*Journ. of the Amer. med. Assoc.*, n° 5, janv. 1903).

Souques et Heller. — Paralysie faciale congénitale par agénésie du rocher (*Archiv. internat. de laryngol., d'otol.*, n° 2, mars-avril 1903).

Spira (R.). — Les troubles de la parole d'origine centrale et leurs rapports avec les affections de l'oreille (*Przeglade Lekarski*, 3, 10, 17, 24 janv. 1903).

Spira (R.). — Des affections de l'oreille provoquées par des bruits (*Die Heilkunde*, août 1902).

Steeit. — Sur les anomalies importantes otologiques portant sur les sinus accessoires et les principales anastomoses veineuses (*Archiv f. Ohrenheilk.*, Band LVIII, Hefte 1 et 2).

Stella (De). — Contribution à l'étude des cellulites mastoïdiennes aberrantes (*Presse oto-laryngol. belge*, n° 2, fév. 1903).

Stenger. — Sur la valeur du symptôme otitique pour le diagnostic des lésions de la tête, en particulier des fractures de la base du crâne (*Berlin. klin. Wochens.*, 1903, n° 5; anal. *in Münch. med. Wochens.*, 10 fév. 1903, n° 6).

Stenger. — Sur la technique des opérations de l'oreille (*Forts. der Med.*, Band XXI, avril 1903).

Streit. — Résultat de l'ouverture profonde d'un abcès épidural provenant du sommet de la pyramide du rocher (*Archiv f. Ohrenheilk.*, Band LVII, Hefte 3 et 4).

Struycken. — Le mode de vibration du manche du diapason (Soc. néerland d'oto-rhino-laryngol., 31 mai et 1er juin 1902; *in Rev. hebdom. de laryngol.*, n° 7, 14 fév. 1903).

Suñé. — La levure de bière en otologie (*Rev. de Ciencias med. de Barcelona*, juillet 1902; anal. *in Archiv. lat. rinol., laringol., otol.*, n° 120, nov.-déc. 1902).

Suppuration de l'oreille moyenne (*Birmingham med. Review*, n° 3, mars 1903).

Taptas. — Trépanation dans les complications intra-craniennes otiques (XIIIe Congrès internat. de méd., section d'otol., *in Archiv. lat. de rinol., laringol., otol.*, n° 120, nov.-déc. 1902).

Toeplitz. — Ossiculectomie dans la suppuration chronique de l'oreille moyenne (Acad. de méd. de New-York, sect. d'otol., séance du 13 nov. 1902, *in Archiv. of otol.*, n° 1, fév. 1903).

Toeplitz. — Otite purulente des nouveau-nés et des enfants (Soc. de méd. de New-York, *in Med Record*, n° 3, janv. 1903).

Tommasi. — Diagnostic et traitement des abcès sous périostés de la mastoïde (VI° Congrès de la Soc. ital. de laryngol., *in Archiv. ital. di otol.*, fasc. 2, vol. XIV, et *Bollet. delle malatt. dell' orecchio*, n° 2, fév. 1903).

Török. — Paralysie abductrice consécutive à une otite moyenne aiguë (*Archiv f. Ohrenheilk.*, Band LVII, Hefte 3 et 4).

Traitement des otites moyennes aiguës suppurées (*La Correspondance méd.*, n° 2, mars 1903).

Treitel. — Rapport sur les visites des enfants de l'Institut israélite de sourds-muets de Neuweissenssee près Berlin (*Zeits. f. Ohrenheilk.*, Band XLII, Heft 4).

Treitel. — L'ouïe et la parole, ou l'examen de l'ouïe au moyen de la parole (Anal. *in Centralbl. f. inn. Med.*, n° 8, 21 fév. 1903).

Trétrôp. — Clinique oto-rhino-laryngologique de l'hôpital Stuivenberg d'Anvers; statistique de l'année 1902-1903 (operations et faits cliniques) (*Rev. hebdom. de laryngol.*, n° 10, 7 mars 1903).

Tyrman. — Les lesions traumatiques et les altérations provoquées artificiellement de l'oreille externe (*Wiener med. Wochens.*, 14, 21 et 28 fév. 1903).

Urbantschitsch. — Présentation d'une malade atteinte d'une fistule rétro-auriculaire comblée par des injections de paraffine (Soc. amér. de laryngol., *in Monats. f. Ohrenheilk.*, n° 1, janv. 1903).

Urbantschitsch. — Massages vibratoires dans les otites catarrhales chroniques (*Monats. f. Ohrenheilk.*, 37° année, n° 3, mars 1903).

Urbantschitsch. — Cas de réflexes provenant de l'oreille (*Klin. Therap. Wochens.*, 1903, n° 11.

Vassiliev. — Otite externe circonscrite (*Voenno-Med. Journ.*, sept. 1902).

Wanner. — De l'examen fonctionnel dans l'otite moyenne aiguë (*Zeits. f. Ohrenheilk.*, Band LXIII).

Wingrave (Wyatt). — Surdité nerveuse d'origine tabagique (*Journ. of laryngol.*, n° 4, avril 1903).

Wingrave, Horne, Milligan. — Tuberculose des oreilles, du nez et du naso-pharynx (Otol. Soc. of the mited Kindom, 2 fév. 1903, *in British. med. Journ.*, 28 fév. 1903).

Wittmaack. — Travail sur la connaissance de l'influence de la quinine sur l'organe de l'ouïe (Extr. de *Archiv f. die ges. Physiol.*, Band XCV).

Zimmermann. — But et moyens de l'examen des fonctions auditives (Anal. *in Centralbl. f. inn. Med.*, n° 8, 21 fév. 1903).

Zwaardemaker. — L'acuité auditive est-elle fonction de la hauteur du son (Soc. néerland. d'oto-rhino-laryngol., 31 mai et 1er juin 1902, *in Presse oto-laryngol belge*, n° 2, fév. 1903).

Croup et Diphtérie.

Arloing et **Troude.** — Action de l'ozone sur le bacille de la diphtérie et sur sa toxine (*Archiv. d'électr. méd.*, n° 122, 15 fév. 1903).

Aubertin. — Notes sur quelques particularités cliniques des paralysies diphtériques (*Rev. franç. de méd. et de chirur.*, n° 14, fév. 1903).

Déguy et **Barbier.** — Paralysies diphtériques précoces du voile du palais (Soc. de pédiatrie, séance du 17 mars, *in Bull. méd.*, n° 23, 21 mars 1903).

Davies. — Diphtérie nasale atténuée non soupçonnée comme lien dans l'enchaînement de l'infection (*British. med. Journ.*, n° 2198, 14 fév. 1903).

Eeman. — Névrite diphtérique acoustique associée à d'autres névrites (*Presse otol.-laryngol. belge*, n° 1, janv. 1903).

Ernberg (Harald). — Des relations entre la diphtérie et l'angine phlegmoneuse (en suédois) (*Hygiea*, sept. 1902).

Gœpfert. — La diphtérie à Nancy. Retour offensif. Augmentation de la mortalité Ses causes (*Rev. méd. de l'Est*, n° 4, 15 fév. 1903).

Gordon. — Quelques observations sur le traitement de la diphtérie laryngée (Manchest. méd. soc., 4 mars 1903, *in British med. Journ.*, n° 2205, 4 avril 1903).

Graufner. — De l'angine diphtérique (*Centralbl. f. die gesam. Therap.*, mars 1903, Heft III).

Hélot (René). — Deux cas de rhinite fibreuse diphtérique sans angine concomitante (*Rev. méd. de Normandie*, n° 3, 10 fév. 1903).

Lasley. — Le traitement de la diphtérie par les antitoxines (*Amer. practitioner*, n° 117, nov. 1903).

Linsbauer (R). — La laryngite croupale comme complication de la rougeole (*Ungar. Archiv*, 1902, Band III, *in Monats f. Ohrenheilk.*, n° 1, janv. 1903).

Marfan. — Diagnostic de l'angine diphtérique et des angines aiguës (*Gaz des hôpit.*, n°s 31 et 34, 14 et 21 mars 1903)

Masip. — Le faux croup grave (*El criterio catolico en las ciencias med.*, Barcelona, juin 1902, anal. *in Archiv. lat. de rinol., laryngol., otol.*, n° 120, nov.-déc. 1902).

Mc Cown. — Observation sur la diphtérie et son traitement par le sérum (Tri-state med Assoc. of Mississipi, Arkansas and Tennessee, *in Memphis med. monthly.*, n° 2, fév. 1903).

Monnier. — Relation d'une petite épidémie familiale de diphtérie; érythème rubéoliforme ayant précédé la fausse membrane; complications post-sérothérapiques (trismus, opisthotonos) (*Gaz. méd. de Nantes*, n° 10, 7 mars 1903).

Pearson. — Le diagnostic différentiel entre le croup et la pneumonie catarrhale chez les enfants (*The Practit.*, n° 4, avril 1903).

Philhower. — Traitement spécifique de la diphtérie (*Med. Record*, n° 13, 28 mars 1903).

Rocaz. — De l'adénoïdite diphtérique primitive (*Gaz. hebdom.*, n° 8, 22 fév. 1903).

Stangenberg. — Rapports entre la diphtérie et les affections de l'oreille (*Nord. med. ark.*, 1902, vol. 35, anal. *in la Trib. méd.*, n° 8, 25 fév. 1903).

Tate. — Diphtérie (*Dublin Journ.*, n° 376, 1er avril 1903).

Varia.

Abrajanov. — Thyroïdite suppurée aiguë (*Chirourgia*, t. XIII, n° 74, fév. 1903).

Adenot. — Hypertrophie diffuse des maxillaires (Soc. des sciences méd. de Lyon, séance du 24 déc. 1902, *in Lyon méd.*, n° 6, fév. 1903).

Arees (D'). — Exploration de l'œsophage à l'aide des rayons X (Thèse de Paris, 1903).

Ashley. — Injection de paraffine dans la chirurgie plastique (*Saint-Louis med. and surg. Journ.*, n° 2, fév. 1903).

Augier et **Schaepelynck.** — Tumeur kystique des ganglions du cou, de nature épithéliale, consécutive à un cancroïde de la lèvre inférieure; extirpation; guérison (*Journ. des sciences méd. de Lille*, n° 14, 4 avril 1903).

Belen. — L'art de respirer en chantant (*La Voix*, n° 160, avril 1903).

Borchard. — Sur quelques rares conséquences de fracture de la base du crâne (*Deuts. Zeits. f. Chir.*, Band LXVI, Hefte 5 et 6, fév. 1903, anal. *in Münch. med. Wochens.*, n° 14, 7 avril 1903).

Breisacher. — Les applications cliniques de quelques expériences sur la glande thyroïde (*Jour. of the Amer. med. Assoc.*, n° 9, 28 fév. 1903).

Buscaroli. — Sur une pince à frottement légèrement conique avec battant et ses applications (*Archiv. ital. di otol.*, n° 2, fév. 1903).

Chavannaz. — Sarcome embryonnaire du maxillaire supérieur gauche; résection du maxillaire; récidive costale trois ans après; résection costale; récidive probable dans l'occipital trois ans après (Soc. d'anat. et de physiol., séance du 2 mars 1903, *in Journ. de méd. de Bordeaux*, n° 15, 12 avril 1903).

Cheval. — Corps étranger de l'œsophage. Extraction par la bouche (*Presse oto-laryngol. belge.*, n° 2, fév. 1903).

Cisneros. — Notes sur le Pengawar (*Bolet. de laringol., otol. y rhinol.*, n° 14, mars et avril 1903).

Clermont (Paul). — Tuberculose de la glande thyroïde (*Wiener klin. Wochens.*, 27 nov. 1902).

Combemale. — Oreillons (*Écho méd. du Nord*, n° 14, 5 avril 1903).

Compaired. — La pharyngoscopie et la bronchoscopie; leur valeur diagnostique et thérapeutique (*El siglo méd.*, n° 2573, 5 avril 1903).

Compte rendu de la LXXIVe séance des naturalistes et médecins à Carlsbad, 22-25 sept. 1902 (*Monats. f. Ohrenheilk.*, n° 2, fév. 1903).

Condavain. — Des parotidites consécutives aux interventions dans la sphère génitale de la femme (Soc. de chir., séance du 5 mars 1903, *in Lyon méd.*, n° 15, 12 avril 1903).

Cordes. — Un nouveau conchotome (*Rev. mens. des mal. de l'oreille*, n° 1, janv. 1903).

Darbois. — Le lupus des muqueuses et la photothérapie (*Archiv. internat. de laryngol.*, n° 1, janv.-fév. 1903).

Debove. — Section des nerfs récurrents, hypoglosse et grand sympathique (*Bull. de laryngol., otol. et rhinol.*, 30 mars 1903).

Delobel. — Notes de voyages sur quelques cliniques oto-rhino-laryngologiques allemandes (*Archiv. internat. de laryngol.*, n° 1, janv.-fév. 1903).

Faure. — Extirpation d'un cancer de l'œsophage par la voie thoracique postérieure droite (Soc. de chir., séance du 28 janv., *in Bull. méd.*, n° 9, janv. 1903).

Flint (M.). Notes sur la texture de la glande thyroïde (*Bull. of the Johns Hopkins Hosp.*, n° 143, fév. 1903).

Floren. — De l'emploi du tubage pernasal et peroral (*Therap. Monats.*, oct. 1902, s. 507; anal. *in Forschr. der Med.*, n° 6, 22 fév. 1903).

Frey (Hugo). — Deux cas de ligature de la jugulaire pendant une cure radicale (Soc. de laryngol. amér., *in Monats. f. Ohrenheilk.*, n° 1, janv. 1903).

Gableschi. — Mutisme hystérique durant depuis six ans et guéri par la suggestion d'une opération (*Ann. di laringol. ed otol.*, n° 4, 20 déc. 1902).

Glück. — De la situation présente de la chirurgie du pharynx, du larynx et de la trachée (*Archiv f. klin. Chir.*, Band LXIX, Hefte 1 et 2, anal. *in Münch. med. Wochens.*, n° 9, 3 mars 1903).

Goldschmit. — Aggravations par l'hystérie des maladies normales des voies respiratoires supérieures et des oreilles (*Bresgens. Samm. zwang. Abhandl.*, mai 1902; anal. *in Internat. Centralbl. f. laryngol. rhinol.*, n° 3, mars 1903).

Gradenigo. — Comment on pourrait régler efficacement dans la pratique l'exercice de notre spécialité (*Archiv. ital. di otol.*, n° 2, fév. 1903).

Grossmann. — Recherches radiographiques des corps étrangers dans les voies respiratoires supérieures (*Rev. mens. des mal. de l'oreille.*, n° 1, janv. 1903).

Haecker. — De la technique des sondages répétés dans le rétrécissement de l'œsophage (*Centralbl. f. Chir.*, 1903, n° 647; anal. *in Münch. med. Wochens.*, n° 9, 3 mars 1903).

Hamilton. — Extraction de corps étrangers de l'œsophage par une nouvelle application des rayons Rœntgen (*British. med. Journ.*, fév. 1903).

Hartmann. — Travaux et progrès dans le domaine des maladies de l'oreille, du nez et questions analogues dans les 3e et 4e trimestres de l'année 1902 (*Zeits. f. Ohrenheilk.*, XLII, Heft. 3).

Henrici. — Diversité dans les confluents des sinus occipitaux et applications cliniques (*Aus Lator. der ohren. und kehlk. Klin. in Rostock*, anal. *in Zeits. f. Ohrenheilk.*, XLII Band, Heft 4).

Hofmeister. — Migration de corps étrangers absorbés, hors de l'œsophage, par perforation de la paroi, et leur extraction opératoire (*Deuts. med. Zeit.*, n° 30, 13 avril 1903).

Howard. — La pathologie de l'herpès labial et nasal et de l'herpès du corps survenant dans la pneumonie aiguë croupale et leur relation avec l'herpès Zoster (*The Amer. Journ. of med sciences*, n° 2, fév. 1903).

Ieldovitch. — Du traitement des sténoses cicatricielles de l'œsophage par l'électrolyse (*Vratch*, n° 1, 1903).

Jaboulay. — Goître métastatique (Soc. de chir. de Lyon, séance du 15 janv. 1903, *in Lyon med.*, n° 8, 22 fév. 1903).

Katz. — Corps étranger de l'œsophage (Soc. anat., 27 mars 1903, *in Presse méd.*, n° 26, 1er avril 1903).

Killian. — Obstruction complète des voies digestives chez un enfant de cinq ans; dégagement par voie œsophagienne (Soc. de laryngol. de l'Allemagne, du sud, 19 mai 1902, *in Internat. Centralbl. f. laryngol.*, n° 3, mars 1903).

Knapp. — Un spécimen de distension inusitée du sinus sigmoïde (Soc. d'otol. de New-York, séance du 25 nov. 1902, *in Archiv. of otol.*, n° 1, fév. 1903).

Lavrand. — Opération de Rouge et adrénaline (*Journ. des sciences méd. de Lille*, n° 5, janv. 1903).

Lazarde. — Les injections de paraffine (Libr. méd. et scient. J. Rousset, 36, r. Serpente, Paris, 1903).

Léger. — Sclérodermie et dégénérescence fibro-calcaire du corps thyroïde (Soc. de méd. de Caen, séance du 5 mars 1903, *in Année méd. de Caen*, n° 3, mars 1903).

Lermoyez et **Mahu**. — Une soufflerie simple pour le traitement aéro-thermique (*Ann. des mal. de l'oreille*, n° 3, mars 1903).

Levy (Albert). — Congestion aiguë du corps thyroïde dans l'exercice dit des « anneaux » (*Archiv. de méd. et de pharm. militaires*, oct. 1902).

Lewinson. — Dilatation de l'œsophage (*Berlin. klin. Wochens.*, 17 nov. 1902, p. 1070, et 24 nov., p. 1103; anal *in The med. Review*, n° 2, fév. 1903).

Lindner. — De l'intervention chirurgicale dans le rétrécissement de l'œsophage (*Chir. Abt. der Stadtkr. J. Dresden*, S. 233, in *Münch. med. Wochens.*, 10 fév. 1903, n° 6).

Loeb. — Tumeurs mixtes de la glande thyroïde (*The Amer. Journ.*, n° 2, fev. 1903).

Marti. — Sténose de l'œsophage (*Rev. de Especialidades méd.*, août 1902; anal. *in Archiv. lat. de rinol.*, n° 120, nov.-déc. 1902).

Meyer. — Rapport sur l'action histologique de l'acide acétique trichloré et de l'acide chromique (*Zeits. f. Ohrenheilk.*, Band XLIV, Heft 1).

Olmsted. — Le traitement chirurgical du goitre (*Philad. med. Journ.*, n° 12, 21 mars 1903).

Bordeaux. — Imprimerie G. GOUNOUILHOU, rue Guirande, 11.

DEC 7 - 1903

FEB 1 - 1904
MAR 15 1904
22 1904
17 1904
JUN 20 1904

411
438